

ΧΕΙΡΟΥΡΓΙΚΗ ΘΕΡΑΠΕΙΑ ΤΩΝ ΔΙΑΤΡΟΧΑΝΤΗΡΙΩΝ
ΚΑΤΑΓΜΑΤΩΝ: ΧΘΕΣ ΚΑΙ ΣΗΜΕΡΑ

του
Γεωργίου Ευγενιάδη

Μεταπτυχιακή διατριβή που υποβάλλεται στο καθηγητικό σώμα για τη μερική εκπλήρωση των υποχρεώσεων για την απόκτηση του μεταπτυχιακού τίτλου του Διατμηματικού Μεταπτυχιακού Προγράμματος «Άσκηση και Ποιότητα Ζωής» των Τμημάτων Επιστήμης Φυσικής Αγωγής και Αθλητισμού του Δημοκρίτειου Παν/μίου Θράκης και του Παν/μίου Θεσσαλίας στην κατεύθυνση «Πρόληψη-Παρέμβαση-Αποκατάσταση».

Κομοτηνή

2004

Εγκεκριμένο από το Καθηγητικό σώμα:

1^{ος} Επιβλέπων: Παρασκευή Μάλλιου

2^{ος} Επιβλέπων: Γεώργιος Γκοδόλιας

3^{ος} Επιβλέπων: Αναστασία Μπενέκα



ΠΑΝΕΠΙΣΤΗΜΙΟ ΘΕΣΣΑΛΙΑΣ
ΥΠΗΡΕΣΙΑ ΒΙΒΛΙΟΘΗΚΗΣ & ΠΛΗΡΟΦΟΡΗΣΗΣ
ΕΙΔΙΚΗ ΣΥΛΛΟΓΗ «ΓΚΡΙΖΑ ΒΙΒΛΙΟΓΡΑΦΙΑ»

Αριθ. Εισ.: 4310/1

Ημερ. Εισ.: 03-03-2005

Δωρεά:

Ταξιδετικός Κωδικός: Δ

617.581 059

ΕΥΓ

ΠΑΝΕΠΙΣΤΗΜΙΟ
ΘΕΣΣΑΛΙΑΣ



004000077915

*Στην ιερή μνήμη της
μητέρας μου
Μαρίας*

***“Life is movement,
movement is life”***

ΠΕΡΙΛΗΨΗ

ΓΕΩΡΓΙΟΣ ΕΥΓΕΝΙΑΔΗΣ: Χειρουργική θεραπεία των διατροχανθήριων καταγμάτων: χθες και σήμερα.

(Υπό την επίβλεψη της Αναπλ. Καθηγήτριας κ. Μάλλιου Παρασκευή)

Κατά γενική ομολογία η θεραπεία εκλογής όλων ουσιαστικά των διατροχανθήριων καταγμάτων είναι η χειρουργική. Σκοπός της παρούσας εργασίας ήταν να περιγράψει την εμβιομηχανική εξέλιξη στην χειρουργική θεραπεία των διατροχανθήριων καταγμάτων και να αναλύσει τα αποτελέσματα από την εφαρμογή της στην Ορθοπαιδική Κλινική του Γενικού Νοσοκομείου Πτολεμαΐδας, στην εικοσαετία 1984 - 2004. Διερευνήθηκε το ηλεκτρονικό αρχείο της κλινικής και ανασκοπήθηκαν οι ιατρικοί φάκελοι των χειρουργημένων ασθενών με διάγνωση: διατροχανθήριο κάταγμα ισχίου. Η σταθερότητα του κατάγματος προσδιορίστηκε σύμφωνα με την ακτινογραφική ταξινόμηση κατά *Evans* και κατά *Tronzo* και μελετήθηκαν όλες οι μετεγχειρητικές ακτινογραφίες. Καταγράφηκαν στοιχεία αναφορικά με τις επιπλοκές, τον προεγχειρητικό χρόνο νοσηλείας, τον χρόνο της χειρουργικής επέμβασης και την κινητοποίηση των ασθενών. Συνολικά χειρουργήθηκαν 302 ασθενείς με μέσο όρο ηλικίας τα 77,5 έτη (Εύρος: 33-100 έτη) και αναλογία ανδρών-γυναικών 102:200. Εφαρμόστηκαν μια τεχνική εξωτερικής οστεοσύνθεσης, η *Orthofix* (1994-95), η οποία παρουσίασε υψηλή συχνότητα επιμόλυνσης στην είσοδο των βελονών και πέντε διαφορετικά υλικά εσωτερικής οστεοσύνθεσης, ο ήλος *Smith-Petersen* με πλάκα *McLaughlin* (1984-86), ο συμπιεστικός ήλος τύπου *Richards* (1987-91) και τύπου *Dynamic Hip Screw* (1992-2001), ο ενδομυελικός ήλος τύπου *Proximal Femoral Nail* (2001-03) και τύπου *Trochanteric Gamma-Nail* (2003-2004), ενώ σε ειδικές περιπτώσεις ασθενών χρησιμοποιήθηκε η ημιολική αρθροπλαστική του ισχίου (1995-2004). Συμπερασματικά, ο ενδομυελικός ήλος τύπου *Trochanteric Gamma-Nail* αποτελεί την πιο εύχρηστη και πιο ολοκληρωμένη χειρουργική θεραπεία στους ασθενείς με διατροχανθήριο κάταγμα.

Λέξεις-Κλειδιά: χειρουργική, θεραπεία, διατροχανθήριο, κάταγμα.

ABSTRACT

GEORGIOS EVGENIADIS: Operative treatment of intertrochanteric fractures:
yesterday and today.

(Under the supervision of Associate Professor Malliou Paraskevi)

By general consent, the treatment of choice for virtually all intertrochanteric fractures is the operative one. The aim of the present study was to describe the biomechanical evolution in operative treatment of intertrochanteric fractures and to analyze the results from its application at the Orthopaedic Department of General Hospital of Ptolemaida during the twenty years period, 1984-2004. The electronic archive has been searched and the entire patient medical file with a diagnosis: intertrochanteric hip fracture has been reviewed. The fracture stability was determined according to Evans and Tronzo radiographic classifications and all the postoperative radiographies were studied as well. It was recorded data relating to the complications, the preoperative time, the operative time and the mobilization time. A total of 302 patients with an average age 77,5 years were operated (Range: 33-100 years) and the man to woman rate were 102:200. It has been applied one external fixation method, the Orthofix (1994-1995), which presented a high frequency of pin-track infection, and five different internal fixation materials that were the Smith-Petersen's nail with a McLaughlin's plate (1984-1986), the compressive Richard's nail (1987-1991) and the Dynamic Hip Screw (1992-2001), the intramedullary Proximal Femoral Nail (2001-2003) and the Trochanteric Gamma-Nail (2003-2004) while in special patient's medical circumstances it has been practiced the hip hemiarthroplasty (1995-2004). In conclusion, the intramedullary Trochanteric Gamma-Nail is the easiest and the most complete surgical treatment for the patients with an intertrochanteric hip fracture.

Key-Words: surgical, treatment, intertrochanteric, fractures.

ΠΡΟΛΟΓΟΣ

Τα κατάγματα του ισχίου στους ηλικιωμένους και ιδιαίτερα τα διατροχαντήρια κατάγματα αποτελούν ένα μείζων ιατρικό, κοινωνικό και οικονομικό πρόβλημα (Γρίβας, Μεταξάς, Καποτάς, Τσουτσαίος, Ξαρχάς, Παπαβασιλείου, 1992; Θεοδωρίδης, 2004; Karpetanos, Venetsanakis G, Givisis, Dimitriou, Zografos, Simeonides, 1989; Λυρίτης, 1996) καθώς η θνησιμότητα των ασθενών κυμαίνεται από 6 έως 37% στην διάρκεια του πρώτου μετά την κάκωση έτους και οι ημέρες νοσηλείας τους αντιπροσωπεύουν το περίπου 50% των ημερών νοσηλείας όλων των καταγματιών, στα δημόσια νοσοκομεία (Αντωνίου, Παπανικολάου, Παυλάκης, Θεοδωράτος, 2000).

Η χειρουργική θεραπεία των διατροχαντήριων καταγμάτων έχει γενικά ως στόχο την βελτίωση της ποιότητας ζωής των ασθενών στην μετατραυματική περίοδο και η επιλογή του καταλληλότερου υλικού οστεοσύνθεσης αποτελεί από το παρελθόν ένα αμφιλεγόμενο ζήτημα της ορθοπαιδικής χειρουργικής, με την ενδομυελική ήλωση τύπου *Gamma-Nail* να κερδίζει σήμερα την εμπιστοσύνη της πλειοψηφίας των ερευνητών.

Το υλικό της εργασίας προέρχεται από την Ορθοπαιδική Κλινική του Γ.Ν. Πτολεμαΐδας και αφορά την εικοσαετία 1984-2004. Κατά την διάρκεια της μακρόχρονης και επίπονης προσπάθειας για την συλλογή και την επεξεργασία των δεδομένων έτυχα βοήθειας πολλών προσώπων και για τον λόγο αυτό αισθάνομαι την ανάγκη να ευχαριστήσω εγκάρδια:

- Την Αναπλ. Καθηγήτρια Κα Π. Μάλλιου για την ανάθεση του θέματος της διατριβής, την πλήρη εμπιστοσύνη και

την αδιάκοπη προθυμία της για την επίλυση σημαντικών ζητημάτων.

- Τον Αναπλ. Καθηγητή και Διευθυντή της κλινικής κ. Κ. Θεοδωρίδη για την ανεξάντλητη επιστημονική και ηθική του υποστήριξη, τις παρατηρήσεις, τις υποδείξεις και την έμπρακτη καθοδήγησή του.
- Τους Ορθοπαιδικούς χειρουργούς της κλινικής: τον Α' Επιμελητή κ. Α. Κουντούδη, τον Α' Επιμελητή κ. Ν. Σαμαρά και τον Β' Επιμελητή κ. Μ. Κύρου για την ειλικρινή, συνεχή και σύσσωμη συμπαράστασή τους.
- Τον συνάδελφο ιατρό κ. Δ. Χρήστου για την ανέκαθεν ενθουσιώδη του υποστήριξη.
- Τον καθηγητή πληροφορικής κ. Α. Καλαμπάκα για την αλληπάλληλη ηλεκτρονική επιμέλεια της εργασίας.
- Την γραμματέα της κλινικής Σοφία Σικιώτη για την προθυμία της στην ανεύρεση και στην συλλογή των ιατρικών φακέλων.

Τέλος θα ήταν παράλειψη αν δεν ευχαριστούσα θερμά τους γονείς μου, Απόστολο και Μαρία, για την αμέριστη, ακατάβλητη και προπαντός ανεκτίμητη, ηθική, ψυχική, πνευματική και υλική τους συνεισφορά στην έμπυση και επιστημονική μου θεμελίωση, ώστε η παρούσα εργασία να αποπερατωθεί με επιτυχία.

ΠΕΡΙΕΧΟΜΕΝΑ

	Σελίδα
ΠΕΡΙΛΗΨΗ.....	iii
ABSTRACT.....	iv
ΠΡΟΛΟΓΟΣ.....	v
ΠΕΡΙΕΧΟΜΕΝΑ.....	vii
ΚΑΤΑΛΟΓΟΣ ΠΙΝΑΚΩΝ.....	xi
ΚΑΤΑΛΟΓΟΣ ΣΧΗΜΑΤΩΝ.....	xii
ΚΑΤΑΛΟΓΟΣ ΣΥΝΤΟΜΕΥΣΕΩΝ.....	xiv
Κεφάλαιο	
I. ΟΣΤΑ.....	3
1.1. Μορφολογική ταξινόμηση	3
1.2. Περίοστεο και ενδόστεο.....	4
1.3. Αγγεία και νεύρα.....	5
1.4. Σύσταση.....	6
1.4.1. Μικροσκοπική.....	6
1.4.2. Μακροσκοπική.....	7
1.5. Μηχανική λειτουργία: σχέση μεταξύ σύστασης και γεωμετρίας.....	10
1.6. Οστική ανακατασκευή: προσαρμογή της αρχιτεκτονικής.....	13
1.7. Μηχανική συμπεριφορά: οστική αντοχή και δυσκαμψία, φορτία και κατάγματα.....	16
1.8. Παθολογία.....	17
1.8.1. Διάγνωση.....	17
1.8.2. Στοιχεία θεραπείας.....	18

II. ΚΑΤΑΓΜΑΤΑ.....	19
2.1. Ορισμός αίτια και συνέπειες	19
2.2. Ταξινόμηση.....	20
2.3. Περιγραφικά στοιχεία.....	22
2.4. Διάγνωση.....	23
2.5. Βιολογία της πάρωσης.....	23
2.6. Θεραπεία.....	26
2.6.1. Στόχος και μέθοδοι υλοποίησης του.....	26
2.6.2. Αρχές χειρουργικής θεραπείας.....	30
2.6.2.1. Εσωτερική οστεοσύνθεση.....	31
2.6.2.2. Εξωτερική οστεοσύνθεση.....	34
2.6.2.3. Αφαίρεση υλικών οστεοσύνθεσης.....	35
2.6.2.4. Τοποθέτηση απορροφήσιμων υλικών.....	35
2.6.2.5. Παράγοντας χρόνος.....	35
2.6.2.6. Γενικές ενδείξεις χειρουργικής θεραπείας.....	36
2.7. Επιπλοκές.....	37
III. ΚΑΤΑΓΜΑΤΑ ΤΟΥ ΑΝΩ ΑΚΡΟΥ ΤΟΥ ΜΗΡΙΑΙΟΥ ΟΣΤΟΥ.....	39
3.1. Στοιχεία ανατομικής	39
3.2. Αιμάτωση και πρόγνωση.....	40
3.3. Διατροχαντήρια περιοχή.....	42
3.3.1. Ανατομία.....	42
3.3.2. Μυολογία.....	44
3.3.3. Κινησιολογία.....	45
3.3.4. Στοιχεία εμβιομηχανικής.....	45
3.4. Ταξινόμηση.....	48
3.5. Διατροχαντήρια κατάγματα.....	49
3.5.1. Ορισμός.....	49
3.5.2. Επιδημιολογία.....	50
3.5.3. Μηχανισμός κάκωσης.....	51
3.5.4. Κλινική εικόνα πάσχοντος μέλους και διάγνωση ενός κατάγματος στο ισχίο.....	52

3.5.5. Ακτινολογικός έλεγχος.....	53
3.5.6. Προσδιορισμός της μηχανικής σταθερότητας.....	54
3.5.7. Συστήματα χειρουργικής ταξινόμησης.....	55
3.5.8. Θεραπευτικές επιλογές.....	58
3.5.8.1. Συντηρητική.....	58
3.5.8.2. Χειρουργική.....	59
3.5.8.2.1. Ανάταξη.....	60
3.5.8.2.2. Οστεοσύνθεση.....	61
3.5.8.2.2.1. Επιλογή του υλικού (εξέλιξη των τεχνικών).....	61
3.5.8.2.2.2. Τοποθέτηση ήλου στην μηριαία κεφαλή.....	64
3.5.9. Αλγόριθμος επιλογής των ασθενών με διατροχαντήριο κάταγμα....	64
3.5.10. Μετεγχειρητική αποκατάσταση.....	65
3.5.11. Επιπλοκές.....	66
IV ΔΙΑΧΡΟΝΙΚΗ ΕΞΕΛΙΞΗ ΤΩΝ ΥΛΙΚΩΝ ΟΣΤΕΟΣΥΝΘΕΣΗΣ ΣΤΗΝ ΕΙΚΟΣΑΕΤΙΑ 1984-2004.....	68
4.1. Σκοπός.....	69
4.2. Υλικό και μέθοδος.....	69
4.3. Αποτελέσματα.....	71
4.4. Συζήτηση.....	73
4.5. Συμπέρασμα.....	79
V. ΠΑΡΑΡΤΗΜΑ.....	80
5.1. Λογική της ανάταξης ενός διατροχαντηρίου κατάγματος.....	80
5.2. Αλγόριθμος επιλογής των ασθενών με διατροχαντήριο κάταγμα.....	81
5.3. Ακτινογραφικά παραδείγματα σταθερού και ασταθές διατροχαντηρίου κατάγματος.....	82
5.4. Το εμβιομηχανικό πλεονέκτημα της ενδομυελικής ήλωσης.....	83
5.5. Εμβιομηχανικές περιοχές ελκυσμού και συμπίεσης στο άνω άκρο του μηριαίου οστού.....	84
5.6. Το υπομόγλιο (fulcrum) εκτείνεται στο σημείο επαφής του φλοιού των οστικών τεμαχίων.....	85



5.7. Τα χρησιμοποιηθέντα από την Ορθοπαιδική Κλινική του Γ.Ν. Πτολεμαΐδας υλικά οστεοσύνθεσης (κατά σειρά Ήλος Smith-Petersen και πλάκα McLaughlin, ήλος Richards-AMBI, D.H.S., εξωτερική οστεοσύνθεση Orthofix, P.F.N. και Gamma-Nail)....	86
5.8. Η συμπίεση μεταξύ των οστικών τεμαχίων αυξάνεται όταν η γωνία της πλάκας είναι 15.°.....	87
5.9. Ολίσθηση του ήλου εντός του κυλίνδρου της πλάκας.....	88
5.10. Ο T.A.D. δεν πρέπει να ξεπερνάει τα 25mm.....	89
5.11. Ο ενδομυελικός ήλος δέχεται φορτία μικρότερης έντασης και συνεπώς παρουσιάζει μεγαλύτερη μηχανική αντοχή.....	90
5.12. Περίπτωση ήλωσης Smith-Petersen με πλάκα Mclaughlin.....	91
5.13. Περίπτωση ήλωσης τύπου Richards.....	92
5.14. Περίπτωση ήλωσης τύπου D.H.S.	93
5.15. Περίπτωση ήλωσης τύπου P.F.N.....	94
5.16. Περίπτωση ήλωσης τύπου Trochanteric Gamma-Nail.....	95
5.17. Περίπτωση εξωτερικής οστεοσύνθεσης τύπου Orthofix.....	96
5.18. Περίπτωση εφαρμογής της ημιολικής αρθροπλαστικής του ισχίου.....	97
VI. ΒΙΒΛΙΟΓΡΑΦΙΑ.....	98

ΚΑΤΑΛΟΓΟΣ ΠΙΝΑΚΩΝ

Πίνακας 1. Συχνότητα των τριών ειδών αναισθησίας.....	70
Πίνακας 2. Συχνότητα χειρουργηθέντων ασθενών ανά χειρουργικό υλικό.....	71
Πίνακας 3. Συχνότητα των ασθενών ανά χειρουργικό υλικό και χρονική περίοδο.....	71
Πίνακας 4: Ταξινόμηση των διατροχαντηρίων καταγμάτων κατά <i>Evans</i>	72
Πίνακας 5: Ταξινόμηση των καταγμάτων κατά <i>Tronzo</i>	72
Πίνακας 6: Παράμετροι οι οποίοι αξιολογήθηκαν στους ασθενείς, ανά υλικό οστεοσύνθεσης.....	72
Πίνακας 7: Διαχρονικές επιπλοκές των ηλώσεων στα ασταθή διατροχαντήρια κατάγματα.....	73

ΚΑΤΑΛΟΓΟΣ ΣΧΗΜΑΤΩΝ

Σχήμα 1: Οργανική και ανόργανη οστέινη ουσία.....	6
Σχήμα 2: Οστεοτομία 45° για την ήλωση διατροχαντήριου κατάγματος (<i>Sarmiento</i>).....	15
Σχήμα 3: Δοκιδικά συστήματα στο άνω άκρο του μηριαίου και το τρίγωνο του <i>Ward (W)</i>	43
Σχήμα 4: Σχέση μεταξύ του κέντρου της μηριαίας κεφαλής και του άκρου του μείζονα τροχαντήρα.....	45
Σχήμα 5: Η ροπή της συνισταμένης των δυνάμεων (<i>R</i>) οι οποίες ασκούνται στην άρθρωση του ισχίου καθορίζεται από το μήκος του μοχλοβραχίονα των απαγωγών μυών.....	46
Σχήμα 6: Ο μείζων τροχαντήρας σχηματίζει προς τα πίσω ένα τόξο γωνίας περίπου 30-40° γεγονός το οποίο επηρεάζει άμεσα την επιλογή του σημείου εισόδου των υλικών οστεοσύνθεσης.....	48
Σχήμα 7: Διατροχαντήριο κάταγμα.....	49
Σχήμα 8: Ένα διατροχαντήριο ονομάζεται συχνά και ως περιτροχαντήριο κάταγμα.....	50
Σχήμα 9: Ταξινόμηση των διατροχανθίων καταγμάτων κατά <i>Tronzo</i>	56
Σχήμα 10: Ήλοι του <i>Ender</i>	63
Σχήμα 11: Ήλος τύπου <i>Gamma-Nail</i>	63
Σχήμα 12: Χειρουργημένοι ασθενείς, άνδρες και γυναίκες, στην εικοσαετία 1984-2004.....	69

Σχήμα 13: Συχνότητα τριών ειδών αναισθησίας ανά χειρουργική τεχνική	70
---	----

ΚΑΤΑΛΟΓΟΣ ΣΥΝΤΟΜΕΥΣΕΩΝ

<i>A.O.</i>	<i>Arbeitsgemeinschaft für Osteosynthesefragen</i>
Γ.Ν.	Γενικό νοσοκομείο
<i>D.H.S.</i>	<i>Dynamic hip screw</i>
<i>Kgr</i>	Χιλιόγραμμα βάρους
<i>mm²</i>	Τετραγωνικό χιλιοστό
Μ.Ε.Θ.	Μονάδα εντατικής θεραπείας
<i>P.F.N.</i>	<i>Proximal femoral nail</i>
<i>S.P.</i>	<i>Smith-Petersen</i>
<i>T.A.D.</i>	<i>Tip-Apex Distance</i>

ΧΕΙΡΟΥΡΓΙΚΗ ΘΕΡΑΠΕΙΑ ΤΩΝ ΔΙΑΤΡΟΧΑΝΤΗΡΙΩΝ ΚΑΤΑΓΜΑΤΩΝ: ΧΘΕΣ ΚΑΙ ΣΗΜΕΡΑ.

Ο οστέινος σκελετός του ανθρώπου αποτελείται από μια ιδιαίτερη μορφή ιστού, τον οστίτη ιστό. Ο οστίτης ιστός είναι μια μηχανικά ισχυρή δομή, αποτέλεσμα της σύνθεσης του από υλικό δύο φάσεων, οργανικής (θεμέλιος ουσία) και ανόργανης (υδροξυαπατίτης). Η σύνθετη μικροσκοπική και μακροσκοπική οργάνωσή του προσδίδει στα οστά τη μοναδική ικανότητα συνεχούς ανακατασκευής και προσαρμογής της αρχιτεκτονικής τους στην μηχανική καταπόνηση ώστε αυτά να επιτελέσουν τις βασικές λειτουργίες της στήριξης των εσωτερικών οργάνων και της μετακίνησης του σώματος στο χώρο.

Όταν ένα οστό υποστεί ένα κάταγμα, λόγω της δομικής του ασυνέχειας αδυνατεί να αντέξει κάθε είδους μηχανικής φόρτισης και οι δυνάμεις οι οποίες ασκούνται σε αυτό, λόγω χάρη η μυϊκή συστολή ή το βάρος του σώματος, τείνουν να το παραμορφώσουν στην καταγματική εστία. Ωστόσο, με την δημιουργία του πώρου, το οστό αποκαθιστά βιολογικά την λύση της συνέχειας του, ενώ ο ορθοπαιδικός χειρουργός με την επιλογή και την εφαρμογή της κατάλληλης μεθόδου θεραπείας, συντηρητικής ή χειρουργικής, επιδιώκει την ευόδωση της πώρωσης ενός κατάγματος σε λειτουργική θέση.

Η χρήση της συντηρητικής μεθόδου περιορίζεται πλέον μόνο σε ορισμένα κατάγματα των μακρών οστών. Από την άλλη μεριά, η θεραπεία εκλογής των σοβαρότερων καταγμάτων είναι η χειρουργική η οποία δεν παρουσιάζει σοβαρές αντενδείξεις και ενώ στο παρελθόν είχε δοθεί έμφαση στην πώρωση του οστού σε βάρος της λειτουργικής αποκατάστασης του μέλους με αποτέλεσμα την εμφάνιση καθυστερημένης πώρωσης, ψευδάρθρωσης ή παραμόρφωσης, η σύγχρονη αντιμετώπιση των καταγμάτων αποβλέπει στην ταχεία και πλήρη επιστροφή της λειτουργικότητας του μέλους μέσω εφαρμογής μιας επαρκώς σταθερούς εσωτερικής οστεοσύνθεσης σε συνδυασμό με την τοποθέτηση ειδικών ναρθήκων ή κηδεμόνων.

Η θεραπεία ενός διατροχανθήριου κατάγματος, ειδικότερα, πρέπει να γίνεται με την μέθοδο η οποία παρουσιάζει την χαμηλότερη θνησιμότητα, το μικρότερο ποσοστό επιπλοκών και να έχει καλά αποτελέσματα στην πλειονότητα των ασθενών. Η επιλογή της μεθόδου θεραπείας στηρίζεται στην ακτινογραφική αξιολόγηση της σταθερότητας του

κατάγματος και την ταξινόμησή του σε σταθερό ή ασταθές με βάση την ακεραιότητα του έσω και οπίσθιου μηριαίου φλοιού. Η επιλογή όμως του καταλληλότερου υλικού οστεοσύνθεσης αποτελεί, από το παρελθόν έως και σήμερα, ένα αμφιλεγόμενο ζήτημα μεταξύ των ερευνητών. Σκοπός της παρούσας εργασίας ήταν να περιγράψει την εμβιομηχανική εξέλιξη στην χειρουργική θεραπεία των διατροχαντηρίων καταγμάτων και να διερευνήσει τα αποτελέσματα από την εφαρμογή των υλικών της από την Ορθοπαιδική Κλινική του Γ.Ν. Πτολεμαΐδας, στην εικοσαετία 1984 - 2004.

ΟΣΤΑ

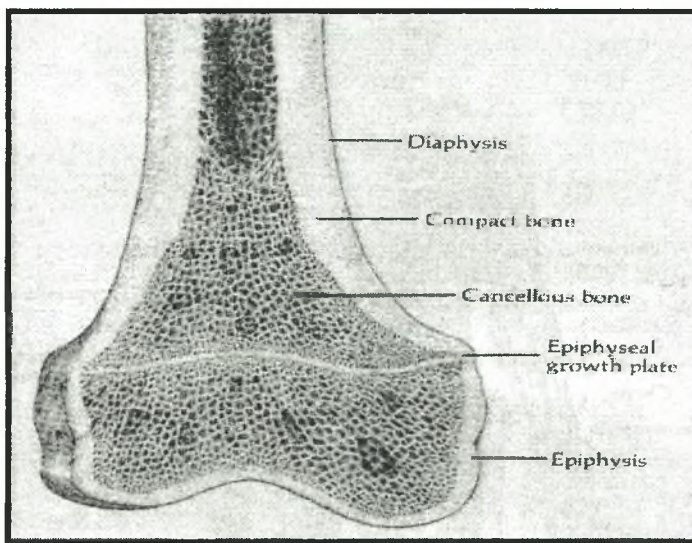
Το ανθρώπινο σώμα ουσιαστικά αποτελείται από τρία στοιχεία: κύτταρα, μεσοκυττάρια ουσία και υγρά συστατικά λόγω χάρη αίμα και λέμφος. Τα κύτταρα όμως, κατά την διάρκεια της οντογένεσης και μέσω της διαδικασίας της διαφοροποίησης εξειδικεύονται για μια καθορισμένη οργανική λειτουργία, όπως παραδείγματος χάρη συμβαίνει με τα μυϊκά κύτταρα τα οποία εξειδικεύονται για την κίνηση του σώματος. Οι ομάδες των κυττάρων οι οποίες έχουν υποστεί την ίδια διαδικασία διαφοροποίησης για μια καθορισμένη λειτουργία μαζί με τα παράγωγά τους όπως η μεσοκυττάρια ουσία ορίζουν έναν ιστό (Kahle, Leonhardt, Platzer, 1985). Ανάλογα με την ιστολογική τους μορφή και λειτουργία οι ιστοί διακρίνονται σε τέσσερα είδη: τον επιθηλιακό, το μυϊκό, το νευρικό και τον ερειστικό ιστό ο οποίος με την σειρά του υποδιαιρείται στο συνδετικό, στο χόνδρινο και στον οστίτη ιστό. Ο οστίτης ιστός αποτελεί το κύριο συστατικό όλων των οστών του ανθρώπινου σκελετού (Rosati, 1992) τα οποία περιβάλλονται από ένα λεπτό υμένα, το περίοστεο και περιέχουν το μυελό των οστών.

Μορφολογική ταξινόμηση.

Τα οστά κατέχουν δυναμικές και πλαστικές ιδιότητες και ουσιαστικά χρησιμεύουν στη στήριξη των μαλακών μορίων του οργανισμού, στη προφύλαξη ευαίσθητων οργάνων όπως ο εγκέφαλος σε οστέινες κοιλότητες, στη ρύθμιση της ομοιόστασης κυρίως του ασβεστίου και του φωσφόρου και στην μετακίνηση του σώματος στο χώρο, μετά από αρμονική συνεργασία με το μυϊκό και το νευρικό σύστημα. Τα διάφορα σχήματα τους συσχετίζονται τόσο με την λειτουργία όσο με την θέση τους στον σκελετό (Kahle et al, 1985). Με βάση το σχήμα τους τα οστά διακρίνονται σε μακρά, πλατιά, κοντά και αεροφόρα (Kahle et al, 1985; McCance, Kathryn, Huether, Sue, 1994).

Τα πλατιά οστά, λόγω χάρη τα οστά του κρανίου, αποτελούνται από δύο στρώματα συμπαγούς οστού μεταξύ των οποίων υπάρχει σπογγώδες οστό, τα κοντά οστά λόγω χάρη τα οστά του καρπού έχουν ένα σπογγώδες περιεχόμενο που περιβάλλεται από συμπαγές οστό, ενώ τα αεροφόρα λόγω χάρη το μετωπιαίο οστό περιέχουν αεροφόρες

κοιλότητες που επενδύονται από βλεννογόνο (Kahle et al, 1985). Τέλος, τα μακρά οστά λόγω χάρη το μηριαίο έχουν τον επιμήκη άξονά τους μακρύτερο (Kahle et al, 1985) και αποτελούνται από το σώμα ή διάφυση και τα δύο άκρα ή επιφύσεις (McCance et al, 1994). Στο κέντρο και κατά μήκος της διάφυσης υπάρχει ο μυελώδης αυλός ο οποίος περιέχει το μυελό των οστών. Ωστόσο κλινικά, στα μακρά οστά, εκτός από την επίφυση (*epiphysis*) και την διάφυση (*diaphysis*) διακρίνουμε και την «μετάφυση», η οποία καθορίζεται ως το μέρος της διάφυσης δίπλα στον συζευκτικό χόνδρο (*epiphysial growth plate*) (Kahle et al, 1985) (φωτογραφία 1).



Φωτογραφία 1: Διάφυση, επίφυση και συζευκτικός χόνδρος στα μακρά οστά (McCance et al, 1994).

Περίοστεο και ενδόστεο.

Κάθε οστό καλύπτεται εξωτερικά από το περίοστεο (Kahle et al, 1985; McCance et al, 1994; Nordin, Frankel, 2001; Rosati, 1992), ένα είδος πυκνού συνδετικού ιστού (Nordin et al, 2001; Rosati, 1992), με εξαίρεση τις αρθρικές του επιφάνειες οι οποίες επικαλύπτονται από τον αρθρικό χόνδρο (Nordin et al, 2001; Rosati, 1992), ένα λείο λευκό ελαστικό ιστό (Συμεωνίδης, 1997). Αν υπάρχει μυελώδης αυλός, όπως λόγω χάρη συμβαίνει στα μακρά οστά, αυτός επενδύεται από αραιό συνδετικό ιστό, το ενδόστεο (Kahle et al, 1985; McCance et al, 1994; Rosati, 1992).

Το περίοστεο παρουσιάζει δύο στιβάδες, την εξωτερική ή ινώδη που είναι φορέας αγγείων και νεύρων και χρησιμεύει στην πρόσφυση μυών και τενόντων (Kahle et al, 1985; Συμεωνίδης, 1997) και την εσωτερική ή κυτταροβριθή που είναι η στιβάδα των οστεοβλαστών (Kahle et al, 1985; Nordin et al, 2001; Συμεωνίδης, 1997) οι οποίοι υποστρέφουν κατά το τέλος της οστικής διάπλασης και μπορούν να επανεμφανιστούν κατά την ανάπλαση του οστού λόγω χάρη μετά από κάταγμα (Kahle et al, 1985).

Σε περίπτωση κατάγματος η γεφύρωση του χάσματος και η οστική ανάπλαση μεταξύ των οστικών τεμαχίων πραγματοποιείται από τους οστεοβλάστες της εσωτερικής στιβάδας του περίοστεου και του ενδόστεου λόγω ενεργοποίησης της βιολογικής διαδικασίας η οποία ονομάζεται πάρωση του κατάγματος.

Αγγεία και νεύρα.

Η θρέψη του οστού γίνεται από αγγεία τα οποία ξεκινούν από το περίοστεο για να τροφοδοτήσουν τις εξωτερικές στιβάδες του οστού και από την τροφοφόρο αρτηρία (Συμεωνίδης, 1997) η οποία εισέρχεται δια μέσου του τροφοφόρου τρήματος (Kahle et al, 1985; Συμεωνίδης, 1997) για να τροφοδοτήσει τον μυελό, τις κεντρικές στιβάδες του φλοιώδη ιστού και την μετάφυση (Συμεωνίδης, 1997).

Στα μακρά αυλοειδή οστά, ειδικότερα, υπάρχουν τρεις πηγές αιμάτωσης: η τροφοφόρος αρτηρία, οι επιφυσιακές και οι μεταφυσιακές διατιτραίνουσες αρτηρίες και οι αρτηρίες του περίοστεου (Δ.Ε.Π. Ορθοπαιδικής Κλινικής Παν/μίου Αθηνών, 2001). Μετά την σύγκλιση των επιφύσεων η αιμάτωση της επίφυσης η οποία βασίζεται στα επιφυσιακά αγγεία είναι ανεπαρκής, παρ' ότι δημιουργούνται αναστομώσεις μεταξύ των επιφυσιακών και των μεταφυσιακών αρτηριών και συνεπώς εάν μετά από ένα τραυματισμό διακοπεί η παροχή αίματος από τις επιφυσιακές αρτηρίες, η επίφυση νεκρώνεται (Δ.Ε.Π. Ορθοπαιδικής Κλινικής Παν/μίου Αθηνών, 2001) όπως λόγω χάρη συχνά συμβαίνει μετά από κάταγμα κεφαλής του μηριαίου οστού.

Εξάλλου, δια μέσου του τροφοφόρου τρήματος εισέρχονται από το περίοστεο προς το εσωτερικό και τα νεύρα του οστού (Kahle et al, 1985; Συμεωνίδης, 1997), κυρίως του συμπαθητικού και της «εν τω βάθει» αισθητικότητας (Συμεωνίδης, 1997). Αισθητικές ίνες πόνου βρίσκονται τόσο στο περίοστεο όσο στο ενδόστεο γι' αυτό και κάθε πλήξη πάνω στο οστό προκαλεί έντονο πόνο (Kahle et al, 1985).

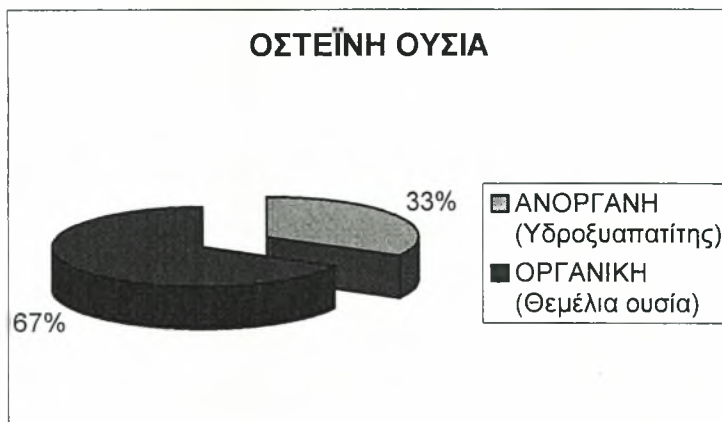
Σε περίπτωση κατάγματος, η ύπαρξη μιας πλούσιας αγγείωσης στην καταγματική εστία όπως λόγω χάρη συμβαίνει στην διατροχαντήρια περιοχή του ισχίου επηρεάζει σημαντικά την ταχύτητα πάρωσης του.

Σύσταση.

Οι δυναμικές και πλαστικές ιδιότητες του οστίτη ιστού οφείλονται στην σύνθετη μικροσκοπική και μακροσκοπική του σύσταση.

Μικροσκοπική Σύσταση.

Το 1/3 του οστίτη ιστού αποτελείται από οργανική και τα υπόλοιπα 2/3 από ανόργανη ουσία (Συμεωνίδης, 1997) (σχήμα 1). Σε μικροσκοπικό επίπεδο το οργανικό μέρος ή οστέινη ουσία αποτελείται από οστεοκύτταρα και το παράγωγό τους, τη μεσοκυττάρια ουσία (Balboni et al, 1994) η οποία βρίσκεται ανάμεσά τους. Η μεσοκυττάρια ουσία περιέχει κολλαγόνες ίνες, θεμέλια ουσία (άμορφη δηλαδή ουσία αποτελούμενη κυρίως από υαλουρονικό οξύ (Balboni et al, 1994)) και διάφορα άλατα τα οποία αποτελούν το ανόργανο μέρος του οστού και μεταβάλλονται σε κρυστάλλους υδροξυαπατίτη. Τα κυριότερα άλατα τα οποία είναι υπεύθυνα για την ανθεκτικότητα και την σκληρότητα του οστού είναι το φωσφορικό ασβέστιο (80-90%) και το ανθρακικό ασβέστιο (8-10%) (Kahle et al, 1985).



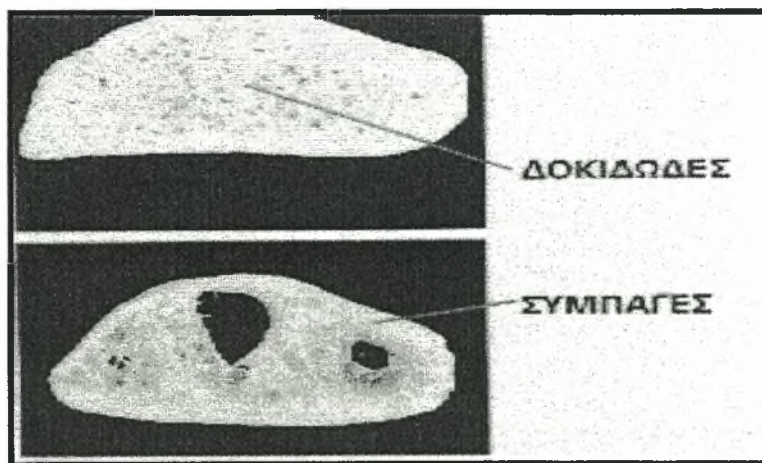
Σχήμα 1: Οργανική και ανόργανη οστέινη ουσία.

Συνεπώς ο οστίτης ιστός είναι ένα σύνθετο υλικό, αποτέλεσμα συνδυασμού δύο συστατικών ενός οργανικού και ενός ανόργανου. Η παρουσία του υδροξυαπατίτη ο οποίος αποτελεί ένα ισχυρότατο και πλέον εύθρυπτο ανόργανο υλικό, μέσα στη θεμέλια ουσία η

οποία αποτελεί ένα ασθενές και πλέον εύκαμπτο υλικό έχει ως αποτέλεσμα τη δημιουργία μιας μηχανικά ισχυρότερης δομής (Δ.Ε.Π. Ορθοπαιδικής Κλινικής Παν/μίου Αθηνών, 2001).

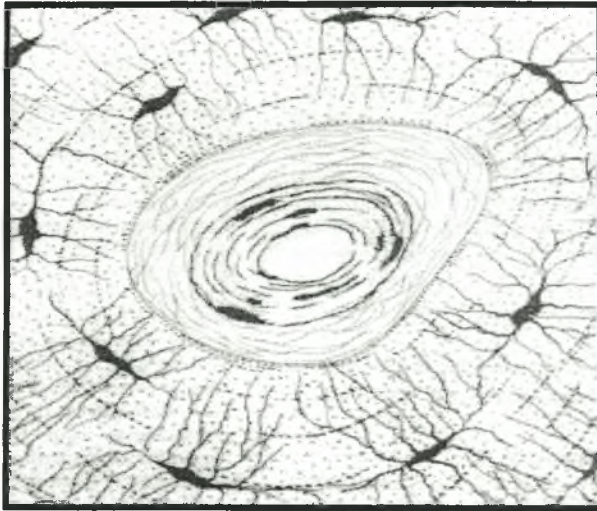
Μακροσκοπική Σύσταση.

Τα οστεοκύτταρα βρίσκονται μέσα στις οστικές κοιλότητες της θεμέλιας ουσίας, ενώνονται δε μεταξύ τους μέσω των αποφυάδων τους και σχηματίζουν έτσι τις δοκίδες των οστικών κυττάρων. Μακροσκοπικά, ανάλογα με την θέση των οστικών κυττάρων και της θεμέλιας ουσίας η οστέινη ουσία παρουσιάζει δύο αρχιτεκτονικές διατάξεις: την συμπαγή, στο εξωτερικό του οστού και τη σπογγώδη ή δοκιδώδη, στο εσωτερικό του οστού (φωτογραφία 2).



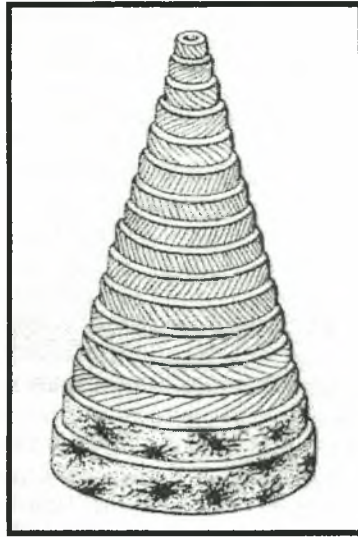
Φωτογραφία 2: Συμπαγής και δοκιδώδης αρχιτεκτονικές διατάξεις της οστέινης ουσίας.

Η συμπαγής οστέινη ουσία ή φλοιώδες οστό (*cortical or compact*) χαρακτηρίζεται από την οργάνωση των κολλαγόνων ινών σε διαδοχικά ομόκεντρα πετάλια τα οποία εναλλάσσονται με στρώματα οστεοκυττάρων (Kahle et al, 1985). Η πεταλιώδης αυτή διάταξη συγκροτείται γύρω από λεπτούς αγγειακούς σωλήνες, τους σωλήνες του Άβερς (*Havers*). Ο αγγειακός σωλήνας μαζί με 8-15 ομόκεντρα σε αυτόν πετάλια αποτελούν την αρχιτεκτονική μονάδα της συμπαγούς οστέινης ουσίας η οποία ονομάζεται οστεώνας ή Αβέρσιο σύστημα (Rosati, 1992) (φωτογραφία 3).



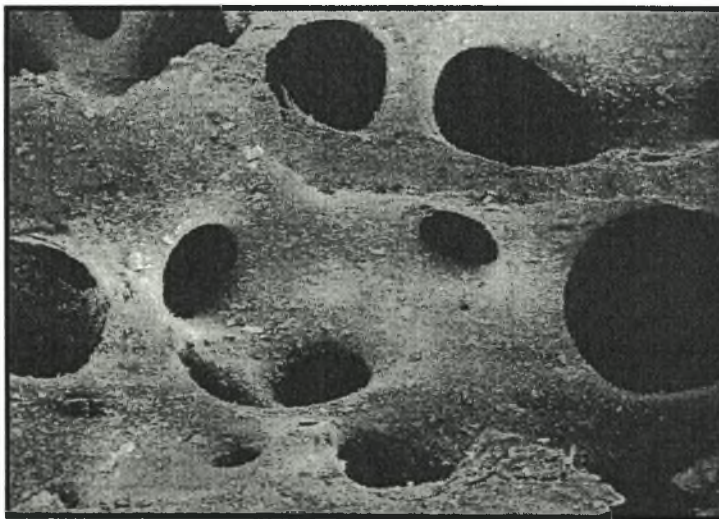
Φωτογραφία 3: Οστεώνας ή Αβέρσιο σύστημα (Kahle et al, 1985).

Ο οστεώνας έχει το σχήμα ενός κοίλου κυλίνδρου ύψους από 0,9 *mm* έως 1,2 *mm* και διαμέτρου 20-110 μm , περιέχει άφθονα αγγεία και νεύρα και αναστομώνεται με τους γειτονικούς οστεώνες και με το περίστυο, μέσω των εγκάρσιων-λοξών προς τον επιμήκη άξονα του οστού σωλήνων του *Volkman*, οι οποίοι ξεχωρίζουν επειδή ακριβώς υπολείπονται των ομόκεντρων πεταλίων (Rosati, 1992). Μέσα σε κάθε πετάλιο, ειδικότερα, οι κολλαγόνες ίνες έχουν μεταξύ τους παράλληλη διάταξη και η διεύθυνσή τους σχηματίζει γωνία 90° με την διεύθυνση των κολλαγόνων ινών του αμέσως επόμενου ομόκεντρου πεταλίου (Rosati, 1992). Επιπλέον, οι ίνες έχουν ελικοειδή κατεύθυνση και συνεπώς σχηματίζουν με τον επιμήκη άξονα του οστεώνα γωνία η οποία συχνά διαφέρει από οστεώνα σε οστεώνα. Εάν η γωνία αυτή είναι 45° και εάν η ελικοειδής κατεύθυνση των ινών είναι λόγω χάρη δεξιόστροφη τότε στο αμέσως επόμενο πετάλιο η γωνία θα είναι πάλι 45° με αριστερόστροφη, όμως, κατεύθυνση των ινών. Η παραπάνω διάταξη ενός οστεώνα απεικονίζεται στην (φωτογραφία 4).



Φωτογραφία 4: Διάταξη των κολλαγόνων ινών και των κυττάρων στον οστεώνα
(Rosati, 1992).

Η σπογγώδης οστέινη ουσία ή κυψελώδες οστό, σε αντίθεση με την συμπαγή οστέινη ουσία η οποία αποτελείται από οστεώνες, χαρακτηρίζεται από την παρουσία ενός δικτύου δοκίδων ακανόνιστου προσανατολισμού και από τον σχηματισμό κοιλοτήτων μεταξύ των οστικών δοκίδων, τις μυελοκυψέλες, μέσα στις οποίες υπάρχει ο μυελός των οστών. Επιπλέον, η σπογγώδης οστέινη ουσία έχει μεγάλο βαθμό ανομοιογένειας σχήματος καθώς ποικίλουν τόσο οι διαστάσεις των οστικών της κυττάρων όσο των οστικών κοιλοτήτων της θεμέλιας ουσίας της (φωτογραφία 5).



Φωτογραφία 5: Ανομοιογένεια σχήματος στην σπογγώδη οστέινη ουσία (Rosati, 1992).

Συνολικά, η οργάνωση των συστατικών ενός οστού διακρίνεται σε πέντε βαθμίδες: η πρώτη αναφέρεται στη συμπαγή ή στη σπογγώδη του σύσταση, η δεύτερη στην πεταλιώδη ή στη δικτυωτή διάταξη των κολλαγόνων ινών, η τρίτη στο διαφορετικό προσανατολισμό των ινών στο χώρο, η τέταρτη στην μικροσκοπική οργάνωση των ινών και των αλάτων, ενώ η πέμπτη αναφέρεται στην μοριακή οργάνωση των συστατικών του οστού (Balboni et al, 1994). Η ηλικία και η θέση του οστού στον σκελετό επηρεάζουν άμεσα την παραπάνω οργάνωση η οποία προσδίδει στο οστό ικανότητες μηχανικής αντίστασης σε δυνάμεις έλξης (περίπου $10-20 \text{ Kgr/mm}^2$), πίεσης και κάμψης (15 Kgr/mm^2) καθώς και σε στροφικές δυνάμεις (18 Kgr/mm^2) (Balboni et al, 1994).

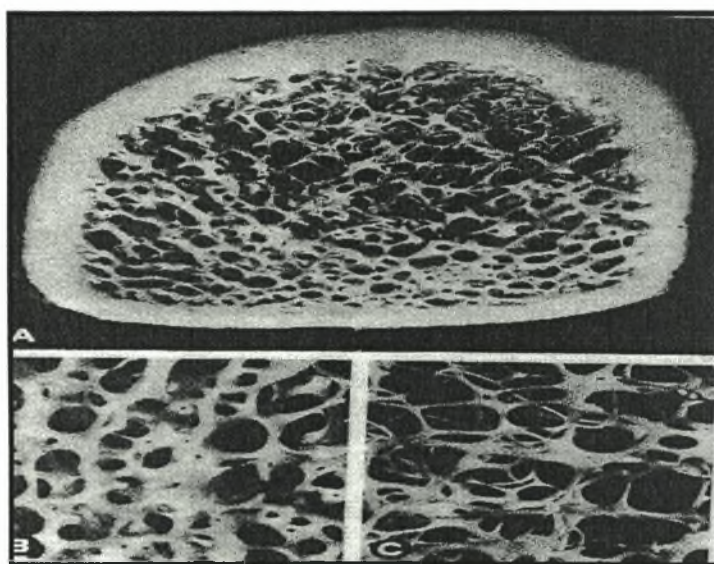
Μηχανική λειτουργία: σχέση μεταξύ σύστασης και γεωμετρίας.

Κατά την διάρκεια της μετακίνησης του σώματος στον χώρο, η κύρια μηχανική λειτουργία των οστών είναι να δρουν σαν κατασκευές υποστήριξης και να μεταφέρουν φορτία έλξης, πίεσης, κάμψης και στροφής (Schatzker, Tile, 1999), λειτουργία η οποία σχετίζεται άμεσα με την μικροσκοπική δομή, την αρχιτεκτονική και τη γεωμετρία της οστέινης ουσίας. Φαίνεται ότι γενικά υπάρχει μια σχέση μεταξύ μηχανικής λειτουργίας και κατασκευής του οστού, ιδιαίτερα στην πρώτη βαθμίδα οργάνωσης του (Balboni et al, 1994), στο συμπαγές και στο σπογγώδη οστό.

Στο συμπαγές οστό η αρχιτεκτονική και η γεωμετρία του οστεώνα σχετίζεται άμεσα με τις μηχανικές του λειτουργίες: σε αντίθεση με την μορφή ενός στερεού κυλίνδρου, η μορφή του κοίλου κυλίνδρου παρουσιάζει μεγαλύτερη μηχανική αντοχή όταν εφαρμόζονται δυνάμεις κάμψεως καθώς τα προσανατολισμένα ομόκεντρα πετάλια του μπορούν να κυλούν το ένα πάνω στο άλλο με την βοήθεια της παρακείμενης θεμέλιας ουσίας (Rosati, 1992). Επιπλέον, η παράλληλη διεύθυνση των ινών κολλαγόνου μέσα σε κάθε πετάλιο της ασβεστοποιημένης θεμέλιας ουσίας προσδίδει στον ιστό ικανότητες αντίστασης όταν εφαρμόζονται δυνάμεις έλξης και συμπίεσης, καθώς ο διαφορετικός προσανατολισμός με γωνία 90° των ινών, σε συναφή πετάλια, αποσυνθέτει τις παραπάνω δυνάμεις σύμφωνα με τον κανόνα του παραλληλογράμμου και ταυτόχρονα μειώνει τις εντάσεις τους (Rosati, 1992), ώστε τελικά ο συμπαγής οστικός ιστός να είναι αποτελεσματικός στην υποστήριξη του σώματος. Τέλος, το γεγονός ότι η γωνία των ινών με τον επιμήκη άξονα του οστεώνα ποικίλει τόσο από οστό σε οστό όσο από οστεώνα σε οστεώνα στο ίδιο οστό έχει ως συνέπεια την ανάπτυξη διαφορετικής ικανότητας

μηχανικής αντίστασης των διαφόρων σκελετικών τμημάτων στην εφαρμογή δυνάμεων συμπίεσης, έλξης, στροφής και κάμψης (Rosati, 1992). Οι δυνάμεις αυτές, ωστόσο, ευθύνονται για την προσανατολισμένη διάταξη των οστεώνων και όταν αυτές μεταβληθούν η διάταξη αναδιοργανώνεται ώστε να γίνεται μακροσκοπικά ορατή (Kahle et al, 1985).

Όμως και η μορφή του δοκιδικού δικτύου στη σπογγώδη οστέινη ουσία καθορίζεται από την κατεύθυνση των παραπάνω μηχανικών δυνάμεων (Nordin et al, 2001) ώστε συνολικά το οστό να αυξάνει την ικανότητα αντίστασης του στη μηχανική φόρτιση και να παρέχει τη μέγιστη αντοχή χρησιμοποιώντας το μικρότερο δυνατό ποσό οστίτη ιστού (Λυρίτης, 1998). Συνεπώς, ο προσανατολισμός των δοκίδων αντιστοιχεί στην κατανομή των δυνάμεων του μηχανικού φορτίου στο οστό (Balboni et al, 1994; Rosati, 1992), ενώ το πάχος τους είναι ανάλογο με την ένταση του φορτίου (Kahle et al, 1985) (φωτογραφία 6).

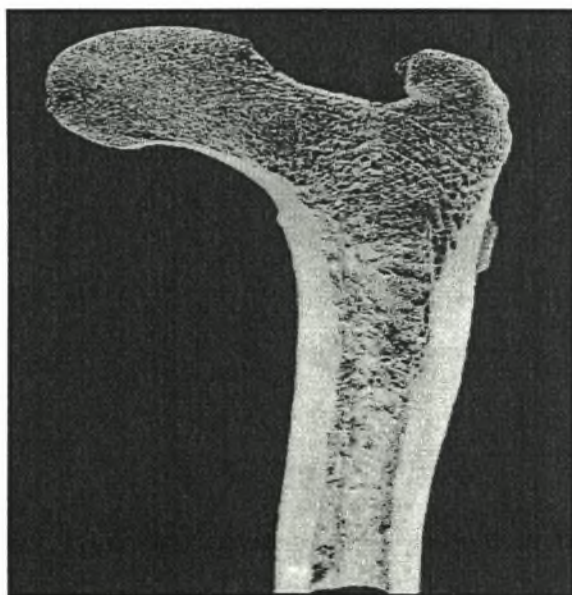


Φωτογραφία 6: Το πάχος των δοκίδων είναι ανάλογο με το μέγεθος του μηχανικού φορτίου το οποίο αυτές υφίστανται. A: Εγκάρσια διατομή μηριαίας διάφυσης. B: Αυξημένο πάχος των οστικών δοκίδων μετά από μηχανική υπερφόρτιση. C: Μειωμένο πάχος των οστικών δοκίδων μετά από παρατεταμένη κινητική αδράνεια (Rosati, 1992).

Όσον αφορά τα άλατα ασβεστίου της μεσοκυττάριας ουσίας, αυτά καθορίζουν την ανθεκτικότητα και την σκληρότητα του οστού (Kahle et al, 1985). Ο βαθμός, όμως, της ανθεκτικότητας και της σκληρότητας του είναι ανάλογος με την περιεκτικότητα της μεσοκυττάριας ουσίας σε ασβέστιο και ρυθμίζεται επιπλέον και από τα οργανικά του

συστατικά (Kahle et al, 1985) τα οποία είναι υπεύθυνα για τις ελαστικές οστικές ιδιότητες. Λόγου χάρη όταν από διάφορες αιτίες τα οργανικά συστατικά κυρίως οι κολλαγόνες ίνες είναι ανεπαρκή, τα οστά λόγω της επακόλουθης μείωσης της ελαστικότητάς τους δεν είναι ικανά να αντέξουν στις μηχανικές δυνάμεις πίεσης, κάμψης και στροφής και κατά συνέπεια γίνονται επιρρεπή σε κατάγματα. Ωστόσο, η μηχανική φόρτιση των οστών αυξάνει σημαντικά την εναπόθεση των αλάτων στην μεσοκυττάρια ουσία, σε αντίθεση με την υποκινητικότητα (Balboni et al, 1994).

Συμπερασματικά, ενώ η μηχανική φόρτιση μεταβάλλει την περιεκτικότητα της μεσοκυττάριας ουσίας σε άλατα τα οποία καθορίζουν την σκληρότητα του οστού και ενώ η δεύτερη και η τρίτη βαθμίδα οστικής κατασκευής δεν φαίνονται να επηρεάζονται από την λειτουργική επιβάρυνση, στην πρώτη βαθμίδα της οστικής οργάνωσης και τα δύο μακροσκοπικά είδη της οστέινης ουσίας, συμπαγής και σπογγώδης, έχουν τέτοια αρχιτεκτονική διάταξη ώστε να προσανατολίζονται και να δέχονται το βάρος του σώματος και τις μηχανικές δυνάμεις με την καλύτερη δυνατή μηχανική αντίσταση του οστού. Παράδειγμα αποτελούν οι δοκίδες του μηριαίου οστού που διατάσσονται σύμφωνα με τη φορά των δυναμικών του γραμμών δηλαδή των γραμμών φόρτισης του βάρους του σώματος (Balboni et al, 1994; Kahle et al, 1985) (φωτογραφία 7).



Φωτογραφία 7: Διάταξη των δοκίδων του μηριαίου οστού σύμφωνα με τις δυναμικές γραμμές φόρτισης του βάρους του σώματος.

Στους ηλικιωμένους και γενικότερα σε συνθήκες υποκινητικότητας η μηχανική αντίσταση του οστού μειώνεται καθώς η αλλαγή της μηχανικής φόρτισης μεταβάλλει την διαδικασία της οστικής ανακατασκευής (*bone remodeling*) και η αρχιτεκτονική του οστού επαναπροσαρμόζεται στις νέες μηχανικές απαιτήσεις (φωτογραφία 6 C).

Οστική ανακατασκευή: προσαρμογή της αρχιτεκτονικής.

Καθ' όλη την διάρκεια της ζωής του οργανισμού και τα δύο είδη του οστίτη ιστού, ο φλοιώδης και ο σπογγώδης, υφίστανται την διαδικασία της οστικής ανακατασκευής (*bone remodeling*), της συνεχούς δηλαδή οστικής αποδόμησης και σύνθεσης (Συμεωνίδης, 1997). Με άλλα λόγια η δομή των οστών διατηρείται σταθερή χάρη στην οστική ανακατασκευή, διαδικασία με την οποία από την μια μεριά η υπάρχουσα οστική μάζα αποσυντίθεται (οστεόλυση) και από την άλλη μεριά στην θέση της συντίθεται νέα (οστεοσύνθεση) (Schatzker et al, 1999). Η διαδικασία της οστικής ανακατασκευής επηρεάζεται από τροφικούς (ασβέστιο, φώσφορος, βιταμίνη D), ορμονικούς (αυξητική ορμόνη, παραθορμόνη, καλσιτονίνη) και μηχανικούς παράγοντες όπως η μυϊκή συστολή, η κίνηση, η βαρύτητα και η εφαρμογή εξωτερικών δυνάμεων (Συμεωνίδης, 1997). Αποτελεί μία δυναμική και σημαντική λειτουργία του οστίτη ιστού καθώς αυτή ευθύνεται για την προοδευτική αλλαγή της μορφής των οστών κατά την ανάπτυξη του ανθρώπινου οργανισμού (Δ.Ε.Π. Ορθοπαιδικής Κλινικής Παν/μίου Αθηνών, 2001; Συμεωνίδης, 1997), για το ισοζύγιο ασβεστίου στο σώμα (Δ.Ε.Π. Ορθοπαιδικής Κλινικής Παν/μίου Αθηνών, 2001; Λυρίτης, 1998; Λυρίτης, 1991; Συμεωνίδης, 1997) καθώς και για τη διατήρηση και προσαρμογή των οστών στο μηχανικό ερέθισμα (Δ.Ε.Π. Ορθοπαιδικής Κλινικής Παν/μίου Αθηνών, 2001; Λυρίτης, 1998; Λυρίτης, 1991).

Η ομοιότητα του ασβεστίου, η διατήρηση δηλαδή σταθερών τιμών ασβεστιαϊμίας στον οργανισμό και η αλλαγή της μορφής των οστών κατά την ανάπτυξη επιτυγχάνονται μέσω της μικρής οστικής ανακατασκευής, διαδικασία με την οποία η αύξηση της ασβεστιαϊμίας πραγματοποιείται λόγω έκκρισης οστεολυτικών ενζύμων από τα εγκλωβισμένα στις κυψελίδες οστεοκύτταρα. Οι μεγάλες όμως απαιτήσεις του οργανισμού σε ασβέστιο καθώς και η μηχανική προσαρμογή των οστών πραγματοποιούνται μέσω της μεγάλης οστικής ανακατασκευής, διαδικασία η οποία ολοκληρώνεται σε πέντε διαδοχικές φάσεις: την φάση ηρεμίας στην οποία δεν παρατηρείται οποιουδήποτε είδους κυτταρικής δραστηριότητας, την φάση ενεργοποίησης στην οποία παρουσιάζονται οι προ-

οστεοκλάστες, την φάση οστικής απορρόφησης στην οποία οι σχηματισμένοι πλέον οστεοκλάστες απορροφούν την θεμέλια ουσία, την φάση της αναστροφής στην οποία με ανεξήγητο ως σήμερα τρόπο οι οστεοκλάστες εξαφανίζονται και εμφανίζονται οι οστεοβλάστες και την φάση της οστικής σύνθεσης στην οποία οι οστεοβλάστες σχηματίζουν ίση ποσότητα οστικού οστού με αυτήν που απορροφήθηκε σε προηγούμενη φάση (ισορροπία οστικής ανακατασκευής) (Λυρίτης, 1998).

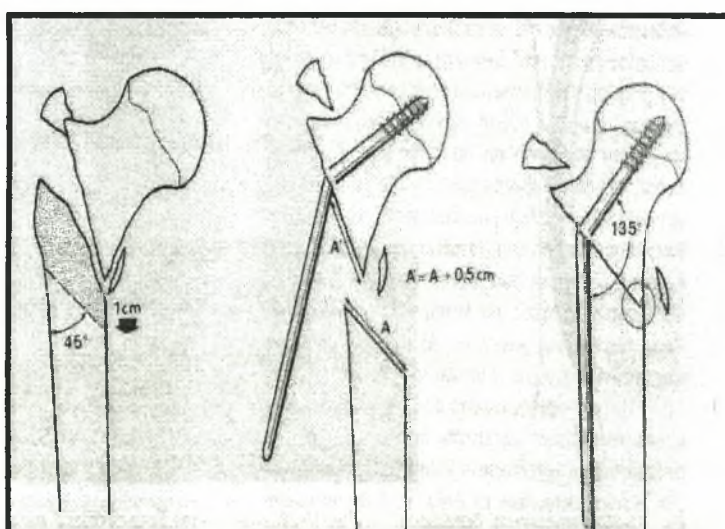
Τόσο η μικρή όσο και η μεγάλη οστική ανακατασκευή στηρίζονται στο φαινόμενο της σύζευξης (*coupling phenomenon*) δηλαδή στην αρμονική συνεργασία μεταξύ οστεοβλάστη και οστεοκλάστη, ενώ η διαταραχή του φαινομένου ονομάζεται αποσύζευξη (*uncoupling phenomenon*), είναι υπεύθυνη για την σταδιακή μείωση της οστικής μάζας και μπορεί να οδηγήσει στην οστεοπόρωση (Λυρίτης, 1998).

Τα μηχανικά ερεθίσματα ελέγχουν τον βαθμό ενεργοποίησης και τον ρυθμό της οστικής ανακατασκευής με αποτέλεσμα τα οστά να προσαρμόζονται συνεχώς σε μεταβαλλόμενες εξωτερικές συνθήκες μηχανικής φόρτισης. Το γεγονός αυτό συμπίπτει ουσιαστικά με τον γνωστό νόμο του *Wolff*, σύμφωνα με τον οποίο η μηχανική πίεση που εφαρμόζεται σε ένα οστό προκαλεί αλλαγές στην αρχιτεκτονική του δομή. Αναλυτικότερα, η εφαρμογή μηχανικών ερεθισμάτων ή φορτίων δια μέσου των αρθρικών επιφανειών και των μυϊκών καταφύσεων παραμορφώνει μικροσκοπικά το οστό το οποίο πειραματικά έχει αποδειχθεί ότι αντιδρά με πιεζοηλεκτρικό φαινόμενο (*piezoelectricity phenomenon*) ενεργοποίησης της ανακατασκευής (Δ.Ε.Π. Α' Ορθοπαιδικής Κλινικής Παν/μίου Αθηνών, 2001; Muller, Allgower, Schneider, Willenegger, 1991; Nordin et al, 2001).

Όταν οι τιμές παραμόρφωσης βρίσκονται εντός φυσιολογικών ορίων, όπως λόγου χάρη συμβαίνει στην καθημερινή κινητική λειτουργία του οργανισμού, τότε προκαλείται ισορροπία της οστικής ανακατασκευής (Δ.Ε.Π. Α' Ορθοπαιδικής Κλινικής Πανεπιστημίου Αθηνών, 2001; Λυρίτης, 1991) η οποία διατηρεί και ανανεώνει τον οστίτη ιστό (Δ.Ε.Π. Α' Ορθοπαιδικής Κλινικής Πανεπιστημίου Αθηνών, 2001). Αυξημένες τιμές παραμόρφωσης, όπως λόγου χάρη συμβαίνει στην αθλητική ενασχόληση προκαλούν θετικό ισοζύγιο ανακατασκευής δηλαδή παράγεται περισσότερο οστό από ό,τι απορροφάται, με αποτέλεσμα το οστό να προσαρμόζεται και να αλλάζει την κατανομή της μάζας του στο χώρο (αλλαγή αρχιτεκτονικής και γεωμετρίας) για να αυξήσει τελικά την μηχανική αντοχή του (Δ.Ε.Π. Α' Ορθοπαιδικής Κλινικής Πανεπιστημίου Αθηνών, 2001; Λυρίτης, 1991). Το αντίθετο συμβαίνει όταν οι τιμές παραμόρφωσης βρίσκονται κάτω των φυσιολογικών

ορίων, όταν λόγου χάρη ακινητοποιείται ένα άκρο με γύψινο επίδεσμο ή όταν παρατείνεται ο κλινοστατισμός ενός ασθενή. Και σ' αυτές τις περιπτώσεις το οστό προσαρμόζεται στις μειωμένες μηχανικές καταπονήσεις και προκαλείται αρνητικό ισοζύγιο ανακατασκευής (Δ.Ε.Π. Α' Ορθοπαιδικής Κλινικής Πανεπιστημίου Αθηνών, 2001; Λυρίτης, 1991) με αποτέλεσμα να παρατηρείται δραματική μείωση της οστικής μάζας καθώς το οστό δεν έχει πλέον ανάγκη από μεγάλη μηχανική αντοχή (Δ.Ε.Π. Α' Ορθοπαιδικής Κλινικής Πανεπιστημίου Αθηνών, 2001). Συμπερασματικά, φαίνεται ότι η προσαρμογή του οστού στην μηχανική καταπόνηση (προσαρμογή της αρχιτεκτονικής) έχει ως απώτερο στόχο να διατηρεί τις παραμορφώσεις που αυτό δέχεται (Δ.Ε.Π. Α' Ορθοπαιδικής Κλινικής Πανεπιστημίου Αθηνών, 2001) καθ' όλη τη διάρκεια ζωής του οργανισμού (Συμεωνίδης, 1997) και η διεργασία αυτή πραγματοποιείται μέσω της οστικής ανακατασκευής.

Πάνω στην διαδικασία ενεργοποίησης της οστικής ανακατασκευής από τους μηχανικούς παράγοντες στηρίζονται πολλές χειρουργικές ορθοπαιδικές επεμβάσεις όπως οι επεμβάσεις οστεοτομίας (σχήμα 2) σε ραιβότητα ή σε βλαισότητα οι οποίες στοχεύουν στην τροποποίηση των δυνάμεων σε γειτονικές μυϊκές ομάδες (Λυρίτης, 1991) για την αποκατάσταση της μηχανικής υπερφόρτισης των οστών, η ενδομυελική ήλωση για την οστεοσύνθεση ενός κατάγματος (Λυρίτης, 1991) ή ακόμα η διόρθωση της γωνιακής παραμόρφωσης μιας καταγματικής εστίας (Nordin et al, 2001). Επιπλέον, η οστική ανασκευή συμμετέχει και στα τελευταία στάδια της βιολογικής πώρωσης ενός κατάγματος για την αποκατάσταση της μορφής και του σχήματος του οστού.



Σχήμα 2: Οστεοτομία 45° για την ήλωση διατροχαντήριου κατάγματος (Sarmiento) (Nordin et al, 2001).

Μηχανική συμπεριφορά: οστική αντοχή και δυσκαμψία - φορτία και κατάγματα.

Όταν το σώμα μετακινείται στο χώρο, τα οστά βρίσκονται συνεχώς κάτω από την επίδραση διαφόρων δυνάμεων (Δ.Ε.Π. Α' Ορθοπαιδικής Κλινικής Πανεπιστημίου Αθηνών, 2001; Συμεωνίδης, 1997) όπως η βαρύτητα, η μυϊκή σύσπαση και η εξωτερική βία (Συμεωνίδης, 1997) και ροπών (Δ.Ε.Π. Α' Ορθοπαιδικής Κλινικής Πανεπιστημίου Αθηνών, 2001) οι οποίες προκαλούν διαφόρου τύπου φόρτισης (*stress*) όπως διάταση, συμπίεση, κάμψη, στρέψη ή συνδυασμό αυτών (Δ.Ε.Π. Α' Ορθοπαιδικής Κλινικής Πανεπιστημίου Αθηνών, 2001) με αποτέλεσμα να αναπτύσσονται εσωτερικές οστικές παραμορφωτικές τάσεις (*strain*) (Δ.Ε.Π. Α' Ορθοπαιδικής Κλινικής Πανεπιστημίου Αθηνών, 2001; Schatzker et al, 1999) δηλαδή τάσεις για αλλαγή των διαστάσεων και του σχήματος του οστού (Schatzker, 1999).

Αυτή η σχέση μεταξύ φορτίου και παραμόρφωσης απεικονίζεται καλύτερα στην καμπύλη φορτίου-παραμόρφωσης και είναι χαρακτηριστική της μηχανικής συμπεριφοράς του οστού ως σώμα (Δ.Ε.Π. Α' Ορθοπαιδικής Κλινικής Πανεπιστημίου Αθηνών, 2001). Η ανώτατη τιμή φορτίου που προκαλεί κάταγμα αντιπροσωπεύει τη μηχανική αντοχή του οστού, ενώ η κλίση της καμπύλης στην περιοχή της ελαστικής παραμόρφωσης αντιπροσωπεύει τη δυσκαμψία του οστού (Δ.Ε.Π. Α' Ορθοπαιδικής Κλινικής Πανεπιστημίου Αθηνών, 2001). Αυτές οι δύο μηχανικές παράμετροι, αντοχή και δυσκαμψία, είναι σημαντικές για την κατανόηση της εμβιομηχανικής συμπεριφοράς των οστών όταν δέχονται φορτία και όταν καταπονούνται σε συνθήκες κατάγματος (Δ.Ε.Π. Α' Ορθοπαιδικής Κλινικής Πανεπιστημίου Αθηνών, 2001).

Κατάγματα μπορούν να συμβούν είτε με την εφαρμογή ενός φορτίου το οποίο υπερβαίνει την αντοχή του οστού είτε με την εφαρμογή μικρότερων επαναλαμβανόμενων φορτίων τα οποία προκαλούν τα ονομαζόμενα κατάγματα «εκ κόπωσης» (Δ.Ε.Π. Α' Ορθοπαιδικής Κλινικής Πανεπιστημίου Αθηνών, 2001). Στην τελευταία αυτή περίπτωση η επαναλαμβανόμενη φόρτιση του οστού προκαλεί μικροσκοπική λύση της συνέχειάς του (*microfractures*) η οποία δεν προλαβαίνει να αποκατασταθεί από την διαδικασία της πάρωσης, ώστε τελικά το οστό να υποβάλλεται σε μακροσκοπικό κάταγμα λόγω κόπωσής του (Rockwood, Green's, 2001). Το φαινόμενο της κόπωσης εμφανίζεται γρηγορότερα όταν το οστό φορτίζεται στα όρια της ελαστικής του παραμόρφωσης (Δ.Ε.Π. Α' Ορθοπαιδικής Κλινικής Πανεπιστημίου Αθηνών, 2001) και στην περίπτωση

επαναλαμβανόμενης φόρτισης η κόπωση επηρεάζεται από την συχνότητα φόρτισης, από το μέγεθος της φόρτισης και τον αριθμό των επαναλήψεων (Rockwood et al, 2001).

Στην κλινική πράξη, όμως, έχει μεγάλη σημασία ο ρυθμός εφαρμογής των φορτίων διότι αυτός επηρεάζει τον τύπο του κατάγματος και την βαρύτητα της κάκωσης των παρακείμενων μαλακών μορίων (Δ.Ε.Π. Α' Ορθοπαιδικής Κλινικής Πανεπιστημίου Αθηνών, 2001). Τα οστά όταν καταπονούνται με υψηλό ρυθμό εφαρμογής φορτίων είναι πιο δύσκαμπτα, έχουν μεγαλύτερη αντοχή και απορροφούν μεγαλύτερο ποσό ενέργειας πριν υποστούν κάταγμα (Δ.Ε.Π. Α' Ορθοπαιδικής Κλινικής Πανεπιστημίου Αθηνών, 2001). Η ποσότητα ενέργειας η οποία απορροφάται από τα οστά καθορίζει το είδος του κατάγματος, εάν δηλαδή θα είναι ένα απλό κάταγμα δύο οστικών τεμαχίων ή εάν θα είναι ένα σοβαρότερο με περισσότερα οστικά τεμάχια (Rockwood et al, 2001). Ο σπογγώδης οστίτης ιστός λόγω της πορώδους σύστασης του έχει μεγαλύτερη δυνατότητα απορροφήσεως ενέργειας σε σχέση με τον συμπαγή ιστό ο οποίος είναι πιο δύσκαμπτος, αντέχει μεγαλύτερες πιέσεις και παραμορφώνεται λιγότερο (Δ.Ε.Π. Α' Ορθοπαιδικής Κλινικής Πανεπιστημίου Αθηνών, 2001).

Εν κατακλείδι, η μηχανική συμπεριφορά του οστού ως σώμα εξαρτάται από τη μηχανική αντοχή του, τα γεωμετρικά χαρακτηριστικά του (μήκος και εγκάρσια διατομή (Nordin et al, 2001)) και από τον τύπο, την ταχύτητα και συχνότητα φόρτισης του (Δ.Ε.Π. Α' Ορθοπαιδικής Κλινικής Πανεπιστημίου Αθηνών, 2001). Η μυϊκή συστολή, ωστόσο, είναι ικανή να επηρεάσει και να εξουδετερώσει, πλήρως ή εν μέρει, το μέγεθος των εφαρμοζόμενων στο οστό φορτίων. Λόγου χάρη, η δημιουργία μέσω μυϊκής σύσπασης ενός φορτίου συμπίεσης μπορεί να εξουδετερώσει ένα φορτίο διάτασης το οποίο πιθανά να εφαρμόζεται στην ίδια οστική περιοχή (Δ.Ε.Π. Α' Ορθοπαιδικής Κλινικής Πανεπιστημίου Αθηνών, 2001; Nordin et al, 2001).

Παθολογία.

Οι παθολογικές καταστάσεις των οστών ουσιαστικά περικλείουν τρεις μεγάλες κατηγορίες: τις κακώσεις, λόγω χάρη τα κατάγματα, τις παθήσεις και τις νεοπλασίες.

Διάγνωση.

Η διάγνωση οποιασδήποτε οστικής παθολογίας, στηρίζεται στην ποιοτική κλινική εξέταση η οποία συμπληρώνεται με τον ανάλογο παρακλινικό έλεγχο (Συμεωνίδης, 1997).

Η κλινική εξέταση περιλαμβάνει το ιστορικό, την τοπική εξέταση της πάσχουσας περιοχής, την εξέταση των περιοχών κεντρικά και περιφερικά της εστίας του πόνου και την γενική εξέταση του αρρώστου (Συμεωνίδης, 1997). Στον παρακλινικό έλεγχο, από την άλλη μεριά, ανήκουν ο ακτινολογικός έλεγχος, το υπερηχογράφημα, η αρθροσκόπηση, η μέτρηση της οστικής πυκνότητας, η ηλεκτροδιάγνωση, ο αιματολογικός έλεγχος, ο έλεγχος του αρθρικού υγρού, οι δερμοαντιδράσεις και η βιοψία (Συμεωνίδης, 1997).

Στοιχεία θεραπείας.

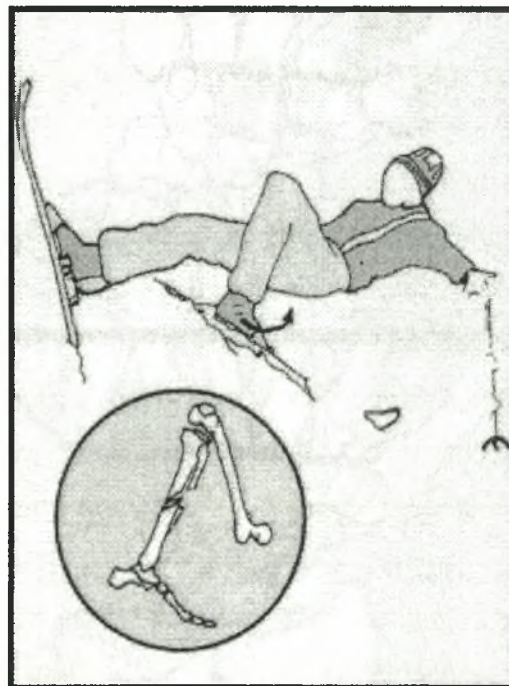
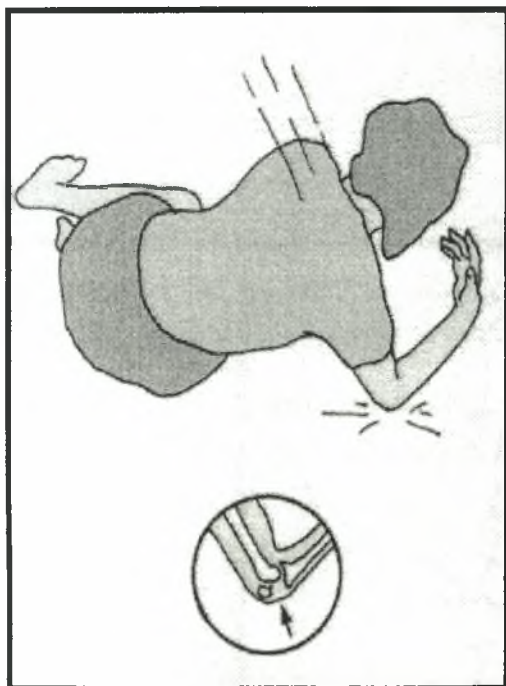
Η θεραπεία των οστικών παθήσεων και κακώσεων περιλαμβάνει την επιλογή μεταξύ μη χειρουργικών ή χειρουργικών μεθόδων, ανάλογα με τις εξατομικευμένες ενδείξεις της κάθε περίπτωσης (Mancini, Morlacchi, 1995).

Η μη χειρουργική ή συντηρητική θεραπεία συνήθως περιλαμβάνει τη χορήγηση φαρμακευτικής αγωγής, την ανάπαυση στο κρεβάτι, την τοποθέτηση ειδικών ορθοπαιδικών κηδεμόνων, την ακινητοποίηση με γύψινο νάρθηκα ή πλήρη γύψο, την εξωτερική εφαρμογή προθέσεων ή επιδέσμων και τη χρήση φυσιοθεραπευτικών μέσων κυρίως στην φάση της λειτουργικής επανένταξης του πάσχοντος μέλους, ενώ η χειρουργική θεραπεία περικλείει αναρίθμητες επεμβάσεις σε όλα τα στοιχεία του μυοσκελετικού συστήματος: α) Στα οστά : κυρίως οστεοτομία, επιφυσιόδεση, εκτομή, μεταμόσχευση και οστεοσύνθεση δηλαδή σταθεροποίηση δύο ή περισσότερων οστικών τεμαχίων με τοποθέτηση μεταλλικών υλικών. β) Στις αρθρώσεις: κυρίως αρθροσκόπηση, παρακέντηση, αρθροτομή, υμενεκτομή, αρθρόδεση και αρθροπλαστική η οποία όταν προβαίνει στην αντικατάσταση της μιας από τις δύο επιφάνειες της άρθρωσης λέγεται ημιαρθροπλαστική και όταν προβαίνει στην αντικατάσταση και των δύο επιφανειών της άρθρωσης λέγεται ολική αρθροπλαστική. γ) Στους τένοντες: κυρίως τενοντοραφή, τενοντοτομή και τενοντόδεση. δ) Στα νεύρα: κυρίως νευροραφή, νευροτομή και μεταμόσχευση.

ΚΑΤΑΓΜΑΤΑ

Ορισμός αίτια και συνέπειες.

Στην ιατρική ορολογία κάταγμα ορίζεται η λύση της συνέχειας ενός οστού (Δ.Ε.Π. Α' Ορθοπαιδικής Κλινικής Πανεπιστημίου Αθηνών, 2001; McRae, Esser, 2002; Συμεωνίδης, 1997) η οποία μπορεί να κυμαίνεται από την μικροσκοπική του δομική διάσπαση (*hairline fracture*) ως την σύνθλιψή του σε πολλά οστικά τεμάχια (McRae et al, 2002), οπότε το κάταγμα ονομάζεται συντριπτικό (*multifragmentary or comminuted fracture*). Ένα κάταγμα προκαλείται από άμεση ή έμμεση εφαρμογή δύναμης στο οστό (Λυρίτης, 1991) (Φωτογραφία 8) ενώ συχνά συνοδεύεται, από παραμόρφωση και διαταραχή της αιμάτωσης του (Δ.Ε.Π. Α' Ορθοπαιδικής Κλινικής Πανεπιστημίου Αθηνών, 2001; Λυρίτης, 1998).



Φωτογραφία 8: Η άμεση βία στην αριστερή και η έμμεση στην δεξιά φωτογραφία αποτελούν τις κύριες αιτίες ενός κατάγματος (McRae et al, 2002).

Ωστόσο, η δύναμη η οποία ασκείται συνήθως υπό μορφή βίας (*violence*) στο οστό προκαλεί, συγχρόνως, κακώσεις διαφόρου βαθμού στα μαλακά μόρια που το περιβάλλουν (μυς, σύνδεσμοι, αγγεία, νεύρα) έστω και αν δεν υπάρχει εξωτερικά τραύμα (Συμεωνίδης, 1997). Αυτό έχει ως επακόλουθο την περαιτέρω διαταραχή της αιμάτωσης στην περιοχή του κατάγματος και φυσικά, όσο μεγαλύτερη είναι η απορροφούμενη ενέργεια (κατάγματα υψηλής ενέργειας) από το οστό και τα παρακείμενα μαλακά μόρια του τόσο μεγαλύτερη είναι η διαταραχή της αιμάτωσης του, με άμεσο κίνδυνο την απαγγείωση του οστού και τη νέκρωση μυϊκών μαζών (Λυρίτης, 1998).

Όταν ένα μακρύ αυλοειδές οστό όπως το μηριαίο υφίσταται κάταγμα, η μερική ή η ολική λύση της δομικής του συνέχειας το καθιστά μηχανικά απρόσφορο επειδή δεν είναι ικανό να αντέξει σε καμία φόρτιση (Schatzker et al, 1999) με αποτέλεσμα να δημιουργούνται συνθήκες μηχανικής αστάθειας η οποία είναι φυσικά μεγαλύτερη στα κατάγματα υψηλής ενέργειας (Λυρίτης, 1998), ώστε τελικά να επέρχεται η απώλεια της λειτουργικότητας του κάτω άκρου (Δ.Ε.Π. Α' Ορθοπαιδικής Κλινικής Πανεπιστημίου Αθηνών, 2001; Λυρίτης, 1998).

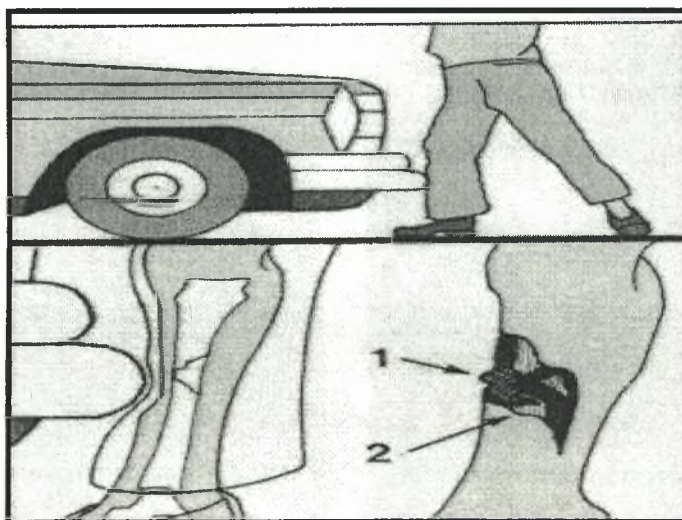
Ταξινόμηση.

Ανάλογα με την ένταση της βίας (δύναμης) και την οστική ποιότητα τα κατάγματα ταξινομούνται στα βίαια (*violence fractures*) τα οποία προκαλούνται από ισχυρή βία που δρα σε φυσιολογικό οστό, στα κατάγματα από καταπόνηση (*fatigue ή stress fractures*) τα οποία προκαλούνται από την δράση επαναλαμβανόμενη μικρής έντασης βία σε φυσιολογικό οστό και στα παθολογικά (*pathological fractures*) τα οποία προκαλούνται από ασήμαντη βία σε οστό το οποίο παρουσιάζει κάποια πάθηση όπως οστεοπόρωση, νεοπλασία, κύστη ή οστεομυελίτιδα (Συμεωνίδης, 1997), ανάλογα δε με το σημείο δράσης της βίας τα κατάγματα ταξινομούνται στα άμεσα (*direct violence*) όταν δηλαδή προκαλούνται στο σημείο όπου έδρασε η βία και στα έμμεσα (*indirect violence*) όταν δηλαδή προκαλούνται μακριά από το σημείο όπου εφαρμόζεται η βία (Appley, Solomon, 1987; Συμεωνίδης, 1997).

Η πρόκληση, όμως, ενός κατάγματος δεν οφείλεται μόνο στην άσκηση μιας δύναμης, αλλά εξαρτάται και από την ταχύτητα εφαρμογής της (Schatzker et al, 1999). Γι' αυτό το λόγο οι κακώσεις διαχωρίζονται, γενικά, σε υψηλής (*high velocity injury*) και χαμηλής ταχύτητας (*low velocity injury*). Όπως είναι φυσικό, καλύτερη πρόγνωση

παρουσιάζουν οι τραυματισμοί χαμηλής ταχύτητας καθώς οι τραυματισμοί υψηλής ταχύτητας περιλαμβάνουν συνήθως συντριπτικά κατάγματα τα οποία συνοδεύονται από σοβαρές βλάβες των μαλακών μορίων με άμεση συνέπεια την σημαντική αύξηση στην πιθανότητα εμφάνισης επιπλοκών.

Εξίσου σημαντική είναι και η ταξινόμηση η οποία βασίζεται στην κλινική εικόνα του κατάγματος. Στην περίπτωση που τα κατάγμα δεν παρουσιάζει επικοινωνία με το εξωτερικό περιβάλλον ονομάζεται κλειστό (*closed fracture*), ενώ στην αντίθετη περίπτωση ονομάζεται ανοικτό (*open ή compound fracture*) το οποίο επιπλέον διαχωρίζεται σε εκείνο που προκαλείται από μέσα προς τα έξω (*within out*), όταν δηλαδή το δέρμα ανοίγει λόγω αιχμηρότητας των οστικών τεμαχίων και σε εκείνο που προκαλείται από έξω προς τα μέσα (*without in*), όταν δηλαδή η άμεση δράση της βίας διαπερνά το δέρμα και προκαλεί κατάγμα στο υποκείμενο οστό. Ο κίνδυνος εμφάνισης επιπλοκών είναι μεγαλύτερος στην περίπτωση ανοικτού κατάγματος από έξω προς τα μέσα (*without in*) (φωτογραφία 9) καθώς η επικοινωνία με το εξωτερικό περιβάλλον σε συνδυασμό με την εκτεταμένη βλάβη των μαλακών μορίων αυξάνει σημαντικά την πιθανότητα λοίμωξης. Συνεπώς η αξιολόγηση οποιουδήποτε ανοικτού κατάγματος πρέπει να περιλαμβάνει αρχικά την εκτίμηση της ακεραιότητας στα νευρικά, στα αγγειακά, στα μυϊκά και στα τενόντια στοιχεία ταυτόχρονα με την κλινική εκτίμηση του κατάγματος (McRae et al, 2002).



Φωτογραφία 9: Ο κίνδυνος εμφάνισης επιπλοκών λόγω χάρη οστεομυελίτιδας είναι μεγαλύτερος στα ανοικτά κατάγματα τύπου από έξω προς τα μέσα. 1: Ακαθαρσίες (σκόνη, λάσπη, ύφασμα). 2: Εκτενής επιδερμική βλάβη (McRae et al, 2002).

Από θεραπευτικής άποψης σημαντική στην διαδικασία λήψης αποφάσεως για την επιλογή της καταλληλότερης μεθόδου θεραπείας είναι η ταξινόμηση των καταγμάτων σε σταθερά, όταν δηλαδή δεν χρειάζονται ανάταξη των οστικών τεμαχίων ή σε ασταθή, όταν δηλαδή τα οστικά τεμάχια πρέπει να αναταχθούν και να συγκρατηθούν σταθερά, με την εφαρμογή των υλικών της χειρουργικής θεραπείας.

Περιγραφικά στοιχεία.

Ένα κάταγμα χαρακτηρίζεται από τον συνδυασμό της ανατομικής εντόπισης του και της μορφολογικής του πολυπλοκότητας (Schatzker et al, 1999).

Η ύπαρξη ενός κατάγματος λόγου χάρη στα μακρά οστά μπορεί να περιγραφεί με την ανατομική εντόπιση του είτε στη διάφυση, είτε στη μετάφυση, είτε στην επίφυση του οστού. Ειδικότερα για το μηριαίο περιγράφεται σήμερα ευρέως η εμφάνιση ενός κατάγματος στο εγγύς ή άνω άκρο, στο κεντρικό ή διαφυσιακό τμήμα και στο απώτερο ή κάτω άκρο του.

Στην φάση όμως λήψεως απόφασης για την επιλογή της καταλληλότερης θεραπείας ενός κατάγματος είναι ταυτόχρονα χρήσιμο να εκτιμηθεί το κάταγμα μορφολογικά, με τον κλινικό και κυρίως με τον ακτινολογικό έλεγχο, για τη παρουσία παραμόρφωσης (*deformity*) η οποία μπορεί να περιγραφτεί με τρία στοιχεία: 1) την μετατόπιση δηλαδή όταν οι άκρες των οστικών τεμαχίων του κατάγματος έχουν μετακινηθεί το ένα ως προς το άλλο 2) την γωνίωση δηλαδή όταν τα οστικά τεμάχια σχηματίζουν μεταξύ τους γωνία και 3) την περιστροφή των οστικών τεμαχίων ως προς τον επιμήκη άξονα του οστού (McRae et al, 2002).

Η ανατομική εντόπιση του κατάγματος σε συνδυασμό με τον βαθμό παραμόρφωσής του χρησιμοποιούνται προεγχειρητικά για την ταξινόμηση του κατάγματος σε σταθερό ή σε ασταθές και συνεπώς έχουν ιδιαίτερη σημασία στην διαδικασία λήψης αποφάσεων για την επιλογή της κατάλληλης θεραπείας του. Λόγου χάρη στα διατροχαντήρια κατάγματα είναι ιδιαίτερα χρήσιμες η ανατομικομορφολογική ταξινόμηση κατά *Tronzo* και κατά *Evans* οι οποίες περιγράφονται διεξοδικά στο ειδικό μέρος της παρούσας εργασίας.

Διάγνωση.

Μερικές φορές η διάγνωση ενός κατάγματος είναι βέβαιη όπως λόγου χάρη στην περίπτωση εμφάνισης μεγάλης παραμόρφωσης ενός μακρού οστού ή στην περίπτωση ενός ανοικτού κατάγματος. Σε όλες τις άλλες περιπτώσεις υπάρχει υποψία μόνο ύπαρξης ενός κατάγματος, στοιχειοθετημένη από την λήψη του ιστορικού και από την πραγματοποίηση της κλινικής εξέτασης, ενώ η επιβεβαίωση του κατάγματος γίνεται σε κάθε περίπτωση μέσω του ακτινολογικού ελέγχου της τραυματισμένης περιοχής (McRae et al, 2002).

Κατά την λήψη του ιστορικού ιδιαίτερη σημασία πρέπει να δοθεί στο είδος δραστηριότητας την στιγμή του συμβάντος λόγου χάρη εργασία σε ύψος, αθλητική δραστηριότητα, οδήγημα αυτοκινήτου, στη φύση του συμβάντος λόγου χάρη πτώση, κλωτσιά, καθώς και στο μέγεθος των εφαρμοσμένων δυνάμεων, στο σημείο εφαρμογής τους και στην φορά τους. Σημαντικά είναι επίσης τα στοιχεία αναφορικά με την ηλικία του ασθενούς, τις υποκείμενες παθολογικές του καταστάσεις και την λειτουργικότητα του τραυματισμένου μέλους.

Όσον αφορά την κλινική εικόνα, πόνος και δυσχέρεια ή αδυναμία στην κίνηση του μέλους (Appley et al, 1987; Συμεωνίδης, 1997) ανήκουν στα υποκειμενικά συμπτώματα του ασθενούς ενώ αντικειμενικά ο ιατρός μπορεί να βρει τοπικό οίδημα, ευαισθησία στην πίεση, παραμόρφωση, εκχύμωση, κριγμό και αφύσικη κίνηση στο σημείο του κατάγματος (Συμεωνίδης, 1997). Παρόλο που ο κριγμός και η αφύσικη κίνηση θεωρούνται βέβαια σημεία κατάγματος, η αναζήτηση τους πρέπει γενικά να αποφεύγεται γιατί είναι επώδυνη και επικίνδυνη (Συμεωνίδης, 1997). Τέλος κάθε κλινική εξέταση πρέπει να περιλαμβάνει τον έλεγχο αγγείωσης και νεύρωσης περιφερειακά του κατάγματος.

Ανεξάρτητα αν η κλινική διάγνωση είναι βέβαιη ή όχι, ο ακτινολογικός έλεγχος είναι πάντα απαραίτητος για να επιβεβαιώσει την ύπαρξη κατάγματος (Συμεωνίδης, 1997) και να δημιουργήσει την βάση για τον σχεδιασμό της θεραπείας του ή ακόμα και για να αποτρέψει οποιαδήποτε αρνητική κριτική εναντίον του θεράποντα ιατρού σε περίπτωση κλινικής αμφιβολίας (McRae et al, 2002).

Βιολογία της πώρωσης.

Πάνω στην βιολογία της πώρωσης στηρίζονται οι αρχές θεραπείας ενός κατάγματος και η κατανόηση της συνεπώς είναι θεμελιώδους σημασίας.

Η πάρωση είναι το βιολογικό και μηχανικό φαινόμενο που αποκαθιστά την δομική ασυνέχεια των οστών (Λυρίτης, 1998; Συμεωνίδης, 1997) με την δημιουργία νέου οστίτη ιστού (Συμεωνίδης, 1997). Αποτελεί δηλαδή μια έκτακτη οστεοπαραγωγική διαδικασία με την ανάπτυξη νεόπλαστου οστού η οποία έχει ως αποτέλεσμα την αποκατάσταση της λειτουργικότητας του άκρου ή του τμήματος του σκελετού που υπέστη κάκωση (Λυρίτης, 1998). Για καθαρά λόγους κατανόησης διακρίνεται σε τρία εξελικτικά στάδια: α) Στάδιο σχηματισμού του αιματώματος (διαρκεί έως τις πρώτες 48 ώρες (Συμεωνίδης, 1997)). Ένα κατάγμα, με τη λύση της δομικής συνέχειας του οστού προκαλεί τη ρήξη των Αβέρσιων συστημάτων και των γειτονικών αγγείων και νεύρων (McRae et al, 2002), με άμεσο αποτέλεσμα την αιμορραγία (McCance et al, 1994; Συμεωνίδης, 1997), τη νέκρωση εκτάσεως 1-2 mm των κυττάρων στα άκρα του κατάγματος και τη δημιουργία άσηπτης φλεγμονής (Συμεωνίδης, 1997) η οποία αναφέρεται συχνά στη βιβλιογραφία ως ξεχωριστό στάδιο της φλεγμονώδους αντίδρασης και του κυτταρικού πολλαπλασιασμού (Δ.Ε.Π. Α' Ορθοπαιδικής Κλινικής Πανεπιστημίου Αθηνών, 2001; Λυρίτης, 1998). β) Στάδιο επιδιόρθωσης (διαρκεί από 48 ώρες έως μερικές εβδομάδες (Συμεωνίδης, 1997)). Το αιμάτωμα οργανώνεται και δημιουργείται ένα ινώδες δίκτυο μεταξύ των δύο άκρων του κατάγματος. Περιλαμβάνει δύο επιμέρους διαδοχικές φάσεις. 1) Το σχηματισμό του «μαλακού» πώρου καθώς τα κύτταρα από την εσωτερική στοιβάδα του περιόστεου και του ενδόστεου πολλαπλασιάζονται και από τις δύο μεριές του κατάγματος ώσπου να συναντηθούν μεταξύ τους. Με τον τρόπο αυτό γεφυρώνεται η απόσταση ανάμεσα στα δύο τμήματα του κατάγματος. 2) Το σχηματισμό του «στερεού» πώρου όταν η ακινητοποίηση του κατάγματος είναι επαρκής. Οι οστεοκλάστες και οι οστεοβλάστες ενεργοποιούνται και τα Αβέρσια συστήματα επανενώνονται, ενώ στη συνέχεια παράγεται θεμέλια ουσία μέσα στην οποία εναποτίθενται κρύσταλλοι υδροξυαπατίτη. Έτσι ο μαλακός πώρος σκληραίνει, γίνεται δηλαδή οστέινος και συγκρατεί σταθερά τα άκρα του κατάγματος (Συμεωνίδης, 1997). γ) Στάδιο της οστικής ανακατασκευής (διαρκεί από μερικές εβδομάδες έως χρόνια, σε μερικές περιπτώσεις πάνω από τέσσερα (Λυρίτης, 1998; Συμεωνίδης, 1997)). Έχει ως σκοπό την πλήρη αποκατάσταση της αρχιτεκτονικής και της μηχανικής αντοχής του οστού (Λυρίτης, 1998). Στο στάδιο αυτό οι μηχανικοί παράγοντες που δρουν στην περιοχή του κατάγματος είναι υπεύθυνοι για τον προσανατολισμό των Αβέρσιων συστημάτων σύμφωνα με τις δυναμικές γραμμές του οστού (Συμεωνίδης, 1997; McRae et al, 2002). Στις περιοχές περιορισμένης μηχανικής φόρτισης ενεργοποιούνται οι οστεοκλάστες (McRae et al, 2002), ο περιττός πώρος απορροφάται προοδευτικά και το

οστό αποκαθιστά διαχρονικά τη μορφή και το σχήμα του (Συμεωνίδης, 1997). Η ισχύς της οστικής ανακατασκευής είναι μεγαλύτερη στα παιδιά παρά στους ενήλικες και συνεπώς οποιαδήποτε γωνίωση ή αξονική περιστροφή πρέπει πάντοτε να επιδιορθώνονται, ιδιαίτερα στον ενήλικο πληθυσμό (McRae et al, 2002).

Πολλοί παράγοντες μπορούν να επηρεάσουν την ταχύτητα της πώρωσης ενός κατάγματος, οι σημαντικότεροι από τους οποίους είναι: ο βαθμός σοβαρότητας του κατάγματος, το είδος και η ποσότητα του οστικού ιστού ο οποίος πρέπει να αναπλαστεί (ο σπογγώδης οστικός ιστός αναπλάθεται γρηγορότερα) (McCance et al, 1994), η αγγείωση της ανατομικής περιοχής (Λυρίτης, 1998), η ηλικία του ασθενή (McCance et al, 1994) και η αποτελεσματική θεραπεία με την ακινητοποίηση (μηχανική σταθερότητα) (Λυρίτης, 1998) και την πρόληψη των επιπλοκών, λόγω χάρη της φλεγμονής (McCance et al, 1994).

Δύο είναι οι τρόποι με τους οποίους πραγματοποιείται η πώρωση ενός κατάγματος: ο πρωτογενής και ο δευτερογενής (Συμεωνίδης, 1997). Στην πρωτογενή πώρωση (*primary bone formation*) δημιουργείται απ' ευθείας πεταλιώδης οστό στα άκρα του κατάγματος (Συμεωνίδης, 1997) κάτω από συνθήκες απόλυτης σταθερότητας (Schatzker et al, 1999) η οποία επιτυγχάνεται με ανατομική ανάταξη και σταθερή συμπίεστική εσωτερική οστεοσύνθεση (Δ.Ε.Π. Α' Ορθοπαιδικής Κλινικής Πανεπιστημίου Αθηνών, 2001; Λυρίτης, 1998). Όταν τα οστικά άκρα του κατάγματος βρίσκονται σε πλήρη επαφή μεταξύ τους τότε η πρωτογενή πώρωση ονομάζεται «εξ' επαφής» (*by contact healing*), ενώ στην αντίθετη περίπτωση ονομάζεται «με γεφύρωση χάσματος» (*by gap healing*) (Schatzker et al, 1999; Συμεωνίδης, 1997). Στην πραγματικότητα όμως τα άκρα των οστικών τεμαχίων δεν βρίσκονται ποτέ σε πλήρη επαφή ακόμα και μετά από τη χειρουργική ανατομική τους ανάταξη (Δ.Ε.Π. Α' Ορθοπαιδικής Κλινικής Πανεπιστημίου Αθηνών, 2001; Λυρίτης, 1998). Από την άλλη μεριά, η δευτερογενής πώρωση (*secondary bone formation*), ενεργοποιείται όταν τα δύο οστικά τεμάχια βρίσκονται σε παρεκτόπιση και υπάρχουν μικροκινήσεις ή μερική επαφή ή εφίππευση. Στην περίπτωση αυτή δημιουργείται αρχικά χόνδρινος ή ινώδης πώρος ο οποίος μετατρέπεται τελικά σε οστέινο (Συμεωνίδης, 1997). Από θεραπευτικής άποψης, το μόνο πρόβλημα της δευτερογενής πώρωσης είναι ότι συχνά παρουσιάζονται προβλήματα μη ικανοποιητικής ανάταξης και συγκράτησης του κατάγματος (Λυρίτης, 1998).

Στο στάδιο της θεραπείας ενός κατάγματος ο ορθοπαιδικός χειρουργός επεμβαίνει στον παραπάνω μηχανισμό της πώρωσης με στόχο: α) να μετριάσει το άλγος από το κάταγμα β) να επιτύχει την πώρωση του κατάγματος σε καλή θέση και γ) να επιταχύνει

την επάνοδο της λειτουργικότητας του πάσχοντος μέλους (Λυρίτης, 1998). Ωστόσο, για την επίτευξη του τελευταίου αυτού στόχου επιδιώκεται σήμερα η ευόδωση της πώρωσης δηλαδή η επιτάχυνση της με διάφορους χειρισμούς στην περιοχή του κατάγματος (Δ.Ε.Π. Α' Ορθοπαιδικής Κλινικής Πανεπιστημίου Αθηνών, 2001; Λυρίτης, 1998) λόγω χάρη με μηχανική (όπως η δυναμοποίηση μιας εξωτερικής οστεοσύνθεσης), με ηλεκτρομαγνητική και με βιολογική διέγερση (λόγου χάρη αυξητικοί παράγοντες οι οποίοι προκαλούν οστεοεπαγωγή), ώστε τελικά η διαδικασία της πώρωσης να θεωρείται σαν μια συνεργική δράση οστεοπαραγωγής (*osteoiduction*) και οστεοκαθοδήγησης (*osteocoonduction*) (Λυρίτης, 1998).

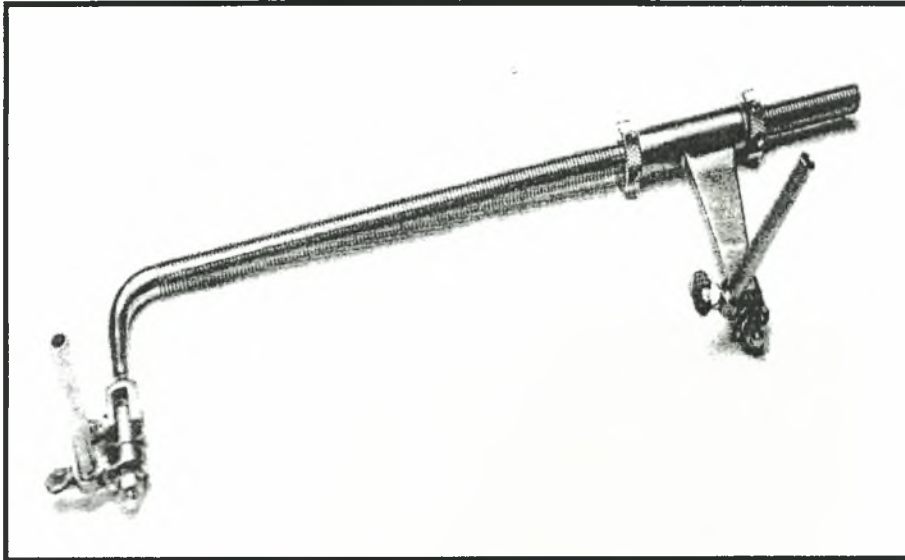
Θεραπεία.

Στόχος και μέθοδοι υλοποίησης του.

Από πολύ παλιά έχει διατυπωθεί ότι ο κύριος στόχος της θεραπείας ενός κατάγματος είναι η επίτευξη της πώρωσης των κατεαγόντων τμημάτων του οστού (Δ.Ε.Π. Α' Ορθοπαιδικής Κλινικής Πανεπιστημίου Αθηνών, 2001; Πετσατώδης, 1995) σε λειτουργική θέση (Δ.Ε.Π. Α' Ορθοπαιδικής Κλινικής Πανεπιστημίου Αθηνών, 2001). Η υλοποίηση του παραπάνω στόχου επιτυγχάνεται με την κατά το δυνατόν πληρέστερη ανάταξη των οστικών τεμαχίων και σταθερή συγκράτησή τους (Δ.Ε.Π. Α' Ορθοπαιδικής Κλινικής Πανεπιστημίου Αθηνών, 2001) εφαρμόζοντας είτε τη μέθοδο της συντηρητικής είτε τη μέθοδο της χειρουργικής θεραπείας (Πετσατώδης, 1995). Σε κάθε περίπτωση, η επιλογή της καταλληλότερης μεθόδου στηρίζεται ουσιαστικά στη θέση του οστού, στο είδος του κατάγματος (ανοικτό ή κλειστό) και στο βαθμό αστάθειάς του (Δ.Ε.Π. Α' Ορθοπαιδικής Κλινικής Πανεπιστημίου Αθηνών, 2001). Η θεραπεία ολοκληρώνεται με το στάδιο της λειτουργικής αποκατάστασης η οποία αρχίζει αμέσως μετά την ανάταξη και ακινητοποίηση του κατάγματος με την εφαρμογή κατάλληλων μέσων φυσικοθεραπείας (Δ.Ε.Π. Α' Ορθοπαιδικής Κλινικής Πανεπιστημίου Αθηνών, 2001; Συμεωνίδης, 1997).

Η ανάταξη (*reduction*) των οστικών τεμαχίων έχει στόχο την μετατροπή ενός ασταθούς κατάγματος σε σταθερό και μπορεί να γίνει είτε «ανοικτά» (άμεση ανάταξη) δηλαδή χειρουργικά με την βοήθεια εργαλείων όπως οι οστεάγρες μετά από την αποκάλυψη της εστίας του κατάγματος και μετά από την αποκόλληση των προσφύσεων των μαλακών μορίων και του περιοστέου, είτε «κλειστά» (έμμεση ανάταξη) δηλαδή με την εφαρμογή έλξης στα μαλακά μόρια και στα οστικά τεμάχια λόγω χάρη με την χρήση

διαφόρων ειδών διατατήρων (Schatzker et al, 1999) (φωτογραφία 10). Παρόλο που η έμμεση είναι σαφώς πιο εύκολη και πιο ασφαλής από την άμεση ανάταξη μιας και δεν διαταράσσονται οι προσφύσεις των μαλακών μορίων και συνεπώς διατηρείται η οστική αιμάτωση, εν τούτοις από μόνη της δεν θα επιφέρει την πόρωση του κατάγματος.




Φωτογραφία 10: Ένα είδος διατατήρα (Schatzker et al, 1999).

Μετά την επίτευξη της ανάταξης και για να επιτευχθεί η πόρωση πρέπει να επιλεγεί η ορθή μέθοδος οστεοσύνθεσης με στόχο την απόλυτη επαφή μεταξύ των οστικών τεμαχίων και την συμπίεση του κατάγματος (Δ.Ε.Π. Α' Ορθοπαιδικής Κλινικής Πανεπιστημίου Αθηνών, 2001). Συντηρητική και χειρουργική αποτελούν τις κύριες μεθόδους σταθεροποίησης του κατάγματος.

Η συντηρητική ακινητοποίηση με γύψινο επίδεσμο ή με την μορφή διαφόρων κηδεμόνων εφαρμόζεται με την προϋπόθεση ότι το κάταγμα δεν παρεκτοπίζεται μετά την ανάταξη και η ανατομική και μορφολογική εικόνα του κατάγματος επιτρέπει μια τέτοια θεραπεία (Πετσατώδης, 1995). Κύριο πλεονέκτημα της μεθόδου αποτελεί όπως είναι φυσικό η απουσία του κινδύνου σήψης ενώ το κύριο μειονέκτημα της είναι η πιθανή εμφάνιση της «νόσου του κατάγματος» η οποία έγκειται κυρίως στην παρουσία αρθρικής δυσκαμψίας και μυϊκής και οστικής ατροφίας, λόγω μακρόχρονης ακινητοποίησης του μέλους. Η συντηρητική θεραπεία συνδυάζεται συχνά με την χορήγηση φαρμακευτικής αγωγής για την καταπολέμηση του πόνου και του οιδήματος.

Η χειρουργική ακινητοποίηση, από την άλλη μεριά, μπορεί να υλοποιηθεί είτε με την εφαρμογή υλικών (εμφυτευμάτων) εσωτερικά του πάσχοντος μέλους, διαδικασία η οποία ονομάζεται εσωτερική οστεοσύνθεση, είτε με την εφαρμογή υλικών εξωτερικά του πάσχοντος μέλους, διαδικασία η οποία ονομάζεται εξωτερική οστεοσύνθεση (Πετσατώδης, 1995).

Η **εσωτερική οστεοσύνθεση** (*internal fixation*) δηλαδή η μετά την ανάταξη, συγκράτηση των οστικών τεμαχίων του κατάγματος με τη χρήση διαφόρου τύπου υλικών από χάλυβα, κοβάλτιο, νικέλιο, τιτάνιο επιτρέπει κατά κανόνα την ανατομική αποκατάσταση του οστού και τη σταθερή συγκράτηση του (Δ.Ε.Π. Α' Ορθοπαιδικής Κλινικής Πανεπιστημίου Αθηνών, 2001) (φωτογραφία 11).



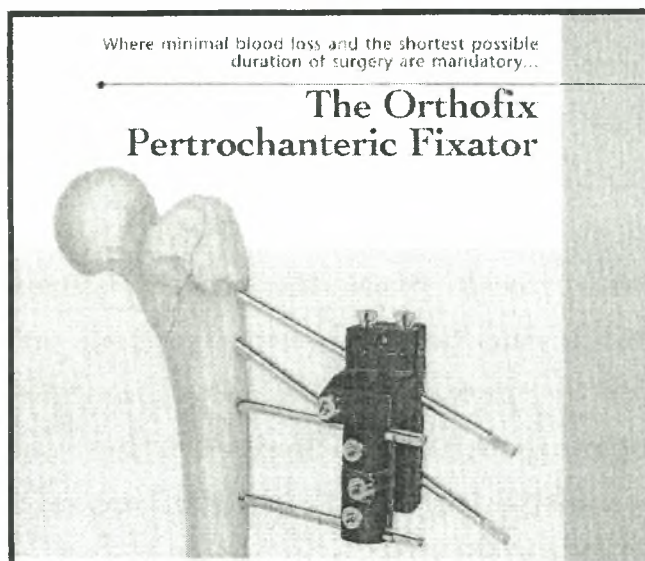
Φωτογραφία 11:Υλικά εσωτερικής οστεοσύνθεσης: α) Ήλοι *Kuntscher* β) Μεταλλικές πλάκες και βίδες γ) Γωνιώδεις πλάκες δ) Ήλοι *Knowles* ε) Βελόνες *Kirschner* ζ) Ήλος και πλάκα *McLaughlin* η) Ολισθαίνων ήλος και πλάκα (Συμεωνίδης, 1997).

Τα μη απορροφήσιμα αυτά εμφυτεύματα περιλαμβάνουν: α) Βελόνες και σύρμα β) Διακαταγματικές βίδες και βελόνες γ) Πλάκες με βίδες και εφαρμογή συμπίεσης, στατικής ή δυναμικής, μεταξύ των καταγματικών επιφανειών. Στην τεχνική αυτή το κάταγμα ανατάσσεται έμμεσα και η καταγματική ζώνη γεφυρώνεται με την τοποθέτηση πλάκας η οποία σταθεροποιείται με βίδες στο κεντρικό και περιφερικό οστικό τεμάχιο. Γίνεται φανερό ότι ενώ διατηρείται το μήκος, η στροφή και η αξονική ευθυγράμμιση, η ανάταξη του κατάγματος δεν είναι ανατομική (Schatzker et al, 1999). Είναι μια μορφή

ναρθηκοποίησης που ενδείκνυται για την αντιμετώπιση συντριπτικών καταγμάτων και στην οποία, όμως, δεν επιτυγχάνεται η απόλυτη σταθερότητα της οστεοσύνθεσης. Σήμερα, η εφαρμογή της μεθόδου στα κατάγματα του μηριαίου και της κνήμης περιορίστηκε σημαντικά, εντούτοις εξακολουθούν να είναι η πρώτη επιλογή σε όλα τα άλλα κατάγματα (Πετσατώδης, 1995) καθώς η πώρωση είναι ταχεία και πραγματοποιείται με την δημιουργία πώρου (Schatzker et al, 1999). Υπάρχουν επίσης πλάκες ουδετεροποίησης των δυνάμεων που εφαρμόζονται στην καταγματική γραμμή και πλάκες υποστήριξης οι οποίες προστατεύουν τα οστικά τεμάχια από καθίζηση. δ) Ενδομυελικό ήλο. Ο ενδομυελικός ήλος είναι μεταλλική ράβδος η οποία χρησιμοποιείται για την ενδοαυλική ναρθηκοποίηση των καταγμάτων των μακρών αυλοειδών οστών (Δ.Ε.Π. Α' Ορθοπαιδικής Κλινικής Πανεπιστημίου Αθηνών, 2001). Εξαιτίας του σχεδιασμού και του τρόπου εφαρμογής του, ο ήλος είναι υλικό οστεοσύνθεσης το οποίο συμμετέχει στην μεταφορά φορτίων ενώ ταυτόχρονα είναι πολύ ισχυρότερος από τις πλάκες. Έχει δύο κύρια πλεονεκτήματα, την πρόωμη μετεγχειρητική φόρτιση και την «κλειστή» εισαγωγή του στο κατάγμα η οποία συχνά συνοδεύεται από ενδομυελικό γλυφανισμό με σκοπό να αυξηθεί η επιφάνεια επαφής του ήλου στον αυλό, να βελτιωθεί η σταθερότητα της οστεοσύνθεσης και να τοποθετούνται μεγαλύτεροι ήλοι αποφεύγοντας τις επιπλοκές της κάμψης και της θραύσης του ήλου (Schatzker et al, 1999). Από τα παραπάνω φαίνεται ότι ο ήλος είναι ένα ιδανικό για τα αυλοειδή οστά υλικό οστεοσύνθεσης και εφαρμόζεται κυρίως στα κατάγματα της διάφυσης του μηριαίου και της κνήμης (Πετσατώδης, 1995; Schatzker et al, 1999) .

Όλες οι παραπάνω μέθοδοι εσωτερικής οστεοσύνθεσης παρουσιάζουν ασφαλή πώρωση του κατάγματος σε ανατομική θέση και άμεση λειτουργική αποκατάσταση του πάσχοντος μέλους. Κύριο μειονέκτημα είναι η πιθανότητα εμφάνισης μετεγχειρητικής φλεγμονής και η μελλοντική ανάγκη διεγχειρητικής αφαίρεσης των υλικών.

Η **εξωτερική οστεοσύνθεση** (*external fixation*) είναι η μέθοδος συγκράτησης ενός κατάγματος με τη χρήση μεταλλικών βελονών οι οποίες διαπερνούν εγκάρσια το κεντρικό και περιφερικό τμήμα του κατάγματος και συνδέονται μεταξύ τους με ειδικά μεταλλικά πλαίσια (Behrens, 1989) (φωτογραφία 12).



Φωτογραφία 12: Η Εξωτερική οστεοσύνθεση *Orthofix* στο άνω άκρο του μηριαίου οστού.

Η εφαρμογή της δεν προκαλεί μεγάλες καταστροφές των μαλακών μοριών και του οστού (Δ.Ε.Π. Α' Ορθοπαιδικής Κλινικής Πανεπιστημίου Αθηνών, 2001; Συμεωνίδης, 1997) ενώ είναι εξαιρετικά χρήσιμη στην αντιμετώπιση των ανοικτών ή των επιμολυσμένων κατάγμάτων. Δεν είναι απόλυτα σταθερή (Πετσατάδης, 1995; Schatzker et al, 1999) καθώς παρέχει ικανοποιητική μόνο συγκράτηση του κατάγματος (Συμεωνίδης, 1997) και συνεπώς πρέπει σχεδόν πάντα να συνοδεύεται από μεταμόσχευση οστού (Schatzker et al, 1999). Εκτός από τα ανοικτά κατάγματα μακρών οστών II και III βαθμού κατά *Gustillo*, η εφαρμογή της εξωτερικής οστεοσύνθεσης ενδείκνυται στα ασταθή συντριπτικά κατάγματα, στα κατάγματα με οστικό έλλειμμα, στα κατάγματα τα οποία συνοδεύονται από αγγειακή κάκωση ή από έγκαυμα, στην σηπτική ψευδάρθρωση και στα συντριπτικά κατάγματα κάτω επίφυσης της κερκίδας, ενώ σχετική ένδειξη έχουν τα κλειστά κατάγματα κνήμης ή τα ανοικτά I βαθμού κατά *Gustillo* (Συμεωνίδης, 1997). Σε όλες τις παραπάνω περιπτώσεις το πρόγραμμα δυναμικής αποκατάστασης αρχίζει μετά από 6-8 εβδομάδες συγκράτησης του κατάγματος.

Αρχές χειρουργικής θεραπείας.

Ο μηχανικός παράγοντας είναι πολύ σημαντικός στην πώρωση ενός κατάγματος καθώς η λύση της δομικής συνέχειας του οστού δεν επιτρέπει την διέλευση των φορτίων από αυτό, με αποτέλεσμα οι εφαρμοζόμενες στο οστό δυνάμεις να παραμορφώνουν την

καταγματική περιοχή. Συνεπώς μετά την ανάταξη του κατάγματος, θα πρέπει με κάποιο τρόπο να εξουδετερωθούν οι παρεκτοπιστικές αυτές δυνάμεις, ώστε να διατηρηθεί η ανατεταγμένη θέση του οστού, μέχρι την ολοκλήρωση της πάρωσης (Δ.Ε.Π. Α' Ορθοπαιδικής Κλινικής Πανεπιστημίου Αθηνών, 2001).

Στο παρελθόν, η εφαρμογή της συντηρητικής μεθόδου συγκράτησης ενός κατάγματος με την τοποθέτηση γύψινου επιδέσμου (συντηρητική μέθοδος) εμφάνισε ένα μεγάλο μειονέκτημα, την εμφάνιση της ονομαζόμενης «καταγματικής νόσου» βασικά χαρακτηριστικά της οποίας είναι η ακινησία των παρακείμενων αρθρώσεων, η μυϊκή ατροφία και η οστεοπόρωση «εξ' αχρηστίας». Για το λόγο αυτό αναζητήθηκαν, αργότερα, λύσεις οι οποίες δεν θα ακινητοποιούσαν τις παρακείμενες αρθρώσεις και μυς. Μια τέτοια εναλλακτική μέθοδος είναι η εσωτερική οστεοσύνθεση (Δ.Ε.Π. Α' Ορθοπαιδικής Κλινικής Πανεπιστημίου Αθηνών, 2001) η οποία χρονικά αναπτύχθηκε ταυτόχρονα με την μέθοδο της εξωτερικής οστεοσύνθεσης.

Εσωτερική οστεοσύνθεση. Μέχρι τις αρχές του 1960 η χειρουργική αντιμετώπιση των καταγμάτων ήταν λύση ανάγκης παρά μέθοδος εκλογής. Εκείνη την εποχή διαμορφώθηκε μια νέα φιλοσοφία αντιμετώπισης των καταγμάτων τα βασικά αξιώματα της οποίας συνοψίζονται σε τρία κύρια σημεία-κλειδιά (Δ.Ε.Π. Α' Ορθοπαιδικής Κλινικής Πανεπιστημίου Αθηνών, 2001): την ανατομική ανάταξη και σταθερή οστεοσύνθεση με εφαρμογή μιας διακαταγματικής συμπίεσης, την ατραυματική χειρουργική τεχνική για τη διαφύλαξη της αιμάτωσης του οστού και των μαλακών μορίων και την πρόωπη ενεργητική κινητοποίηση του πάσχοντος μέλους του ασθενούς.

Σήμερα, παρόλο που η ταχεία λειτουργική αποκατάσταση είναι ακόμα ο βασικός στόχος της θεραπείας του κατάγματος, σημαντική εξέλιξη σημειώθηκε στις ενδείξεις, στις τεχνικές και στα υλικά οστεοσύνθεσης καθώς η έμφαση μετατοπίστηκε από τον βιολογικό στον μηχανικό παράγοντα της οστεοσύνθεσης, της οποίας οι τέσσερις κύριοι παράγοντες είναι (Δ.Ε.Π. Α' Ορθοπαιδικής Κλινικής Πανεπιστημίου Αθηνών, 2001): η βιολογία του οστού και της πάρωσης, η συσχέτιση της πάρωσης με την εμβιομηχανική, τα χαρακτηριστικά των εμφυτευμάτων οστεοσύνθεσης και τέλος ο τρόπος εφαρμογής της μεθόδου, οι ενδείξεις και οι τεχνικές τοποθέτησης των υλικών.

Διαχρονικά εφαρμόστηκαν τρεις μέθοδοι εσωτερικής οστεοσύνθεσης: η συμπίεστική, στατική και δυναμική, η μη συμπίεστική-ασταθής και η βιολογική οστεοσύνθεση. **α) Συμπίεστική οστεοσύνθεση.** Η συμπίεση σε ένα κάταγμα μπορεί να εξουδετερώσει τις αποσταθεροποιητικές-παραμορφωτικές δυνάμεις οι οποίες δρουν στην

καταγματική περιοχή, χωρίς να υπάρχει κίνδυνος νέκρωσης ή απορρόφησης των καταγματικών επιφανειών, ακόμα και αν οι συμπιεστικές δυνάμεις είναι της τάξης των 300 *kp/cm* (Δ.Ε.Π. Α' Ορθοπαιδικής Κλινικής Πανεπιστημίου Αθηνών, 2001). Άμεσο αποτέλεσμα της συμπίεσης είναι από τη μια η ανατομική ανάταξη του οστού και από την άλλη ο σχηματισμός μέσω της οστικής ανακατασκευής ενός πρωτογενούς πόρου περιορισμένης όμως μηχανικής αντοχής, με κίνδυνο επανακατάγματος εάν αφαιρεθούν σύντομα τα υλικά οστεοσύνθεσης (Δ.Ε.Π. Α' Ορθοπαιδικής Κλινικής Πανεπιστημίου Αθηνών, 2001). Η συμπιεστική οστεοσύνθεση διακρίνεται στην στατική όταν δηλαδή δεν αυξομειώνεται στο χρόνο και στη δυναμική οστεοσύνθεση. 1) Στατική συμπιεστική οστεοσύνθεση. Τα κύρια εμφυτεύματά της είναι η συμπιεστική βίδα και η συμπιεστική πλάκα. Η συμπιεστική βίδα τοποθετείται με ειδική τεχνική καθώς, για να αναπτύξει συμπίεση στην καταγματική γραμμή, διέρχεται στο εγγύς καταγματικό τμήμα από ευρύτερη οπή σε σχέση με την διάμετρό της και βιδώνεται στο απέναντι μόνο καταγματικό τμήμα (Δ.Ε.Π. Α' Ορθοπαιδικής Κλινικής Πανεπιστημίου Αθηνών, 2001). Η συμπιεστική πλάκα από την άλλη μεριά, επειδή δύσκολα εξασφαλίζει τη συμπίεση σε όλο το μήκος της καταγματικής γραμμής, τοποθετείται με ελαφρά προκύρτωση ώστε να έρθει σε επαφή πρώτα ο απέναντι φλοιός και στη συνέχεια με τη βοήθεια του συμπιεστήρα να συμπιέζεται και ο κοντινός φλοιός (Δ.Ε.Π. Α' Ορθοπαιδικής Κλινικής Πανεπιστημίου Αθηνών, 2001). 2) Η Δυναμική συμπιεστική οστεοσύνθεση εφαρμόζεται σε οστά όπως η επιγονατίδα και το ωλέκραιο, σε οστά δηλαδή τα οποία από την μια πλευρά δέχονται δυνάμεις ελκυσμού και από την άλλη δυνάμεις θλίψεως. Χρησιμοποιούνται σύρματα ή πλάκες για να εξουδετερωθούν οι ελκτικές δυνάμεις οι οποίες θα παρεκτόπιζαν το κάταγμα. Με τον τρόπο αυτό, με κάθε δυναμική φόρτιση του οστού αναπτύσσεται περιοδικά συμπίεση στην καταγματική γραμμή. **β) Μη συμπιεστική-ασταθής οστεοσύνθεση.** Εφαρμόζεται στις περιπτώσεις οι οποίες δεν επιτρέπουν την εφαρμογή της συμπιεστικής οστεοσύνθεσης, λόγω χάρη στα συντριπτικά κατάγματα ή στην ύπαρξη οστικών ελλειμμάτων, με αποτέλεσμα την εμφάνιση αστάθειας στην καταγματική γραμμή. Η δημιουργία του πόρου είναι δευτερογενής ενώ η μηχανική αστάθεια μπορεί να εμποδίσει την ωρίμανση του πόρου και τελικά να οδηγήσει στην ψευδάρθρωση. Για το λόγο αυτό τοποθετούνται, επιπλέον, οστικά μοσχεύματα στην καταγματική γραμμή ώστε να διευκολυνθεί η πάρωση πριν επέλθει η κόπωση και η θραύση του υλικού οστεοσύνθεσης. Κατόπιν, η καταγματική περιοχή ακινητοποιείται, συνήθως, με τοποθέτηση γύψινου νάρθηκα (Δ.Ε.Π. Α' Ορθοπαιδικής Κλινικής Πανεπιστημίου Αθηνών, 2001). **γ) Βιολογική οστεοσύνθεση.**

Αποτελεί την θετική εξέλιξη στην εσωτερική οστεοσύνθεση, ιδιαίτερα στα συντριπτικά κατάγματα υψηλής ενέργειας (Δ.Ε.Π. Α' Ορθοπαιδικής Κλινικής Πανεπιστημίου Αθηνών, 2001). Η φιλοσοφία της στηρίζεται στην αποκατάσταση του άξονα και του μήκους του οστού με έμμεση ανάταξη και παράκαμψη της καταγματικής εστίας. Έτσι αποφεύγονται οι κίνδυνοι περιστικής νέκρωσης και καθυστερημένης πάρωσης από τους χειρισμούς αποκόλλησης των μαλακών μορίων στα οστικά θραύσματα, κατά την διάρκεια της ανατομικής ανάταξης και συμπίεσης οστεοσύνθεσης του κατάγματος. Η βιολογική οστεοσύνθεση στοχεύει στο σχηματισμό του ασφαλούς δευτερογενούς πόρου χωρίς να παραγκωνίζεται η αιμάτωση της καταγματικής περιοχής (Δ.Ε.Π. Α' Ορθοπαιδικής Κλινικής Πανεπιστημίου Αθηνών, 2001).

Τα υλικά της εσωτερικής οστεοσύνθεσης (εμφυτεύματα) για την συγκράτηση του αναταγμένου κατάγματος κύρια περιλαμβάνουν την ενδομυελική ήλωση και τις πλάκες γεφύρωσης. **α) Ενδομυελική ήλωση.** Αποτελεί το κύριο εμφύτευμα της βιολογικής οστεοσύνθεσης και έχει ως στόχο την ανάταξη και την σταθεροποίηση ενός διαφυσικακού κατάγματος με την τοποθέτηση μιας μεταλλικής ράβδου στον αυλό του οστού (Δ.Ε.Π. Α' Ορθοπαιδικής Κλινικής Πανεπιστημίου Αθηνών, 2001). Η τοποθέτηση του ήλου μπορεί να γίνει μετά από «ανοικτή» ή μετά από «κλειστή» ανάταξη του κατάγματος και αφού προηγηθεί ο γλυφανισμός (*reaming*) ώστε να υπάρχει σταθερή επαφή ήλου και αυλού σε όσο το δυνατό μεγαλύτερο μήκος (Δ.Ε.Π. Α' Ορθοπαιδικής Κλινικής Πανεπιστημίου Αθηνών, 2001). Εκτός από τη γρήγορη κινητοποίηση και φόρτιση, η τοποθέτηση του ενδομυελικού ήλου παρουσιάζει πλεονεκτήματα στη μη παράβλεψη της περιστικής αιμάτωσης και στην ελάχιστη τραυματική τεχνική, ιδιαίτερα όταν εφαρμοστεί η «κλειστή» ανάταξη του κατάγματος (Δ.Ε.Π. Α' Ορθοπαιδικής Κλινικής Πανεπιστημίου Αθηνών, 2001). Κλασσικές ενδείξεις χρησιμοποίησης της ενδομυελικής ήλωσης είναι τα κατάγματα μεσότητας και άνω τριτημορίου του μηριαίου καθώς και τα κατάγματα μεσότητας και κάτω τριτημορίου κνήμης (Δ.Ε.Π. Α' Ορθοπαιδικής Κλινικής Πανεπιστημίου Αθηνών, 2001). Οι συνεχείς βελτιώσεις τόσο των υλικών όσο των τεχνικών τοποθέτησης του ήλου καθιστούν την μέθοδο αυτή βασική στην αντιμετώπιση των καταγμάτων (Δ.Ε.Π. Α' Ορθοπαιδικής Κλινικής Πανεπιστημίου Αθηνών, 2001).

Η νεώτερη γενεά της ασφαλιζόμενης ενδομυελικής ήλωση (*interlocking nail*) με την τοποθέτηση ειδικών βιδών πάνω και κάτω από την εστία του κατάγματος προσδίδει εξαιρετική στρωφική σταθερότητα (Δ.Ε.Π. Α' Ορθοπαιδικής Κλινικής Πανεπιστημίου Αθηνών, 2001; Πετσατώδης, 1995) και σε συνδυασμό με την κλειστού τύπου εφαρμογή

της, την καθιστά ασυναγώνιστη παρόλο που κύριο μειονέκτημά της είναι η διεγχειρητική χρήση ακτινοβολίας κατά την εφαρμογή του ήλου (Πετσατώδης, 1995). Τα τελευταία χρόνια χρησιμοποιούνται, ενδομυελικοί ήλοι κατασκευασμένοι από τιτάνιο χωρίς γλυφανισμό του αυλού (Δ.Ε.Π. Α' Ορθοπαιδικής Κλινικής Πανεπιστημίου Αθηνών, 2001). **β) Πλάκες γεφύρωσης.** Η τεχνική τοποθέτησης τους περιλαμβάνει αρχικά την έμμεση ανάταξη του κατάγματος και στη συνέχεια τη γεφύρωση της καταγματικής ζώνης με μια πλάκα η οποία σταθεροποιείται στο κεντρικό ή στο περιφερειακό κύριο οστικό τεμάχιο. Με τον τρόπο αυτό ενώ διατηρείται το μήκος, η στροφή και η αξονική ευθυγράμμιση, ενώ η ανάταξη δεν είναι ανατομική. Η πόρωση είναι ταχεία και πραγματοποιείται με την δημιουργία πόρου. Ενδείκνυται μόνο για την οστεοσύνθεση των συντριπτικών καταγμάτων (Schatzker et al, 1999).

Εξωτερική οστεοσύνθεση. Η μέθοδος αυτή αναπτύχθηκε παράλληλα με την εσωτερική οστεοσύνθεση, με κύριο χαρακτηριστικό την σταθεροποίηση της καταγματικής περιοχής χωρίς να τοποθετηθούν υλικά στην καταγματική εστία. Ειδικότερα, τοποθετούνται διοστικές βελόνες, κεντρικά και περιφερικά του κατάγματος, οι οποίες σταθεροποιούνται εξωτερικά με δακτυλίους ή ράβδους. Αυτό είναι και το βασικό της μειονέκτημα καθώς οι βελόνες και οι εξωτερικές ράβδοι ενοχλούν μόνιμα τον ασθενή, περιορίζοντας την εφαρμογή της μεθόδου στα ανοικτά κατάγματα II και III βαθμού. Ιδιαίτερες ενδείξεις αποτελούν κυρίως οι επιμηκύνσεις των οστών (Δ.Ε.Π. Α' Ορθοπαιδικής Κλινικής Πανεπιστημίου Αθηνών, 2001).

Κατά καιρούς έχουν αναπτυχθεί πολλά διαφορετικά συστήματα εξωτερικής οστεοσύνθεσης τα οποία διακρίνονται σε τρεις γενεές ανάλογα με τις επιμέρους ιδιότητες τους. Η πρώτη γενεά, όπως λόγου χάρη το σύστημα *Hoffmann*, χαρακτηρίζεται από την απλή συγκράτηση του κατάγματος ενώ κύριο μειονέκτημα είναι η επανατοποθέτηση του συστήματος για κάθε διόρθωση της ανάταξης. Η δεύτερη γενεά, όπως λόγου χάρη τα συστήματα *Orthofix* και *Pizaron*, επιτρέπει επιπλέον της απλής συγκράτησης, την στροφική διόρθωση, διάταση, συμπίεση και δυναμοποίηση, χωρίς να απαιτείται λόγου χάρη η επανατοποθέτηση του πλαισίου για διόρθωσης της ανάταξης (Συμεωνίδης, 1997). Τέλος, τα συστήματα τρίτης γενεάς, όπως είναι το σύστημα *Ex-Fi-Re*, έχουν επιπρόσθετα ιδιότητες συμπίεσης στον εγκάρσιο άξονα του οστού και δυνατότητα μικρομετρικής μηχανικής ανατομικής ανάταξης (Συμεωνίδης, 1997).

Ανάλογα με την μορφή του μεταλλικού πλαισίου, τα συστήματα εξωτερικής οστεοσύνθεσης διακρίνονται σε τρεις κατηγορίες: τα μονόπλευρα, όταν δηλαδή το πλαίσιο

τοποθετείται από την μια μόνον πλευρά του μέλους, τα αμφίπλευρα όταν δηλαδή το πλαίσιο τοποθετείται και στις δύο πλευρές του μέλους και τα κυκλικά ή περιμετρικά στα οποία το πλαίσιο αποτελείται από 1 έως 5 δακτυλίους.

Αφαίρεση υλικών οστεοσύνθεσης. Μετά την πόρωση του κατάγματος, τα υλικά οστεοσύνθεσης πρέπει γενικά να αφαιρούνται (Συμεωνίδης, 1997). Η αφαίρεση υλικών οστεοσύνθεσης πραγματοποιείται διεγχειρητικά, μετά την ολοκλήρωση της πόρωσης του κατάγματος (Δ.Ε.Π. Α' Ορθοπαιδικής Κλινικής Πανεπιστημίου Αθηνών, 2001; Συμεωνίδης, 1997) σε νέους ή μέσης ηλικίας ασθενείς. Γενικά, θεωρείται ασφαλής η αφαίρεση των υλικών μετά το πρώτο μετεγχειρητικό έτος και αφού έχει προχωρήσει η οστική ανακατασκευή (*remodeling*) στην καταγματική περιοχή (Δ.Ε.Π. Α' Ορθοπαιδικής Κλινικής Πανεπιστημίου Αθηνών, 2001), ενώ άλλοι προτείνουν την πάροδο τουλάχιστον δύο ετών (Schatzker et al, 1999). Οι βασικότεροι παράγοντες οι οποίοι πρέπει να λαμβάνονται υπόψη για τον ακριβή χρόνο αφαίρεσης των υλικών είναι η ηλικία του ασθενή, ο βαθμός συντριπτικότητας του κατάγματος, η ύπαρξη οστικού ελλείμματος, η ανάταξη του κατάγματος, η σταθερότητα της συγκράτησης του καθώς και η τοποθέτηση οστικών μοσχευμάτων (Δ.Ε.Π. Α' Ορθοπαιδικής Κλινικής Πανεπιστημίου Αθηνών, 2001; Schatzker et al, 1999). Σήμερα πάντως έχει επικρατήσει η άποψη ότι τα υλικά οστεοσύνθεσης δεν χρειάζεται να αφαιρούνται από τα άνω άκρα (Δ.Ε.Π. Α' Ορθοπαιδικής Κλινικής Πανεπιστημίου Αθηνών, 2001; Συμεωνίδης, 1997), ενώ από τα κάτω άκρα πρέπει να αφαιρούνται μετά την ολοκλήρωση της πόρωσης (Δ.Ε.Π. Α' Ορθοπαιδικής Κλινικής Πανεπιστημίου Αθηνών, 2001).

Τοποθέτηση απορροφήσιμων υλικών. Η πιθανότητα δεύτερης χειρουργικής επέμβασης για αφαίρεση των μη απορροφήσιμων υλικών οστεοσύνθεσης έστρεψε το ενδιαφέρον των ερευνητών στη εφαρμογή απορροφήσιμων βιοαποδομούμενων υλικών. Οι πρώτες κλινικές εφαρμογές άρχισαν περίπου 25 χρόνια πριν με την εφαρμογή απορροφήσιμων βιδών, ενώ οι πρώτες απορροφήσιμες πλάκες βρίσκονται ακόμα σε πειραματικό στάδιο. Το κύριο μειονέκτημα των υλικών αυτών είναι η μη εξασφάλιση επαρκούς μηχανικής αντοχής για μακρό χρονικό διάστημα, γεγονός το οποίο περιορίζει σημαντικά την ευρεία χρήση τους μέχρι σήμερα (Δ.Ε.Π. Α' Ορθοπαιδικής Κλινικής Πανεπιστημίου Αθηνών, 2001).

Παράγοντας χρόνος (*timing*). Γενικά, τα στάδια της ανάταξης, της σταθεροποίησης των οστικών τεμαχίων του κατάγματος και της λειτουργικής αποκατάστασης θα πρέπει να υλοποιούνται όσο το δυνατό γρηγορότερα (McRae et al,

2002; Συμεωνίδης, 1997) χωρίς τον κίνδυνο επιπλοκών, άμεσων ή απώτερων (McRae et al, 2002). Στην περίπτωση όμως των ηλικιωμένων ατόμων στα οποία ένα κατάγμα μπορεί να επιδεινώσει τα είδη υπάρχοντα πολλαπλά προβλήματα υγείας τους ή αντίθετα στην περίπτωση των νέων ατόμων, πολυτραυματιών, όπως λόγου χάρη συμβαίνει μετά από τροχαίο ατύχημα, η θεραπεία του κατάγματος μπορεί να αναβληθεί έως ότου εξασφαλιστεί η επιβίωση του ατόμου με την σταθεροποίηση της γενικής του κατάστασης στη Μονάδα Εντατικής Θεραπείας (Μ.Ε.Θ.) του νοσοκομείου. Με σημείο αναφοράς τη χρονική στιγμή εμφάνισης ενός κατάγματος και με βάση το χρόνο που κυλάει μέχρι την αποπεράτωση της θεραπείας του, η αντιμετώπιση ενός κατάγματος διαχωρίζεται στα τρία παρακάτω στάδια (McRae et al, 2002): α) Αρχικό. Όταν η γενική κατάσταση του ασθενή κρίνεται σταθερή τότε συνήθως μέσα σε 72 ώρες από την εμφάνιση του κατάγματος είναι δυνατό να εφαρμοστεί η οριστική θεραπεία του, λόγου χάρη ανοικτή ανάταξη και εσωτερική οστεοσύνθεση. β) Ενδιάμεσο. Καλύπτει ένα χρονικό διάστημα από 3 έως 8 ημέρες μετά τον τραυματισμό. Όταν στις πρώτες τρεις ημέρες η κατάσταση του ασθενή είναι προβληματική τότε η εφαρμογή χρονοβόρων χειρουργικών επεμβάσεων, όπως λόγου χάρη η ανοικτή ανάταξη και των δύο οστών του αντιβραχίου, επιφυλάσσεται για τον δευτερεύοντα αυτό χρόνο. γ) Προχωρημένο, μετά την 8^η μετατραυματική ημέρα. Όταν οι γενική κατάσταση του ασθενή είναι σταθερή και απαιτούνται επιπρόσθετες διαδικασίες λόγου χάρη τοποθέτηση οστικών μοσχευμάτων σε μεγάλα οστικά ελλείμματα, τότε αυτές πραγματοποιούνται στο τελευταίο στάδιο.

Γενικές ενδείξεις χειρουργικής θεραπείας. Οι γενικές ενδείξεις όπου η χειρουργική αντιμετώπιση θεωρείται απαραίτητη περιλαμβάνουν: α) τους πολυκαταγματίες β) τα ενδαρθρικά κατάγματα γ) τα κατάγματα-εξαρθρώματα δ) τα κατάγματα του αντιβραχίου, του μηριαίου, της επιγονατίδας και του ωλέκranου και ε) τα ανοικτά κατάγματα (Δ.Ε.Π. Α' Ορθοπαιδικής Κλινικής Πανεπιστημίου Αθηνών, 2001) ενώ σοβαρές αντενδείξεις δεν υπάρχουν εκτός ίσως από την βεβαρημένη γενική κατάσταση του ασθενή, τον ανεπαρκή εξοπλισμό του χειρουργείου και την ανεπαρκή προετοιμασία του χειρουργού (Πετσατώδης, 1995).

Συμπερασματικά, η χειρουργική θεραπεία αποτελεί σήμερα τη μέθοδο εκλογής για την αντιμετώπιση των περισσότερων καταγμάτων καθώς επιτυγχάνεται η ταχεία και πλήρη αποκατάσταση της λειτουργικότητας στο τραυματισμένο μέλος (Δ.Ε.Π. Α' Ορθοπαιδικής Κλινικής Πανεπιστημίου Αθηνών, 2001). Ο σύγχρονος ορθοπαιδικός χειρουργός κατευθύνει την θεραπεία ενός κατάγματος προς την επιστροφή της λειτουργίας

και της κίνησης ενώ η πώρωση του κατάγματος είναι δευτερεύουσας σημασίας (Schatzker et al, 1999) και εκτός από την χειρουργική επέμβαση χρησιμοποιεί στην περίοδο της αποκατάστασης ειδικούς λειτουργικούς νάρθηκες.

Επιπλοκές.

Οι επιπλοκές των καταγμάτων διακρίνονται σε άμεσες, όπως η τρώση αγγείων, νεύρων, μυών, τενόντων, το σύνδρομο *Volkmann*, η λιπώδης εμβολή, η θρομβοφλεβίτιδα, η πνευμονική εμβολή καθώς και τα διάφορα σύνδρομα διαμερίσματος και σε απώτερες όπως η καθυστερημένη πώρωση και η ψευδάρθρωση, η έκτοπος οστεοποίηση, η μετατραυματική επώδυνη οστεοπόρωση (σύνδρομο *Sudeck*), η ισχαιμική νέκρωση, η μετατραυματική εκφυλιστική αρθρίτιδα, η βράχυνση, η πώρωση σε πλημμελή θέση και ο σχηματισμός λίθων στα νεφρά (Δ.Ε.Π. Α' Ορθοπαιδικής Κλινικής Πανεπιστημίου Αθηνών, 2001).

Ωστόσο, η οστική λοίμωξη (οστεομυελίτιδα), η ψευδάρθρωση και η μηχανική αποτυχία των υλικών είναι οι κυριότερες επιπλοκές οι οποίες σχετίζονται άμεσα με την χειρουργική αντιμετώπιση των καταγμάτων (Δ.Ε.Π. Α' Ορθοπαιδικής Κλινικής Πανεπιστημίου Αθηνών, 2001). **α) Η μετεγχειρητική λοίμωξη** αποτελεί την σοβαρότερη επιπλοκή καθώς η αντιμετώπιση της οστεομυελίτιδας είναι δύσκολη, μακροχρόνια και με απρόβλεπτο τελικό αποτέλεσμα. Σήμερα, η βελτίωση των χειρουργικών τεχνικών σε συνδυασμό με τις αυστηρές συνθήκες χειρουργικής ασηψίας και την προφυλακτική χρήση αντιβιοτικών μείωσε την συχνότητα λοιμώξεως στα επίπεδα του 1-2% για τα κλειστά και του 7-10% για τα ανοικτά κατάγματα (Δ.Ε.Π. Α' Ορθοπαιδικής Κλινικής Πανεπιστημίου Αθηνών, 2001). **β) Η ψευδάρθρωση** εμφανίζεται στην πλήρη διακοπή της πώρωσης σε ενδιάμεσο στάδιο (Συμεωνίδης, 1997), εκφράζει την αποτυχία σταθερής γεφύρωσης του κατάγματος και τα κύρια αίτιά της διακρίνονται σε βιολογικά όπως η πλημμελής αιμάτωση της καταγματικής περιοχής, σε μηχανικά όπως η διάσταση του κατάγματος ή σε συνδυασμό τους. Η αντιμετώπιση της ψευδάρθρωσης περιλαμβάνει αντίστοιχα την βελτίωση του βιολογικού περιβάλλοντος με την τοποθέτηση οστικών μοσχευμάτων στην καταγματική περιοχή ή την βελτίωση του εμβιομηχανικού περιβάλλοντος με διόρθωση της οστεοσύνθεσης (Δ.Ε.Π. Α' Ορθοπαιδικής Κλινικής Πανεπιστημίου Αθηνών, 2001). **γ) Ως αποτυχία των υλικών οστεοσύνθεσης** θεωρείται η αδυναμία των υλικών να αντέξουν τα φορτία τα οποία δέχεται η καταγματική περιοχή με αποτέλεσμα είτε την απώλεια της

αρχικής ανάταξης είτε την κόπωση και θραύση του υλικού. Στις περισσότερες των περιπτώσεων αποτυχίας των υλικών οστεοσύνθεσης είναι απαραίτητη η επανεγχείρηση (Δ.Ε.Π. Α' Ορθοπαιδικής Κλινικής Πανεπιστημίου Αθηνών, 2001).

ΚΑΤΑΓΜΑΤΑ ΤΟΥ ΑΝΩ ΑΚΡΟΥ ΤΟΥ ΜΗΡΙΑΙΟΥ ΟΣΤΟΥ

Στοιχεία Ανατομικής.

Το μηριαίο οστό διαιρείται στο σώμα ή διάφυση και σε δύο άκρα το άνω και το κάτω (Balboni et al, 1994; Nordin et al, 2001). Το άνω άκρο έχει εσωτερικά σπογγώδη δομή (Mancini et al 1995; Nordin et al, 2001) και παρουσιάζει μακροσκοπικά μια κεφαλή, την κεφαλή του μηριαίου και δύο προεξοχές, τον μείζονα και τον ελάσσονα τροχαντήρα (Balboni et al, 1994). Η κεφαλή του μηριαίου έχει σχήμα σφαιρικό (Balboni et al, 1994) ή σχεδόν σφαιρικό (Rockwood et al, 1996; Wheele's textbook of orthopaedics, (www.ortho-u.net/Welcome.html), διαρθρώνεται με την μηννοειδή επιφάνεια της κοτύλης για να σχηματίσει την διάρθρωση του ισχίου (Kahle et al, 1985) και συγκρατείται από τον **ανατομικό αυχένα** του μηριαίου (Balboni et al, 1994). Ο άξονας του ανατομικού αυχένα σχηματίζει με το σώμα του μηριαίου γωνία περίπου 130° στους ενήλικες (Balboni et al, 1994; Weinke, 1996) από 125° (Kahle et al, 1985; Nordin et al, 2001; Schatzker et al, 1999; Wheele's textbook of orthopaedics, www.ortho-u.net/Welcome.html) έως 135° (Rockwood et al, 1996; Schatzker et al, 1999) και περίπου 120° στους ηλικιωμένους (Kahle et al, 1985) ονομάζεται δε **αυχενοδιαφυσιαία γωνία ή γωνία έγκλισης** (Kahle et al, 1985). Τιμή χαμηλότερη από 125° χαρακτηρίζει το ραιβό (Nordin et al, 2001; Schatzker et al, 1999; Weinke, 1996) ενώ τιμή υψηλότερη από 135° το βλαισό άνω άκρο του μηριαίου (Schatzker et al, 1999; Wheele's textbook of orthopaedics, www.ortho-u.net/Welcome.html). Στη βάση του ανατομικού αυχένα βρίσκονται δύο ισχυρές οστικές προεξοχές, ο μείζων τροχαντήρας προς τα έξω, άνω και πίσω και ο ελάσσων τροχαντήρας προς τα μέσα, κάτω και πίσω (Balboni et al, 1994; Kahle et al, 1985; Wheele's textbook of orthopaedics, www.ortho-u.net/Welcome.html) οι οποίες ενώνονται μεταξύ τους εμπρός, μέσω της πρόσθιας μεσοτροχαντήριας γραμμής και πίσω, μέσω της οπίσθιας μεσοτροχαντήριας γραμμής ή ακρολοφίας (Kahle et al, 1985; Wheele's textbook of orthopaedics, www.ortho-u.net/Welcome.html). Η πρόσθια και η οπίσθια μεσοτροχαντήρια γραμμή καθορίζουν την μετάβαση από τον αυχένα στο σώμα του

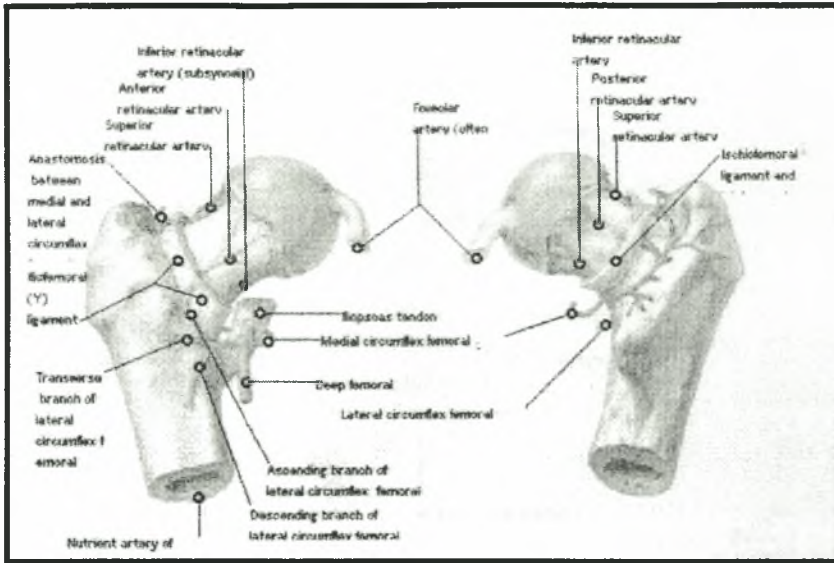
μηριαίου (Kahle et al, 1985). Ακριβώς κάτω από τον μείζονα τροχαντήρα και προς τα έσω βρίσκεται ο μια βαθιά οστική κοίλανση, ο τροχαντήριος βόθρος (Balboni et al, 1994; Kahle et al, 1985). Οι δύο τροχαντήρες, η οπίσθια μεσοτροχαντήρια γραμμή και ο τροχαντήριος βόθρος αποτελούν σημεία πρόσφυσης των μυών του ισχίου (Balboni et al, 1994; Rockwood, Green, 2001) και συνεπώς έχουν μεγάλη σημασία για την κατανόηση της κινησιολογίας και της εμβιομηχανικής στο άνω άκρο του μηριαίου.

Κάτω από τον ελάσσονα τροχαντήρα βρίσκεται ο **χειρουργικός αυχένας** ο οποίος οριοθετεί τη μετάβαση μεταξύ διάφυσης και επίφυσης (Balboni et al, 1994).

Το σώμα του μηριαίου έχει το σχήμα ενός πρίσματος με τρεις επιφάνειες: την πρόσθια, την έσω οπίσθια και την έξω οπίσθια (Kahle et al, 1985; Yetkinler et al, 2002). Η έσω και η έξω οπίσθιες επιφάνειες χωρίζονται πίσω, από την τραχεία γραμμή η οποία έχει δύο κράσπεδα, το έσω και το έξω, αποτελείται δε από συμπαγή οστέινη ουσία (Kahle et al, 1985). Το έσω κράσπεδο προς τα άνω φέρεται στην κάτω επιφάνεια του ανατομικού αυχένα (Kahle et al, 1985). Από εκεί προέρχεται εν μέρει το μηριαίο πλήκτρο ή *calcar femorale* το οποίο αποτελεί σημαντικό στοιχείο σταθερότητας στο άνω άκρο του μηριαίου οστού.

Αιμάτωση και πρόγνωση.

Γενικά, το άνω άκρο του μηριαίου οστού αιματώνεται από την «εν τω βάθει» μηριαία αρτηρία η οποία χορηγεί την έσω και την έξω περισπωμένη του μηρού αρτηρία. Η έσω περισπωμένη αρτηρία του μηρού, ειδικότερα, με τους τελικούς της κλάδους, δηλαδή τα άνω και κάτω θυλακικά και επιφυσιακά αγγεία, αποτελεί την κύρια παροχή αίματος της μηριαίας κεφαλής (φωτογραφία 13) γι' αυτό και ο χειρουργός πρέπει να αποφεύγει την τοποθέτηση άγκιστρων στο οπίσθιο τμήμα του αυχένα, καθώς αυτό μπορεί να διαταράξει σοβαρά την τροφοδοσία με αίμα της μηριαίας κεφαλής (Schatzker et al, 1999).



Φωτογραφία 13: Πρόσθια άποψη στην αριστερή φωτογραφία και οπίσθια στην δεξιά, της μηριαίας κεφαλής. Η αιμάτωσή της πραγματοποιείται κυρίως από την έσω περισπωμένη μηριαία αρτηρία (δεξιά).

Κλινικά, όμως, ο ιδιαίτερος τρόπος αιμάτωσης στο άνω άκρο του μηριαίου οστού έχει μεγάλη σημασία. Πιο συγκεκριμένα, στα κατάγματα του ανατομικού αυχένα συχνά διακόπτεται, μερικά ή ολικά, η παραπάνω ενδοστική αιματική ροή στην μηριαία κεφαλή (McRae et al, 2002; Rockwood et al, 1996; Schatzker et al, 1999) με αποτέλεσμα την πολύ πιθανή εμφάνιση άσηπτη νέκρωσής της (McRae et al, 2002; Whele's textbook of orthopaedics, www.ortho-u.net/Welcome.html) ένα ως δύο χρόνια μετεγχειρητικά (Χαρτοφυλακίδης, 1993) και την πώρωση της καταγματικής περιοχής μόνο από το ενδόστεο (Rockwood et al, 1996; Whele's textbook of orthopaedics, www.ortho-u.net/Welcome.html) καθώς ο σχηματισμός του πόρου από το περίοστέο γίνεται αδύνατη. Αντίθετα, στα διατροχαντήρια κατάγματα, η άσηπτη νέκρωση της μηριαίας κεφαλής και η μη πώρωση του κατάγματος συμβαίνει σπάνια, καθώς η αιμάτωση της εξωαρθρικής διατροχαντήριας περιοχής είναι πλουσιότερη (Schatzker et al, 1999) και προέρχεται από την έσω περισπωμένη, την έξω περισπωμένη και από αρτηρίες της μηριαίας διάφυσης (Mancini et al, 1995).

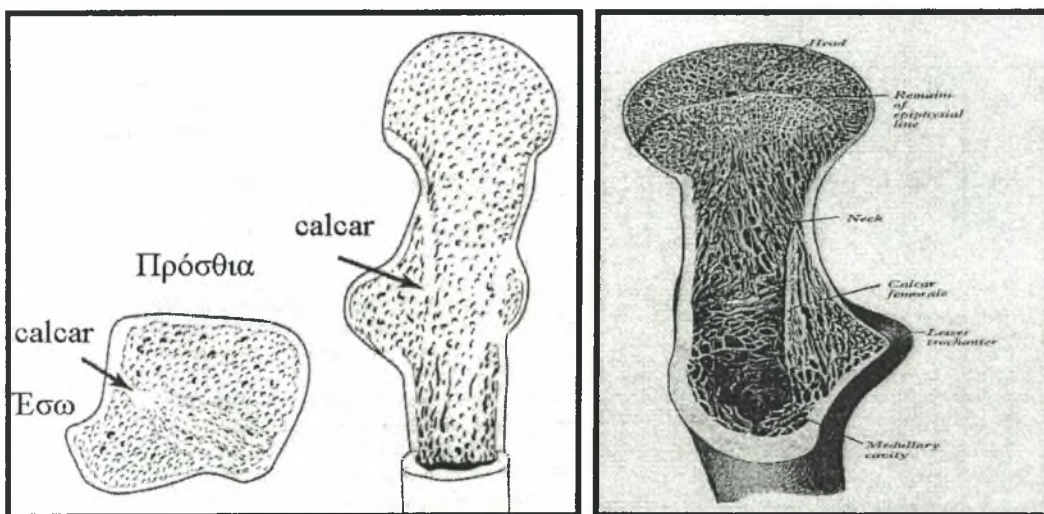
Βασισμένη στην παραπάνω διαφορετική αιμάτωση του μηριαίου αυχένα και της διατροχαντήριας περιοχής, η πρόγνωση των διατροχαντήριων καταγμάτων είναι σαφώς καλύτερη από τα κατάγματα στον μηριαίο αυχένα καθώς στα πρώτα η πώρωση

επιτυγχάνεται νωρίτερα και η πιθανότητα εμφάνισης επιπλοκών είναι ταυτόχρονα πολύ μικρότερη (Mancini et al, 1995).

Διατροχανθήρια περιοχή.

Ανατομία.

Ο χώρος μεταξύ μείζονα και ελάσσονα τροχαντήρα αποτελεί την διατροχανθήρια περιοχή του μηριαίου οστού. Είναι μια ζώνη μετάβασης από τον ανατομικό αυχένα στην διάφυση του μηριαίου και χαρακτηρίζεται κύρια από: α) την ύπαρξη πυκνού σπογγώδη οστίτη ιστού ο οποίος χρησιμεύει για τη μεταφορά και την κατανομή των εφαρμοζόμενων στην περιοχή μηχανικών φορτίων β) την ύπαρξη του αυχενομηριαίου τόξου στο κάτω χείλος του αυχένα το οποίο ονομάζεται μηριαίο πλήκτρο (*calcar femorale*) (Μιχαηλίδης, 1989) (φωτογραφία 14) και γ) τον σχηματισμό της αυχενοδιαφυσιαιάς γωνίας.

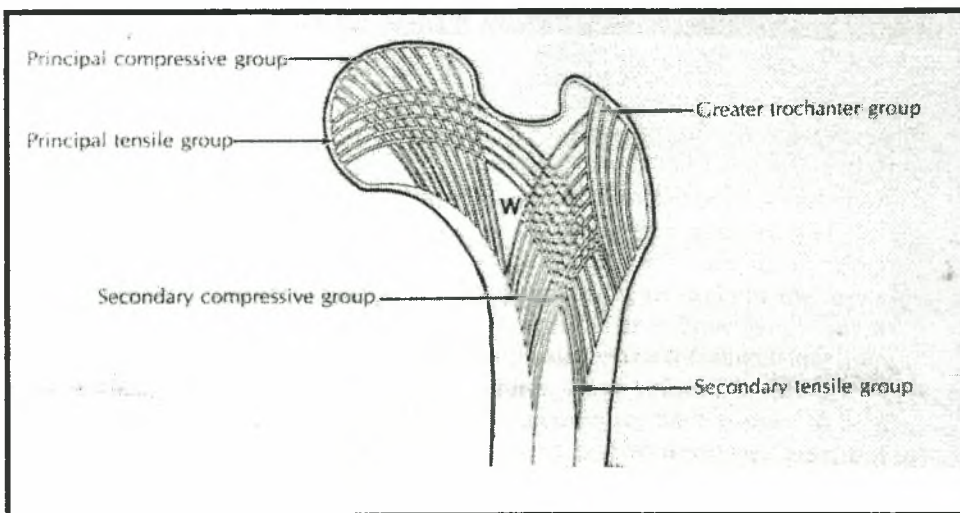


Φωτογραφία 14: Το μηριαίο πλήκτρο (*calcar femorale*) σε μια εγκάρσια, σε μια μετωπιαία και σε μια πλάγια διατομή του άνω άκρου του μηριαίου οστού (από αριστερά προς τα δεξιά).

Ο πυκνός σπογγώδης ιστός όπως φαίνεται σε μια μετωπιαία διατομή του άνω άκρου του μηριαίου οστού διατάσσεται λόγω φυσιολογικής μηχανικής φόρτισης (βάρος σώματος και μυϊκές συστολές) σε **τρία δοκιδικά συστήματα** (Kahle et al, 1985; Χαρτοφυλακίδης, 1993): το εσωτερικό κύριο σύστημα συμπίεσης, το οποίο κατευθύνεται από τον ελάσσονα τροχαντήρα προς το άνω τμήμα της μηριαίας κεφαλής, το εξωτερικό δευτερεύον σύστημα

συμπίεσης ή διατροχαντήριο σύστημα, το οποίο κατευθύνεται από τον ελάσσονα προς τον μείζον τροχαντήρα και το εγκάρσιο σύστημα ελκυσμού ή τοξοειδές σύστημα, το οποίο κατευθύνεται από τον εξωτερικό φλοιό της μηριαίας διάφυσης προς το κάτω τμήμα της μηριαίας κεφαλής (σχήμα 5). Το κύριο δοκιδικό σύστημα συμπίεσης και το δοκιδικό σύστημα ελκυσμού συναντιούνται στο κέντρο της μηριαίας κεφαλής και αυτό έχει μεγάλη σημασία στην ισχυρή καθήλωση των συστημάτων οστεοσύνθεσης από τον ορθοπαιδικό χειρουργό (Mancini et al, 1995).

Ωστόσο, τα τρία συστήματα στο σύνολό τους, οριοθετούν ένα τρίγωνο μικρότερης οστικής αντίστασης, το τρίγωνο του *Ward* (Δ.Ε.Π. Α' Ορθοπαιδικής Κλινικής Πανεπιστημίου Αθηνών, 2001; Mancini et al, 1995) το οποίο όταν διευρύνεται λόγω οστεοπόρωσης αυξάνεται η πιθανότητα κατάγματος στην διατροχαντήρια περιοχή (σχήμα 3).



Σχήμα 3: Δοκιδικά συστήματα στο άνω άκρο του μηριαίου και το τρίγωνο του *Ward* (*W*).

Το μηριαίο πλήκτρο (φωτογραφία 14) δημιουργήθηκε ως αποτέλεσμα της έλξης η οποία ασκείται από τον λαγονοψοίτη μυ στο ύψος του ελάσσονα τροχαντήρα (Wroblewski, Siney, Fleming, Robak, 2000). Παρουσιάζεται ως ένα ισχυρό, κάθετο, εσωτερικό οστικό πέταλο πυκνού σπογγώδη ιστού το οποίο εκτείνεται μέσα στο κάτω τμήμα του ανατομικού αυχένα και της διατροχαντήριας περιοχής, από την έσω και οπίσθια επιφάνεια της μηριαίας διάφυσης έως το οπίσθιο τμήμα του ανατομικού αυχένα (Rockwood et al, 2001; Rockwood et al, 1996), το πάχος της λεπταίνει από έσω προς τα έξω (Rockwood et al, 1996; Wheele's textbook of orthopaedics, [Institutional Repository - Library & Information Centre - University of Thessaly
19/05/2024 14:22:38 EEST - 18.219.73.110](http://www.ortho-</p></div><div data-bbox=)

u.net/Welcome.html) και χρησιμεύει για την μεταφορά των μηχανικών φορτίων που ασκούνται στην περιοχή (Rockwood et al, 2001). Το μηριαίο πλήκτρο βρίσκεται δηλαδή σε ένα επίπεδο το οποίο είναι μπροστά από την μεσοτροχαντήρια γραμμή και από τη βάση του ελάσσονα τροχαντήρα (Williams, Warmich, 1980). Συνεπώς, αποτελεί την προς τα άνω συνέχεια του έσω και οπίσθιου φλοιού της διάφυσης, αντιστοιχεί στην αρχή του εσωτερικού και εξωτερικού δοκιδικών συστημάτων και έχει μεγάλη σημασία για την σταθερότητα της ανάταξης των διατροχαντήριων καταγμάτων (Χαρτοφυλακίδης, 1993). Φαίνεται δε μόνο στην πλαγιοπλάγια ακτινογραφία του άνω άκρου του μηριαίου.

Η αυχενοδιαφυσιαία γωνία ή γωνία έγκλισης σταδιακά μικραίνει με την πάροδο της ηλικίας και σύμφωνα με τα αποτελέσματα μιας ανθρωπομετρικής μελέτης, στην ηλικία των 69,9 ετών φτάνει κατά μέσο όρο στις 125° (Rockwood et al, 1996). Στην περίπτωση διατροχαντήριου κατάγματος, το γεγονός αυτό έχει ιδιαίτερη σημασία στην φάση επιλογής της γωνίας του υλικού οστεοσύνθεσης (Χαρτοφυλακίδης, 1993).

Μυολογία.

Γενικά, οι μυς του ισχίου μπορούν να ταξινομηθούν ανάλογα με τη θέση, τη λειτουργία, τη νεύρωση ή την ενέργεια τους. Ανάλογα όμως με την εμβρυολογική τους εξέλιξη και με βάση την κατάφυση τους διακρίνονται στους ραχιαίους μυς, με πρόσθια και οπίσθια ομάδα και στους κοιλιακούς μυς του ισχίου (Kahle et al, 1985).

Η πρόσθια ομάδα η οποία περιλαμβάνει τους μυς λαγονοψοίτη (μείζονα ψοίτη και λαγόνιο) και ελάσσονα ψοίτη καταφύεται στον ελάσσονα τροχαντήρα (Kahle et al, 1985). Η οπίσθια ομάδα η οποία περιλαμβάνει τους μυς απιοειδή ή πυραμοειδή, μικρό γλουτιαίο, μέσο γλουτιαίο, τείνοντα την πλατεία περιτονία και μεγάλο γλουτιαίο, καταφύεται στον μείζονα τροχαντήρα (Kahle et al, 1985). Από τους κοιλιακούς μυς του ισχίου, ο έσω και ο έξω θυροειδής, ο άνω και ο κάτω δίδυμος καταφύονται στον τροχαντήριο βόθρο, ενώ ο τετράγωνος μηριαίος καταφύεται στην οπίσθια μεσοτροχαντήρια γραμμή (Kahle et al, 1985).

Στην περίπτωση διατροχαντήριου κατάγματος, η συστολή των μυών οι οποίοι καταφύονται στην περιοχή τείνουν να μετατοπίσουν τα οστικά τεμάχια και συνεπώς να παραμορφώσουν το πάσχων μέλος (Bocchi, Maniscalco, Bertone, Rivera, Dalla Pria, www.sibot.it/relazioni_rel/bocchi.html) λόγω χάρη σε έξω στροφή ή σε ραιβότητα.

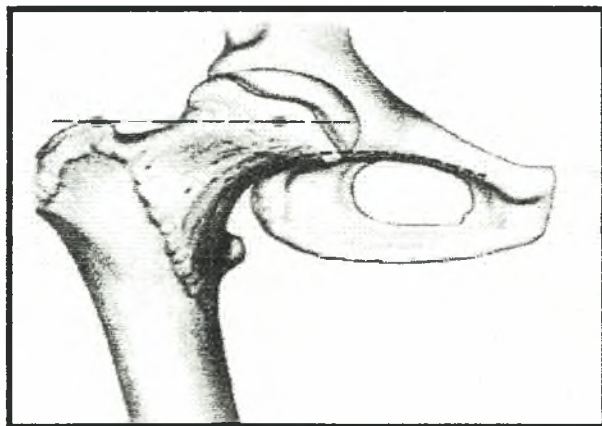
Κινησιολογία.

Όλοι οι καταφύοντες στην διατροχαντήρια περιοχή μυς συμμετέχουν στην κινησιολογία της άρθρωσης του ισχίου. Πιο συγκεκριμένα, στην κίνηση κάμψης του ισχίου συμμετέχει ο λαγονοψοϊτής, στην κίνηση έκτασης του ισχίου συμμετέχουν οι απιοειδής, ο μικρός και ο μέσος γλουτιαίος, στην κίνηση απαγωγής του ισχίου συμμετέχει ο μέσος γλουτιαίος, στην κίνηση έσω στροφής του ισχίου συμμετέχουν ο μέσος και ο μικρός γλουτιαίος, ενώ στην έξω στροφή του ισχίου συμμετέχουν ο λαγονοψοϊτής, ο μέσος και ο μικρός γλουτιαίος, ο έσω θυροειδής και ο τετράγωνος μηριαίος (Γκούβας, 1982; Δ.Ε.Π. Α' Ορθοπαιδικής Κλινικής Πανεπιστημίου Αθηνών, 2001).

Το φυσιολογικό εύρος κίνησης στις κινήσεις κάμψης, έκτασης, απαγωγής, προσαγωγής, έσω και έξω στροφής του ισχίου κυμαίνεται αντίστοιχα 0-140°, 0-10°, 0-45°, 0-30°, 0-40° και 0-40° (Δ.Ε.Π. Α' Ορθοπαιδικής Κλινικής Πανεπιστημίου Αθηνών, 2001). Απαραίτητες για την ομαλή καθημερινή βάδιση, όμως, είναι οι 120° κάμψη, 20° απαγωγή και 20° εξωτερική στροφή (Nordin et al, 2001).

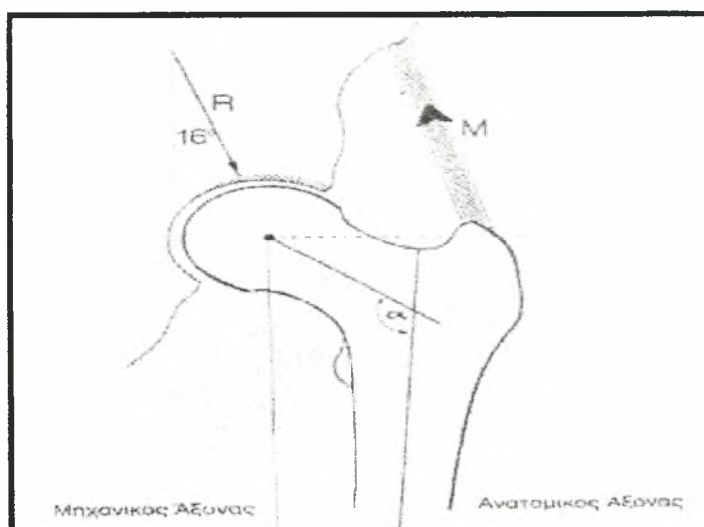
Στοιχεία Εμβιομηχανικής.

Για την κατανόηση της εμβιομηχανικής του ισχίου και της ορθής τοποθέτησης των υλικών οστοςύνθεσης θεμελιώδη σημασία έχει η σχέση μεταξύ του κέντρου της μηριαίας κεφαλής από την οποία διέρχεται η γραμμή φόρτισης (βάρους) και του άκρου του μείζονα τροχαντήρα. Φυσιολογικά, το άκρο του μείζονα τροχαντήρα βρίσκεται στο ύψος ή λίγο πιο πάνω από το κέντρο της μηριαίας κεφαλής και σε απόσταση περίπου διπλάσια της ακτίνας της μηριαίας κεφαλής (Schatzker et al, 1999) (σχήμα 4).



Σχήμα 4: Σχέση μεταξύ του κέντρου της μηριαίας κεφαλής και του άκρου του μείζονα τροχαντήρα (Schatzker et al, 1999).

Η σχέση αυτή καθορίζει το μήκος του μοχλοβραχίονα των απαγωγών μυών και συνεπώς τη ροπή της συνισταμένης των δυνάμεων οι οποίες ασκούνται στο ισχίο (Schatzker et al, 1999) (σχήμα 5).



Σχήμα 5: Η ροπή της συνισταμένης των δυνάμεων (R) οι οποίες ασκούνται στην άρθρωση του ισχίου καθορίζεται από το μήκος του μοχλοβραχίονα των απαγωγών μυών (διακεκομμένη γραμμή). M : η συνισταμένη των δυνάμεων των απαγωγών μυών. α : Αυχενοδιαφυσαία γωνία (Schatzker et al, 1999).

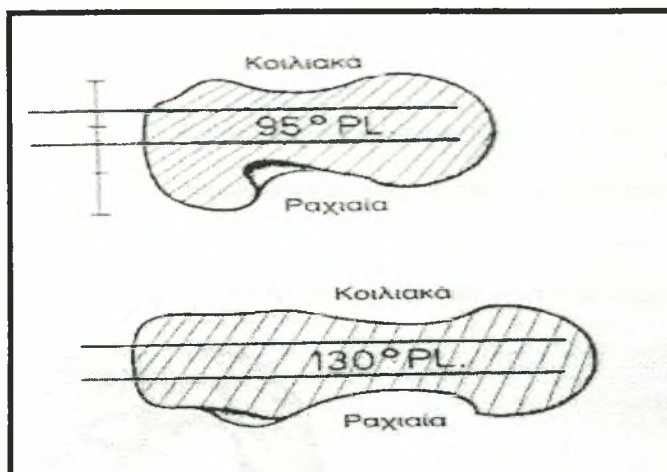
Κατ' επέκταση όσο πιο μικρή είναι η σχέση μεταξύ του μοχλοβραχίονα των απαγωγών μυών και του μοχλοβραχίονα του σωματικού βάρους, τόσο μεγαλύτερα είναι τα φορτία που δέχεται το ισχίο, ενώ οι σύσπαση των μυών αυτών έχει σημαντικό ρόλο στην εξισορρόπηση των δυνάμεων στην περιοχή. Λόγου χάρη, ενώ κατά την διάρκεια της όρθιας στάσης του σώματος ή της βάδισης, η δύναμη του βάρους του σώματος δημιουργεί ροπή κάμψης στον ανατομικό αυχένα του μηριαίου οστού η οποία με την σειρά της διατείνει (*stress*) και παραμορφώνει (*strain*) τον άνω φλοιό, από την άλλη μεριά, η σύσπαση του μέσου γλουτιαίου δημιουργεί στο ίδιο σημείο αξονική συμπίεση (*stress*) και παραμόρφωση (*strain*) η οποία αντισταθμίζει και εξισορροπεί την παραπάνω διάταση. Μια συνήθης αιτία πρόκλησης κατάγματος κόπωσης (*stress fracture*) στην ανατομική αυτή περιοχή είναι η συνεχής και έντονη φυσική δραστηριότητα η οποία προκαλεί τη βαθμιαία κόπωση του μέσου γλουτιαίου, με αποτέλεσμα η μειωμένη ικανότητα για

σύσπαση του μυός να μην εξισορροπεί το φορτίο διάτασης και να δημιουργούνται ανισόρροπες φορτίσεις στον ανατομικό αυχένα (Schatzker et al, 1999).

Ωστόσο, η στάση και η βάδιση επηρεάζουν διαφορετικά το μέγεθος της φόρτισης που δέχεται η άρθρωση του ισχίου. Πιο συγκεκριμένα, όταν το σώμα βρίσκεται σε στάση, οπότε η εφαρμογή των δυνάμεων είναι σταθερή (στατική φόρτιση) η φόρτιση κάθε ισχίου είναι ίση με το μισό του σωματικού βάρους ενώ η στήριξη του σώματος στο ένα μόνο πόδι φορτίζει την άρθρωση του ισχίου με δύναμη ίση με 2.5 φορές του σωματικού βάρους (Rockwood et al, 1996). Από την άλλη μεριά κατά τη βάδιση, οπότε η εφαρμογή δυνάμεων είναι δυναμική (δυναμική φόρτιση) η φόρτιση κυμαίνεται από 3 έως 7 φορές του σωματικού βάρους. Συνήθως για να συμβεί κάταγμα στον ανατομικό αυχένα, θα πρέπει να εφαρμοστεί στην μηριαία κεφαλή φορτίο 12-15 φορές μεγαλύτερο του σωματικού βάρους υπό την προϋπόθεση ότι η οστική ουσία είναι φυσιολογική και δεν πάσχει από οστεοπόρωση ή οστεομαλάκυνση (Χαρτοφυλακίδης, 1993).

Η τοποθέτηση υλικών οστεοσύνθεσης στο άνω άκρο του μηριαίου οστού έχει ως εμβιομηχανικό σκοπό να μεταβάλλει το μέγεθος των φορτίων στην πάσχουσα περιοχή, ώστε να επιτευχθεί η γρήγορη πώρωση του κατάγματος. Ωστόσο, η επιτυχής τοποθέτηση ενός εμφυτεύματος στο άνω άκρο του μηριαίου οστού εξαρτάται κατά μεγάλο ποσοστό από τον ακριβή προσδιορισμό του σημείου εισόδου, το οποίο σχετίζεται άμεσα με το γεγονός ότι ο μείζον τροχαντήρας δεν είναι επικεντρωμένος στον επιμήκη άξονα του αυχένα αλλά σχηματίζει ένα τόξο γωνίας περίπου 30-40° προς τα πίσω (σχήμα 6). Συνεπώς, όσο πιο κοντά στο άκρο του τροχαντήρα βρίσκεται το σημείο εισόδου του υλικού οστεοσύνθεσης τόσο προς τα εμπρός πρέπει αυτό να έρθει ώστε να ευθυγραμμιστεί με τον επιμήκη άξονα του μηριαίου αυχένα, ενώ ο ήλος πρέπει να τοποθετεί στο πρόσθιο τμήμα του μείζονος τροχαντήρα (σύστημα σταθερού ή ολισθαίνοντα ήλου και γωνιώδους πλάκας) (Schatzker et al, 1999).

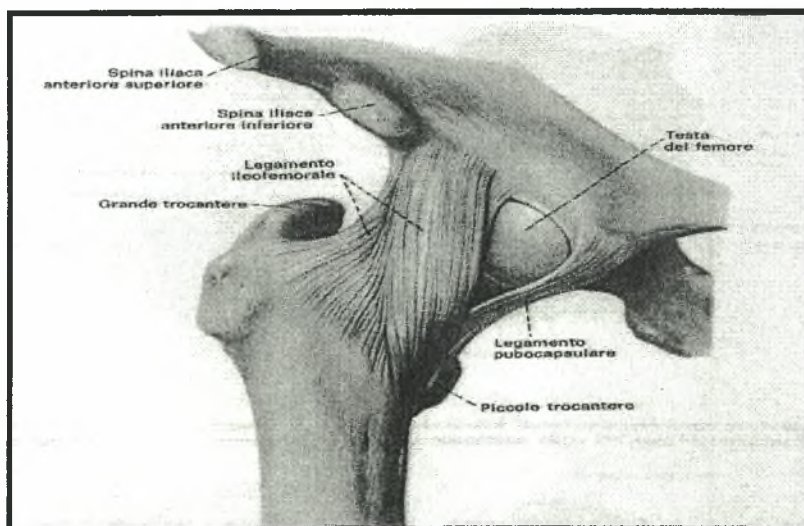
Επιπλέον, η τοποθέτηση των συστημάτων οστεοσύνθεσης μέσω της μηριαίας διάφυσης στον αυχένα και στην κεφαλή πρέπει να γίνεται στο μέσω της έξω πλάγιας επιφάνειας της διάφυσης (Schatzker et al, 1999) (σχήμα 6).



Σχήμα 6: Ο μείζων τροχαντήρας σχηματίζει προς τα πίσω ένα τόξο γωνίας περίπου $30-40^\circ$ γεγονός το οποίο επηρεάζει άμεσα την επιλογή του σημείου εισόδου των υλικών οστεοσύνθεσης (Schatzker et al, 1999).

Ταξινόμηση.

Η βασική διάκριση των καταγμάτων στο άνω άκρο του μηριαίου οστού βασίζεται στην θέση του κατάγματος αναφορικά με την κατάφυση του λαγονομηριαίου συνδέσμου στην πρόσθια μεσοτροχαντήρια γραμμή (φωτογραφία 15) η οποία διαιρεί τον μηριαίο αυχένα σε δύο μέρη: στο μεσαίο ή ενδοαρθρικό και στο πλάγιο ή εξωαρθρικό.



Φωτογραφία 15: Ο λαγονομηριαίος σύνδεσμος καταφύεται στην πρόσθια μεσοτροχαντήρια γραμμή (πρόσθια άποψη άνω άκρου του μηριαίου οστού) (Balboni et al, 1994).

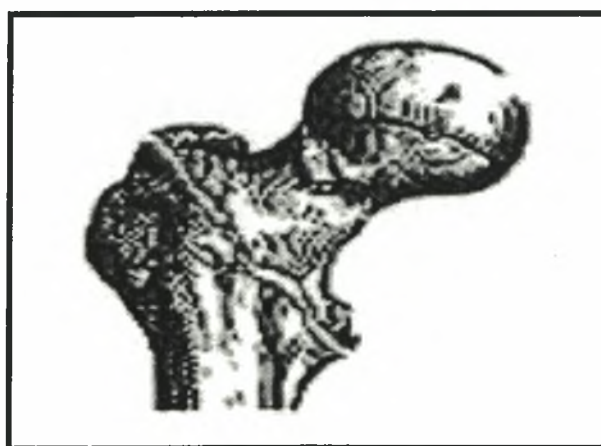Συνεπώς τα κατάγματα του άνω άκρου του μηριαίου διακρίνονται σε εκείνα του αυχένα του μηριαίου (Schatzker et al, 1999; Συμεωνίδης 1997) (**ενδοαρθρικά**) (McRae et al, 2002; Συμεωνίδης, 1997) και σε διατροχαντήρια και υποτροχαντήρια (Schatzker et al, 1999; Συμεωνίδης, 1997) (**εξωαρθρικά**) (Δ.Ε.Π. Α' Ορθοπαιδικής Κλινικής Πανεπιστημίου Αθηνών, 2001; McRae et al, 2002; Συμεωνίδης, 1997).

Ενώ τα διατροχαντήρια κατάγματα είναι θεωρητικά εξωαρθρικά (McRae et al, 2002; Wheele's textbook of orthopaedics, www.ortho-u.net), πρακτικά ο κλινικός διαχωρισμός τους από τα κατάγματα στη βάση του μηριαίου αυχένα (βασεοαυχενικά ενδοαρθρικά) δεν είναι πάντα ξεκάθαρος (Rockwood et al, 2001; Wheele's textbook of orthopaedics, www.ortho-u.net) λόγω της μεταξύ τους στενής ανατομικής συγγένειας. Ωστόσο, η ταξινόμηση των καταγμάτων σε ενδοαρθρικά και σε εξωαρθρικά είναι πολύ σημαντική διότι τα κατάγματα των δύο αυτών κατηγοριών διαφέρουν μεταξύ τους ως προς την αιτιολογία, την αντιμετώπιση, τη θεραπεία και τις επιπλοκές τους (Dretakis, 1993).

Διατροχαντήρια κατάγματα.

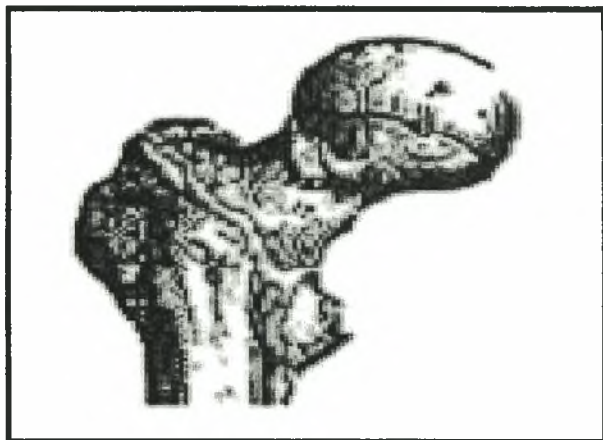
Ορισμός.

Κυριολεκτικά, τα διατροχαντήρια κατάγματα συμβαίνουν κατά μήκος του μηριαίου τμήματος το οποίο ενώνει το μείζονα με τον ελάσσονα τροχαντήρα (McRae et al, 2002; Rockwood et al, 2001; Rockwood et al, 1996; Wheele's textbook of orthopaedics, www.ortho-u.net) και συνεπώς είναι εκείνα τα οποία διασπούν την αυχενομηριαία γωνία (Χαρτοφυλακίδης, 1993) (σχήμα 7).



Σχήμα 7: Διατροχαντήριο κάταγμα.

Η γραμμή του κατάγματος ακολουθεί το τμήμα του οστού το οποίο παρουσιάζει την μικρότερη αντίσταση (Schatzker et al, 1999) και όταν εκτείνονται 2-3cm πέρα από τον ελάσσονα τροχαντήρα τότε τα κατάγματα αυτά συνήθως ονομάζονται περιτροχαντήρια (σχήμα 8).



Σχήμα 8: Ένα διατροχαντήριο ονομάζεται συχνά και ως περιτροχαντήριο κάταγμα.

Επιδημιολογία.

Τα κατάγματα αυτά εμφανίζονται συχνότερα στην ηλικία 66-76 ετών (Grenshaw, 1992; Rockwood et al, 1996) δηλαδή σε άτομα με ηλικία 10-12 ετών μεγαλύτερη από τους ασθενείς με ενδοαρθρικό κάταγμα του ισχίου (Grenshaw, 1992). Με την αύξηση του προσδόκιμου ζωής στις τελευταίες δεκαετίες, παρατηρείται μια σταδιακή αύξηση τόσο της ηλικίας εμφάνισης όσο της συχνότητας τους (Rockwood et al, 2001; Rockwood et al, 1996; Dretakis, 1993), ιδιαίτερα των ασταθών τύπων, η οποία αντιπροσωπεύει τα μισά σχεδόν κατάγματα του άνω άκρου του μηριαίου (Rockwood et al, 1996).

Παρουσιάζονται τρεις φορές συχνότερα στις γυναίκες από ό,τι στους άνδρες (Grenshaw, 1992; Συμεωνίδης, 1997) με μια αναλογία η οποία κυμαίνεται από 2:1 έως 8:1, λόγω της μετεμμηνοπαυσιακής οστεοπόρωσης (Grenshaw, 1992; Rockwood et al, 1996) η οποία διευρύνει το τρίγωνο του *Ward* (σχήμα 3) και συνεπώς αυξάνει την επιρρέπεια του ανατομικού αυχένα για κάταγμα ακόμα και μετά από τραυματισμούς μέτριας έντασης (Mancini, Morlacchi, 1995) και λόγω του μεγαλύτερου προσδόκιμου χρόνου ζωής των γυναικών (Grenshaw, 1992).

Οι ασθενείς με κάταγμα ισχίου παρουσιάζουν σημαντική νοσηρότητα και θνησιμότητα η οποία ειδικότερα στους ασθενείς με διατροχαντήριο κάταγμα κυμαίνεται κατά μέσο όρο από 15 έως 20% (Grenshaw, 1992; Rockwood et al, 1996) μέσα στον

πρώτο χρόνο μετά την κάκωση. Ειδικότερα, τους τρεις πρώτους μήνες το ποσοστό αυτό ανέρχεται στο 16,7%, θνησιμότητα δηλαδή πάνω από την διπλάσια των ενδοαρθρικών καταγμάτων του ισχίου, γεγονός το οποίο πιθανόν να οφείλεται στη μεγαλύτερη ηλικία των ασθενών, στη σοβαρότερη κάκωση ή στη εκτενέστερη χειρουργική θεραπεία (Grenshaw, 1992). Μετά τον πρώτο χρόνο από την κάκωση, όμως, ο προσδόκιμος χρόνος ζωής του ασθενή ταυτίζεται με αυτόν ενός φυσιολογικού ατόμου της ίδιας ηλικιακής κατηγορίας (Rockwood et al, 1996).

Μηχανισμός κάκωσης.

Στους ηλικιωμένους τα κατάγματα του ισχίου και ειδικότερα τα διατροχαντήρια κατάγματα συμβαίνουν σχεδόν πάντα μετά από απλή πτώση (Dretakis, 1993; Mancini et al, 1995; McRae et al, 2002; Rockwood et al, 2001; Rockwood et al, 1996; Schatzker et al, 1999; Wheele's textbook of orthopaedics, www.ortho-u.net) κατά τη διάρκεια του βαδίσματος (Dretakis, 1993; Mancini et al, 1995) ή από την όρθια στάση, δηλαδή μετά από τραυματισμό μέτριας ενέργειας. Αντίθετα, στους νεώτερους τα κατάγματα αυτά προκαλούνται μετά από ένα τραυματισμό υψηλής ενέργειας λόγω χάρη ένα τροχαίο ατύχημα ή μια πτώση από ύψος (Grenshaw, 1992; Rockwood et al, 2001; Rockwood et al, 1996; Schatzker et al, 1999).

Σε κάθε περίπτωση, το κάταγμα προκαλείται από την εφαρμογή δυνάμεων, άμεσων και έμμεσων στο άνω άκρο του μηριαίου οστού. Με την πτώση, άμεσες δυνάμεις ασκούνται είτε κατά μήκος του επιμήκη μηριαίου άξονα είτε πάνω στον μείζονα τροχαντήρα (Rockwood et al, 1996) με αποτέλεσμα η ενέργεια της πτώσης να μεταφέρεται στο άνω άκρο του μηριαίου οστού (Rockwood et al, 2001) το οποίο υφίσταται διατροχαντήριο κάταγμα (Rockwood et al, 1996). Η πιθανότητα του κατάγματος αυξάνει όταν δεν υπάρχει πρόσθια ροπή δύναμης λόγω χάρη όταν το άτομο πέφτει από την όρθια στάση (Rockwood et al, 2001). Συνυπεύθυνη στην πρόκληση του κατάγματος θεωρείται η έμμεση μυϊκή σύσπαση των έξω στροφέων οι οποίοι καταφύονται στον μείζον τροχαντήρα (Dretakis, 1993; Rockwood et al, 1996) και του λαγονοψοϊτή ο οποίος καταφύεται στον ελάσσονα τροχαντήρα (Rockwood et al, 1996).

Στους ασθενείς χωρίς ιστορικό τραυματισμού, το διατροχαντήριο κάταγμα μπορεί να προκληθεί είτε λόγω καταπόνησης από αλλαγή του είδους, διάρκειας ή συχνότητας της φυσικής τους δραστηριότητας (*stress fracture*) είτε λόγω παρουσίας κάποιας παθολογικής

κατάστασης στην διατροχαντήρια περιοχή όπως η οστεοπόρωση (*pathological fractures*) (Rockwood et al, 2001).

Η παρουσία της οστεοπόρωσης είναι σημαντική επειδή η εσωτερική οστεοσύνθεση του άνω μηριαίου άκρου, κεφαλής και αυχένα, εξαρτάται εξ' ολοκλήρου από την καλή ποιότητα του σπογγώδους οστού (Rockwood et al, 1996) και συνεπώς η παρουσία της επηρεάζει τις θεραπευτικές επιλογές του ορθοπαιδικού χειρουργού.

Κλινική εικόνα πάσχοντος μέλους και διάγνωση ενός κατάγματος στο ισχίο.

Στο σύνολο των περιπτώσεων τα διατροχαντήρια ανήκουν κλινικά στην κατηγορία των κλειστών καταγμάτων (Rockwood et al, 1996). Όταν συνυπάρχει παραμόρφωση, δηλαδή όταν υπάρχει μετατόπιση οποιουδήποτε βαθμού των οστικών τεμαχίων, τότε το πάσχων μέλος παρουσιάζεται σημαντικά κοντύτερο σε σχέση με το υγιές και σε έξω στροφή (Bocchi et al, www.sibot.it/relazioni_rel/bocchi.html; McRae et al, 2002; Rockwood et al, 2001; Rockwood et al, 1996; Schatzker et al, 1999; Wiss, 1998) έως 90° (Rockwood et al, 1996) και η διάγνωση κατάγματος του ισχίου θεωρείται βέβαια. Είναι πιθανό να σχηματιστεί οίδημα τοπικά και εκχύμωση πάνω στην περιοχή του μείζονα τροχαντήρα, ενώ οποιαδήποτε προσπάθεια μετακίνησης προκαλεί πόνο στην πάσχουσα περιοχή με αποτέλεσμα ο ασθενής να μην μπορεί να σταθεί όρθιος ούτε φυσικά να περπατήσει. Σε αυτή τη φάση είναι απαραίτητη η ακινητοποίηση του μέλους εφαρμόζοντας δερματική έλξη ώστε να αποφευχθεί ο περαιτέρω τραυματισμός των μαλακών μορίων και ο επιπρόσθετος τεμαχισμός του οστού (Rockwood et al, 1996).

Στην περίπτωση μη μετακίνησης των οστικών τεμαχίων ή όταν το κάταγμα είναι ενσφηνωμένο, δηλαδή όταν το οστικό τεμάχιο με τη μικρότερη διάμετρο εισέρχεται στο άλλο με τη μεγαλύτερη διάμετρο (Συμεωνίδης, 1997), ο ασθενής αναφέρει την παρουσία ελάχιστου πόνου στον μηρό ή στη βουβωνική περιοχή χωρίς να έχει προηγηθεί τραυματισμός (Rockwood et al, 2001) και τότε υπάρχει υποψία μόνο ύπαρξης κατάγματος του ισχίου.

Σε κάθε περίπτωση, υπό παρουσία οποιουδήποτε βαθμού πόνου στο ισχίο, στον μηρό ή στην βουβωνική χώρα, ο ορθοπαιδικός χειρουργός πρέπει να αποκλείσει (Rockwood et al, 2001) ή να επιβεβαιώσει την ύπαρξη κάθε είδους κατάγματος στο ισχίο, με την διεκπεραίωση του ακτινολογικού ελέγχου.

Ακτινολογικός έλεγχος.

Η τυπική επιβεβαίωση της διάγνωσης και η περιγραφή κάθε είδους κατάγματος στο ισχίο πραγματοποιείται με την λήψη δύο ακτινογραφιών, μια προσθοπίσθια και μια πλαγιοπλάγια (McRae et al, 2002; Rockwood et al, 2001; Rockwood et al, 1996; Schatzker et al, 1999; Wheele's textbook of orthopaedics, www.ortho-u.net; Wiss, 1998). Η πρώτη, προσθοπίσθια της λεκάνης με το άκρο σε έσω στροφή, χρησιμεύει για την διαφοροποίηση από τα ενδοαρθρικά κατάγματα (Schatzker et al, 1999) και για τον προσδιορισμό της λοξότητας του κατάγματος και της ποιότητας του οστού ενώ η δεύτερη, πλαγιοπλάγια, χρησιμεύει για τον προσδιορισμό τόσο του μεγέθους, της θέσης και του βαθμού συντριπτικότητας των οπίσθιων οστικών τεμαχίων όσο του βαθμού σταθερότητας του κατάγματος (Rockwood et al, 2001; Rockwood et al, 1996; Wheele's textbook of orthopaedics, www.ortho-u.net).

Η σταθερότητα του κατάγματος στην διατροχαντήρια περιοχή επηρεάζεται από την παρουσία της οστεοπόρωσης, η μέτρηση της οποίας με οποιοδήποτε μέσο είναι πολύ σημαντική επειδή αξιολογούνται οι πιθανότητες εμφάνισης μετεγχειρητικών επιπλοκών αναφορικά με τα υλικά οστεοσύνθεσης. Ένα αξιολογικό εργαλείο εκτίμησης του βαθμού οστεοπόρωσης μέσω του ακτινογραφικού ελέγχου, είναι ο δείκτης του *Singh* (*Singh's Index*) ο οποίος βασιζόμενος στην παρουσία ή απουσία των δοκιδικών συστημάτων στο άνω άκρο του μηρού προβλέπει ότι οι περισσότερες επιπλοκές συμβαίνουν όταν η οστεοπόρωση είναι από πρώτου έως τρίτου βαθμού και το κάταγμα είναι ασταθές, τεσσάρων τεμαχίων (Rockwood et al, 1996). Ωστόσο, η αξιοπιστία της μεθόδου δεν έχει ακόμα πλήρως προσδιοριστεί και η χρήση του περιορίζεται στην γενική, πλην όμως σημαντική, αξιολόγηση του βαθμού οστεοπόρωσης των οστικών τεμαχίων.

Όταν υπάρχει κλινική υποψία κατάγματος στο ισχίο και ο ακτινογραφικός έλεγχος είναι αρνητικός τότε η επιβεβαίωση του κατάγματος γίνεται μέσω σπινθηρογραφήματος με Τεχνήτιο το οποίο είναι θετικό την πρώτη μέρα του κατάγματος στο 80% των περιπτώσεων και στο 100% τρις μέρες μετά.

Εκτός από την επιβεβαίωση της διάγνωσης, ο ακτινογραφικός έλεγχος χρησιμοποιείται στον προσδιορισμό της σταθερότητας του κατάγματος τόσο προεγχειρητικά όσο μετεγχειρητικά.

Προσδιορισμός της μηχανικής σταθερότητας.

Ο προεγχειρητικός προσδιορισμός της σταθερότητας ενός διατροχανθήριου κατάγματος μέσω του ακτινογραφικού ελέγχου αποτελεί τη βάση για την ταξινόμηση του (American Academy Of Orthopaedic Surgeons, 1996) σε σταθερό ή ασταθές (Rockwood et al, 1996; Wheele’s textbook of orthopaedics, www.ortho-u.net) και επηρεάζει άμεσα την επιλογή της καταλληλότερης μεθόδου θεραπείας του καθώς προλαμβάνονται οι μετεγχειρητικές επιπλοκές όπως η πώρωση του κατάγματος σε ραιβότητα (Rockwood et al, 1996).

Η μηχανική σταθερότητα στην διατροχανθήρια περιοχή εξασφαλίζεται από την παρουσία του μηριαίου πλήκτρου (*calcar femorale*) (φωτογραφία 14) και του ελάσσονα τροχαντήρα. Συνεπώς, σταθερό είναι το διατροχανθήριο κάταγμα στο οποίο ο έσω φλοιός των οστικών τεμαχίων δεν είναι συντετριμμένος και δεν υπάρχει μετατόπιση του κατάγματος στον ελάσσονα τροχαντήρα (Rockwood et al, 1996) (Βλέπε Παράρτημα Γ) ενώ αντίθετα ασταθές είναι το διατροχανθήριο κάταγμα στο οποίο είτε δεν υπάρχει επαφή, λόγω σύνθλιψης, των οστικών τεμαχίων στον έσω και οπίσθιο φλοιό (American Academy Of Orthopaedic Surgeons, 1996; Rockwood et al, 1996) είτε το κάταγμα είναι λοξό ανεστραμμένο (American Academy Of Orthopaedic Surgeons, 1995; Rockwood et al, 1996), είτε όταν το κάταγμα προεκτείνεται στην υποτροχανθήρια περιοχή (American Academy Of Orthopaedic Surgeons, 1996; American Academy Of Orthopaedic Surgeons, 1995; American Academy Of Orthopaedic Surgeons, 1994) (Βλέπε Παράρτημα Γ). Τα ασταθή, τα οποία αντιπροσωπεύουν περίπου το 60% των διατροχανθήριων καταγμάτων (American Academy Of Orthopaedic Surgeons, 1996; Rockwood et al, 1996), σχετίζονται άμεσα με την εμφάνιση μετεγχειρητικών επιπλοκών όπως η ραιβότητα, η οπίσθια κλίση και η μηχανική αποτυχία των υλικών οστεοσύνθεσης (Rockwood et al, 1996) γεγονός το οποίο υπογραμμίζει την σημασία ενός έγκυρου προεγχειρητικού προσδιορισμού της σταθερότητας του κατάγματος. Ωστόσο, επειδή υπάρχουν περιπτώσεις στις οποίες τα ονομαζόμενα σταθερά κατάγματα παρουσίασαν μετατόπιση των οστικών τεμαχίων μετά την ανατομική ανάταξη και σταθεροποίησή τους, είναι καλύτερα η τελική αξιολόγηση της σταθερότητας ενός κατάγματος να γίνεται διεγχειρητικά, μετά την αποκάλυψη των οστικών τεμαχίων (Rockwood et al, 1996).

Η μέθοδοι ανάταξης των οστικών τεμαχίων έχουν στόχο την μετατροπή ενός ασταθούς κατάγματος σε σταθερό, ενώ για την μετεγχειρητική σταθερότητα του κατάγματος απαιτείται εκτός από την ανθεκτικότητα των υλικών οστεοσύνθεσης, η οστική

επαφή ακέραιου φλοιού στην έσω και οπίσθια επιφάνεια η οποία θα ενισχύσει και θα συμπληρώσει την στηρικτική αποστολή του υλικού (Χαρτοφυλακίδης, 1993).

Συνεπώς, η σταθερότητα του διατροχαντήριου κατάγματος εξασφαλίζεται είτε όταν ο έσω και οπίσθιο φλοιός είναι ανέπαφος είτε όταν αποκαθίσταται η συνέχειά του με χειρουργική επέμβαση (Thompson, 1998).

Συστήματα χειρουργικής ταξινόμησης.

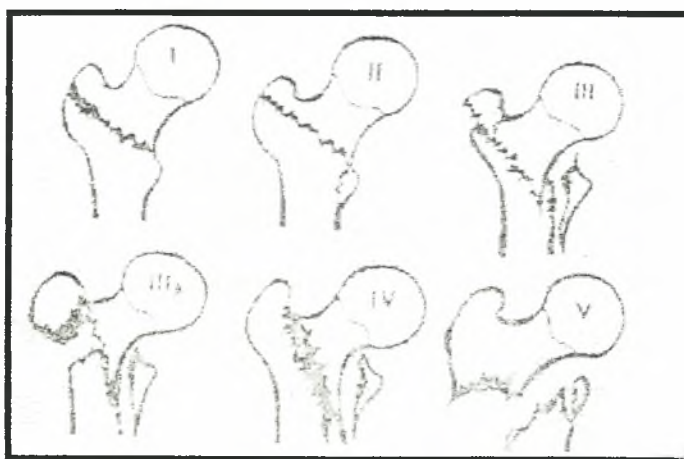
Η οργάνωση ενός συστήματος χειρουργικής ταξινόμησης των καταγμάτων έχει ουσιαστικά δύο σκοπούς: να συσχετίσει τη σταθερότητα του κατάγματος με την ανατομική του ανάταξη και να προβλέψει τον κίνδυνο απώλειας της ανάταξης αυτής μετά την σταθεροποίησή της (Rockwood et al, 1996). Για την επιλογή της κατάλληλης θεραπευτικής μεθόδου αντιμετώπισης του ασθενούς έχει συνεπώς μεγάλη σημασία ο **διαχωρισμός** των διατροχαντήριων καταγμάτων σε **σταθερά** και σε **ασταθή** και η διεθνής βιβλιογραφία έχει αναφέρει πολλά και διαφορετικά συστήματα ταξινόμησής τους κατά την διάρκεια των τελευταίων πενήντα πέντε ετών, όπως λόγου χάρη εκείνη του *Evans* (1949), του *Ender* (1970), του *Tronzo* (1973), του *Kyle* (1979) (Kozin, Berlet, 1993) και της *A.O.* (*Myler* 1990) (McRae et al, 2002)

Ο *Evans* οριοθέτησε την σταθερότητα του διατροχαντήριου κατάγματος από τον αρχικό και από τον μετά την ανάταξη ακτινολογικό έλεγχο (Dretakis, 1993) με βάση την ανατομική κατάσταση του έσω και οπίσθιου φλοιού (Rockwood et al, 2001) και ταξινόμησε τα διατροχαντήρια κατάγματα σε δύο μεγάλες κατηγορίες, στα σταθερά ή τύπου I και στα ασταθή ή τύπου II (American Academy Of Orthopaedic Surgeons, 1995; Dretakis, 1993; Grenshaw, 1992; Rockwood et al, 2001; Rockwood et al, 1996; Συμεωνίδης, 1997). Στα **σταθερά** κατάγματα τα οποία είναι δύο οστικών τεμαχίων (Dretakis, 1993), η καταγματική γραμμή ακολουθεί την μεσοτροχαντήρια γραμμή με κατεύθυνση από τον ελάσσονα προς μείζονα τροχαντήρα δηλαδή προς τα πάνω και έξω (Grenshaw, 1992) ενώ ο έσω και οπίσθιος φλοιός είναι ανέπαφος (Rockwood et al, 2001; Συμεωνίδης, 1997) ή παρουσιάζει μικρή μόνο σύνθλιψη (Rockwood et al, 2001) με αποτέλεσμα να μπορεί να γίνει σταθερή ανατομική ανάταξη των οστικών τεμαχίων (Rockwood et al, 2001; Rockwood et al, 1996). Διαχωρίζονται σε δύο επιπλέον κατηγορίες, στην πρώτη (τύπου 1) όπου δεν υπάρχει εμφανή παρεκτόπιση των οστικών τεμαχίων και στη δεύτερη (τύπου 2) όπου υπάρχει φανερή παρεκτόπισή τους (Dretakis, 1993). Από την άλλη μεριά, στα **ασταθή** κατάγματα η καταγματική γραμμή κατευθύνεται

από τον ελάσσονα τροχαντήρα προς τα έξω και κάτω του μείζονα τροχαντήρα (Grenshaw, 1992; Rockwood et al, 1996), παρουσιάζουν μεγαλύτερη σύνθλιψη του έσω και οπίσθιου φλοιού (Rockwood et al, 2001), έχουν μια έμφυτη τάση προς την έσω παρεκτόπιση, είναι δηλαδή από τη φύση τους ασταθή (Grenshaw, 1992; Rockwood et al, 1996) και μπορούν να μετατραπούν σε σταθερά όταν αποκατασταθεί η επαφή του έσω φλοιού (Rockwood et al, 2001). Με βάση τη βαρύτητα και τη θέση της σύνθλιψης διαχωρίζονται σε τρεις επιπλέον κατηγορίες: την τύπου 3, στην οποία σχηματίζονται τρία οστικά τεμάχια χωρίς να υπάρχει ο εσωοπίσθιος υποστηρικτικός φλοιός, την τύπου 4, στην οποία σχηματίζονται τρία οστικά τεμάχια χωρίς να υπάρχει ο έσω υποστηρικτικός φλοιός και την τύπου 5, στην οποία σχηματίζονται τέσσερα οστικά τεμάχια και στην ουσία αποτελεί τον συνδυασμό τύπου 3 και τύπου 4 με την συνύπαρξη έσω και εσωοπίσθιας αστάθειας (Dretakis, 1993). Ο Evans παρατήρησε επίσης ότι το λοξό ανεστραμμένο κατάγμα εμφανίζει έμφυτη και εμφανή μετατόπιση της μηριαίας διάφυσης προς τα έξω και συνεπώς είναι εξ' ορισμού του ασταθές (Rockwood et al, 2001).

Η παραπάνω ταξινόμηση του Evans είναι η απλούστερη, η ακριβέστερη (Rockwood et al, 1996; Συμεωνίδης, 1997), έδωσε έμφαση στην διάκριση μεταξύ σταθερού και ασταθούς διατροχαντήριου κατάγματος και προσδιόρισε τον όρο της σταθερής ανάταξης (Rockwood et al, 2001). Γι' αυτούς τους λόγους και για την επίτευξη του σκοπού της αναδρομικής αυτής μελέτης χρησιμοποιήθηκε η παραπάνω ταξινόμηση του Evans παράλληλα με την παρακάτω ταξινόμηση του Tronzo.

Ο Tronzo ταξινόμησε τα διατροχαντήρια κατάγματα σε σταθερά ή σε ασταθή με βάση την ανατομική μορφολογία του κατάγματος (σχήμα 9).



Σχήμα 9: Ταξινόμηση των διατροχαντήριων καταγμάτων κατά Tronzo (Χαρτοφυλακίδης, 1993).

Κατ' αυτόν συνολικά υπάρχουν πέντε τύποι διατροχανθήριων καταγμάτων από τους οποίους οι δύο πρώτοι, τύποι I και II ανήκουν στα **σταθερά** και οι υπόλοιποι, τύποι III, IIIβ, IV, V ανήκουν στα **ασταθή** κατάγματα (Χαρτοφυλακίδης, 1993). Στον τύπο I, το κάταγμα αφορά τον μείζονα τροχαντήρα και τον μηριαίο αυχένα, ενώ ο ελάσσων τροχαντήρας παραμένει ανέπαφος. Το κάταγμα αυτό είναι πολύ σταθερό. Στον τύπο II υπάρχει επιπλέον, μικρό κάταγμα του ελάσσονα τροχαντήρα. Είναι δυνατό να συνυπάρχει μικρή παρεκτόπιση του κατάγματος όμως δεν παρατηρείται κάταγμα του οπίσθιου φλοιού. Στον τύπο αυτό η ανάταξη πραγματοποιείται εύκολα και η οστεοσύνθεση είναι σταθερή. Στον τύπο III υπάρχει συντριπτικό κάταγμα του οπίσθιου φλοιού, η αιχμή του έσω φλοιού του ανατομικού αυχένα μετακινείται προς τα έσω της μηριαίας διάφυσης, υπάρχει μεγάλο οστικό τεμάχιο του ελάσσονα και μικρό κάταγμα του μείζονα τροχαντήρα, είναι δύσκολο στην ανάταξη και συνεπώς χαρακτηρίζεται ως ένα πολύ ασταθές διατροχανθήριο κάταγμα. Ο τύπος IIIβ είναι παρόμοιος με τον προηγούμενο με τη διαφορά ότι η γραμμή του κατάγματος αρχίζει κάτω από τη βάση του μείζονα τροχαντήρα. Στον τύπο IV εξακολουθεί να υπάρχει συντριπτικό κάταγμα του οπίσθιου φλοιού χωρίς όμως μετακίνηση της αιχμής του έσω φλοιού του ανατομικού αυχένα προς τα έσω της μηριαίας διάφυσης επειδή αυτή βρίσκεται εκτός της μηριαίας διάφυσης. Επιπλέον, ο ελάσσων τροχαντήρας και ο οπίσθιος φλοιός μετατοπίζονται προς τα έσω ενώ ο μείζων τροχαντήρας είναι ανέπαφος. Ο τύπος αυτός χαρακτηρίζεται επίσης ως ένα πολύ ασταθές διατροχανθήριο κάταγμα. Στον τύπο V, τέλος, ο οποίος είναι το ανάστροφο λοξό κάταγμα με μετατόπιση της μηριαίας διάφυσης προς τα έσω, ο μείζων τροχαντήρας άλλοτε υφίσταται και άλλοτε δεν υφίσταται κάταγμα. Και ο τύπος αυτός χαρακτηρίζεται ως ένα ασταθές διατροχανθήριο κάταγμα.

Εκτός από τις ταξινομήσεις κατά *Evans* και κατά *Tronzo*, η ταξινόμηση της *A.O.* είναι εξίσου σημαντική. Στη τελευταία αυτή συνοπτική ταξινόμηση των καταγμάτων για τα μακρά οστά (McRae et al, 2002) τα διατροχανθήρια κατάγματα ανήκουν στην κατηγορία 31- δηλαδή του άνω άκρου του μηριαίου οστού και είναι τύπου *A*, δηλαδή είναι τραυματισμοί ελαφρύτεροι από τα υποκεφαλικά κατάγματα τύπου *B* οι οποίοι με την σειρά τους είναι ελαφρύτεροι από τα κατάγματα της μηριαίας κεφαλής τύπου *C*. Ο τύπος *A* υποδιαιρείται σε τρεις ομάδες *A1*, *A2* και *A3* κάθε μια από τις οποίες υποδιαιρείται επιπλέον σε τρεις υποομάδες 1, 2 και 3. Σκοπός της συστηματικής αυτής ταξινόμησης ήταν να περιλάβει όλα τα είδη των καταγμάτων και συνεπώς παρουσιάζεται σαφώς

περιπλοκότερη σε σχέση με τις ταξινομήσεις του *Evans* ή του *Tronzo*. Απεικονίζει με μεγαλύτερη ακρίβεια τους διαφορετικούς τύπους κατάγμάτων σε σχέση με όλες τις υπόλοιπες ως σήμερα ταξινομήσεις. Για τον λόγο αυτό είναι κατάλληλη για ερευνητικούς κυρίως σκοπούς και αποφεύχθηκε εσκεμμένα η χρήση της για την επίτευξη του σκοπού της παρούσας αναδρομικής μελέτης.

Θεραπευτικές επιλογές.

Στόχος της θεραπείας είναι η επιστροφή του ασθενή στο προ του διατροχανθήριου κατάγματος λειτουργικό επίπεδο το συντομότερο δυνατό, γεγονός το οποίο υποδηλώνει την σημασία λήψης ενός λεπτομερή ιστορικού. Συνεπώς τα σημεία-κλειδιά για την επιλογή μεταξύ της συντηρητικής και της χειρουργικής θεραπείας είναι η προ του κατάγματος ικανότητα βάδισης και η γενική κατάσταση της υγείας του ασθενή.

Παρ' όλο που και οι δύο θεραπευτικές επιλογές παρώνουν εξίσου καλά το κάταγμα, η χειρουργική θεραπεία στα περισσότερα διατροχανθήρια κατάγματα μειώνει την θνησιμότητα των ασθενών, επιτρέπει την γρήγορη κινητοποίηση τους, μειώνει τον χρόνο ενδονοσοκομειακής παραμονής τους και επαναφέρει την λειτουργικότητα του πάσχοντος μέλους. Ωστόσο, σε ειδικές περιπτώσεις μπορεί να επιλεγεί και η συντηρητική θεραπεία (Rockwood et al, 1996).

Συντηρητική θεραπεία. Απόλυτες ενδείξεις για την επιλογή της συντηρητικής θεραπείας δεν υπάρχουν (Rockwood et al, 1996). Σε ορισμένους όμως ασθενείς όπως αυτοί οι οποίοι βρίσκονται στο τελικό στάδιο της πάθησης τους ή έχουν υποστεί και άλλα κατάγματα στην ίδια ανατομική περιοχή ή δεν έχουν ικανότητα βάδισης είναι προτιμότερο να επιλεγεί η συντηρητική θεραπεία η οποία ουσιαστικά περιλαμβάνει δύο διαφορετικές μεθόδους. Στην πρώτη, αγνοώντας την ύπαρξη του κατάγματος, ο ασθενής κινητοποιείται άμεσα δηλαδή όπως εάν είχε πραγματοποιηθεί η χειρουργική θεραπεία, του χορηγούνται αναλγητικά και κάθεται καθημερινά σε καρέκλα. Όταν η κατάσταση του ασθενή βελτιωθεί, η θεραπεία συνεχίζεται με κινητοποίηση υπό βοήθεια δεκανικιού χωρίς όμως φόρτιση του πάσχοντος μέλους. Ωστόσο, επιλέγοντας την μέθοδο αυτή δεχόμαστε ταυτόχρονα την πάρωση του κατάγματος σε ραιβότητα και έξω στροφή επειδή ακριβώς αγνοείται η ύπαρξη του κατάγματος. Στη δεύτερη, εφαρμόζεται έλξη διάρκειας 10-12 εβδομάδων κατά τον επιμήκη μηριαίο άξονα, ώστε η επακόλουθη ευθυγράμμιση του κατάγματος να αποτρέψει τόσο την βράχυνση του μέλους όσο την πάρωση του κατάγματος σε ραιβότητα και έξω στροφή. Στην συνέχεια ο ασθενής

σταδιακά κινητοποιείται ξεκινώντας από τη μερική φόρτιση του πάσχοντος μέλους έως ότου σχηματιστεί στέρεος πόρος στο κατάγμα.

Η εφαρμογή της συντηρητικής θεραπείας, ιδιαίτερα της δεύτερης μεθόδου, λόγω της παρατεταμένης ακινητοποίησης του ασθενή στο κρεβάτι συνδέεται άμεσα τόσο με την προφανή αύξηση του κόστους νοσηλείας όσο με την εμφάνιση σημαντικών επιπλοκών όπως πνευμονίας, ουρολογικής λοίμωξης, δερματικών κατακλίσεων στον κόκκυγα και θρομβοεμβολικά επεισόδια, ώστε η επιλογή της να στηρίζεται στην πλήρη και εξατομικευμένη αξιολόγηση της συνολικής κατάστασης του ασθενή.

Χειρουργική θεραπεία. Σκοπός της χειρουργικής θεραπείας ενός διατροχαντήριου κατάγματος είναι η ισχυρή και σταθερή οστεοσύνθεση (*strong, stable fixation*) των οστικών του τεμαχίων (Grenshaw, 1992) ή με άλλα λόγια η εσωτερική οστεοσύνθεση ενός σταθερά αναταγμένου κατάγματος (Rockwood et al, 1996) ώστε να επιτευχθεί η πόρωση του κατάγματος σε λειτουργική θέση χωρίς την εμφάνιση επιπλοκών (Χαρτοφυλακίδης, 1993). Συνεπώς, οι σημαντικότεροι παράγοντες οι οποίοι επηρεάζουν την επιτυχία της επέμβασης είναι πρώτον η ανάταξη και δεύτερον η σταθερότητα του κατάγματος (Grenshaw, 1992) ενώ η άμεση προεγχειρητική και μετεγχειρητική χορήγηση αντιβίωσης μειώνει την εμφάνιση μετεγχειρητικής λοίμωξης του τραύματος και συνεπώς προτείνεται ανεπιφύλακτα από όλους σχεδόν τους ερευνητές (Rockwood et al, 1996).

Η ανάταξη του κατάγματος έχει σκοπό την αποκατάσταση σε ανατομική ή σε σχεδόν ανατομική θέση των οστικών τεμαχίων ενώ η εσωτερική οστεοσύνθεση αποβλέπει στην αποκατάσταση της σταθερότητας η οποία έπαψε να υπάρχει λόγω συντριβής του έσω και οπίσθιου φλοιού. Όσον αφορά την ισχύ του υλικού εσωτερικής οστεοσύνθεσης αυτή καθορίζεται από τις παρακάτω πέντε μεταβλητές: α) την ποιότητα του οστού β) τη μορφολογία των οστικών τεμαχίων γ) την ανάταξη δ) την κατασκευή του υλικού οστεοσύνθεσης και ε) την τεχνική τοποθέτησής του (Kaufner, Matthews, Sonstegard, 1974). Για την επίτευξη μιας σταθερής ανάταξης και εσωτερικής οστεοσύνθεσης του κατάγματος ο ορθοπαιδικός χειρουργός έχει υπό την επήρειά του τις τρεις τελευταίες μεταβλητές (Grenshaw, 1992; Rockwood et al, 1996) ενώ η αξιολόγηση της ποιότητας του οστού δηλαδή του βαθμού οστεοπόρωσης (συνήθως μέσω του *Singh's Index*) παίζει σημαντικό ρόλο στην θέση καθήλωσης του υλικού οστεοσύνθεσης μέσα στην μηριαία κεφαλή.

Ωστόσο, πριν την εφαρμογή της θεραπευτικής επιλογής, η ακτινογραφική ταξινόμηση του διατροχαντήριου κατάγματος σε σταθερό ή ασταθές με βάση την μορφολογία του και τον βαθμό σύνθλιψης του έσω και οπίσθιου φλοιού είναι θεμελιώδης

επειδή στην περίπτωση σύνθλιψης του έσω και οπίσθιου φλοιού το κάταγμα τείνει προς την ραιβότητα (*varus*) και την οπίσθια κλίση (*retroversion*) δηλαδή τείνει προς την αστάθεια (Grenshaw, 1992). Τα σταθερά κατάγματα αντιμετωπίζονται με εσωτερική οστεοσύνθεση (*internal fixation*) αφού προηγουμένως αναταχτούν (*reduction*) σε ανατομική θέση ενώ τα ασταθή κατάγματα απαιτούν πρώτα την μετατροπή τους με κάποιον τρόπο σε σταθερά.

Ανάταξη. Τα διατροχαντήρια κατάγματα μπορούν να αναταχτούν με την βοήθεια «κλειστών» ή «ανοικτών» μέσων (Grenshaw, 1992; Rockwood et al, 1996). Στόχος και στις δύο περιπτώσεις είναι η **σταθερή** ανάταξη των οστικών τεμαχίων **σε ανατομική θέση** (Grenshaw, 1992; Rockwood et al, 1996) χωρίς όμως να απορρίπτεται η μη ανατομική θέση μιας σταθερής ανάταξης καθώς στην περίπτωση συντριπτικού κατάγματος η ανατομική θέση δύσκολα επιτυγχάνεται (Rockwood et al, 1996). Αρχικά πρέπει να επιχειρείται η κλειστή και όταν αυτή αποτύχει ο χειρουργός επιχειρεί την ανοικτή ανάταξη του κατάγματος.

Στην **κλειστή** ανάταξη ενός διατροχαντήριου κατάγματος το σημαντικότερο ίσως σημείο είναι η εφαρμογή έλξης κατά τον επιμήκη άξονα του μηριαίου (Rockwood et al, 1996) και συνεπώς ανάλογα με τον τύπο του κατάγματος το μέλος τοποθετείται σε κατάλληλη θέση: στα μετατοπισμένα κατάγματα προτιμάται η έλξη με το μέλος σε ελαφρά απαγωγή και ελαφρά (15-20°) έξω στροφή με στόχο αντίστοιχα την αποκατάσταση της αυχενομηριαίας γωνίας και την μείωση του ελλείμματος προς τα έξω και πίσω, στα μη μετατοπισμένα κατάγματα εφαρμόζεται η ουδέτερη θέση ή η ελαφρά έσω στροφή του μέλους, ενώ στα κατάγματα του μείζων τροχαντήρα προτιμάται η ουδέτερη θέση του μέλους (Grenshaw, 1992). Μετά την εφαρμογή της έλξης, η ποιοτική ανάταξη του κατάγματος πρέπει να αξιολογηθεί ακτινογραφικά για την σταθερότητα της, με βάση την επαφή των οστικών τεμαχίων στον έσω (προσθοπίσθια ακτινογραφία) και οπίσθιο φλοιό (πλαγιοπλάγια ακτινογραφία) (Grenshaw, 1992; Rockwood et al, 1996). Εάν η ανάταξη ικανοποιεί τα κριτήρια σταθερότητας τότε ο χειρουργός προχωρεί στην εσωτερική οστεοσύνθεση του κατάγματος στην ανατομική αυτή θέση και ένας επιπλέον έλεγχος μπορεί να γίνει με την διεγχειρητική ψηλάφηση του κατάγματος. Εάν δεν επιτεύχθηκε σταθερότητα τότε επιχειρείται διόρθωση της έλξης ή στην στροφή του μέλους.

Στο 10% των περιπτώσεων η κλειστή σταθερή ανάταξη δεν επιτυγχάνεται και το κάταγμα παραμένει ασταθές οπότε στην περίπτωση αυτή ενδείκνυται η ανοικτή ανάταξη του κατάγματος με ανατομικά ή με μη ανατομικά μέσα (Rockwood et al, 1996).

Τα ασταθή διατροχαντήρια κατάγματα αποτελούν πράγματι ένα δύσκολο πρόβλημα καθώς η μη κατάλληλη θεραπεία τους οδηγεί συχνά σε σοβαρές επιπλοκές λόγω χάρη την αποτυχία του υλικού οστεοσύνθεσης ή την καθυστερημένη πάρωση. Συνεπώς πρέπει με κάποιο τρόπο να επιτευχθεί σε αυτά ένας βαθμός οστικής σταθερότητας. Πολλές τεχνικές έχουν περιγραφεί για την **ανοικτή** ανάταξη του κατάγματος με ανατομικά μέσα και την επακόλουθη εσωτερική οστεοσύνθεση του, χωρίς να έχουν ιδιαίτερη αξία καθώς είναι χρονοβόρες και συχνά ανεπιτυχής. Η μόνη ίσως ένδειξη εφαρμογής τους είναι η περίπτωση νέου ατόμου στον οποίο η αποκατάσταση της εμβιομηχανικής του ισχίου είναι πολύ σημαντική. Εάν τα ανατομικά μέσα δεν μπορούν να χρησιμοποιηθούν ή αποτύχουν, τότε ο χειρουργός καταφεύγει στην εφαρμογή μη ανατομικών μέσων ανοικτής ανάταξης, τα δύο δημοφιλέστερα των οποίων είναι η εγκάρσια οστεοτομία έσω παρεκτόπισης του *Dimon-Hughston* και η λοξή οστεοτομία βλαισοποίησης του *Sarmiento* (σχήμα 2).

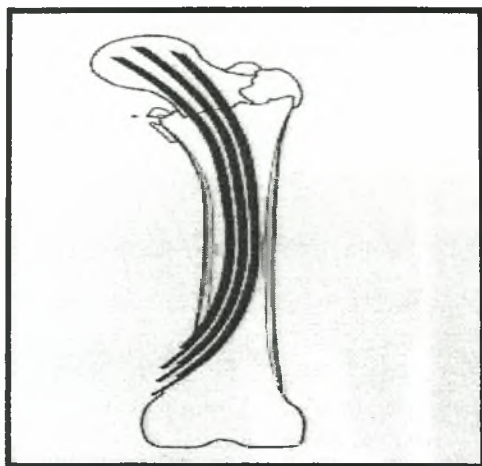
Συνοπτικά η λογική της ανάταξης των οστικών τεμαχίων του κατάγματος απεικονίζεται στο **Παράρτημα Α**.

Οστεοσύνθεση. Εφ' όσον έχει επιτευχθεί η σταθερή ανάταξη, το επόμενο βήμα είναι η οστεοσύνθεση των οστικών τεμαχίων του κατάγματος με τη βοήθεια διαφόρων υλικών (εμφυτεύματα) εσωτερικής οστεοσύνθεσης. Στο σημείο αυτό πρέπει να γίνει κατανοητό ότι η σταθερότητα της οστεοσύνθεσης δεν επιτυγχάνεται με την ακαμψία του εμφυτεύματος δηλαδή με την ικανότητά του να αντιστέκεται στην παραμόρφωση, αλλά με την ενσφήνωση και την συμπίεση των οστικών τεμαχίων οι οποίες αποκαθιστούν αρχικά την δομική συνέχεια του οστού και στη συνέχεια επιτρέπουν την άμεση μεταφορά φορτίων από τεμάχιο σε τεμάχιο παρά τη μεσολάβηση του εμφυτεύματος (Schatzker et al, 1999). Με άλλα λόγια, η σταθερή οστεοσύνθεση επαναφέρει την ικανότητα των οστών να δέχονται φορτία (Schatzker et al, 1999) και για να επιτευχθεί αυτό, ο ορθοπαιδικός χειρουργός έχει στη διάθεσή του τέσσερις κύριες επιλογές: τον σταθερό ήλο και πλάκα, τον ολισθαίνοντα ήλο και πλάκα, την ενδομυελική ήλωση και την ημιαρθροπλαστική του ισχίου. Στις δύο πρώτες επιλογές οι περισσότεροι ερευνητές προτείνουν την εφαρμογή του ήλου σε γωνία 135° (Rockwood et al, 1996).

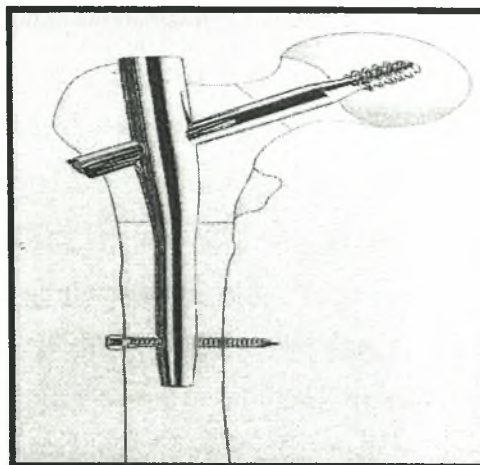
α) Επιλογή του υλικού (εξέλιξη των τεχνικών). Πριν το 1950 ο σταθερός γωνίας ήλος και πλάκα (*fixed nail plate device*), όπως ο ήλος του *Jewett*, χρησιμοποιήθηκε ευρέως για την οστεοσύνθεση των διατροχαντήριων καταγμάτων, παρουσίασε όμως σοβαρές επιπλοκές όπως τη διείσδυση του ήλου στην άρθρωση του ισχίου μέσω της μηριαίας

κεφαλής (*penetration*) επειδή ακριβώς ο ήλος αυτός δεν επέτρεπε την ελεγχόμενη σύμπτυξη και ενσφήνωση του κατάγματος, γεγονός το οποίο αποτέλεσε και το μεγάλο του μειονέκτημα σε σχέση με τον ολισθαίνοντα ήλο. Στη δεκαετία του 1950 εμφανίστηκε ο ολισθαίνοντας ήλος και πλάκα (*sliding nail plate device*) για την αντιμετώπιση των διατροχαντηρίων καταγμάτων, με οξύ άκρο, για να διευκολύνει την εισαγωγή του ήλου στον μηριαίο αυχένα. Το 1970 όμως παρουσιάστηκε και ο ήλος με αμβλύ άκρο ή αλλιώς συμπιεστικός ολισθαίνοντας ήλος (*sliding compression hip screw*) για να αντιστέκεται στην εξώθηση του από την μηριαία κεφαλή. Το υλικό αυτό παρουσιάζει τρία ουσιαστικά πλεονεκτήματα καθώς επιτρέπει την βαθύτερη εισαγωγή του ήλου χωρίς να υπάρχει φόβος απώτερης διείσδυσης στην άρθρωση του ισχίου, ελέγχει την σύμπτυξη της καταγματικής περιοχής χωρίς κίνδυνο διείσδυσης στην μηριαία κεφαλή και βελτιώνει στο μέγιστο την οστική επαφή και άρα τη σταθερότητα του κατάγματος. Συνεπώς συνολικά μειώνεται η πιθανότητα αποτυχίας των υλικών οστεοσύνθεσης. Λίγο αργότερα, το αμβλύ άκρο του συμπιεστικού ολισθαίνοντα ήλου συνδυάστηκε με την παρουσία σε αυτό σπειράματος βίδας για την αύξηση του βαθμού στερέωσης του εγγύς οστικού τεμαχίου και αυτό αποτέλεσε την οριστική διαφορά από τον ήλο με οξύ άκρο. Η εφαρμογή του συμπιεστικού ολισθαίνοντα ήλου είχε ως αποτέλεσμα την μείωση των επιπλοκών, ειδικότερα της απώτερης διείσδυσης του ήλου στην άρθρωση του ισχίου και της μη πώρωσης του κατάγματος, ώστε η χρησιμοποίησή του στην θεραπεία των διατροχαντηρίων καταγμάτων να έχει ιδιαίτερη σημασία έως και σήμερα.

Ωστόσο, η εφαρμογή των παραπάνω ήλων παρουσίασε μετεγχειρητικά αυξημένη θνησιμότητα, καθυστερημένη πώρωση ή μη πώρωση του κατάγματος και δερματική λοίμωξη γεγονός το οποίο οδήγησε στο σχεδιασμό των ενδομυελικών ήλων (Rockwood et al, 1996). Λόγω του ότι οι ήλοι αυτοί τοποθετούνται μέσα στον μυελικό σωλήνα και κατά μήκος των δυναμικών γραμμών του μηριαίου, οι ροπές των δυνάμεων οι οποίες εφαρμόζονται πάνω τους είναι σαφώς μικρότερης έντασης σε σχέση με τα προηγούμενα εμφυτεύματα ήλου και πλάκας (Rockwood et al, 1996) και συνεπώς πρέπει να μειώνεται ακόμα περισσότερο η πιθανότητα αποτυχίας των υλικών οστεοσύνθεσης. Τρία είδη ενδομυελικών ηλώσεων είναι δημοφιλή: ο πολλαπλά ευλύγιστος ήλος του *Ender* (σχήμα 10), ο μονός ήλος του *Kuntscher* (φωτογραφία 11 α)) και ο ήλος σχήματος Γ ή τύπου *Gamma-Nail* (σχήμα 11).



Σχήμα 10: Ήλοι του *Ender*.



Σχήμα 11: Ήλος τύπου *Gamma-Nail*.

Οι ήλοι του *Ender* εισάγονται ανάστροφα από την έσω επιφάνεια της διάφυσης πάνω από τον έσω μηριαίο κόνδυλο προς την κεφαλή (Συμεωνίδης, 1997) χωρίς να ανοίγεται η εστία του κατάγματος και συνεπώς η εφαρμογή τους μειώνει την έκταση του χειρουργικού τραύματος, την διεγχειρητική απώλεια αίματος, το χρόνο της επέμβασης και την διεγχειρητική θνησιμότητα. Παρ' όλα αυτά η χρησιμοποίησή τους συνδέθηκε με την εμφάνιση σοβαρών επιπλοκών όπως η υποχώρηση (*back out*) του ήλου από τον μυελικό σωλήνα, η διείδυση των ήλων στην άρθρωση του ισχίου μέσω της μηριαίας κεφαλής και κυρίως η παραμόρφωση του κατάγματος σε έξω στροφή. Λόγω των πολλών επιπλοκών του η χρήση του έχει εγκαταλειφθεί (Συμεωνίδης, 1997). Για την πρόληψη της παραμόρφωσης του κατάγματος σε έξω στροφή και της μετανάστευσης του ήλου σχεδιάστηκε ο μονός ήλος του *Kuntzcher* ο οποίος εισάγεται επίσης με φορά από τους μηριαίους κονδύλους προς την μηριαία κεφαλή. Και σε αυτή την περίπτωση όμως παρουσιάστηκε παραμόρφωση ενώ σε πολλούς ασθενείς η οστεοσύνθεση του κατάγματος χαλάωσε (Rockwood et al, 1996). Το τρίτο είδος, ο ήλος σχήματος Γ (*Gamma locking nail*) σκοπεύει: στην οστεοσύνθεση της μηριαίας κεφαλής και του αυχένα, στην σύμπτυξη και ενσφήνωση των οστικών τεμαχίων οι οποίες αυξάνουν την σταθερότητα του κατάγματος, στην μείωση του μοχλοβραχίονα της ροπής στο εγγύς οστικό τεμάχιο, στην εξασφάλιση οστικού μοσχεύματος από τον ενδομυελικό γλυφανισμό (*reaming*), στη διατήρηση του μήκους και της στροφής του μέλους και στην ταχεία φόρτιση. Στα

παραπάνω πλεονεκτήματα περικλείονται η κλειστή εισαγωγή του ήλου και στο γεγονός του ότι ο ήλος δεν αντιστέκεται στη φόρτιση (*not load-sparing*) αλλά την κατανέμει, την μοιράζει (*load-sharing*). Οι τρεις παραπάνω μέθοδοι ενδομυελικής ήλωσης όμως απαιτούν μεγάλη εγχειρητική εμπειρία κυρίως στο τεχνικό τους μέρος και χρησιμοποίηση ακριβού διεγχειρητικού εξοπλισμού όπως οι ενισχυτές εικόνας (*image intensifier*).

Σε αντίθεση με την θεραπεία των καταγμάτων του ανατομικού μηριαίου αυχένα (Rockwood et al, 1996) η προθετική αντικατάσταση της κεφαλής του μηριαίου ή αλλιώς ημιαρθροπλαστική (Συμεωνίδης, 1997) δεν χρησιμοποιείται συχνά στην θεραπεία των διατροχαντηρίων καταγμάτων (Rockwood et al, 1996). Ωστόσο, σε περίπτωση αποτυχίας της εσωτερική οστεοσύνθεσης (Grenshaw, 1992; Rockwood et al, 1996), σε ηλικιωμένους και εξαντλημένους ασθενείς με συντριπτικό ασταθές διατροχαντήριο κάταγμα ή ακόμα σε περίπτωση σοβαρής οστεοπόρωσης στην οποία η τοποθέτηση οποιουδήποτε εμφυτεύματος είναι προβληματική, η χρήση της ημιαρθροπλαστικής πρέπει να ληφθεί σοβαρά υπόψη (Grenshaw, 1992; Rockwood et al, 1996) καθώς τα αποτελέσματα από την εφαρμογή της είναι γενικά ικανοποιητικά (Συμεωνίδης, 1997).

β) Τοποθέτηση ήλου στην μηριαία κεφαλή. Μέχρι σήμερα υπάρχει αντιπαράθεση μεταξύ των ερευνητών για την ακριβή θέση ενός ήλου, στο κέντρο της μηριαίας κεφαλής στην προσθοπίσθια ακτινογραφία ή σε ένα από τα τεταρτημόρια της στην πλαγιοπλάγια ακτινογραφία. Ωστόσο όλοι συμφωνούν στο ότι η άνω και η πρόσθια τοποθέτηση του ήλου πρέπει να αποφεύγεται επειδή στη θέση αυτή αυξάνεται η πιθανότητα εκτόπισής του (Rockwood et al, 1996). Το βάθος εισχώρησης ενός ήλου στην μηριαία κεφαλή είναι επίσης σημαντικό, ιδιαίτερα στην περίπτωση ασθενών με οστεοπόρωση καθώς η φόρτιση στο άκρο (*tip*) του ήλου μπορεί να προκαλέσει κάταγμα στον ανατομικό αυχένα (Rockwood et al, 1996). Μερικοί ερευνητές για την μέγιστη στηρικτική ικανότητα ενός ήλου προτείνουν την τοποθέτησή του στην μηριαία κεφαλή σε απόσταση εντός 2 cm από τον αρθρικό χόνδρο (Rockwood et al, 1996).

Αλγόριθμος επιλογής των ασθενών με διατροχαντήριο κάταγμα.

Από την παραπάνω ανάλυση των κυριότερων ζητημάτων στα διατροχαντήρια κατάγματα η επιλογή των βασικών θεραπευτικών προσεγγίσεων στην αντιμετώπιση του ασθενή μπορεί να στηριχθεί στον κάτωθι αλγόριθμο (Βλέπε Παράρτημα Β).

Με την άφιξη του ασθενή αξιολογείται η αιμοδυναμική του κατάσταση και στην περίπτωση που αυτή κρίνεται ασταθής, οδηγείται στην μονάδα εντατικής θεραπείας

(Μ.Ε.Θ.). Όταν η κατάσταση του ασθενή σταθεροποιηθεί, μέσω λήψης ενός λεπτομερή ιστορικού από τους ορθοπαιδικούς χειρουργούς αξιολογείται η προ του διατροχαντήριου κατάγματος ικανότητα βάδισης του ασθενή καθώς και η καλή κατάσταση της υγείας του. Στην περίπτωση που αυτές κριθούν μη ικανοποιητικές επιλέγεται η συντηρητική θεραπεία του κατάγματος ή η τοποθέτηση εξωτερικής οστεοσύνθεσης, ενώ στην αντίθετη περίπτωση μέσω του ακτινογραφικού ελέγχου ακεραιότητας του έσω και οπίσθιου φλοιού αξιολογείται η μηχανική σταθερότητα του κατάγματος. Εάν το κάταγμα είναι σταθερό ο ορθοπαιδικός άμεσα επιλέγει με βάση την χειρουργική του εμπειρία και τον υπάρχοντα νοσοκομειακό εξοπλισμό μια από τις μεθόδους εσωτερικής οστεοσύνθεσης του ενώ στην αντίθετη περίπτωση επιχειρεί αρχικά την κλειστή ανάταξη με σκοπό να επιτύχει τη σταθερότητα του κατάγματος. Στο 10% των περιπτώσεων όμως αυτό δεν πραγματοποιείται οπότε ο χειρουργός ακολούθως καταφεύγει στην ανοικτή ανάταξη του κατάγματος με μη ανατομικά μέσα ώστε να επιτύχει κάποιο βαθμό σταθερότητας στα οστικά τεμάχια. Η σταθερότητα του κατάγματος είτε στην κλειστή είτε στην ανοικτή ανάταξη επανελέγχεται με τον ακτινογραφικό έλεγχο και όταν αυτή τελικά πραγματοποιηθεί τότε ο χειρουργός επιλέγει μια μέθοδο εσωτερικής οστεοσύνθεσης του κατάγματος. Εάν παρ' όλα αυτά δεν επιτευχθεί η σταθερότητα τότε εφαρμόζεται η εναλλακτική μέθοδος της ημιολικής αρθροπλαστικής του ισχίου.

Στην κλινική μας, επιπλέον, στην περίπτωση ασθενών ειδικής κατηγορίας λόγου χάρη του νέου και πολυτραυματία, στην συνύπαρξη ομόπλευρου κατάγματος της μηριαίας διάφυσης, του ασθενή με την νόσο του *Paget*, του ασθενή με την νόσο του *Parkinson* ή του ασθενή με ρευματοειδή αρθρίτιδα, ο παραπάνω αλγόριθμος επιλογής προσαρμόζεται στις ιδιαιτερότητες της κατάστασης των ασθενών.

Μετεγχειρητική αποκατάσταση.

Κατά την διάρκεια της μετεγχειρητικής περιόδου αποκατάστασης, η επάνοδος στο προ του κατάγματος επίπεδο κινητικότητας του ασθενή με διατροχαντήριο κάταγμα επιτυγχάνεται με τρεις κυρίως μεθόδους. Στην πρώτη ο ασθενής αρχικά περιορίζεται στην ξεκούραση στο κρεβάτι και σε μια επιπρόσθετη έλξη ώστε να επιτευχθεί η επούλωση των μαλακών μορίων, ενώ στην συνέχεια αρχίζει το περπάτημα με την βοήθεια δεκανικιών χωρίς όμως φόρτιση του πάσχοντος μέλους έως ότου εμφανιστούν οι πρώτες ακτινογραφικές ενδείξεις πώρωσης του κατάγματος. Στη δεύτερη επιτρέπεται η άμεση μετεγχειρητική τοποθέτηση του ασθενή σε καρέκλα και ακολουθείται ένα πρόγραμμα

μερικής φόρτισης υπό βοήθεια δεκανικιών, προσαρμοσμένο στα επίπεδα ανοχής του ασθενή. Τέλος η τρίτη ενθαρρύνει την ταχεία και πλήρη φόρτιση της άρθρωσης στο πάσχων μέλος (Rockwood et al, 1996).

Ο ορθοπαιδικός χειρουργός επιλέγει την κατάλληλη μέθοδο σε εξατομικευμένη βάση και στηρίζεται ουσιαστικά στο βαθμό της οστικής σταθερότητας ο οποίος προσφέρθηκε από την τοποθέτηση των υλικών εσωτερικής οστεοσύνθεσης, στην ποιότητα του οστού και στις μηχανικές ιδιότητες οι οποίες προσφέρονται από το επιλεγμένο εμφύτευμα (Rockwood et al, 1996).

Γενικά, στα σταθερά κατάγματα οι ασθενείς κινητοποιούνται νωρίς και επιτρέπεται η μερική φόρτιση του πάσχοντος μέλους ενώ στα ασταθή κατάγματα η φόρτιση αρχίζει μετά από 6-8 εβδομάδες δηλαδή μέχρι να εμφανιστούν τα πρώτα ακτινολογικά σημεία πώρωσης του κατάγατος (Schatzker et al, 1999). Εάν ο σκοπός είναι επιπλέον η επιστροφή στο προ του κατάγατος λειτουργικό επίπεδο το συντομότερο δυνατό, τότε πρέπει ο ασθενής να ενθαρρύνεται για την ταχεία και πλήρη φόρτιση της άρθρωσης στο πάσχον μέλος. Με τον τρόπο αυτό άλλωστε μειώνονται οι πνευμονικές, θρομβοεμβολικές και ουρολογικές επιπλοκές (Rockwood et al, 1996).

Επιπλοκές.

Το συνολικό ποσοστό επιπλοκών φτάνει το 10% (Schatzker et al, 1999) και οι κυριότερες παρουσιάζονται ως: **α) Θρομβοεμβολικά επεισόδια.** Έχουν υψηλή συχνότητα σε όλους τους ασθενείς με κάταγμα του ισχίου (Rockwood et al, 1996). **β) Λοίμωξη τραύματος.** Η μετεγχειρητική συχνότητά τους ποικίλει από 1,7-16,9% (Rockwood et al, 1996) και εάν δεν της δοθεί ιδιαίτερη προσοχή τότε μπορεί εξελιχθεί σε σηπτικές καταστάσεις με κίνδυνο όχι μόνο αφαίρεσης των υλικών αλλά και θνησιμότητας του ασθενή. **γ) Μηχανική αποτυχία των υλικών οστεοσύνθεσης.** Εμφανίζεται ως: 1) Πώρωση σε ραιβότητα (*varus displacement*). Είναι η πιο συχνή επιπλοκή (Συμεωνίδης, 1997) και σχετίζεται με την αποτυχία τόσο της στερέωσης του ήλου στο άνω μηριαίο άκρο όσο της επίτευξης μιας σταθερής ανάταξης και εσωτερικής οστεοσύνθεσης (Rockwood et al, 1996). Συνήθως συνοδεύεται από κάμψη, θραύση ή εκτόπιση του υλικού και παρατηρείται συχνά μετά από ανοικτή ανάταξη και εσωτερική οστεοσύνθεση του κατάγατος (Rockwood et al, 1996). Διορθώνεται με οστεοτομία βλαιοποίησης (Schatzker et al, 1999). 2) Διείσδυση του ήλου στην κοτύλη (*nail penetration*). Η συχνότητά της αντιπροσωπεύει το ένα τρίτο όλων των αποτυχιών και εμφανίζεται όταν το

μήκος του ήλου είναι υπερβολικά μεγάλο ή στην περίπτωση ανάστροφου λοξού κατάγματος με μετατόπιση της μηριαίας κεφαλής (Rockwood et al, 1996) (ταξινόμηση κατά Tronzo V). 3) Στροφική παραμόρφωση (*rotation deformity*). Συμβαίνει συχνά στα ασταθή κατάγματα μετά την εσωτερική τους οστεοσύνθεση (Rockwood et al, 1996). 4) Μη πάρωση του κατάγματος (*non union*). Είναι σπάνια λόγω του ότι το κάταγμα υφίσταται στο σπογγώδες οστό το οποίο δέχεται πολύ καλή αιμάτωση. Η συχνότητα της ανέρχεται στο 1-2% όταν το κάταγμα είναι συντριπτικό, ασταθές και με μετατόπιση σε ραιβότητα (Rockwood et al, 1996) ή όταν ακολουθείται η συντηρητική αντιμετώπιση του κατάγματος (Schatzker et al, 1999). Σε περίπτωση μη πάρωσης η θεραπεία περιλαμβάνει είτε την προσπάθεια ανοικτής ανάταξης, εσωτερικής οστεοσύνθεσης και τοποθέτηση οστικού μοσχεύματος (Rockwood et al, 1996; Schatzker et al, 1999) είτε την ημιαρθροπλαστική (Rockwood et al, 1996) είτε ακόμα την ολική αρθροπλαστική του ισχίου (Rockwood et al, 1996; Schatzker et al, 1999). 5) Νέκρωση της κεφαλής του μηριαίου (*aseptic necrosis*). Λόγω του ότι τα διατροχαντήρια ανήκουν στην κατηγορία των εξωαρθρικών καταγμάτων του άνω άκρου του μηριαίου τα οποία δέχονται πού καλή αιμάτωση, η επιπλοκή της νέκρωσης της κεφαλής του μηριαίου έχει πού μικρή συχνότητα, της τάξης του 0,8% (Rockwood et al, 1996). 6) Κάταγμα εκ κοπώσεως στην μηριαία κεφαλή (*stress fracture of the femoral neck*). Συμβαίνει όταν ο ήλος δεν εισέρχεται σε βάθος μέσα στην μηριαία κεφαλή με αποτέλεσμα η συνεχής φόρτιση στο άκρο του ήλου να προκαλεί αύξηση στη ροπή δύναμης η οποία στην συνέχεια προκαλεί υποκεφαλικό κάταγμα του ισχίου. Ένας από τους προδιαθέσιμους παράγοντες είναι η ύπαρξη οστεοπόρωσης.

ΔΙΑΧΡΟΝΙΚΗ ΕΞΕΛΙΞΗ ΤΩΝ ΥΛΙΚΩΝ ΟΣΤΕΟΣΥΝΘΕΣΗΣ ΣΤΗΝ ΕΙΚΟΣΑΕΤΙΑ 1984-2004

Οι τραυματισμοί του άνω άκρου του μηριαίου οστού περιλαμβάνουν τα διαυχενικά, τα υποτροχαντήρια και τα διατροχαντήρια κατάγματα. Ένα διατροχαντήριο κάταγμα εξ' ορισμού πραγματοποιείται στην οστική περιοχή η οποία ενώνει τον μείζονα με τον ελάσσον τροχαντήρα με αποτέλεσμα να διασπάται η αυχνομηριαία γωνία (βλέπε σχήμα 7). Η διεθνής βιβλιογραφία το αναφέρει και ως περιτροχαντήριο κάταγμα καθώς αυτό πολλές φορές εκτείνεται από 2 έως 3 cm κάτω από τον ελάσσονα τροχαντήρα (βλέπε σχήμα 8).

Το διατροχαντήριο είναι ένα εξωαρθρικό κάταγμα, συμβαίνει δηλαδή έξω από την πρόσφυση του λαγονομηριαίου συνδέσμου, σε μια ανατομική περιοχή η οποία δέχεται πλούσια αιμάτωση (τόσο από την έσω όσο κυρίως από την έξω περισπωμένη μηριαία αρτηρία) (βλέπε φωτογραφία 13), γεγονός το οποίο συνδέεται άμεσα με την καλύτερη πρόγνωσή του σε σχέση με ένα ενδοαρθρικό κάταγμα του ισχίου. Δύο είναι οι κύριοι παράγοντες κινδύνου για την εμφάνιση του κατάγματος αυτού: η οστεοπόρωση, η οποία διευρύνει το τρίγωνο του *Ward* (βλέπε σχήμα 3) προς την διατροχαντήρια περιοχή και η πτώση στο ισχίο στο ύψος του μείζονα τροχαντήρα. Για την επιλογή της κατάλληλης μεθόδου χειρουργικής θεραπείας ενός διατροχαντήριου κατάγματος σημαντικό ρόλο παίζει η σταθερότητα του η οποία προσδιορίζεται ακτινογραφικά από την ακεραιότητα δύο ανατομικών στοιχείων: του έσω και οπίσθιου μηριαίου φλοιού και του μηριαίου πλήκτρου (*calcar femorale*) (βλέπε φωτογραφία 14).

Στόχος της θεραπείας είναι η επιστροφή του πάσχοντος μέλους στην προ του κατάγματος λειτουργική του ικανότητα, το συντομότερο δυνατό. Για την επίτευξη του στόχου αυτού ο ορθοπαιδικός χειρουργός έχει στην διάθεσή του δύο θεραπευτικές επιλογές: την συντηρητική και την χειρουργική θεραπεία. Η συντηρητική θεραπεία έχει πλέον εγκαταλειφτεί καθώς οι ασθενείς εμφανίζουν υψηλή θνησιμότητα, της τάξης του 30-50%, λόγω του ότι ακινητοποιούνται σε κλινοστατισμό για ένα μακρύ χρονικό διάστημα διάρκειας τουλάχιστον 12 εβδομάδων, μέσα στο οποίο παρουσιάζονται σοβαρές

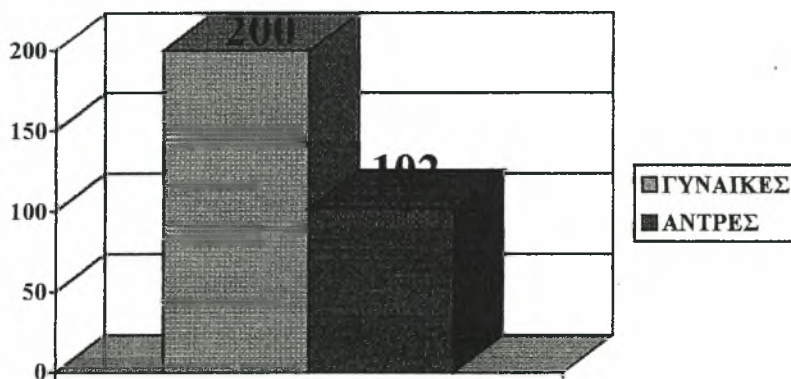
επιπλοκές. Σήμερα χρησιμοποιείται μόνο σε ειδικές περιπτώσεις. Η χειρουργική θεραπεία, από την άλλη μεριά, αποτελεί τη θεραπεία εκλογής των διατροχανθήριων καταγμάτων, στηρίζεται δε στην ανατομική ανάταξη του κατάγματος και στην τοποθέτηση μιας ισχυρής, σταθερής και συμπιεστικής εσωτερικής οστεοσύνθεσης. Ωστόσο, η εφαρμογή του ιδανικότερου υλικού αποτελεί έως και σήμερα ένα αμφιλεγόμενο ζήτημα στην θεραπεία των διατροχανθήριων καταγμάτων.

Σκοπός.

Σκοπός της παρούσας εργασίας ήταν να περιγράψει την εμβιομηχανική εξέλιξη στην χειρουργική θεραπεία των διατροχανθήριων καταγμάτων και να διερευνήσει τα αποτελέσματα από την εφαρμογή των υλικών της από την Ορθοπαιδική Κλινική του Γ.Ν. Πτολεμαΐδας, στην εικοσαετία 1984 - 2004.

Υλικό και μέθοδος.

Διερευνήθηκε το ηλεκτρονικό αρχείο της Ορθοπαιδικής Κλινικής στο Γ.Ν. Πτολεμαΐδας «Μποδοσάκειο». Από τον Σεπτέμβριο του 1984 έως και τον Απρίλιο του 2004 χειρουργήθηκαν 302 ασθενείς με διατροχανθήριο κάταγμα του ισχίου. Οι 102 ήταν άνδρες και οι 200 ήταν γυναίκες, ηλικίας 33 έως 100 ετών (μέσος όρος ηλικίας τα 77,5 έτη) (σχήμα 12).

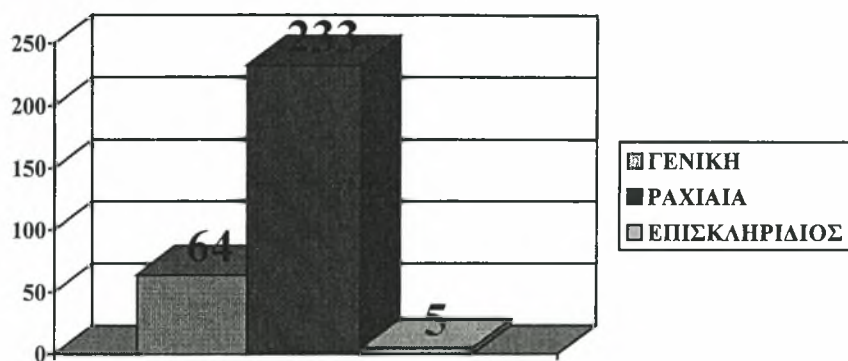


Σχήμα 12: Χειρουργημένοι ασθενείς, άνδρες και γυναίκες, στην εικοσαετία 1984-2004.

Η αριθμός των ασθενών οι οποίοι υποβλήθηκαν σε γενική ή τοπική (ενδοραχιαία και επισκληρίδιο) αναισθησία απεικονίζεται στον πίνακα 1 και στο σχήμα 13.

Πίνακας 1: Συχνότητα των τριών ειδών αναισθησίας.

ΕΙΔΟΣ ΑΝΑΙΣΘΗΣΙΑΣ	ΣΥΧΝΟΤΗΤΑ
1. ΓΕΝΙΚΗ	64
2. ΕΝΔΟΡΑΧΙΑΙΑ	233
3. ΕΠΙΣΚΛΗΡΙΔΙΟΣ	5
ΣΥΝΟΛΟ	302



Σχήμα 13: Συχνότητα τριών ειδών αναισθησίας ανά χειρουργική τεχνική.

Εξάλλου, χρησιμοποιήθηκαν τα κάτωθι υλικά: ενδομυελικός ήλος τύπου *Gamma-Nail* και τύπου *P.F.N.*, ολισθαίνων συμπιεστικός ήλος τύπου *D.H.S* και τύπου *Richards*, ολισθαίνων ήλος τύπου *Smith-Petersen* με πλάκα *McLaughlin*, εξωτερική οστεοσύνθεση τύπου *Orthofix* (βλέπε Παράρτημα Η) και ημιολική αρθροπλαστική ισχίου. Η συχνότητα των ασθενών ανά υλικό οστεοσύνθεσης φαίνεται στον Πίνακας 2.

Πίνακας 2: Συχνότητα χειρουργηθέντων ασθενών ανά χειρουργικό υλικό.

ΧΕΙΡΟΥΡΓΙΚΟ ΥΛΙΚΟ	ΣΥΧΝΟΤΗΤΑ
1. Gamma-Nail	16
2. P.F.N.	23
3. D.H.S.	98
4. Orthofix	49
5. Richards	41
6. Smith-Petersen	31
7. Ημιολική αρθροπλαστική ισχίου	44
ΣΥΝΟΛΟ	302

Στην συνέχεια βρέθηκαν οι ιατρικοί φάκελοι των ασθενών και μελετήθηκαν οι προεγχειρητικές και οι μετεγχειρητικές ακτινογραφίες (άμεσες και *follow up*).

Αποτελέσματα.

Από τους 302 ιατρικούς φακέλους των ασθενών οι 36 (11,92%) παρουσίασαν ελλιπή στοιχεία και δεν λήφθηκαν υπόψη στην παρούσα εργασία. Η διαχρονική εφαρμογή των υλικών στους υπόλοιπους 266 ασθενείς (88,07%) παρουσιάζεται αναλυτικότερα στον πίνακα 3.

Πίνακας 3: Συχνότητα των ασθενών ανά χειρουργικό υλικό και χρονική περίοδο.

ΧΕΙΡΟΥΡΓΙΚΟ ΥΛΙΚΟ	ΣΥΧΝΟΤΗΤΑ
1. Gamma-Nail (2003-04)	14
2. P.F.N. (2001-03)	19
3. D.H.S. (1992-2001)	91
4. Orthofix (1994-95)	44
5. Richards (1987-91)	37
6. Smith-Petersen (1984-86)	28
7. Ημιολική αρθροπλαστική ισχίου (1995-2004)	33
ΣΥΝΟΛΟ	266

Ανά υλικό, η σταθερότητα των παραπάνω 266 διατροχαντηρίων καταγμάτων αξιολογήθηκε από τις προεγχειρητικές ακτινογραφίες και η κατάταξη τους σε σταθερά (Τύπου I) και σε ασταθή (Τύπου II) πραγματοποιήθηκε σύμφωνα με το σύστημα ταξινόμησης κατά *Evans* (Πίνακας 4) και κατά *Tronzo* (Πίνακας 5).

Πίνακας 4: Ταξινόμηση των διατροχαντηρίων καταγμάτων κατά *Evans*.

ΥΛΙΚΟ ΟΣΤΕΟΣΥΝΘΕΣΗΣ	ΣΤΑΘΕΡΑ	ΑΣΤΑΘΗ	ΣΥΝΟΛΟ
1. Gamma Nail	2	12	14
2. P.F.N.	2	17	19
3. D.H.S.	41	50	91
4. ORTHOFIX	10	34	44
5. RICHARDS	16	21	37
6. SMITH-PETERSEN	3	25	28
7. ΗΜΙΟΛΙΚΗ	12	21	33
ΣΥΝΟΛΟ	86	180	266

Πίνακας 5: Ταξινόμηση των καταγμάτων κατά *Tronzo*.

ΥΛΙΚΟ ΟΣΤΕΟΣΥΝΘ.	Tronzo I	Tronzo II	Tronzo III	Tronzo IIIβ	Tronzo IV	Tronzo V	ΣΥΝΟΛΟ
1. Gamma-Nail	1	1	4	6	1	1	14
2. P.F.N.	1	1	9	6	0	2	19
3. D.H.S.	11	30	32	11	2	5	91
4. ORTHOFIX	4	6	25	9	0	0	44
5. RICHARDS	6	10	13	4	3	1	37
6. SMITH- PETERSEN	1	2	16	6	2	1	28
7. ΗΜΙΟΛΙΚΗ	7	5	15	5	0	1	33
ΣΥΝΟΛΟ	31	55	114	47	8	11	266

Στους ασθενείς και ανά υλικό οστεοσύνθεσης αξιολογήθηκαν: ο χειρουργικός χρόνος, η έναρξη κινητοποίησης, η μερική φόρτιση και η επάνοδος στην προεγχειρητική λειτουργικότητα του ασθενούς, παράμετροι οι οποίοι απεικονίζονται αναλυτικότερα στον πίνακα 6.

Πίνακας 6: Παράμετροι οι οποίοι αξιολογήθηκαν στους ασθενείς, ανά υλικό οστεοσύνθεσης.

ΥΛΙΚΟ ΟΣΤΕΟΣΥΝΘΕΣΗΣ	ΧΕΙΡ. ΧΡΟΝΟ Σ	ΚΙΝΗΤΟ ΠΟΙΗΣΗ	ΜΕΡΙΚΗ ΦΟΡΤΙΣΗ	ΛΕΙΤΟΥΡΓΙ ΚΟΤΗΤΑ
1. Gamma Nail	30'	2-3 ημ.	ΑΜΕΣΗ	1 μην.
2. P.F.N.	30'	2-3 ημ.	ΑΜΕΣΗ	1 μην.
3. D.H.S.	30-40'	2-3 ημ.	ΑΜΕΣΗ	1 μην.
4. ORTHOFIX	60'	2-3 ημ.	2 εβδ.	2 μην.
5. RICHARDS	60-80'	2-3 ημ.	3 εβδ.	2 μην.
6. SMITH-PETERSEN	60-80'	2-3 ημ.	1 μην.	3 μην.

Οι επιπλοκές οι οποίες παρουσιάστηκαν διαχρονικά στις ηλώσεις των ασταθών διατροχανθρίων καταγμάτων παρουσιάζονται στον Πίνακα 7.

Πίνακας 7: Διαχρονικές επιπλοκές των ηλώσεων στα ασταθή διατροχανθρία κατάγματα.

ΕΠΙΠΛΟΚΕΣ	Smith- Petersen	Richards	D.H.S.	ORTHOFIX	P.F.N.	GAMMA- NAIL	ΣΥΝΟΛΟ
Αστοχία ήλου	2	0	0	0	0	0	2
Διάτρηση	2	3	3	0	2	0	10
Θραύση πλάκας	1	0	1	0	0	0	2
Ψευδάρθρωση	0	1	0	0	0	0	1
Ασταθή οστεοσύνθεση	0	0	3	0	0	0	3
Απώλεια ανατομικής ανάταξης	0	0	2	0	0	0	2
Επιπολής φλεγμονή	-	-	-	3	-	-	3
Άσηπτη νέκρωση κεφαλής	0	0	0	1	0	0	1
ΣΥΝΟΛΟ	5	4	9	4	2	0	24

Συζήτηση.

Είναι γνωστό ότι η συχνότητα των διατροχανθρίων καταγμάτων διπλασιάζεται για κάθε δεκαετία μετά την ηλικία των 60 ετών λόγω της αύξησης του μέσου όρου ζωής του γενικού πληθυσμού και της επακόλουθης αύξησης των νοσημάτων φθοράς (Γρίβας et al, 1992; Θεοδωρίδης, 2004; Kapetanos et al, 1989; Lytitis, 1996), ενώ η θνησιμότητα των ασθενών είναι ιδιαίτερα αυξημένη στην διάρκεια του πρώτου μετά την κάκωση έτους και ανέρχεται στο ποσοστό του 15-20% (Grenshaw, 1992; Rockwood et al, 1996).

Η επιλογή της χειρουργικής θεραπείας βασίζεται στην γρήγορη κινητοποίηση των ασθενών για την ελάττωση της πιθανότητας εμφάνισης σοβαρών επιπλοκών όπως πνευμονία, ουρολογική λοίμωξη, δερματικές κατακλίσεις στον κόκκυγα και θρομβοεμβολικά επεισόδια με άμεσο στόχο την μείωση τόσο της νοσηρότητας όσο και της θνησιμότητάς τους, βελτιώνοντας ταυτόχρονα την ποιότητα ζωής των ασθενών της τρίτης ηλικίας, μετά την εμφάνιση του κατάγματος (Ganz, 1979; Jacobs et al, 1980; Kyle, Gustilo, Premer, 1979; Malcolm, 1975; Zickel, 1980). Ο στόχος της χειρουργικής θεραπείας είναι η επίτευξη μιας ισχυρής και σταθερής οστεοσύνθεσης του κατάγματος (American Academy Of Orthopaedic Surgeons, 1996; American Academy Of Orthopaedic Surgeons, 1995; Appley, 1987; Dretakis, 1993; Grenshaw, 1992; Muller, 1991; Rockwood et al, 2001; Rockwood et al, 1996; Schatzker, 1999; Wheelless, 1996; Wiss, 1988), ενώ κατά καιρούς έχουν προταθεί πολλά και διαφορετικά υλικά οστεοσύνθεσης τα οποία στηρίζονται στην εμβιομηχανική του άνω άκρου του μηριαίου οστού.

Στο αρχικό στάδιο, ο έσω-οπίσθιος μηριαίος φλοιός και το αυχενομηριαίο τόξο (*calcar femorale*) έχουν πρωταρχική σημασία για την επίτευξη της σταθερότητας της ανάταξης και της συγκράτησης των διατροχαντηρίων καταγμάτων. Στο επόμενο στάδιο της τοποθέτησης του υλικού η διάταξη των οστικών δοκίδων στο άνω άκρο του μηριαίου παίζει σημαντικό μηχανικό ρόλο. Πιο συγκεκριμένα, οι συμπιεστικές δυνάμεις (*compression forces*) οι οποίες ασκούνται στην άρθρωση του ισχίου από το βάρος του σώματος και οι δυνάμεις ελκυσμού (*tension forces*) οι οποίες ασκούνται από την συστολή των έξω στροφέων μυών στο ύψος του μείζονα τροχαντήρα (βλέπε σχήμα 5, σελίδα 47) είναι υπεύθυνες τόσο για τον προσανατολισμό των οστικών δοκίδων σε τρία κύρια συστήματα (βλέπε σχήμα 3, σελίδα 44) όσο για την δημιουργία δύο διαφορετικών εμβιομηχανικών περιοχών, αυτής του ελκυσμού στην άνω και έξω επιφάνεια και αυτής της συμπίεσης στην κάτω και έσω επιφάνεια, του άνω άκρου του μηριαίου (Rybiski, Simeon, Weis, 1972) (βλέπε Παράρτημα Ε). Συνεπώς, το υλικό οστεοσύνθεσης το οποίο τοποθετείται στο άνω άκρο του μηριαίου υποβάλλεται σε συνδυασμένη δράση των παραπάνω δυνάμεων κάμψης και ελκυσμού επειδή το υπομόχλιο εκτείνεται στο σημείο επαφής του φλοιού των οστικών τεμαχίων (βλέπε Παράρτημα Ζ).

Ο Kaufer και οι συνεργάτες του (Kaufer et al, 1974) προσδιόρισαν πέντε μεταβλητές οι οποίες καθορίζουν την σταθερότητα της οστεοσύνθεσης: την ποιότητα του οστού, την μορφολογία του κατάγματος, την ανάταξη του κατάγματος, το υλικό οστεοσύνθεσης και τέλος την τοποθέτησή του.

Από την Ορθοπαιδική κλινική του Γ.Ν. Πτολεμαΐδας «Μποδοσάκειο» χρησιμοποιήθηκαν υλικά εσωτερικής και εξωτερικής οστεοσύνθεσης (βλέπε Παράρτημα Η) ενώ σε εξαιρετικές περιπτώσεις πραγματοποιήθηκε η ημιολική αρθροπλαστική του ισχίου.

Μέχρι τη δεκαετία του '60 τα περισσότερα διατροχανθήρια κατάγματα του μηριαίου αντιμετωπιζόταν με τον **ήλο-πλάκα σταθερής ή μεταβλητής γωνίας** (*Smith-Petersen* και πλάκα *McLaughlin, Jewett*) με επιτυχία στα σταθερά κατάγματα ή εκείνα τα οποία μετατράπηκαν σε σταθερά με εφαρμογή της οστεοτομίας κατά *Sarmiento* (βλέπε σχήμα 2, σελίδα 16) ή της έσω μετατόπισης των κατεαγόντων τεμαχίων κατά *Dimon-Hughston*. Η οστεοσύνθεση, όμως, των ασταθών διατροχανθίων καταγμάτων με ήλο-πλάκα σταθερής ή μεταβλητής γωνίας δεν εξασφάλισε την αναγκαία σταθερότητα της ανάταξης, δεν επέτρεψε την πρόωπη φόρτιση του ασθενούς και αύξησε τις επιπλοκές, συμπεριλαμβανομένης της διάτρησης της κεφαλής του μηριαίου και της θραύσης του υλικού οστεοσύνθεσης (Moller, Lucht, Grymer, Bartholdy, 1984). Σήμερα αυτά τα υλικά οστεοσύνθεσης χρησιμοποιούνται ελάχιστα.

Στην βιβλιογραφία αναφέρονται σημαντικά ποσοστά αποτυχίας της οστεοσύνθεσης, έως 24%, με ήλο-πλάκα σταθερής ή μεταβλητής γωνίας. Ωστόσο, **στην κλινική μας** παρουσιάστηκε χαμηλότερο ποσοστό αποτυχίας στα ασταθή διατροχανθήρια κατάγματα, 20%, (βλέπε Πίνακα 7) γεγονός το οποίο οφείλεται πιθανότατα στην συντηρητική στάση της κλινικής κατά την μετεγχειρητική περίοδο των ασθενών, σε ότι αφορά την πρόωπη φόρτιση του κάτω άκρου. Η πλειοψηφία των ήλων (10) τοποθετήθηκε στο κέντρο της μηριαίας κεφαλής. Μια περίπτωση ήλωσης *Smith-Petersen* με πλάκα *McLaughlin* φαίνεται ακτινολογικά στο Παράστημα Μ.

Στη δεκαετία του '70 η χρήση του **συστήματος πλάκα - ολισθαίνοντος ήλου** αποτέλεσε ένα σημαντικό σταθμό στην αντιμετώπιση των ασταθών διατροχανθίων καταγμάτων, επιτρέποντας τη καλύτερη συγκράτηση και την ταυτόχρονη συμπίεση μεταξύ των καταγματικών επιφανειών λόγω της κατευθυνόμενης ολίσθησης πάνω στον ήλο. Οι *Kyle* και οι συνεργάτες του έδειξαν ότι η τάση του ήλου να ολισθαίνει και να επιτρέπει στα οστικά τεμάχια να συμπίεζονται αυξάνεται τρις φορές περισσότερο όταν η γωνία της πλάκας – κυλίνδρου (*barrel*) είναι 150° , σε σχέση με μια γωνία 135° (βλέπε Παράρτημα Θ), διότι σε γωνία 150° το μεγαλύτερο μέρος των ασκούμενων δυνάμεων δρα παράλληλα προς τον κύλινδρο της πλάκας προκαλώντας μεγαλύτερη ολίσθηση του ήλου (*Kyle, Wright, Burstein, 1980*). Σημαντικό επίσης σημείο για την διασφάλιση της ολίσθησης

είναι το μήκος του σπειλεού του ήλου εντός του κυλίνδρου της πλάκας (βλέπε Παράρτημα Ι): όσο μακρύτερο είναι το μήκος του εμβυθισμένου τμήματος του σπειλεού μέσα στον κύλινδρο, τόσο λιγότερες δυνάμεις ασκούνται πάνω στον ήλο, μειώνοντας την τριβή και ταυτόχρονα αυξάνοντας την ολίσθηση. Αυτό είναι πολύ σημαντικό γιατί εάν ο ήλος δεν ολισθαίνει, τότε οι καταγματικές επιφάνειες παραμένουν σε διάσταση με αποτέλεσμα τα φορτία κάμψης να ασκούνται απευθείας στον ήλο και όχι στον φλοιό των εφραπτόμενων καταγματικών επιφανειών.

Επιπλέον, το βάθος της εισαγωγής και η θέση του ήλου στην μηριαία κεφαλή αποτελούν δυο κρίσιμα σημεία για την μέγιστη συγκράτηση του κεντρικού τεμαχίου. Οι περισσότεροι ερευνητές συμφωνούν ότι ο ήλος πρέπει να εισάγεται εντός 10 mm από την αρθρική επιφάνεια και όσο το δυνατό κεντρικότερα. Ο *Baumgaerther* εισήγαγε έναν ειδικό δείκτη, τον T.A.D. (*Tip-Apex Distance*) ο οποίος ορίστηκε ως το άθροισμα των αποστάσεων της άνω άκρης του ήλου από την αρθρική επιφάνεια της μηριαίας κεφαλής στην προσθοπίσθια και στην πλάγια ακτινογραφική προβολή του ισχίου (*Baumgaerther*, 1995). Σύμφωνα με τον *Baumgaerther* ο T.A.D. δεν πρέπει να υπερβαίνει τα 25 mm (βλέπε Παράρτημα Κ). Οι *Gurtler* και οι συνεργάτες του, αναφερόμενοι στην εμβιομηχανική αξιολόγηση της οστεοσύνθεσης των ασταθών διατροχαντηρίων καταγμάτων διαπίστωσαν ότι: η οστεοσύνθεση με ολισθαίνοντα ήλο-πλάκα ήταν 5 φορές πιο άκαμπτη από την οστεοσύνθεση με κονδυλοκεφαλικούς ήλους Ender (*Gurtler, Jacobs, Jacobs*, 1986).

Η χρήση του **συστήματος πλάκα - ολισθαίνοντος ήλου** βελτίωσε σημαντικά τα ποσοστά πώρωσης των διατροχαντηρίων καταγμάτων και μείωσε τις μηχανικές αποτυχίες, οι οποίες αναφέρονται στο 5-20% των περιπτώσεων (*Leung, So, Shen, Hui*, 1992). Τα δικά μας ευρήματα συμφωνούν με εκείνα προηγούμενων ερευνών, οι οποίες έδειξαν ότι η διάτρηση της κεφαλής ήταν σπάνια στα σταθερά κατάγματα, ενώ η συχνότητα της καθοριζόταν από την ποιότητα της ανάταξης του κατάγματος. Κατά την άποψη μας η μηχανική αποτυχία της οστεοσύνθεσης των διατροχαντηρίων καταγμάτων μειώνεται όταν πραγματοποιείται ανατομική ανάταξη του κατάγματος και κεντρική τοποθέτηση του ήλου. Η επιτυχία της οστεοσύνθεσης εξαρτάται πολύ περισσότερο από την εμπειρία του χειρουργού παρά από την ποιότητα του οστού.

Στην κλινική, η πλειοψηφία των ήλων Richards (6) τοποθετήθηκε στο κέντρο και οι 3 διατρήσεις (βλέπε Πίνακα 7) παρουσιάστηκαν όταν ο ήλος είχε τοποθετεί στο οπίσθιο μέρος της μηριαίας κεφαλής, προς τα πάνω ή προς τα κάτω. Μια περίπτωση ήλωσης τύπου

Richards φαίνεται ακτινολογικά στο Παράστημα Ν. Όμως και η πλειοψηφία των ήλων (24) του συστήματος *D.H.S.* τοποθετήθηκε στο κέντρο της κεφαλής ενώ από την ανάλυση των επιπλοκών του πίνακα 7 φαίνεται ότι τα αποτελέσματα της κλινικής βελτιώθηκαν σημαντικά. Μια περίπτωση ήλωσης τύπου *D.H.S* φαίνεται ακτινολογικά στο Παράστημα Ο.

Με τη χρήση συστήματος πλάκας και ολισθαίνοντος κοχλιωτού ήλου το ποσοστό επιπλοκών κυμαινόταν από 5 μέχρι 20%. Η πιο συχνή επιπλοκή ήταν η διάσχιση του αυχένα ή η έξοδος του ήλου από την μηριαία κεφαλή, ενώ λιγότερο συχνά παρατηρείται απόσπαση της πλάκας από την μετάφυση του μηριαίου. Ταυτόχρονα, το μεγάλο χειρουργικό τραύμα που απαιτείται για την τοποθέτησή του μαζί με την αδυναμία για άμεση πλήρη φόρτιση μετεγχειρητικά αποτελούν τις αδυναμίες του συστήματος.

Η ενδομυελική ήλωση συνδυάζει τα πλεονεκτήματα ενός ενδομυελικού ήλου με αυτά του ολισθαίνοντος ήλου: μικρότερη προσπέλαση, μικρός χρόνος χειρουργείου, μικρή απώλεια αίματος, μεγαλύτερη μηχανική αντοχή του συστήματος δηλαδή εφαρμογή χαμηλότερων φορτίων επ' αυτού λόγω χαμηλότερης ροπής αφού το ενδομυελικό στοιχείο βρίσκεται πλησιέστερα στην κεφαλή (βλέπε Παράρτημα Λ) και δυνατότητα πλήρους και άμεσης μετεγχειρητικής φόρτισης (Kyle, 1994). Οι επιπλοκές κατά την χρήση της ενδομυελικής ήλωσης εντοπίζονται στα κατάγματα της διάφυσης του μηριαίου κατά την τοποθέτηση περιφερικών βιδών, στα κατάγματα των τροχαντήρων κατά την διεύρυνση του αυλού και στην σπάνια διάτρηση της μηριαίας κεφαλής (Bridl, Patel, Bircher, Colvert, 1991; Hoffman, Lyskey, 1996; O' Brien, Meek, Blachut, Broekhuysse, Sabharwal, 1995; Radford, Needoff, Ebb, 1993).

Παρ' όλες τις αρχικές επιφυλάξεις που εξέφρασαν οι ορθοπαιδικοί χειρουργοί για την ευρεία χρήση της ενδομυελικής ήλωσης στην αντιμετώπιση των ασταθών διατροχαντηρίων καταγμάτων, τα τελευταία χρόνια συνεχώς αυξάνεται ο αριθμός των υποστηρικτών της μεθόδου αυτής καθώς παρουσιάζονται πολύ καλά αποτελέσματα (Ahrengart, Turnkvist, Fornander, Thorngren, Pasanen, Wahlstrum, Honkonen, Lindgren, 2002; Μίχος, Δρακουλάκης, Παστρούδης, Λουτριώτης, Αδαμόπουλος, 2000; Sadowski, Lubbeke, Saudan, Riand, Stern, Hoffmeyer, 2002; Σαρικλόγλου, Τσαρίδης, Βαρελντζίδης, Δημητριάδης, Αυτζάκης, 2001). Σε αυτό συνέβαλαν η αποκτηθείσα εμπειρία των χειρουργών, οι βελτιώσεις στο σχεδιασμό του υλικού και η κατασκευή εύχρηστων εργαλείων για γρήγορη και σωστή τοποθέτηση του συστήματος (Tagland, 1997). Στην κλινική μας, η πλειοψηφία των ενδομυελικών ήλων τοποθετήθηκε και αυτήν την φορά στο

κέντρο της μηριαίας κεφαλής ενώ από τα αποτελέσματα του Πίνακα 7 φαίνεται ότι οι επιπλοκές της έχουν μειωθεί στο ελάχιστο Στο Παράρτημα Π και Ρ φαίνονται αντίστοιχα μια περίπτωση ενδομυελικής ήλωσης τύπου *P.F.N.* και τύπου *Trochanteric Gamma-Nail* (Βλέπε Παράρτημα Η).

Η εφαρμογή των εξειδικευμένων συστημάτων **εξωτερικής οστεοσύνθεσης** για την αντιμετώπιση των διατροχαντηρίων καταγμάτων αποτέλεσε την **εναλλακτική μέθοδο** για ατραυματική και γρήγορη τοποθέτηση σε υπερήλικες ασθενείς με επιβεβαρυμένο ιστορικό (Gotfried, Frish, Mendes, Roffman, 1985) όταν η γενική κατάσταση δεν επέτρεπε την εφαρμογή των προαναφερόμενων κλασσικών μεθόδων και σε σπάνιες περιπτώσεις των ασθενών οι οποίοι δεν δεχόντουσαν μεταγγίσεις αίματος λόγω θρησκευτικών πεποιθήσεων (Barros, Ferreira, Freitas, Farah, 1995; Μαλιόγκας, 2001; Σαμαράς, Θεοδωρίδης, Κουντούδης, Κύρου, Καβαφίδου, 1999; Τηλιακός, 1994). Στα μειονεκτήματα της μεθόδου καταγράφονται η ανάπτυξη φλεγμονής στην είσοδο των βελονών (*pin-track infection*) που αντιμετωπίζεται με συχνές «αλλαγές τραύματος» και ως εκ τούτου χρήζει περισσότερης μετεγχειρητικής φροντίδας.

Στις επιπλοκές της κλινικής καταγράφηκαν 3 περιπτώσεις με επιπολή φλεγμονή και 1 άσηπτη νέκρωση της μηριαίας κεφαλής. Στο Παράρτημα Σ φαίνεται μια περίπτωση με χρήση της εξωτερικής οστεοσύνθεσης τύπου Orthofix.

Η ημιολική αρθροπλαστική είχε προταθεί ως μια εναλλακτική μέθοδος για την αντιμετώπιση των ασταθών διατροχαντηρίων καταγμάτων στους εξασθενημένους ασθενείς (Green, Moore, Proano, 1987; Pinder, Durnin, Cook, 1981; Rosenfeld, Schwartz, Alter, 1973; Venetsanakis, Pournaras, Kapetanos, Christoforides, Carponis, Symeonides, 1993). Ωστόσο, το κόστος ενός τέτοιου εμφυτεύματος, η διενέργεια εκτεταμένης χειρουργικής επέμβασης, οι διεγχειρητικές δυσκολίες (προσανατολισμός της πρόθεσης και καθήλωση του μείζονος τροχαντήρα) και οι συχνές μετεγχειρητικές επιπλοκές (εξάρθρημα ισχίου, κάταγμα μηριαίου) ίσως την καθιστούν αδικαιολόγητη στους ηλικιωμένους ασθενείς με μειωμένη κινητική δραστηριότητα και περιορισμένο προσδόκιμο ζωής (Egol, Koval, 2002). Στο Παράρτημα Τ φαίνεται μια περίπτωση εφαρμογής της ημιολικής αρθροπλαστικής του ισχίου.

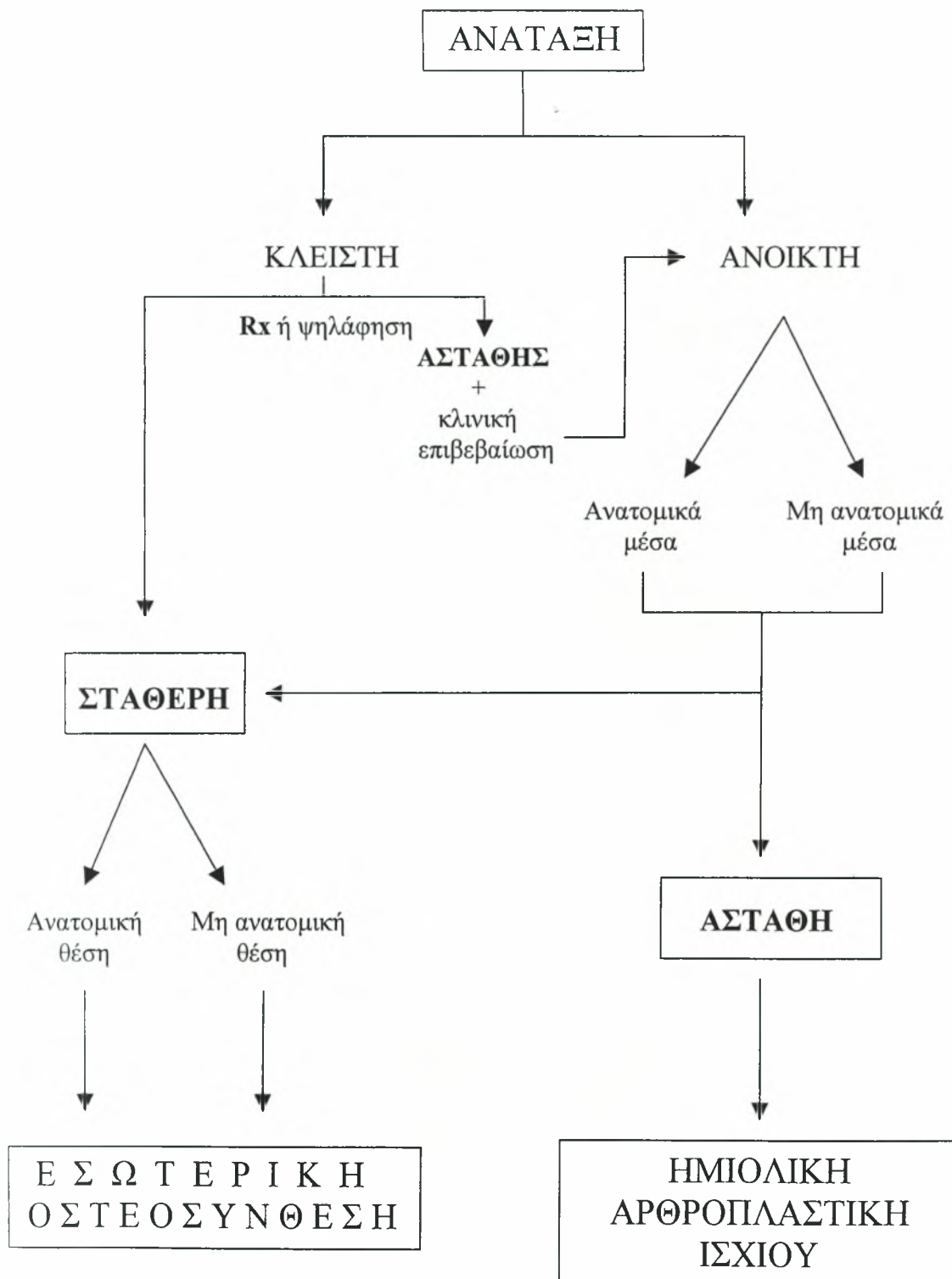
Συμπέρασμα.

Η ενδομυελική ήλωση αποτελεί τη σύγχρονη εξέλιξη στην χειρουργική θεραπεία των ασταθών διατροχαντηρίων καταγμάτων και θεωρητικά εναρμονίζει τα εμβιομηχανικά πλεονεκτήματα του ολισθαίνοντος κοχλιωτού ήλου με εκείνα ενός ενδομυελικού ήλου, με επακόλουθο την μείωση τόσο της συχνότητας όσο της σοβαρότητας των επιπλοκών.

Από τα αποτελέσματα της κλινικής φαίνεται ότι η ήλωση τύπου *Trochanteric Gamma-Nail* είναι περισσότερη εύχρηστη και μπορεί να πραγματοποιηθεί σε όλους τους ασθενείς και σε όλα τα διατροχαντήρια κατάγματα με άμεση πλέον φόρτιση των ασθενών, γεγονός το οποίο επιβεβαιώνει τη θεμελιώδη ρήση της ορθοπαιδικής χειρουργικής "*Life is movement, movement is life*" !

ΠΑΡΑΡΤΗΜΑ Α

Η λογική της ανάταξης ενός διατροχαντήριου κατάγματος.



ΠΑΡΑΡΤΗΜΑ Β

Αλγόριθμος επιλογής των ασθενών με διατροχαντήριο κάταγμα

ΑΙΜΟΔΥΝΑΜΙΚΗ ΚΑΤΑΣΤΑΣΗ ΑΣΘΕΝΗ

Σταθερή Ασταθής

Αξιολόγηση της προ του #:
1. Ικανότητα βάδισης
2. Καλή κατάσταση υγείας

Μ.Ε.Θ.

ΟΧΙ ΝΑΙ

ΣΥΝΤΗΡΗΤΙΚΗ
ΘΕΡΑΠΕΙΑ
Ή ΕΞΩΤΕΡΙΚΗ
ΟΣΤΕΟΣΥΝΘΕΣΗ

ΜΗΧΑΝΙΚΗ ΣΤΑΘΕΡΟΤΗΤΑ #
(Rx: ακεραιότητα έσω-οπίσθιου φλοιού)

ΟΧΙ ΝΑΙ

ΚΛΕΙΣΤΗ ΑΝΑΤΑΞΗ

ΕΣΩΤΕΡΙΚΗ
ΟΣΤΕΟΣΥΝΘΕΣΗ

10% Rx
 ή
 ψηλάφηση 90%

Ασταθής

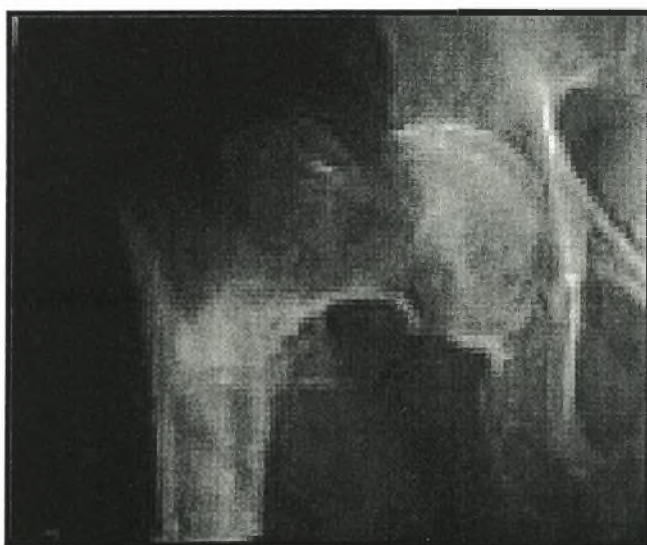
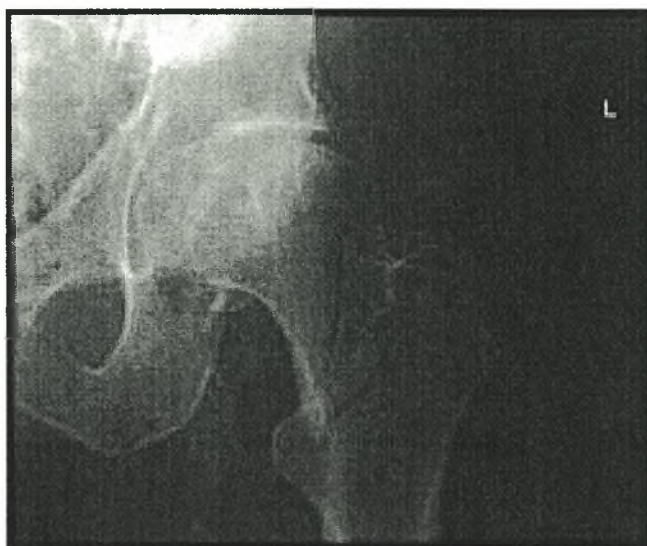
Σταθερή

↓ κλινική
επιβεβαίωση

ΑΝΟΙΚΤΗ ΑΝΑΤΑΞΗ
(μη ανατομικά μέσα)

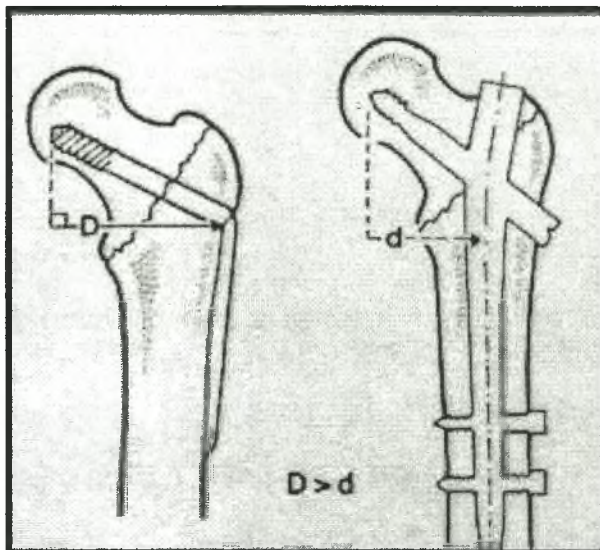
ΠΑΡΑΡΤΗΜΑ Γ

Ακτινογραφικά παραδείγματα σταθερού (πάνω) και ασταθές (κάτω)
διατροχαντήριου κατάγματος.



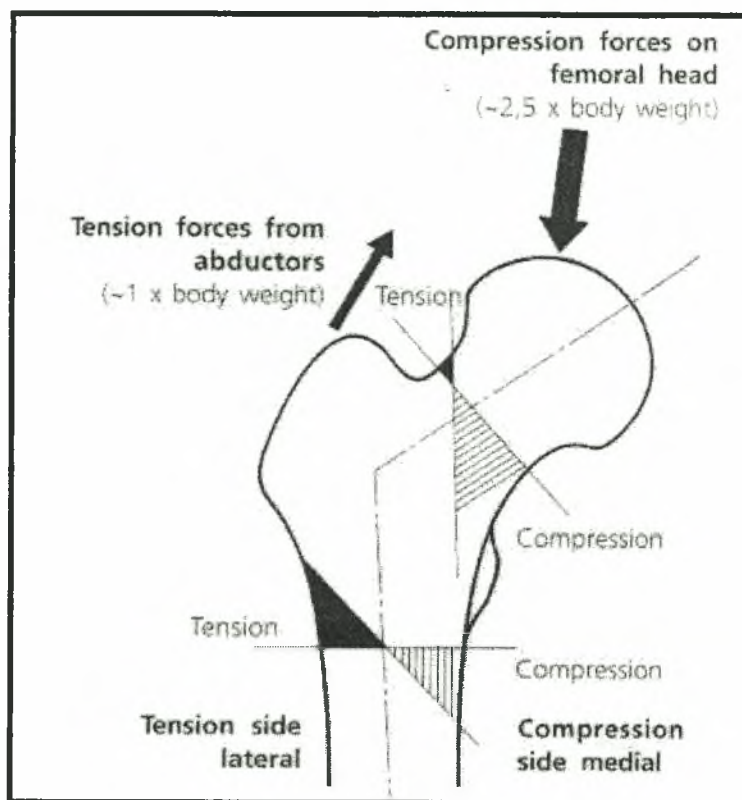
ΠΑΡΑΡΤΗΜΑ Δ

Το εμβιομηχανικό πλεονέκτημα της ενδομυελικής ήλωσης.



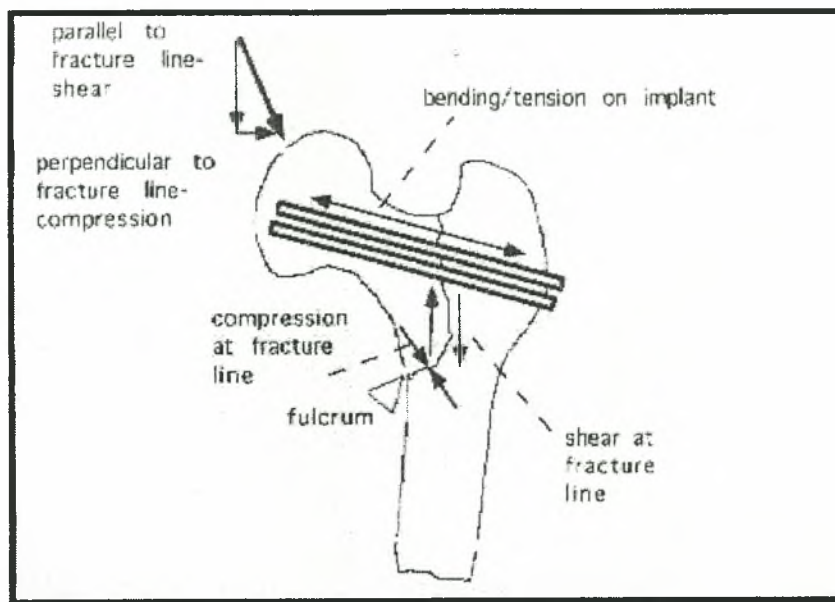
ΠΑΡΑΡΤΗΜΑ Ε

Εμβιομηχανικές περιοχές ελκυσμού και συμπίεσης στο άνω άκρο του μηριαίου οστού.



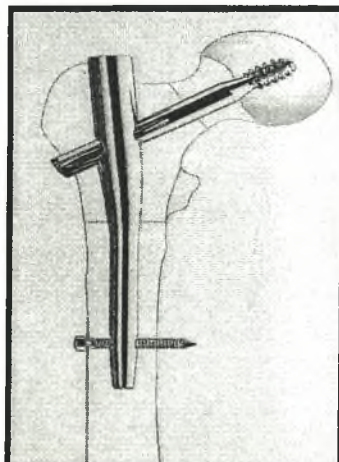
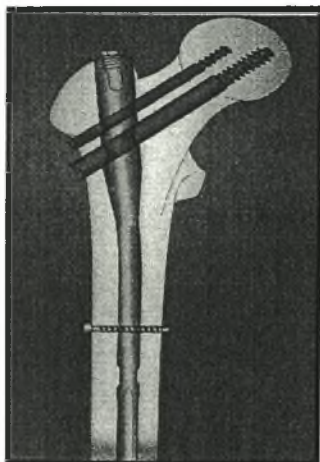
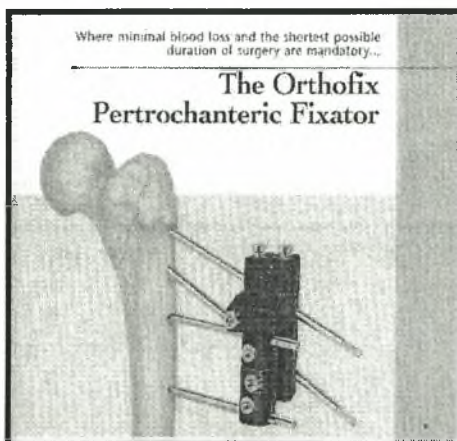
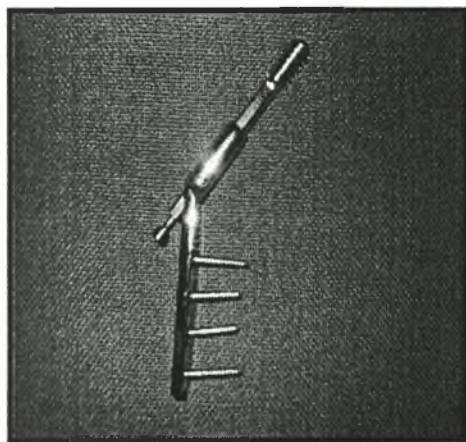


ΠΑΡΑΡΤΗΜΑ Ζ

Το υπομόχλιο (*fulcrum*) εκτείνεται στο σημείο επαφής του φλοιού των οστικών τεμαχίων.



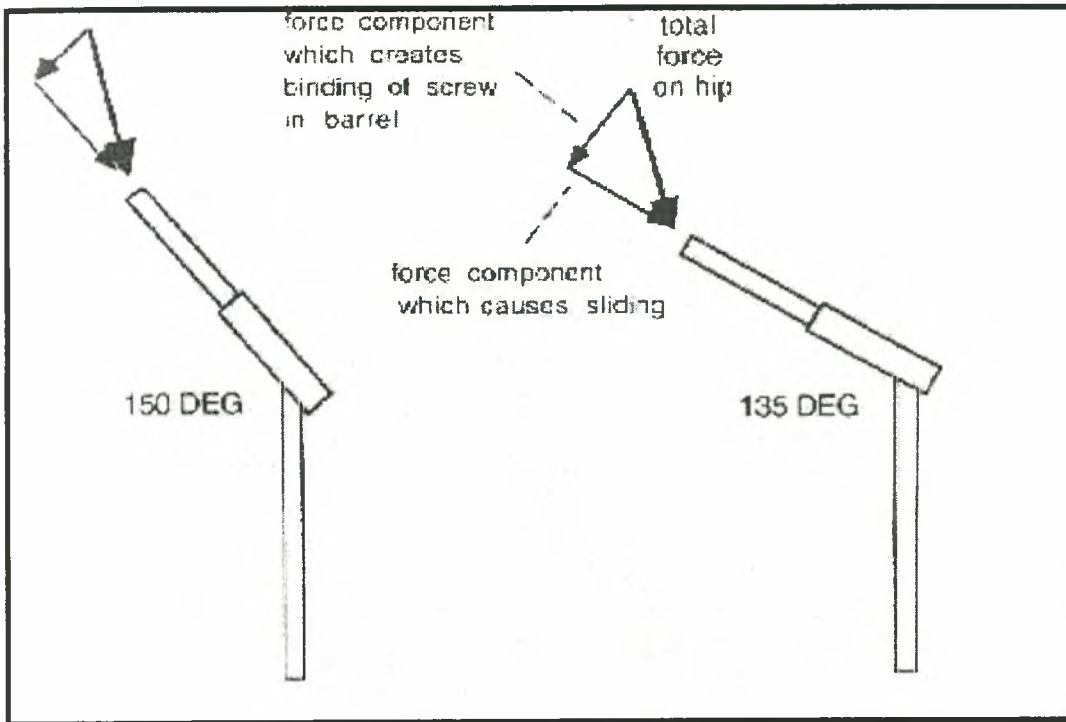
ΠΑΡΑΡΤΗΜΑ Η

Τα χρησιμοποιηθέντα από την Ορθοπαιδική Κλινική του Γ.Ν. Πτολεμαΐδας υλικά οστεοσύνθεσης (κατά σειρά Ήλος Smith-Petersen και πλάκα McLaughlin, ήλος Richards-AMBI, D.H.S., εξωτερική οστεοσύνθεση Orthofix, P.F.N. και Gamma-Nail).



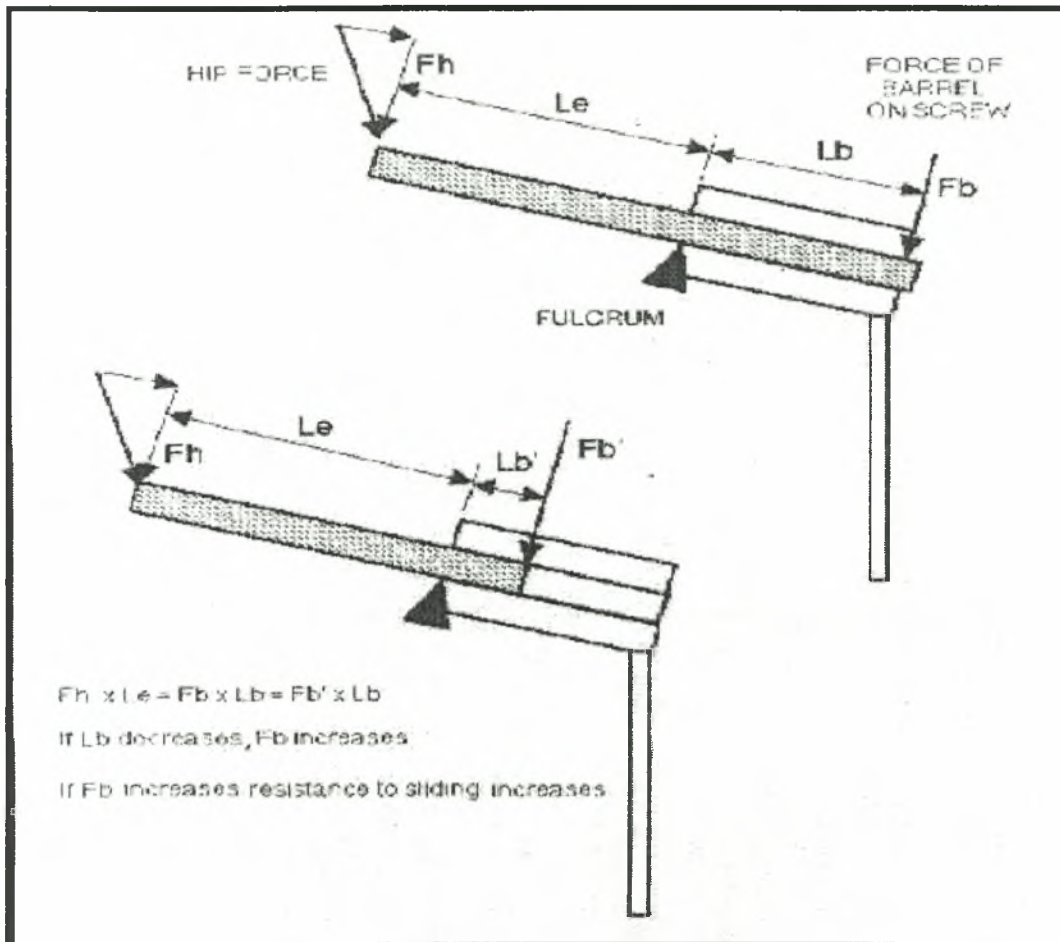
ΠΑΡΑΡΤΗΜΑ Θ

Η συμπίεση μεταξύ των οστικών τεμαχίων αυξάνεται όταν η γωνία της πλάκας είναι 150° .



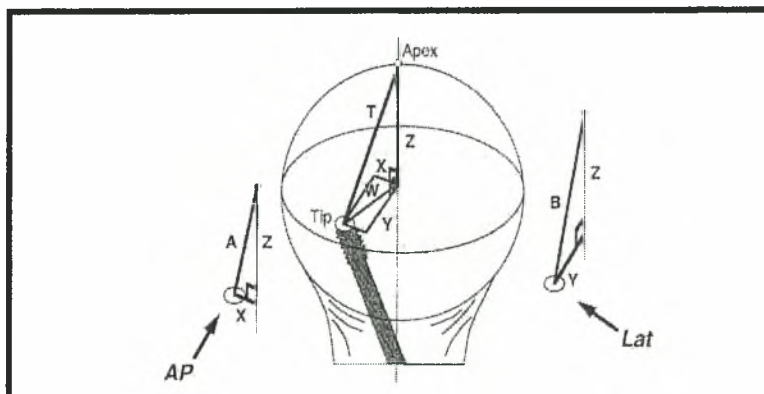
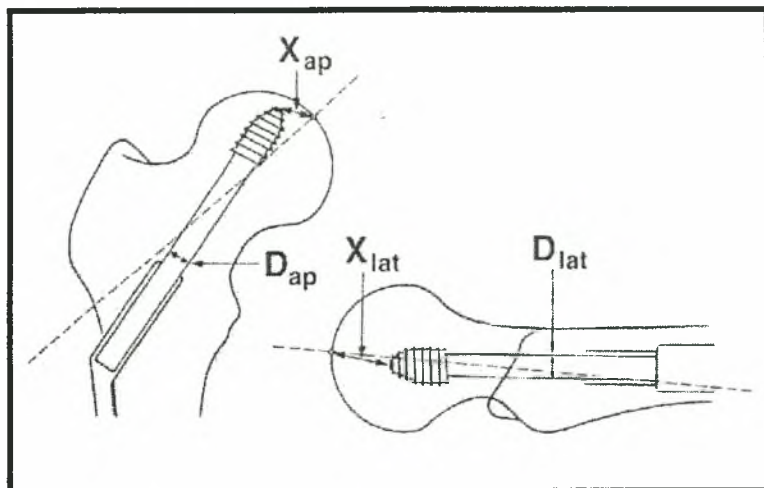
ΠΑΡΑΡΤΗΜΑ Ι

Ολίσθηση του ήλου εντός του κυλίνδρου της πλάκας.



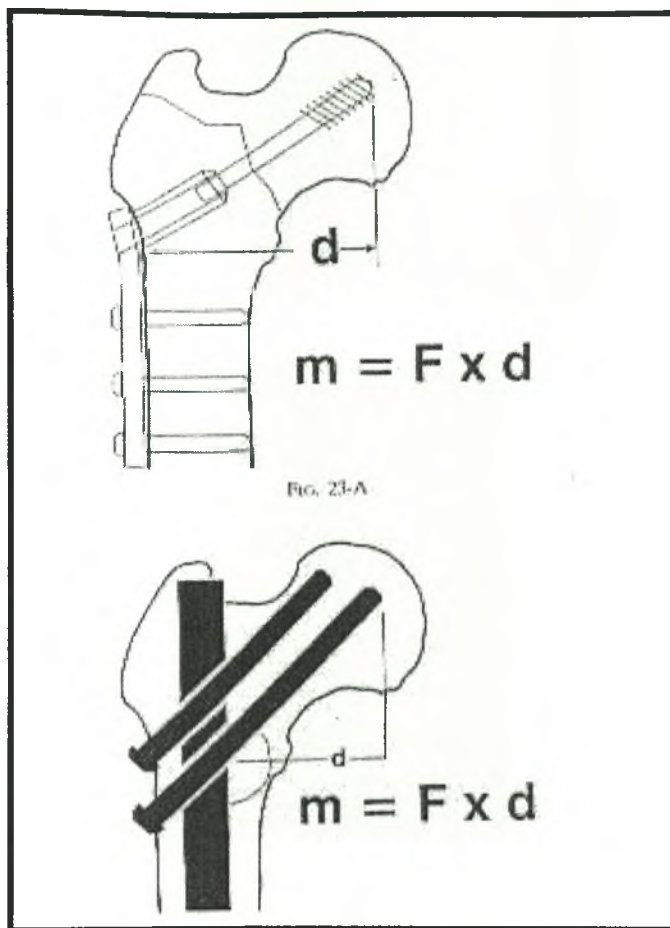
ΠΑΡΑΡΤΗΜΑ Κ

Ο T.A.D. δεν πρέπει να ξεπερνάει τα 25mm.



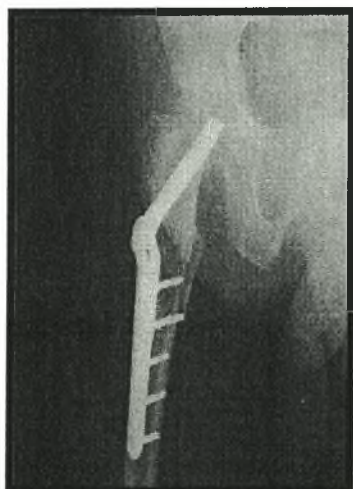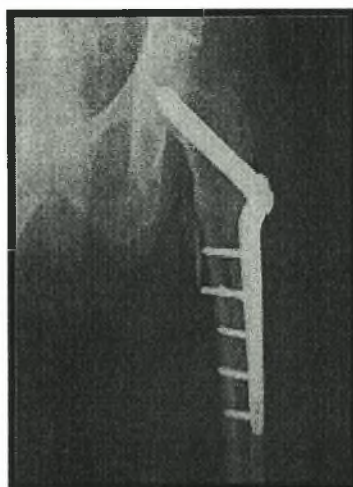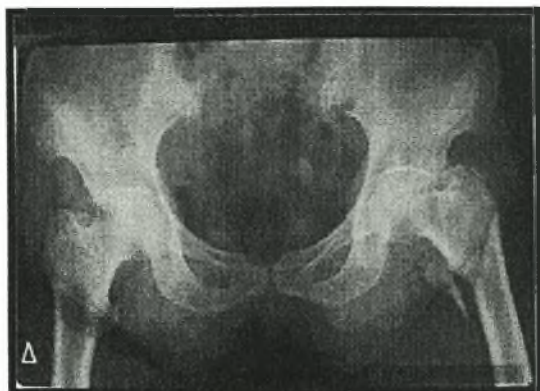
ΠΑΡΑΡΤΗΜΑ Λ

Ο ενδομυελικός ήλος δέχεται φορτία μικρότερης έντασης και συνεπώς παρουσιάζει μεγαλύτερη μηχανική αντοχή.



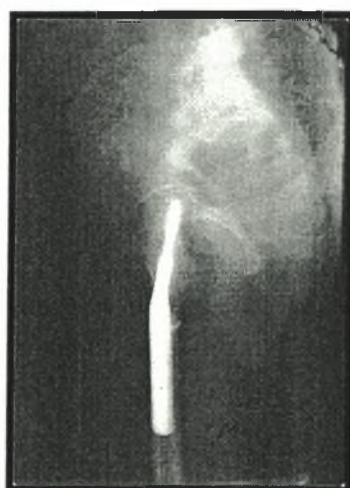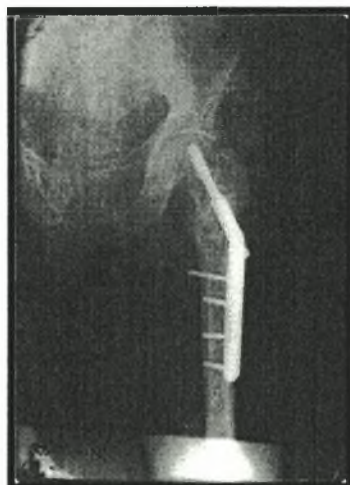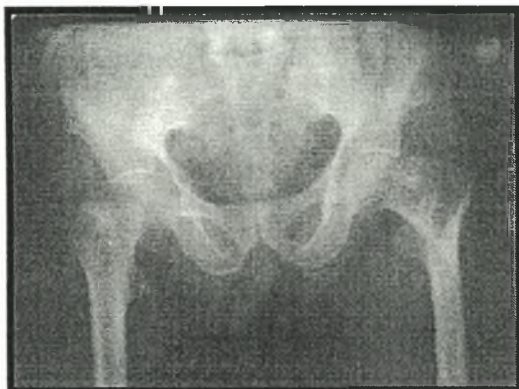
ΠΑΡΑΡΤΗΜΑ Μ

Περίπτωση ήλωσης Smith-Petersen με πλάκα McLaughlin.



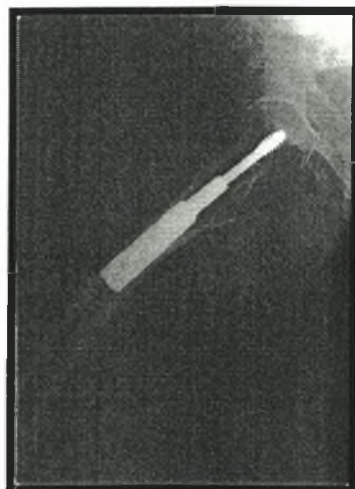
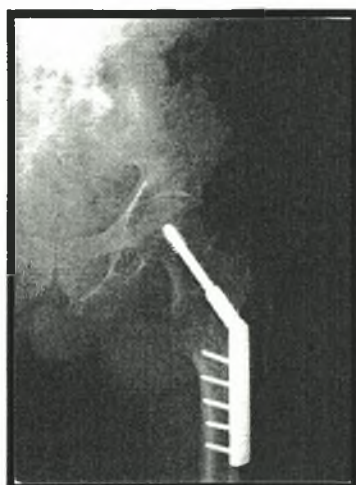
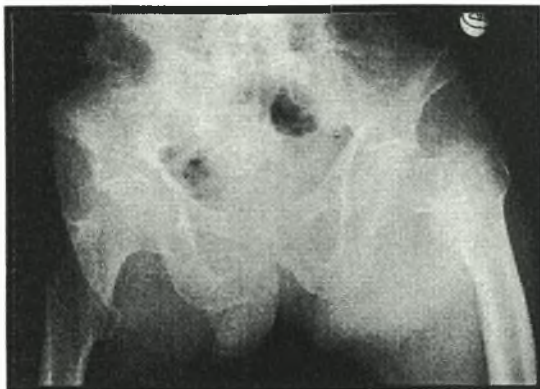
ΠΑΡΑΡΤΗΜΑ Ν

Περίπτωση ήλωσης τύπου Richards.



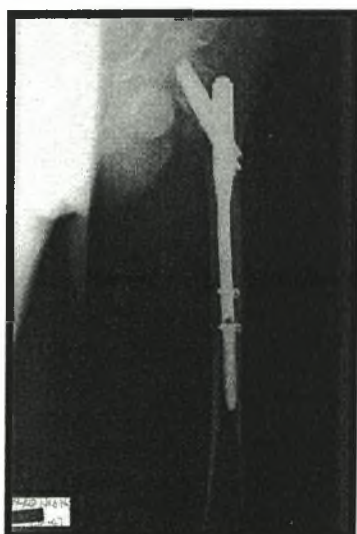
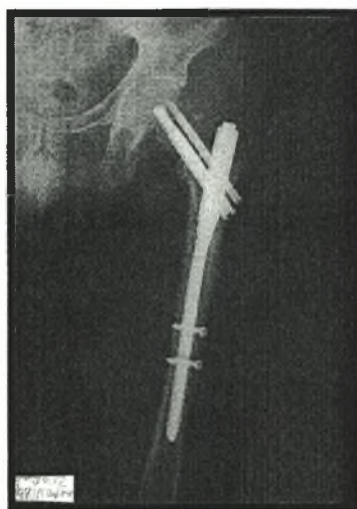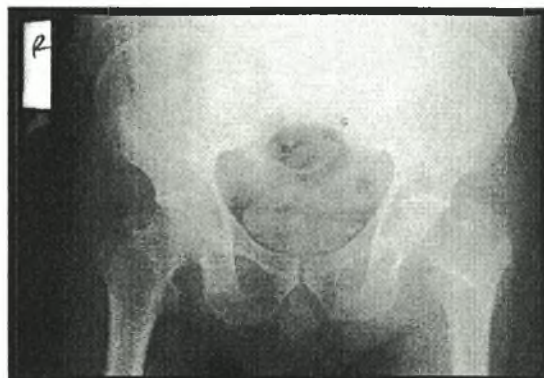ΠΑΡΑΡΤΗΜΑ Ο

Περίπτωση ήλωσης τύπου D.H.S.



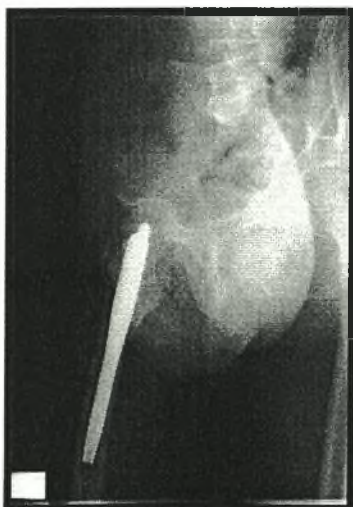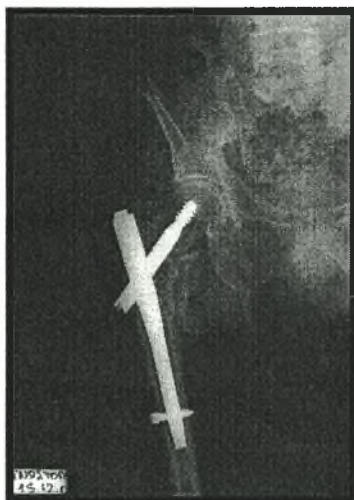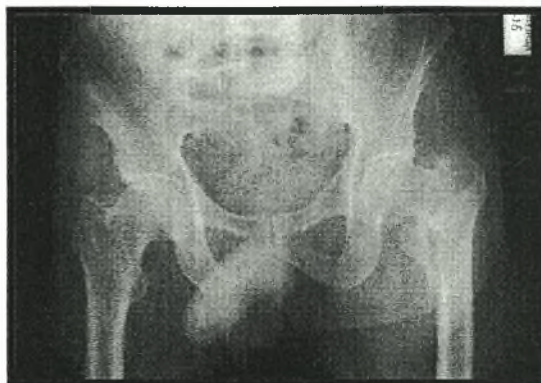ΠΑΡΑΡΤΗΜΑ Π

Περίπτωση ήλωσης τύπου P.F.N.



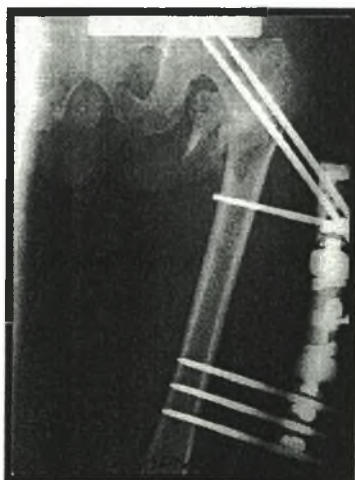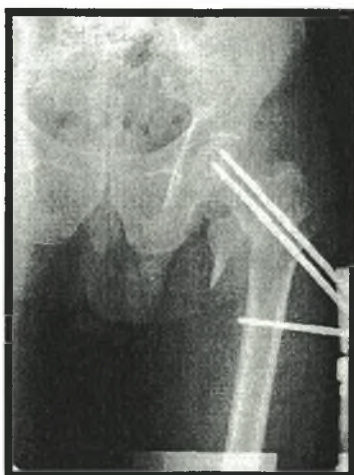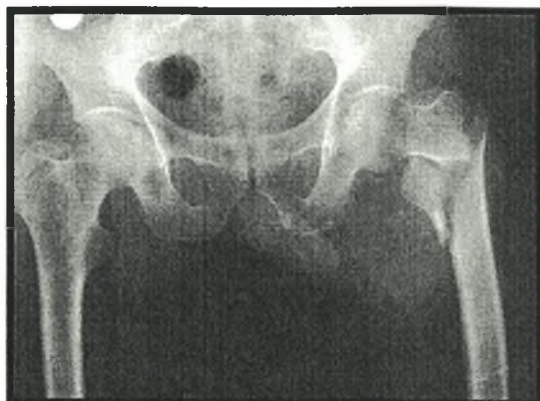ΠΑΡΑΡΤΗΜΑ Ρ

Περίπτωση ήλωσης τύπου Trochanteric Gamma-Nail.



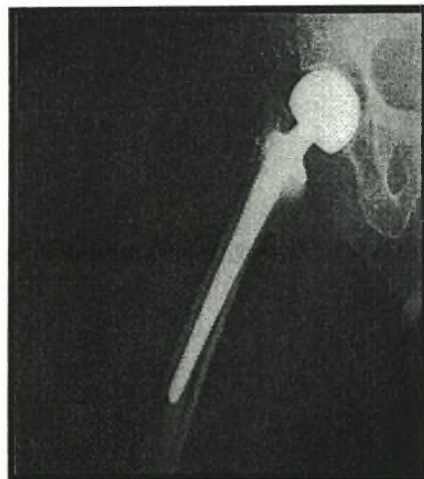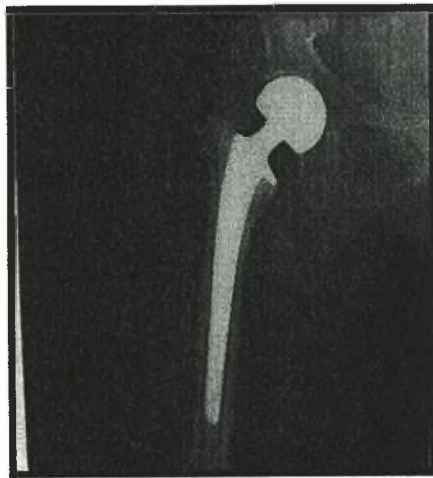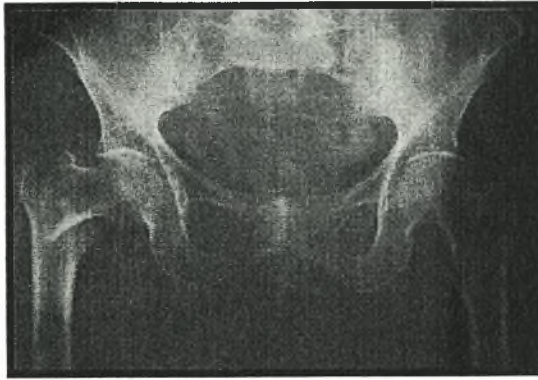
ΠΑΡΑΡΤΗΜΑ Σ

Περίπτωση εξωτερικής οστεοσύνθεσης τύπου Orthofix.



ΠΑΡΑΡΤΗΜΑ Τ

Περίπτωση εφαρμογής της ημιολικής αρθροπλαστικής του ισχίου.



Βιβλιογραφία.

- Ahrengart L., Turnkvist H., Fornander P., Thorngren KG., Pasanen L., Wahlström P., Honkonen S., Lindgren U. (2002). A randomized study of the compression hip screw and Gamma nail in 426 fractures. *Clinical Orthopaedics and related research* (401): 209-222.
- American Academy Of Orthopaedic Surgeons (1996). *Orthopaedic Knowledge Update 5*. Rosemont, IL: Home Study Syllabus.
- American Academy Of Orthopaedic Surgeons (1995). *Orthopaedic Knowledge Update 4*. Rosemont, IL: Home Study Syllabus.
- Appley A. Graham, Solomon Louis (1987). *Appley's System of Orthopaedics and fractures*. Tiptree, Essex: Butterworth & Co Ltd.
- Αντωνίου Ν., Παπανικολάου Α., Παυλάκης Δ., Θεοδωράτος Γ. (2000). Επιδημιολογική μελέτη καταγμάτων ισχίου στην Ορθοπαιδική κλινική του νοσοκομείου ΕΕΣ τη δεκαετία 1989-1998. *Ε.Ε.Χ.Ο.Τ.* 51(4): 453-457.
- Balboni G., Bastianini A., Brizzi E., Castorina S., Comparini L., Donato R., Filogamo G., Fusaroli P., Giordano Lanza G., Grossi C., Manzoli F., Marinozzi G., Miani A., Mitolo V., Motta P., Nesci E., Orlandini G., Passaponti A., Pizzini G., Reale E., Renda T., Ridola C., Ruggeri A., Santoro A., Tedde G., Zaccheo D. (1994). *Anatomia Umana*. Milano: Edi-Ermes.
- Barros JW., Ferreira CD., Freitas AA., Farah S. (1995). External fixation of intertrochanteric fractures of the femur. *Int. Orthopaedics* 19(4): 217-219.
- Baumgaertner MB (1995). The Value of the Tip-Apex Distance in Predicting Failure of Fixation of Peritrochanteric Fractures of the Hip. *J Bone Joint Surg*: 77-A, No 7, 1058-1064.
- Behrens F. (1989). General theory principles of external fixation. *Clin. Orthop.* 241:15.
- Bocchi L., Maniscalco P., Bertone C., Rivera F., Dalla Pria P. *Presupposti biomeccanici nei mezzi di sintesi delle fratture della regione trocanterica*. Università degli studi di Siena. Istituto di Scienze Ortopedico-Traumatologiche e Riabilitative. www.sibot.it/relazioni_rel/bocchi.html.
- Boldin Chr., Seibert J. Franz., Fankhauser F., Peicha G., Grechening W., Szyszkowitz R. (2003). The proximal femoral nail (P.F.N.)-a minimal invasive treatment of unstable proximal femoral fractures. *Acta Orthop. Scand.*, 74(1): 53-58.
- Bridl SH., Patel AD., Bircher M., Colvert PT. (1991). Fixation of intertrochanteric fractures of the femur. A randomized prospective comparison of the Gamma nail and the Dynamic Hip Screw. *J. Bone Joint Surg. (Br)* 73-B(2): 330-334.

- Γκούβας Χ. (1982). *Οι μύες του ανθρώπινου σώματος*. Θεσσαλονίκη: University Studio Press.
- Γρίβας ΘΒ., Μεταξάς Γ., Καποτάς Ι., Τσουτσαίος Ν., Ξαρχάς Κ., Παπαβασιλείου Ν. (1992). Επιδημιολογικά στοιχεία επί των καταγμάτων του ισχίου που αντιμετωπίστηκαν στο Α' Ορθοπαιδικό Τμήμα του Π.Γ.Ν. «Ευαγγελισμός» από το 1980-1991. *Ε.Χ.Ο.Τ. Τόμος 43 (4): 175-187.*
- Δ.Ε.Π. Α' Ορθοπαιδικής Κλινικής Πανεπιστημίου Αθηνών (2001). *Ορθοπαιδική και Τραυματιολογία*. Αθήνα: Ιατρικές Εκδόσεις Κωνσταντάρας.
- Dretakis E.K. (1993). *Fractures of the Upper End of the Femur*. Heraklion: Crete University Press.
- Egol Kenneth A., Koval Kenneth J. (2002). *Hip Trauma Orthopaedic Knowledge Update 7 Chapter 38: pp. 407-416.*
- Ganz R (1979). Trochanteric fractures of the femur. *Clin. Orthop.* 136: 30-40.
- Gotfried Y., Frish E., Mendes D.G., Roffman M. (1985). Intertrochanteric fractures in high risk geriatric patients treated by external fixation. *Orthopedics* 6: 769-774.
- Green S., Moore T., Proano F. (1987). Bipolar prosthetic replacement for the management of unstable intertrochanteric fractures in the elderly. *Clin. Ortop.* 224:169
- Grenshaw A.H. (1992). *Campbell's Operative Orthopaedics*. St Louis, Missouri: Mosby.
- Gurtler RA, Jacobs RR, and Jacobs CR (1986). Biomechanical evaluation of Ender's pins the Harris nail, and dynamic hip screw for unstable intertrochanteric fracture, *Clin Orthop* 206:109.
- Θεοδωρίδης Κ. (2004). Χειρουργική αντιμετώπιση των διατροχαντήριων καταγμάτων από την Smith-Petersen έως την Gamma-Nail. 16^ο Περιφερειακό σεμινάριο Ορθοπαιδικών Κ.Δ.Μακεδονίας. Διάλεξη. Γρεβενά.
- Hoffman CW., Lynskey TG. (1996). Intertrochanteric fractures of the femur: a randomized prospective comparison of the Gamma nail and the AMBI hip screw. *The Australian and New Zealand Journal of Surgery* 66(3): 151-155.
- Jacobs R. (1980). Internal fixation of intertrochanteric hip fractures. A clinical and biomechanical study. *Clin. Orthop.* 146: 62-70.
- Kahle W., Leonhardt H., Platzer W. (1985). Εγχειρίδιο Ανατομικής του Ανθρώπου με έγχρωμο άτλαντα. Τόμος 1 Μυοσκελετικό Σύστημα. Θεσσαλονίκη: Ιατρικές Εκδόσεις Λίτσας .
- Kaufner H, Matthews LS and Sonstegard D (1974). Stable fixation of intertrochanteric fractures: a biomechanical evaluation. *J Bone Joint Surg* 56-A: 899.

- Kapetanios G., Venetsanakios G., Givisis P., Dimitriou C., Zografos K., Simeonides P. (1989). The epidemiology of hip fractures in the country of Thessaloniki 1976-1986 (a polycentric study). *Acta Ortop. Hellenica* 40: 70-81.
- Κολλέγιο Ελλήνων Ορθοπεδικών Χειρουργών (1994). *Orthopaedic Knowledge Update* 3, A.A.O.S. (Ελληνική μετάφραση). Αθήνα: Εκδόσεις Κ.Ε.Ο.Χ.
- Kozin S., Berlet A. (1993). *Handbook of common orthopaedic fractures*. West Chester, PA, USA: Medical Surveillance Inc.
- Kyle RF, Wriqth TM, Burstein AH (1980). Biomechanical analysis of the sliding characteristics of compression hip screws. *J Bone Joint Surg* 62A: 1308-1314.
- Kyle RF(1994). Fractures of the Proximal Part of the Femur, *J Bone Joint Surg* 76-A: 6, 925-950.
- Kyle RF, Gustilo RB, Premer RF (1979). Analysis of six hundred and twenty two intertrochanteric hip fractures. A retrospective and prospective study. *J. Bone Joint Surg*. 61-A: 216-221.
- Leung KS, So WS, Shen WY, Hui PW (1992). Gamma nails and dynamic hip screws for peritrochanteric fractures. *J Bone Joint Surg*. 74-B: 345-351.
- Lytitis GP (1996). Epidemiology of hip fractures. The MEDOS study. *Osteopor. Int.* 3: S11-S15.
- Λυρίτης Γεώργιος (1998). *Μεταβολικά νοσήματα των οστών*. Αθήνα: Σ.Αθανασόπουλος-Σ.Παπαδάμης & ΣΙΑ Ε.Ε.
- Λυρίτης Γεώργιος (1991). *Μεταβολικά νοσήματα των οστών*. Αθήνα: Σ.Αθανασόπουλος-Σ.Παπαδάμης & ΣΙΑ Ε.Ε.
- Malcolm L. (1975). The treatment of trochanteric hip fractures using a compression screw. *J. Bone Joint Surg.* (A): 23-27.
- Mancini A., Morlacchi C. (1995). *Clinica Ortopedica*. Padova: Piccin Nuova Libreria S.p.A.
- McCance L. Kathryn, Huether E. Sue. (1994). *Pathophysiology. The Biologic basis for disease in adults and children*. St Louis, Missouri: Mosby.
- McRae R., Esser Max (2002). *Practical Fracture Treatment*. New York: Churchill Livingstone.
- Moller BN., Lucht U., Grymer F., Bartholdy NJ. (1984). Instability of trochanteric hip fractures following internal fixation. A radiographic comparison of the Richards sliding screw plate and the McLaughlin nail plate. *Acta Orthopaedica Scandinavica* 55: 571-520.

- Μαλιόγκας Γ. (2001). Η αντιμετώπιση των διατροχαντηρίων καταγμάτων με εξωτερική οστεοσύνθεση και τοπική αναισθησία (κλινική μελέτη). *Διδακτορική διατριβή* Ιατρική σχολή Α.Π.Θ. Θεσσαλονίκης.
- Μιχαηλίδης Γ. (1989). *Αγγλοελληνικό λεξικό των ιατρικών όρων*. Αθήνα: Εκδότης Ηλίας Κωνσταντάρας.
- Μίχος Ι., Δρακουλάκης Ε., Παστρούδης Α., Λουτριώτης Α., Αδαμόπουλος Γ. (2000). Συγκριτική μελέτη ολισθαίνοντος ήλου και ήλου Gamma στα περιτροχαντήρια κατάγματα. *E.E.X.O.T.* 51(1): 96-99.
- Muller M.E., M. Allgower, R. Schneider, H. Willenegger (1991). *Manual of internal Fixation*. Berlin Heidelberg: Springer-Verlag.
- Nordin M & Frankel V.H. (2001). *Basic Biomechanics of the muskuloskeletal system* Philadelphia: Lipincott Williams & Wilkins.
- O' Brien PJ., Meek RN., Blachut PA., Broekhuysen HM., Sabharwal S. (1995). Fixation of intertrochanteric hip fractures: Gamma nail versus Dynamic Hip Screw. A randomized, prospective study. *Canadian Journal of Surgery* 38(6): 516-520.
- Pinder RC, Durnin CW, Cook DA (1981). The Leinbach prosthesis in the treatment of complex intertrochanteric fractures. *Paper president AAOS meeting Las Vegas, March*.
- Πετσατώδης Γ. (1995). *Σύγχρονες απόψεις στην αντιμετώπιση των καταγμάτων*. Πρακτικά 21^{ου} Ετήσιου Πανελληνίου Ιατρικού Συνεδρίου. Αθήνα: Ιατρική Εταιρεία Αθηνών.
- Radford PJ, Needoff M, Ebb JK (1993). A prospective randomized comparison of the dynamic hip screw and the gamma locking nail. *J. Bone Joint Surg. (Br)* 75-B : 789-793.
- Rockwood and Green's (2001). *Fractures in Adults*. Philadelphia, U.S.A.: Lippincott-Williams & Wilkins.
- Rockwood and Green's (1996). *Fractures in Adults*. Philadelphia, U.S.A.: Lippincott-Raven.
- Rosati P. (1992). *Citologia Istologia*. Milano: Edi Ermes.
- Rosenfeld RT, Schwartz DR, and Alter AH. (1973). Leinbach prosthesis in intertrochanteric fractures. *J Bone Joint Surg* 55-A: 420.
- Rybicki EF, Simeon FA, Weis EB, (1972). On the mathematical analysis of stress in the human femur. *J. Biomech.* 5: 203-215.

- Sadowski C., Lubbeke A., Saudan M., Riand N., Stern R., Hoffmeyer P. (2002). Treatment of reverse oblique and transverse intertrochanteric fracture with use of intramedullary nail or a 95 degrees screw-plate: a prospective randomized study. *J Bone Joint Surg. (A)* Vol. 84-A(3): 372-81.
- Schatzker Joseph, Tile Marvin (1999). *Αρχές Χειρουργικής Θεραπείας Καταγμάτων*. Αθήνα: Ιατρικές εκδόσεις Κωνσταντάρας.
- Σαμαράς Ν., Θεοδορίδης Κ., Κουντούδης Α., Κύρου Μ., Καβαφίδου Κ. (1999). Θεραπεία των διατροχαντηρίων καταγμάτων με εξωτερική οστεοσύνθεση σε υπερήλικες ασθενείς. *18^ο Συνέδριο Ορθοπαιδικής Εταιρείας Μακεδονίας Θράκης*. Αλεξανδρούπολη 14-17 Απριλίου.
- Σαρκιλόγλου Σ., Τσαρίδης Ε., Βαρελντζίδης Ν., Δημητριάδης Ε., Αυτζάκης Β. (2001). Η αντιμετώπιση των περιτροχαντήριων καταγμάτων με Gamma Nail. *Ορθοπαιδική* 14(1): 44-50.
- Συμεωνίδης Π. (1997). *Ορθοπαιδική*. Θεσσαλονίκη: University Studio Press.
- Tagland G. (1999). The gamma locking nail. Ten years results and surgical experience. *Press Verlag. Cmbh, Reinbek* 67-78.
- Thompson Roby C. (1998). *Master techniques in Orthopaedic Surgery*. N.York: Lipincott-Raven.
- Τηλιάκος Ν. (1994). Αντιμετώπιση καταγμάτων περιοχής του ισχίου με εξωτερική οστεοσύνθεση σε ηλικιωμένους ασθενείς. *E.X.O.T* 45(6): 104-106.
- Venetsanakis G., Pournaras J., Kapetanos G., Christoforides J., Carponis A., Symeonides P. (1993). Thompson prosthesis in intertrochanteric fractures. *Acta Ortopaedica Hellenica* 44(1): 39-43.
- Weinke J. (1996). *Λειτουργική ανατομική της άθλησης (Sportanatomie)*. Θεσσαλονίκη: Salto.
- Wheless MD. (1996). *Wheele's textbook of Orthopaedics. Intertrochanteric fractures*. Duke University Medical Center: www.ortho-u.net/Welcome.html.
- Williams & Warmich (1980). *Gray's Anatomy*. N.York: Churchill livingstone.
- Wiss D.A. (1998). *Master Techniques in Orthopaedic Surgery, Fractures*. Philadelphia: Lipincott-Raven Publishers.
- Wroblewski B.M., Siney Paul D., Fleming Patricia A., Bobak Peter (2000). The calcar femorale in cemented stem fixation in total hip arthroplasty. *J Boint Joint Surg. [Br]; 82-B: 842-5*.
- Χαρτοφυλακίδης Γ. (1993). *Θέματα Ορθοπαιδικής Τραυματολογίας*. Θεσσαλονίκη: Ιατρικές Εκδόσεις Λίτσας.

Zickel RE (1980). Subtrochanteric femoral fractures. *Ortop. Clin. North America* 11: 555-568.