



ΠΑΝΕΠΙΣΤΗΜΙΟ ΘΕΣΣΑΛΙΑΣ
ΣΧΟΛΗ ΕΠΙΣΤΗΜΩΝ ΥΓΕΙΑΣ
ΤΜΗΜΑ ΚΤΗΝΙΑΤΡΙΚΗΣ

ΔΙΠΛΩΜΑΤΙΚΗ ΕΡΓΑΣΙΑ ΜΕΤΑΠΤΥΧΙΑΚΟΥ ΠΡΟΓΡΑΜΜΑΤΟΣ
ΣΠΟΥΔΩΝ ΤΟΥ ΤΜΗΜΑΤΟΣ ΚΤΗΝΙΑΤΡΙΚΗΣ ΣΕ ΣΥΜΠΡΑΞΗ
ΜΕ ΤΑ ΤΕΙ ΗΠΕΙΡΟΥ

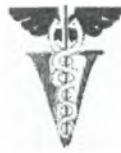Άτλαντας Ιστολογίας του Λαβρακιού (*Dicentrarchus labrax*)

Παναγιώτης Ε. Παπαδόπουλος

ΤΡΙΜΕΛΗΣ ΣΥΜΒΟΥΛΕΥΤΙΚΗ ΕΠΙΤΡΟΠΗ

1. Δ. Τόντης, Αναπληρωτής Καθηγητής, Επιβλέπων
Εργαστήριο Παθολογικής Ανατομικής, Τμήμα Κτηνιατρικής, Πανεπιστήμιο Θεσσαλίας
2. Φ. Αθανασοπούλου, Καθηγήτρια, Μέλος Συμβουλευτικής Επιτροπής
Εργαστήριο Ιχθυοπαθολογίας, Ιχθυολογίας & Υδατοκαλλιεργειών, Τμήμα Κτηνιατρικής,
Πανεπιστήμιο Θεσσαλίας
3. Π. Πανταζής, Λέκτορας, Μέλος Συμβουλευτικής Επιτροπής
Εργαστήριο Ιχθυοπαθολογίας, Ιχθυολογίας & Υδατοκαλλιεργειών, Τμήμα Κτηνιατρικής,
Πανεπιστήμιο Θεσσαλίας

ΚΑΡΔΙΤΣΑ 2008



ΠΑΝΕΠΙΣΤΗΜΙΟ ΘΕΣΣΑΛΙΑΣ
ΣΧΟΛΗ ΕΠΙΣΤΗΜΩΝ ΥΓΕΙΑΣ
ΤΜΗΜΑ ΚΤΗΝΙΑΤΡΙΚΗΣ

ΔΙΠΛΩΜΑΤΙΚΗ ΕΡΓΑΣΙΑ ΜΕΤΑΠΤΥΧΙΑΚΟΥ ΠΡΟΓΡΑΜΜΑΤΟΣ
ΣΠΟΥΔΩΝ ΤΟΥ ΤΜΗΜΑΤΟΣ ΚΤΗΝΙΑΤΡΙΚΗΣ ΣΕ ΣΥΜΠΡΑΞΗ
ΜΕ ΤΑ ΤΕΙ ΗΠΕΙΡΟΥ

Ατλαντας Ιστολογίας του Λαβρακιού (*Dicentrarchus labrax*)

Παναγιώτης Ε. Παπαδόπουλος

ΤΡΙΜΕΛΗΣ ΣΥΜΒΟΥΛΕΥΤΙΚΗ ΕΠΙΤΡΟΠΗ

1. Δ. Τόντης, Αναπληρωτής Καθηγητής, Επιβλέπων
Εργαστήριο Παθολογικής Ανατομικής, Τμήμα Κτηνιατρικής, Πανεπιστήμιο Θεσσαλίας
2. Φ. Αθανασοπούλου, Καθηγήτρια, Μέλος Συμβουλευτικής Επιτροπής
Εργαστήριο Ιχθυοπαθολογίας, Ιχθυολογίας & Υδατοκαλλιεργειών, Τμήμα Κτηνιατρικής,
Πανεπιστήμιο Θεσσαλίας
3. Π. Πανταζής, Λέκτορας, Μέλος Συμβουλευτικής Επιτροπής
Εργαστήριο Ιχθυοπαθολογίας, Ιχθυολογίας & Υδατοκαλλιεργειών, Τμήμα Κτηνιατρικής,
Πανεπιστήμιο Θεσσαλίας

ΚΑΡΔΙΤΣΑ 2008



**ΠΑΝΕΠΙΣΤΗΜΙΟ ΘΕΣΣΑΛΙΑΣ
ΥΠΗΡΕΣΙΑ ΒΙΒΛΙΟΘΗΚΗΣ & ΠΛΗΡΟΦΟΡΗΣΗΣ
ΕΙΔΙΚΗ ΣΥΛΛΟΓΗ «ΓΚΡΙΖΑ ΒΙΒΛΙΟΓΡΑΦΙΑ»**

Αριθ. Εισ.: 7488/1

Ημερ. Εισ.: 10-09-2009

Δωρεά:

Ταξιθετικός Κωδικός: Δ

597.736

ΠΑΠ



UNIVERSITY OF THESSALY
SCHOOL OF HEALTH SCIENCES
FACULTY OF VETERINARY MEDICINE

**A THESIS SUBMITTED FOR THE DEGREE OF MASTER OF SCIENCE OF
THE FACULTY OF VETERINARY MEDICINE IN COOPERATION
WITH THE T.E.I OF EPIRUS**

Histology of the Sea Bass (*Dicentrarchus labrax*)

Panagiotis E. Papadopoulos

ADVISOR COMMITTEE

1. D. Tondis, Associate Professor, Supervisor
Laboratory of Pathology, Faculty of Veterinary Medicine, University of Thessaly
2. F. Athanassopoulou, Professor, Member of advisor committee
Laboratory of Fish Pathology, Ichthyology & Aquaculture, Faculty of Veterinary Medicine,
University of Thessaly
3. P. Pantazis, Lecturer, Member of advisor committee
Laboratory of Fish Pathology, Ichthyology & Aquaculture, Faculty of Veterinary Medicine,
University of Thessaly

KARDITSA 2008

Στην οικογένεια μου

ΠΕΡΙΛΗΨΗ

Η παρούσα διπλωματική εργασία εστιάζεται στη μελέτη και περιγραφή της ιστολογικής δομής στο λαβράκι (*Dicentrarchus labrax*). Για το σκοπό αυτό εξετάστηκαν με το οπτικό μικροσκόπιο και φωτογραφήθηκαν ιστολογικές τομές και κυτταρολογικά επιχρίσματα-εντυπώματα, τα οποία προήλθαν από την νεκροτομή 5 ψαριών, βάρους 25 γραμμαρίων το καθένα και 5 ψαριών, βάρους 300-350 γραμμαρίων το καθένα. Η μελέτη της ιστολογικής δομής του λαβρακιού (*Dicentrarchus labrax*) έγινε σε σύγκριση με τη γνωστή ιστολογική δομή άλλων ειδών τελεόστεων ιχθύων.

Η διπλωματική εργασία χωρίζεται σε δεκατρία κεφάλαια: 1^ο Εισαγωγή, 2^ο Πεπτικό Σύστημα, 3^ο Αναπνευστικό Σύστημα, 4^ο Το δέρμα και τα εξαρτήματα του, 5^ο Μυϊκό Σύστημα, 6^ο Σκελετικό Σύστημα, 7^ο Αναπαραγωγικό Σύστημα, 8^ο Κυκλοφορικό Σύστημα, 9^ο Αιμοποιητικό Σύστημα, 10^ο Απεκκριτικό Σύστημα, 11^ο Αισθητήρια όργανα, 12^ο Νευρικό Σύστημα και 13^ο Γενικά Συμπεράσματα.

Στην Εισαγωγή περιγράφονται τα υλικά και οι μέθοδοι που χρησιμοποιήθηκαν στην παρούσα εργασία και παραθέτονται κάποια γενικά στοιχεία για το λαβράκι (*Dicentrarchus labrax*). Στο Πεπτικό Σύστημα περιγράφεται η στοματική κοιλότητα, τα δόντια, η γλώσσα, ο φάρυγγας, ο οισοφάγος, ο στόμαχος, τα πυλωρικά τυφλά, το έντερο, η νεύρωση της πεπτικής οδού και τα εξωτοιχωματικά όργανα: χοληδόχος κύστη, νηκτική κύστη, πάγκρεας και ήπαρ. Στο Αναπνευστικό Σύστημα περιγράφονται τα βράγχια και τα ψευδοβράγχια. Στο κεφάλαιο "Το Δέρμα και τα Εξαρτήματα του" περιγράφεται το δέρμα, τα λέπια και τα πτερύγια. Στο Μυϊκό Σύστημα περιγράφονται οι λείοι μύες, οι σκελετικοί μύες και οι καρδιακοί μύες. Στο Σκελετικό Σύστημα περιγράφονται τα οστά και οι χόνδρινοι ιστοί. Στο Αναπαραγωγικό Σύστημα περιγράφονται οι ωοθήκες και οι όρχεις. Στο Κυκλοφορικό Σύστημα περιγράφεται η καρδιά, τα αγγεία και τα κύτταρα του αίματος. Στο

Αιμοποιητικό Σύστημα περιγράφεται ο θύμος αδένας, ο σπλήνας και ο πρόνεφρος. Στο Απεκκριτικό Σύστημα περιγράφονται οι νεφρώνες, οι ουρητήρες και η ουροδόχος κύστη. Στο κεφάλαιο "Αισθητήρια Όργανα" περιγράφονται οι γευστικοί κάλυκες, οι οφθαλμοί, τα οσφρητικά όργανα, το πλευρικό όργανο και τα στατο-ακουστικά όργανα. Στο Νευρικό Σύστημα περιγράφονται βασικές δομές του εγκεφάλου και ο νωτιαίος μυελός. Τέλος στο κεφάλαιο "Γενικά Συμπεράσματα" αναφέρονται κάποια γενικά στοιχεία για την εργασία.

Συμπερασματικά, η ιστολογική δομή του λαβρακιού (*Dicentrarchus labrax*) είναι όμοια με εκείνη των άλλων τελεόστεων ιχθύων, με ορισμένες μικρές διαφοροποιήσεις.

ABSTRACT

The present master thesis concerns the study and description of the histological structure of the Sea Bass (*Dicentrarchus labrax*). To this effect, histological sections and cytological smears-impressions, obtained from the dissection of 5 fishes weighing 25 grams each and 5 fishes weighing 300-350 grams each, were examined with light microscope and photographed. The study of the histological structure of the Sea Bass (*Dicentrarchus labrax*) was done in comparison with the already known histological structure of other teleost fishes.

The master thesis is divided in thirteen chapters, Introduction, Digestive System, Respiratory System, Integumentary System, Muscular System, Skeletal System, Reproductive System, Circulatory System, Hematopoietic System, Renal Excretory System, Sensory Organs, Nervous System and General Conclusions.

In the introduction, the material and methods used for the present thesis are described and some general data about the Sea Bass are reviewed. In the Digestive System, the buccal cavity, the teeth, the tongue, the pharynx, the esophagus, the stomach, the pyloric ceca, the intestine, the alimentary tract nerves and the extramural organs, gall bladder, gas bladder, pancreas and liver, are described. In the Respiratory System, the gills and the pseudobranchs are described. In the Integumentary System, the skin, the fins and the scales are described. In the Muscular System, the smooth muscle, the skeletal muscle and the cardiac muscle are described. In the Skeletal System, the bones and chondroid tissues are described. In the Reproductive System, the ovaries and the testes are described. In the Circulatory System, the heart, the vessels and the blood cells are described. In the Hematopoietic System, the thymus, the spleen and the head kidney are described. In the Renal Excretory System, the nephrons, the ureters and the urinary bladder are described. In the Sensory Organs, the taste buds, the eyes, the olfactory

organs, the lateral line and the statoacoustic organs are described. In the Nervous System, basic structures of the brain and the spinal cord are described. Finally, in the General Conclusions some general issues concerning the master thesis are reviewed.

To conclude, the histological structure of the Sea Bass (*Dicentrarchus labrax*) is similar to that of the others teleost fishes, with some small differentiations.

Ευχαριστίες

Ευχαριστώ τον κ. Δημήτριο Τόντη, Αναπληρωτή Καθηγητή του Τμήματος Κτηνιατρικής του Πανεπιστημίου Θεσσαλίας, για τη συνεχή καθοδήγηση, την ηθική συμπαράσταση και την πολύτιμη βοήθεια σε όλες τις φάσεις πραγματοποίησης της παρούσας διπλωματικής εργασίας.

Ευχαριστώ, επίσης, την κ. Φωτεινή Αθανασοπούλου, Καθηγήτρια του Τμήματος Κτηνιατρικής του Πανεπιστημίου Θεσσαλίας, για τη βοήθεια της στην επιλογή του θέματος της παρούσας διπλωματικής εργασίας, τη συμβολή της ως μέλος της τριμελούς επιτροπής και για τις πολύτιμες συμβουλές της καθ' όλη τη διάρκεια του μεταπτυχιακού προγράμματος.

Επίσης, ευχαριστώ τον κ. Παναγιώτη Πανταζή, Λέκτορα του Τμήματος Κτηνιατρικής του Πανεπιστημίου Θεσσαλίας, για τη συμβολή του ως μέλος της τριμελούς επιτροπής.

Ευχαριστίες επίσης απευθύνω:

Στον κ. Δ. Δούκα, στην κ. Κ. Μπιτχαβά και στον κ. Φ. Λυκοτραφίτη, υποψήφιους διδάκτορες, στην κ. Χ. Αποστολογάμβρου, μέλος Ε.Τ.Ε.Π., για την βοήθειά τους κατά την πραγματοποίηση των νεκροτομών, την παρασκευή των ιστολογικών τομών και των κυτταρολογικών επιχρισμάτων και τη λήψη των φωτογραφιών.

Στον κ. Δ. Μάκη για τη βοήθειά του στην επεξεργασία των φωτογραφιών.

Στους φίλους μου, που με στηρίζουν σε κάθε προσπάθεια μου..

Τέλος, στους γονείς μου ένα μεγάλο ευχαριστώ, για τη συνεχή στήριξη μου καθ' όλη τη διάρκεια των σπουδών μου.

ΠΕΡΙΕΧΟΜΕΝΑ

	Σελ.
ΣΥΜΒΟΥΛΕΥΤΙΚΗ ΕΠΙΤΡΟΠΗ – ΕΞΕΤΑΣΤΙΚΗ ΕΠΙΤΡΟΠΗ.....	1
ADVISORY COMMITTEE – EXAMINATION BOARD.....	2
Αφιερώσεις.....	3
ΠΕΡΙΛΗΨΗ.....	4
ABSTRACT.....	6
Ευχαριστίες	8
ΠΕΡΙΕΧΟΜΕΝΑ.....	9
<u>ΚΕΦΑΛΑΙΟ 1</u>	13
ΕΙΣΑΓΩΓΗ	
1.1 Γενικά στοιχεία.....	13
1.2 Υλικά και μέθοδοι.....	14
<u>ΚΕΦΑΛΑΙΟ 2</u>	16
ΠΕΠΤΙΚΟ ΣΥΣΤΗΜΑ	
2.1 Πεπτική οδός.....	17
2.1.1 Στοματική κοιλότητα.....	17
2.1.2 Δόντια.....	19
2.1.3 Γλώσσα.....	21
2.1.4 Φάρυγγας.....	21
2.1.5 Οισοφάγος.....	24
2.1.6 Στόμαχος.....	27
2.1.7 Πυλωρικά τυφλά.....	31
2.1.8 Έντερο.....	33
2.1.9 Νεύρωση της πεπτικής οδού.....	38
2.2 Εξωτοιχωματικά όργανα.....	38

2.2.1	Χοληδόχος κύστη.....	39
2.2.2	Νηκτική κύστη.....	40
2.2.3	Πάγκρεας.....	43
2.2.4	Ήπαρ.....	47
<u>ΚΕΦΑΛΑΙΟ 3</u>		52
ΑΝΑΠΝΕΥΣΤΙΚΟ ΣΥΣΤΗΜΑ		
3.1	Κυκλοφορία του αίματος στα βράγχια.....	53
3.2	Βραγχιακά τόξα.....	54
3.3	Βραγχιακά νημάτια.....	57
3.4	Ψευδοβράγχια.....	61
<u>ΚΕΦΑΛΑΙΟ 4</u>		64
ΤΟ ΔΕΡΜΑ ΚΑΙ ΤΑ ΕΞΑΡΤΗΜΑΤΑ ΤΟΥ		
4.1	Επιδερμίδα.....	65
4.2	Χόριο.....	68
4.3	Υποδερμίδα ή υποδερμάτιο πέταλο.....	69
4.4	Λέπια.....	70
4.5	Πτερύγια.....	72
<u>ΚΕΦΑΛΑΙΟ 5</u>		73
ΜΥΪΚΟ ΣΥΣΤΗΜΑ		
<u>ΚΕΦΑΛΑΙΟ 6</u>		78
ΣΚΕΛΕΤΙΚΟ ΣΥΣΤΗΜΑ		
<u>ΚΕΦΑΛΑΙΟ 7</u>		84
ΑΝΑΠΑΡΑΓΩΓΙΚΟ ΣΥΣΤΗΜΑ		
7.1	Ωθήκες.....	86
7.2	Όρχεις.....	94

<u>ΚΕΦΑΛΑΙΟ 8</u>	99
ΚΥΚΛΟΦΟΡΙΚΟ ΣΥΣΤΗΜΑ	
8.1 Καρδιά.....	99
8.2 Αγγεία αίματος.....	104
8.2.1 Φλέβες.....	105
8.2.2 Αρτηρίες.....	105
8.2.3 Τριχοειδή.....	108
8.3 Λεμφαγγεία.....	108
8.4 Αίμα.....	109
8.4.1 Ερυθροκύτταρα.....	110
8.4.2 Θρομβοκύτταρα.....	110
8.4.3 Κοκκιοκύτταρα.....	112
8.4.4 Λεμφοκύτταρα.....	112
8.4.5 Μονοκύτταρα-Μακροφάγα.....	113
<u>ΚΕΦΑΛΑΙΟ 9</u>	115
ΑΙΜΟΠΟΙΗΤΙΚΟ ΣΥΣΤΗΜΑ	
9.1 Θύμος αδένας.....	115
9.2 Σπλήνας.....	116
9.3 Πρόνεφρος.....	119
<u>ΚΕΦΑΛΑΙΟ 10</u>	122
ΑΠΕΚΚΡΙΤΙΚΟ ΣΥΣΤΗΜΑ	
10.1 Νεφρώνες.....	123
10.2 Ουρητήρες και Ουροδόχος κύστη.....	126
<u>ΚΕΦΑΛΑΙΟ 11</u>	127
ΑΙΣΘΗΤΗΡΙΑ ΟΡΓΑΝΑ	
11.1 Γευστικοί κάλυκες.....	127

11.2	Οφθαλμοί.....	128
11.3	Οσφρητικά όργανα.....	131
11.4	Πλευρικό όργανο.....	134
11.5	Στατο-ακουστικά όργανα.....	135
<u>ΚΕΦΑΛΑΙΟ 12</u>		137
ΝΕΥΡΙΚΟ ΣΥΣΤΗΜΑ		
12.1	Εγκέφαλος.....	138
12.2	Νωτιαίος μυελός.....	140
<u>ΚΕΦΑΛΑΙΟ 13</u>		142
ΓΕΝΙΚΑ ΣΥΜΠΕΡΑΣΜΑΤΑ		
ΒΙΒΛΙΟΓΡΑΦΙΚΕΣ ΠΑΡΑΠΟΜΠΕΣ		143

ΚΕΦΑΛΑΙΟ 1. ΕΙΣΑΓΩΓΗ

1.1 ΓΕΝΙΚΑ ΣΤΟΙΧΕΙΑ

Το λαβράκι (*Dicentrarchus labrax*), είναι μέλος της οικογένειας των Μορονιδών (Moronidae), της τάξης των Περκόμορφων (Perciformes), της μεσοκλάσης των Τελεόστεων Ιχθύων (Teleostei). Είναι ευρύαλο και ευρύθερμο είδος και ζει στην θάλασσα, στις λιμνοθάλασσες και στις εισόδους των ποταμών (Naciri et al 1999). Απαντάται κατά μήκος της Μεσογείου και στη Μαύρη θάλασσα, ενώ στο βορειοανατολικό Ατλαντικό, απαντάται στην περιοχή που εκτείνεται από τη Νορβηγία έως το Μαρόκο (Caccione et al 1997). Κάτω από φυσικές συνθήκες, η αναπαραγωγή του λαβρακιού (*Dicentrarchus labrax*), γίνεται πάντοτε μέσα στη θάλασσα (Nebel et al 2005). Τα αβγά εκκολάπτονται στη θάλασσα, 4-9 μέρες μετά από τη γονιμοποίηση, ανάλογα με τη θερμοκρασία του νερού. Η διάρκεια του σταδίου της πλαγκτονικής προνύμφης ποικίλλει από 2 έως 3 μήνες και στο τέλος του, οι προνύμφες είναι πλέον έτοιμες να αποικίσουν τα παρόχθια ύδατα, τις εισόδους των ποταμών και τις λιμνοθάλασσες, όπου και αναπτύσσονται για 2 χρόνια. Τα ενήλικα πλέον άτομα, κάθε χρόνο, συγκεντρώνονται και μεταναστεύουν σε περιοχές αναπαραγωγής της ανοιχτής θάλασσας (Naciri et al 1999). Το λαβράκι (*Dicentrarchus labrax*), μπορεί να φτάσει σε μήκος το 1 μέτρο, ενώ το βάρος του φτάνει τα 14 κιλά, ωστόσο οι μέσες διαστάσεις του κυμαίνονται στα 30-50 εκατοστά μήκος και 0.50 κιλό βάρος (Kuzir et al 2004) .

Από την δεκαετία του 1980, το λαβράκι (*Dicentrarchus labrax*) εξελίχθηκε σε ένα από τα πιο σημαντικά εκτρεφόμενα είδη στην Ευρώπη, ειδικότερα στην περιοχή της Μεσογείου, παρουσιάζοντας συνεχή αύξηση στη ζήτησή του. Σύμφωνα με στοιχεία της Ευρωπαϊκής Ομοσπονδίας Ιχθυοκαλλιεργητών (FEAP), η παραγωγή

του λαβρακιού (*Dicentrarchus labrax*) αυξήθηκε από 3500 mt το 1990, σε 15000 mt το 1994 και σε 51000 mt το 2001, με την Ελλάδα να παράγει 25000 mt, την Ιταλία 9550 mt, την Τουρκία 8000 mt, τη Γαλλία 3700 mt, την Ισπανία 2950 mt, την Πορτογαλία 1330 mt, ενώ η υπόλοιπη ποσότητα προέρχεται από διάφορες άλλες χώρες (Piferrer et al 2004). Όπως προκύπτει από τα παραπάνω, η Ελλάδα αποτελεί την κύρια παραγωγό χώρα λαβρακιού (*Dicentrarchus labrax*) και ως εκ τούτου η ενασχόληση με την ιστολογία του συγκεκριμένου είδους παρουσίαζε ιδιαίτερο επιστημονικό αλλά και οικονομικό ενδιαφέρον. Ταυτόχρονα, η εν λόγω μελέτη απευθύνεται και μπορεί να αποτελέσει χρήσιμο εργαλείο σε ιχθυολόγους και ιχθυοπαθολόγους, αλλά και σε κάθε άλλη επιστημονική ομάδα που ασχολείται με την παραγωγή λαβρακιού (*Dicentrarchus labrax*).

1.2 ΥΛΙΚΑ ΚΑΙ ΜΕΘΟΔΟΙ

Για την παρούσα εργασία, εξετάστηκαν δείγματα ιστών και οργάνων από 10 συνολικά ψάρια του είδους λαβράκι (*Dicentrarchus labrax*). Τα 5 από αυτά, ήταν βάρους 25 γραμμαρίων και προήλθαν από τα ενυδρεία του εργαστηρίου ιχθυοπαθολογίας, ιχθυολογίας και υδατοκαλλιεργειών του Τμήματος Κτηνιατρικής του Πανεπιστημίου Θεσσαλίας, ενώ τα υπόλοιπα 5 ήταν βάρους 300-350 γραμμαρίων και προήλθαν από μονάδα εκτροφής λαβρακιού, η οποία συνεργάζεται με το Τμήμα Κτηνιατρικής του Πανεπιστημίου Θεσσαλίας.

Για τη διενέργεια της ιστολογικής εξέτασης, ελήφθησαν κατά την διάρκεια της νεκροτομής των ψαριών, αντιπροσωπευτικά ιστοτεμάχια από όλα τα όργανα, τα οποία μονιμοποιήθηκαν σε διάλυμα φορμόλης 10% για 24 h. Στη συνέχεια ακολούθησε εμβάπτιση τους σε σειρά αλκοολών και έγκλειση τους σε κύβους παραφίνης. Από κάθε κύβο παραφίνης ελήφθησαν με τη χρήση μικροτόμου 2 τομές πάχους 5μm. Κατόπιν εφαρμόστηκε στις τομές η χρώση αιματοξυλίνη-εωσίνη (H-E).

Σε ορισμένα δείγματα, που περιείχαν οστό ή χόνδρο, πραγματοποιήθηκε αφαλάτωση τους, προκειμένου να διευκολυνθεί η τομή τους με το μικροτόμο.

Επιπρόσθετα, για την κυτταρολογική εξέταση, πραγματοποιήθηκαν κατά την διάρκεια της νεκροτομής των ψαριών κυτταρολογικά επιχρίσματα-εντυπώματα από διάφορα όργανα. Στη συνέχεια τα κυτταρολογικά παρασκευάσματα μονιμοποιήθηκαν με μεθανόλη για 5 min. Κατόπιν εφαρμόστηκε στις τομές η χρώση Diff-Quik.

Η παρατήρηση και φωτογράφιση των ιστολογικών τομών και των κυτταρολογικών παρασκευασμάτων έγινε με οπτικό μικροσκόπιο και χρησιμοποιήθηκαν φακοί με μεγέθυνση 4x, 10x, 20x και 40x.

Όλες οι φωτογραφίες, που περιέχονται στην παρούσα διπλωματική εργασία, προέρχονται από προσωπικό αρχείο.

ΚΕΦΑΛΑΙΟ 2. ΠΕΠΤΙΚΟ ΣΥΣΤΗΜΑ

Το λαβράκι (*Dicentrarchus labrax*) είναι ψάρι θηρευτής που τρέφεται κυρίως με μικρά πελαγικά ψάρια όπως είναι οι σαρδέλες, οι μικρές ρέγγες και διάφορα ψαράκια της άμμου. Επίσης τρέφεται με χέλια της άμμου και άλλους οργανισμούς του βυθού, με καρκινοειδή και καλαμάρια. Τα νεαρά ψάρια τείνουν να τρώνε περισσότερα ασπόνδυλα σε σχέση με τα μεγαλύτερα ψάρια (Brosowski 1999).

Σαν θηρευτής, το λαβράκι (*Dicentrarchus labrax*) βρίσκεται ψηλά στην τροφική αλυσίδα και ως εκ τούτου η διατροφή του εξαρτάται από τη διαθεσιμότητα των θηραμάτων του. Στην Ελλάδα από έρευνα που πραγματοποιήθηκε στην λιμνοθάλασσα Μεσολογίου-Αιτωλικού και αφορούσε στο διατροφικό καθεστώς του λαβρακιού (*Dicentrarchus labrax*), βρέθηκε ότι τα πλέον προτιμώμενα θηράματα του είναι τα καβούρια και οι γαρίδες *Palaemon*. Ακολουθούν τα ψάρια με επικρατέστερα τα κεφαλοειδή και τις αθερίνες. Το διατροφικό καθεστώς μεταβάλλεται με την κλάση μεγέθους από τα μικρότερου μεγέθους καρκινοειδή προς τα μεγαλύτερα και τα ψάρια, επιβεβαιώνοντας την αρχή, να προτιμάται το θήραμα που "ανταποκρίνεται" στο μέγεθος του θηρευτή σε σχέση με την διαθεσιμότητα του (Ρογδάκης και Κασπίρης 1999).

Η πεπτική οδός των ψαριών, συγκρινόμενη με εκείνη των θηλαστικών, είναι από άποψη ιστολογίας πιο απλή, γεγονός που πιθανόν οφείλεται στο ότι είναι εύκολο να υπάρχει ένα υδατικό μέσο για την μεταφορά των πεπτικών προϊόντων και επιπλέον στο ότι, σε ορισμένα τουλάχιστον είδη ψαριών, ο ρυθμός της πέψης μπορεί να είναι αρκετά αργός, με αποτέλεσμα να μην απαιτείται ιδιαίτερα ανεπτυγμένο σύμπλεγμα πεπτικών αδένων καθώς και ιδιαίτερα ανεπτυγμένο μυϊκό σύμπλεγμα (Ferguson 2006). Στους τελεόστεους ιχθύες το πεπτικό σύστημα περιλαμβάνει δύο λειτουργικές μονάδες, την πεπτική οδό και τα εξωτοιχωματικά όργανα. Η πεπτική

οδός λειτουργεί σαν τμήμα για την αφομοίωση της τροφής, ενώ τα εξωτοιχωματικά όργανα δρουν στο πλαίσιο της μεταβολικής επεξεργασίας των οργανικών και ανόργανων ουσιών, που υπάρχουν μέσα στην πεπτική οδό (Groman 1982).

Το ιστολογικό πρότυπο, της πεπτικής οδού των ψαριών, είναι παρόμοιο με εκείνο των θηλαστικών. Ο βλεννογόνος χιτώνας αποτελείται, συνήθως από το επιθήλιο του βλεννογόνου που στηρίζεται πάνω σε ένα στρώμα χαλαρού συνδετικού ιστού ή στην κύρια στιβάδα. Η κύρια στιβάδα μπορεί να έχει ένα συμπαγές στρώμα από πυκνό συνδετικό ιστό, παρόμοιο με αυτό που συναντάμε στο στομάχι των σολομοειδών, ή ένα κοκκώδες στρώμα, που αποτελείται από κοκκώδη εωσινόφιλα κύτταρα και απαντάται στο έντερο πολλών ψαριών. Κάτω από την κύρια στιβάδα υπάρχει συνήθως η βλεννογόνια μυϊκή στιβάδα. Τα παραπάνω τρία στρώματα, του βλεννογόνου χιτώνα, στηρίζονται πάνω σε ένα χιτώνα συνδετικού ιστού, που ονομάζεται υποβλεννογόνιος και ο οποίος, με τη σειρά του, περιβάλλεται από τον μυϊκό χιτώνα. Ο μυϊκός χιτώνας αποτελείται συνήθως από δύο στιβάδες μυϊκών ινών, μία κυκλωτή και μία επιμήκη, η σχέση των οποίων όμως ποικίλλει στα διάφορα τμήματα του πεπτικού σωλήνα. Το τελευταίο στρώμα, προς τα έξω, είναι ένας ορογόνος χιτώνας από κυβοειδές επιθήλιο πάνω από λίγο χαλαρό συνδετικό ιστό και πολλά νεύρα και αιμοφόρα αγγεία (Stoskopf 1993).

2.1 ΠΕΠΤΙΚΗ ΟΔΟΣ

2.1.1 Στοματική κοιλότητα

Στα ψάρια η στοματική κοιλότητα καλύπτεται από λεπτό, πολύστιβο πλακώδες επιθήλιο, το οποίο περιέχει άφθονα κύτταρα που εκκρίνουν βλέννα. Επιπλέον, συχνή είναι η παρουσία μυκητοειδών και τριχοειδών θηλών (Ferguson 2006).

Στο ψάρι Striped Bass (*Morone saxatilis*) ο βλεννογόνος της στοματικής κοιλότητας συγκροτείται από πολύστιβο πλακώδες επιθήλιο, το οποίο ποικίλλει σε πάχος στις διάφορες περιοχές της στοματικής κοιλότητας. Στην κορυφή του επιθηλίου απαντούν καλυκοειδή κύτταρα Τύπου Α, τα οποία, με εξαίρεση τις περιοχές ενεργής έκκρισης, καλύπτονται από ένα στρώμα πλακώδους επιθηλίου. Σε τομές παρατηρούνται και λεμφοκύτταρα ακριβώς πάνω από το βασικό στρώμα του βλεννώδους επιθηλίου της στοματικής κοιλότητας. Ακριβώς κάτω από το στοματικό βλεννογόνο υπάρχει μια λεπτή κύρια στιβάδα. Ο υποβλεννογόνιος χιτώννας συγκροτείται από χαλαρό συνδετικό ιστό, με εξαίρεση κάποια τμήματα του πρόσθιου ραχιαίου τοιχώματος της στοματικής κοιλότητας στα οποία είναι πυκνός και απουσιάζουν η πλούσια αγγείωση και η κυτταρική ποικιλότητα (λεμφοκύτταρα, κύτταρα του αίματος, εωσινοφιλικά κοκκώδη λευκοκύτταρα, λιποκύτταρα, ινοκύτταρα) που χαρακτηρίζουν τον χαλαρό συνδετικό ιστό. Τέλος, στο ψάρι Τσίμα (*Pimphales promelas*), διαπιστώθηκε ότι γευστικοί κάλυκες απαντούν πρωτίστως στο προγναθικό επιθήλιο, στην επιφάνεια της γλώσσας και στις άκρες των επιθηλιακών πτυχών του φάρυγγα. Οι αισθητήριες αυτές δομές αναγνωρίζονται από τις δερματικές θηλές σχήματος βολβού, την τριχοειδή αγκύλη, τα εμμύελα νευρικά στοιχεία και το ομόκεντρα διαταγμένο αισθητήριο επιθήλιο τους. Συχνά στο βλεννογόνο που περιβάλλει τους γευστικούς κάλυκες απαντούν χρωμοφόρα κύτταρα (Groman 1982).

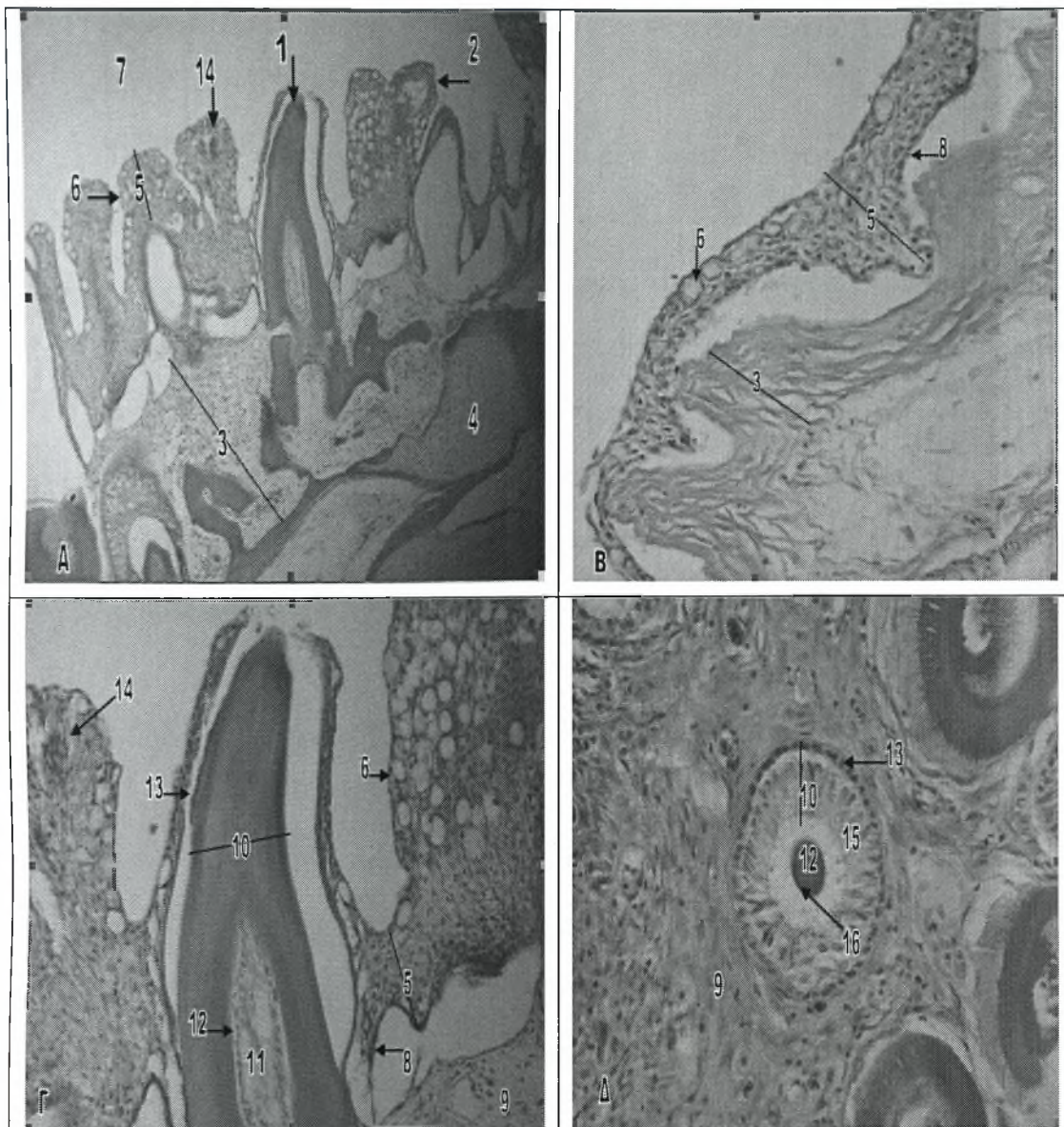
Στο λαβράκι (*Dicentrarchus labrax*) ο βλεννογόνος της στοματικής κοιλότητας καλύπτεται από πολύστιβο πλακώδες επιθήλιο (εικ.1Α-Γ). Το πάχος του επιθηλίου ποικίλει στις διάφορες περιοχές και κυμαίνεται από επτά με εννιά κύτταρα στην κάτω επιφάνεια της στοματικής κοιλότητας (εικ.1Γ), έως τρία με τέσσερα κύτταρα στο ραχιαίο τοίχωμα (εικ.1Β). Κατά μήκος του επιθηλίου, απαντούν διασκορπισμένα πολυάριθμα καλυκοειδή κύτταρα. Τα κύτταρα αυτά εντοπίζονται στην κορυφή του επιθηλίου και καλύπτονται από ένα στρώμα πλακώδους επιθηλίου, το οποίο απουσιάζει στις περιοχές ενεργής έκκρισης (εικ.1Γ). Επιπρόσθετα στο επιθήλιο της

στοματικής κοιλότητας απαντούν και χαρακτηριστικοί γευστικοί κάλυκες, οι οποίοι εντοπίζονται κυρίως στις κορυφές των στοματικών θηλών (εικ.1Γ,24Γ). Ακριβώς κάτω από το επιθήλιο υπάρχει μια λεπτή κύρια σιβάδα. Ο υποβλεννογόσιος χιτώνας της στοματικής κοιλότητας αποτελείται από χαλαρό συνδετικό ιστό ενώ εσωτερικότερα υπάρχουν οστά του κρανίου και χόνδρος (εικ.1Α).

2.1.2 Δόντια

Το στόμα των ψαριών είναι συνήθως προσαρμοσμένο στις διατροφικές συνήθειες και στο είδος της δίαιτας τους. Τα περισσότερα είδη ψαριών έχουν δόντια, τα οποία, στις περισσότερες περιπτώσεις είναι γνήσια δόντια που στερεώνονται με συνδετικό ιστό πάνω στα οστά. Σε τομή, φαίνεται ότι, ο οδοντικός πολφός των ψαριών αποτελείται κυρίως από συνδετικό ιστό και οδοντοβλάστες, που εκκρίνουν οδοντίνη και είναι τοποθετημένοι περιμετρικά. Η οδοντίνη των ψαριών αποτελείται κυρίως από κολλαγόνο και άλατα ασβεστίου, όπως και τα οστά. Διάφορες προεκβολές, από τους οδοντοβλάστες, εισχωρούν κατά μήκος της οδοντίνης, μέσω σωληναρίων. Η εξωτερική επιφάνεια της οδοντίνης καλύπτεται από αδαμαντίνη που παράγεται από ένα όργανο αδαμαντίνης, το οποίο απαρτίζεται από δύο στρώματα επιθηλιακών κυττάρων (Stoskopf 1993).

Στο λαβράκι (*Dicentrarchus labrax*), δόντια υπάρχουν πάνω στις σιαγόνες και στην ύνιδα. Τα δόντια στο λαβράκι (*Dicentrarchus labrax*), είναι μικρά, κυρτά προς τα πίσω και προεξέχουν ελαφρά από το στοματικό επιθήλιο. Εξωτερικά υπάρχει ένα λεπτό στρώμα αδαμαντίνης ενώ εσωτερικά υπάρχει το στρώμα της οδοντίνης. Στο κέντρο του δοντιού υπάρχει ο οδοντικός πολφός, ο οποίος αποτελείται από συνδετικό ιστό και οδοντοβλάστες οι οποίοι είναι τοποθετημένοι στην εξωτερική περίμετρο του συνδετικού ιστού. Στη βάση τους, τα δόντια φαίνεται ότι στερεώνονται πάνω στα οστά του κρανίου με τη βοήθεια συνδετικού ιστού (εικ.1Α,Γ,Δ).



Εικόνα 1. Στοματικός βλεννογόνος και δόντια του λαβρακιού.

A. Επιμήκης τομή της στοματικής κοιλότητας (χρώση H-E). Μεγέθυνση x10.

B. Βλεννογόνος του ραχιαίου τοιχώματος της στοματικής κοιλότητας (χρώση H-E). Μεγέθυνση x20.

Γ. Επιμήκης τομή δοντιού (χρώση H-E). Μεγέθυνση x20.

Δ. Εγκάρσια τομή δοντιού (χρώση H-E). Μεγέθυνση x40.

1 Δόντι	9 Συνδετικός ιστός
2 Στοματική θηλή	10 Όργανο της αδαμαντίνης
3 Υποβλεννογόνιος χιτώνας	11 Πολφικά κύτταρα (σκληροβλάστες)
4 Χόνδρος του κρανίου	12 Οδοντοβλάστες
5 Πολύστιβο πλακώδες επιθήλιο	13 Εξωτερικό επιθήλιο αδαμαντίνης
6 Καλυκοειδή κύτταρα	14 Γευστικός κάλυκας
7 Αυλός της στοματικής κοιλότητας	15 Αδαμαντινοβλάστες
8 Κύρια στιβάδα	16 Προοδοντίνη

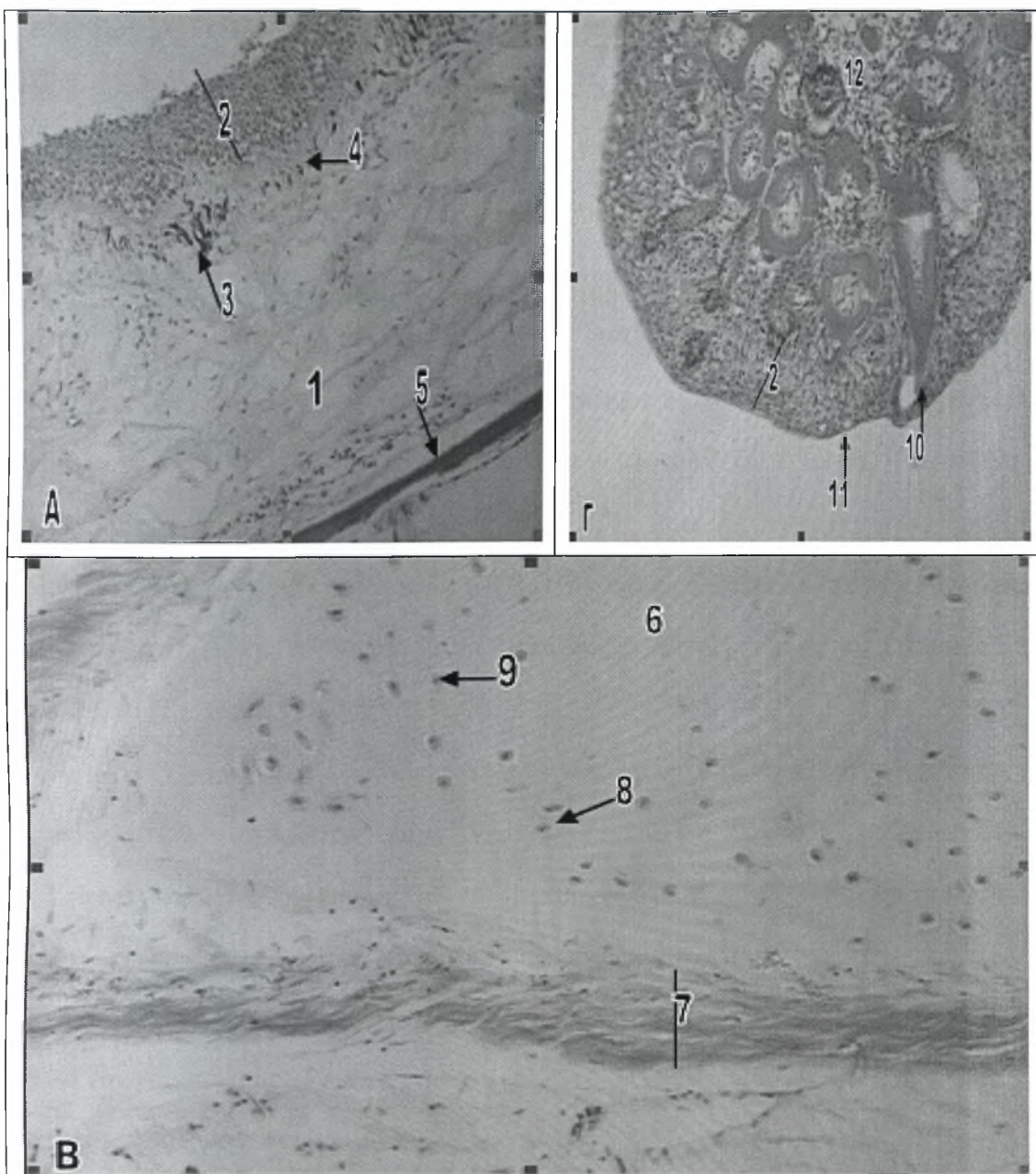
2.1.3 Γλώσσα

Στα περισσότερα είδη ψαριών, η γλώσσα είναι ελάχιστα ανεπτυγμένη και συχνά αποτελείται μόνο από συνδετικό ιστό καλυμμένο από επιθήλιο που περιέχει πολλούς ημικυτταρικούς αδένες. Για παράδειγμα, το ελεφαντόψαρο (*Gnathopneus petersii*) έχει μια ραβδωτή γλώσσα, που αποτελείται μόνο από συνδετικό ιστό, χωρίς καθόλου μύες. Αντίθετα, το ψάρι *Polypterus* έχει μία καλά ανεπτυγμένη γλώσσα με αρκετές λείες μυϊκές ίνες στις άκρες, που έχουν κατεύθυνση προς το κέντρο της γλώσσας (Stoskopf 1993). Στο ψάρι Striped bass (*Morone saxatilis*) το επιθήλιο της γλώσσας είναι πολύστιβο πλακώδες, έχει πάχος από τέσσερα έως επτά κύτταρα και περιέχει γευστικούς κάλυκες, καλυκοειδή κύτταρα τύπου A και δόντια. Ο βλεννογόνος αυτός στηρίζεται πάνω σε μία πυκνή κύρια στιβάδα, που περικλείει ένα κεντρικό πυρήνα από αραιό διάμεσο συνδετικό ιστό και στοιχεία ιστού υαλοειδούς χόνδρου. Στη γλώσσα του Striped bass (*Morone saxatilis*) δεν διακρίνονται κρανιακά οστά ή στοιχεία γραμμωτών μυών μπροστά από το βασιϋοειδές οστό (Groman 1982).

Στο λαβράκι (*Dicentrarchus labrax*) το επιθήλιο της γλώσσας είναι πολύστιβο πλακώδες και περιέχει γευστικούς κάλυκες. Κάτω από το επιθήλιο υπάρχει μια συμπαγής κύρια στιβάδα. Κατά μήκος της βασικής μεμβράνης και ακριβώς από κάτω, στο χόριο της γλώσσας, υπάρχει μία λεπτή στιβάδα από μελανοκύτταρα (εικ.2Α). Κάτω από το χόριο, ο πυρήνας της γλώσσας, αποτελείται από χόνδρο (εικ.2Α,Β). Σε εγκάρσια τομή της γλώσσας, φαίνεται ότι στις άκρες της υπάρχουν λείες μυϊκές ίνες, περιμετρικά του χόνδρου της γλώσσας (εικ.2Β).

2.1.4 Φάρυγγας

Στα περισσότερα ψάρια, ο φάρυγγας, καλύπτεται από πολύστιβο επιθήλιο, που περιέχει βλεννογόνα κύτταρα μέσα σε κρύπτες. Συνήθως υπάρχει η κύρια



Εικόνα 2. Γλώσσα και φαρυγγικές μάζες του λαβρακιού.

A. Επιμήκης τομή της γλώσσας (χρώση Η-Ε). Μεγέθυνση x20.

B. Χόνδρος της γλώσσας (χρώση Η-Ε). Μεγέθυνση x20.

Γ. Φαρυγγική μάζα (χρώση Η-Ε). Μεγέθυνση x20.

1 Χόνδρος της γλώσσας	7 Λείες μυϊκές ίνες της γλώσσας
2 Πολύστιβο πλακώδες επιθήλιο	8 Χονδροκύτταρο
3 Μελανινοκύτταρα	9 Πυρήνας χονδροκυττάρου
4 Κύρια σιβάδα	10 Φαρυγγικά δόντια
5 Οστό της γλώσσας (βασιϋοειδές)	11 Καλυκοειδές κύτταρο
6 Μεσοκυττάρια ουσία του χόνδρου	12 Συνδετικός ιστός

στιβάδα, αλλά απουσιάζει η βλεννογόνια μυϊκή στιβάδα. Ο μυϊκός χιτώνας αποτελείται από ένα λεπτό, εξωτερικό κυκλοτερές στρώμα και ένα εσωτερικό επίμηκες στρώμα, από γραμμωτές μυϊκές ίνες. Ορισμένα είδη ψαριών έχουν ευδιάκριτες φαρυγγικές μάζες (βάτα) μαλακού ιστού, οι οποίες αποτελούν μυϊκά εξογκώματα στην οροφή της στοματικής κοιλότητας. Ιστολογικά, οι φαρυγγικές αυτές μάζες (βάτα), συνίστανται από πολύστιβο επιθήλιο, παρόμοιο με εκείνο του βλεννογόνου χιτώννα, που περιέχει πολλά καλυκοειδή κύτταρα και πολυάριθμους γευστικούς κάλυκες, πάνω από ένα λεπτό στρώμα συνδετικού ιστού. Το επιθήλιο τους, στις περισσότερες περιπτώσεις, δεν έχει βασική μεμβράνη, ωστόσο οι ελαστικές ίνες του συνδετικού ιστού, φαίνεται ότι επιτελούν την ίδια λειτουργία. Κάτω από το στρώμα του συνδετικού ιστού υπάρχει ένα λεπτό στρώμα από γραμμωτές μυϊκές ίνες και νεύρα (Stoskopf 1993).

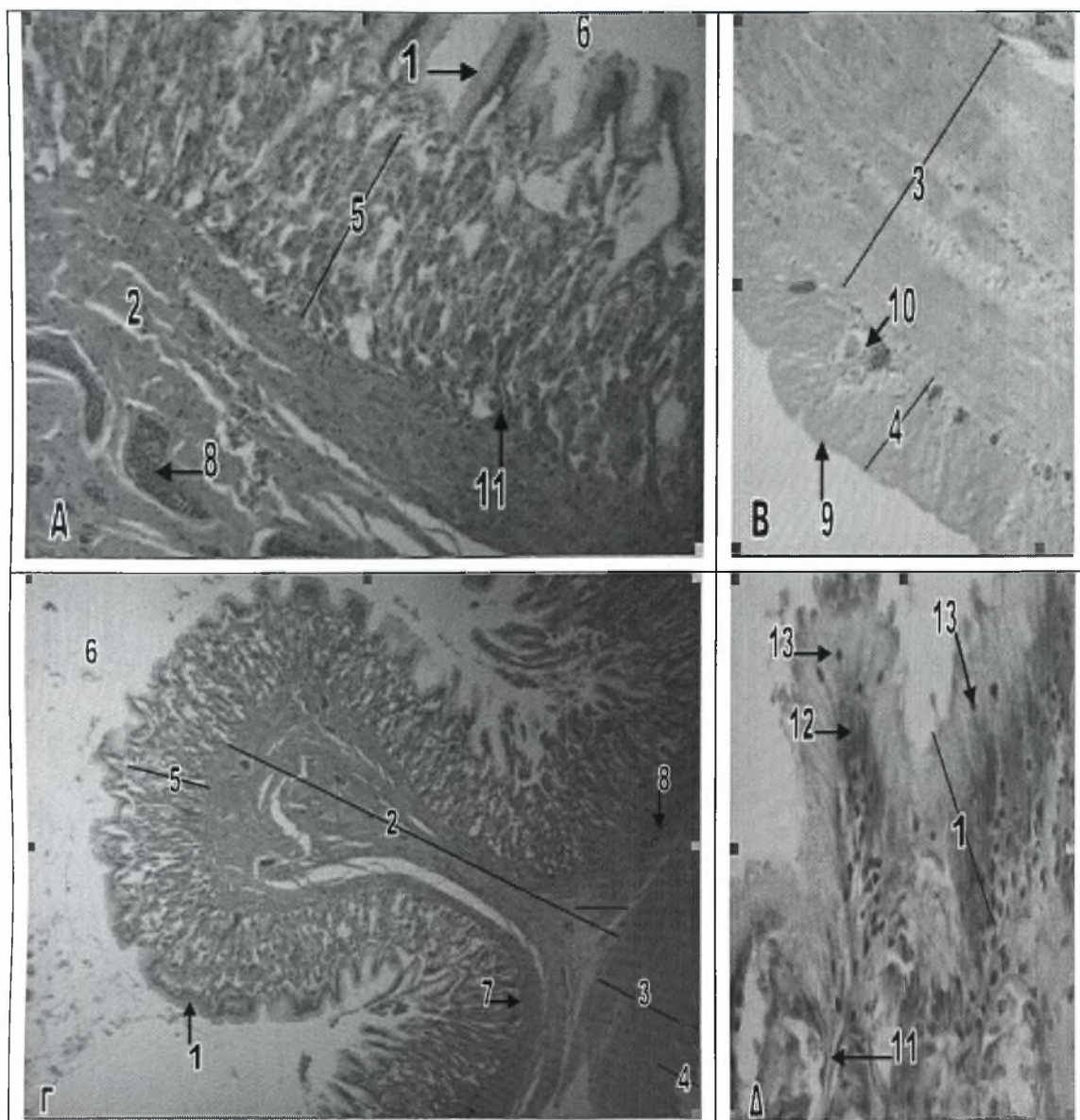
Στις φαρυγγικές κοιλότητες πολλών ψαριών, εκτός από τους γευστικούς κάλυκες που αναφέρθηκαν παραπάνω, υπάρχουν και δόντια. Τα δόντια στον φάρυγγα συχνά συνδέονται με τις φαρυγγικές σιαγόνες, οι οποίες είναι τοποθετημένες αμέσως μπροστά από τον οισοφάγο. Οι φαρυγγικές αυτές σιαγόνες και τα δόντια, σε ορισμένα είδη ψαριών, συμμετέχουν στην επεξεργασία της τροφής, κατά την οποία επιτυγχάνεται η μάσηση και η σύνθλιψη της προτού προωθηθεί προς τον οισοφάγο για κατάποση (Linser et al 1998).

Στο λαβράκι (*Dicentrarchus labrax*) ο φάρυγγας καλύπτεται από πολύστιβο πλακώδες επιθήλιο, το οποίο περιέχει διασκορπισμένα καλυκοειδή κύτταρα στην κορυφή του. Κάτω από το επιθήλιο υπάρχει μια λεπτή κύρια στιβάδα. Χαρακτηριστική είναι η παρουσία φαρυγγικών μαζών στο τοίχωμα του φάρυγγα. Οι φαρυγγικές αυτές μάζες καλύπτονται από πολύστιβο πλακώδες επιθήλιο, που περιέχει καλυκοειδή κύτταρα και γευστικούς κάλυκες, και χαρακτηρίζονται από την παρουσία πολυάριθμων φαρυγγικών δοντιών. Ανάμεσα στα δόντια υπάρχει συνδετικός ιστός (εικ.2Γ).

2.1.5 Οισοφάγος

Ο οισοφάγος ξεκινά από το φάρυγγα και εκτείνεται μέχρι το κυρίως σώμα του στομάχου. Οι πρωτογενείς, δευτερογενείς και τριτογενείς επιμήκεις πτυχές, της εσωτερικής βλεννογόνου επιφάνειάς του, συντελούν στην κατάποση της τροφής. Το τοίχωμα του πεπτικού σωλήνα, στους τελεόστεους ιχθύες, αποτελείται από τέσσερα ομόκεντρα στρώματα, το βλεννογόνο, τον υποβλεννογόνο, το μυϊκό και τον ορογόνο χιτώνα, τα οποία απαντούν και στο τοίχωμα του οισοφάγου (Groman 1982).

Στα περισσότερα ψάρια, ο οισοφάγος, καλύπτεται από πολύστιβο πλακώδες επιθήλιο. Στην πέρκα (*Serranus scriba*) και σε ορισμένους καρχαρίες το επιθήλιο είναι κροσσωτό κυλινδρικό ή κυβοειδές. Στην είσοδο του οισοφάγου, ο βλεννογόνος περιέχει πολλά βλεννογόνα κύτταρα και συχνά, πολυάριθμους γευστικούς κάλυκες. Στην περιοχή αυτή δεν υπάρχει βασική μεμβράνη και ο βλεννογόνος στηρίζεται απευθείας πάνω στην κύρια σπιβάδα, που απαρτίζεται από ένα λεπτό στρώμα χαλαρού συνδετικού ιστού. Στους οστειχθύες, συνήθως δεν παρατηρούνται λεμφαγγεία στο στρώμα αυτό. Στα περισσότερα είδη ψαριών, στον οισοφάγο, απουσιάζει η βλεννογόνα μυϊκή σπιβάδα. Ο υποβλεννογόσιος χιτώνας μπορεί να διαθέτει συμπαγές και κοκκιώδες στρώμα, αλλά μπορεί και όχι. Σε ότι αφορά τον μυϊκό χιτώνα του οισοφάγου, αυτός αποτελείται από ένα εσωτερικό επίμηκες στρώμα και ένα εξωτερικό κυκλοτερές, από γραμμωτές μυϊκές ίνες, μαζί με λίγες εγκάρσιες ίνες, που σχηματίζουν, μαζί με τα άλλα μυϊκά στρώματα, ένα πρότυπο "πλεκτού καλαθιού". Αυτό αποτελεί χαρακτηριστικό του οισοφάγου, καθώς στον υπόλοιπο πεπτικό σωλήνα, ο μυϊκός χιτώνας απαρτίζεται από λείες μυϊκές ίνες. Καθώς ο οισοφάγος εκτείνεται προς το στομάχι, οι γραμμωτές μυϊκές ίνες αντικαθίστανται σταδιακά από λείες, ξεκινώντας από τα εξωτερικά στρώματα και προς τα έσω. Επιπρόσθετα, αντιστρέφεται και η κατεύθυνση των στρωμάτων του μυϊκού χιτώνα. Το εσωτερικό επίμηκες στρώμα λεπταίνει και εξαφανίζεται καθώς ένα νέο επίμηκες στρώμα, από λείες μυϊκές ίνες, εμφανίζεται εξωτερικά. Στο σημείο που ο οισοφάγος



Εικόνα 3. Οισοφάγος του λαβρακιού.

Α. Εγκάρσια τομή πτυχής του οισοφάγου (χρώση Η-Ε). Μεγέθυνση x20.

Β. Εγκάρσια τομή του μυϊκού και ορογνού χιτώνα του οισοφάγου (χρώση Η-Ε). Μεγέθυνση x20.

Γ. Εγκάρσια τομή του τοιχώματος του οισοφάγου (χρώση Η-Ε). Μεγέθυνση x4.

Δ. Βλεννογόνος χιτώνας του οισοφάγου (χρώση Η-Ε). Μεγέθυνση x40.

1 Βλεννογόνος

8 Αγγείο αίματος

2 Υποβλεννογόνιος χιτώνας

9 Ορογόνος χιτώνας

3 Κυκλοτερές μυϊκό στρώμα

10 Νευρικά στοιχεία

4 Επίμηκες μυϊκό στρώμα

11 Κύρια σπιβάδα

5 Αδένες του οισοφάγου

12 Πυρήνες των κυλινδρικών κυττάρων

6 Αυλός του οισοφάγου

13 Κύτταρα Rodlet

7 Συμπαγές στρώμα του υποβλεννογόνιου χιτώνα

εισέρχεται στη σπλαχνική κοιλότητα, αρχίζει να καλύπτεται εξωτερικά από ένα ορογόνο χιτώνα, πάχους δύο κυττάρων (Stoskopf 1993).

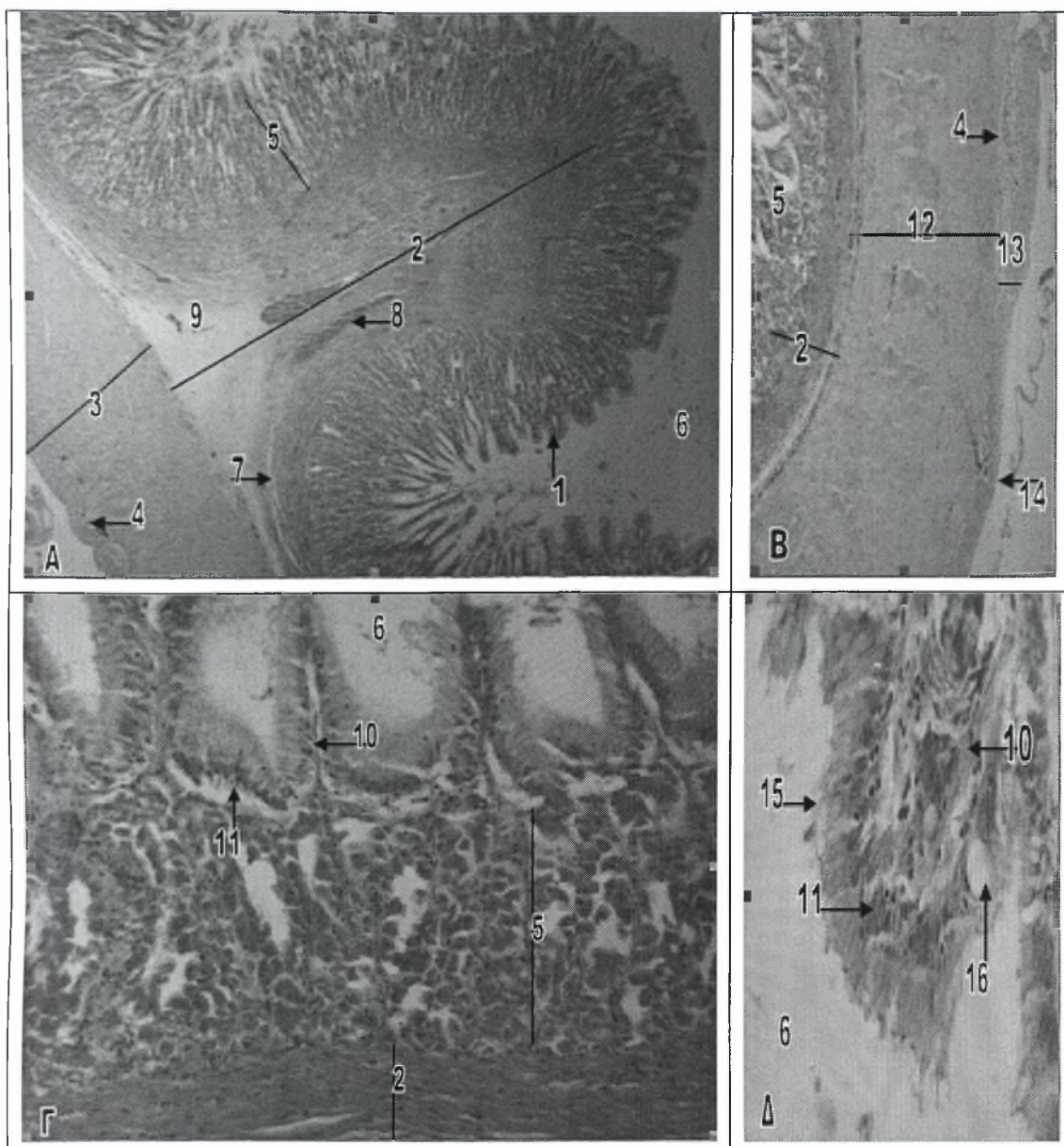
Στο ψάρι Striped Bass (*Morone saxatilis*), ο υποβλεννογόσιος χιτώνας του οισοφάγου, απαρτίζεται από δύο στρώματα. Ένα συμπαγές στρώμα, από πυκνό συνδετικό ιστό, που στηρίζει τον βλεννογόνο και μία υποκείμενη ζώνη από χαλαρό συνδετικό ιστό. Αρτηρίες, φλέβες, λεμφαγγεία, κύτταρα του αίματος, ινοκύτταρα, λιποκύτταρα, νευρικές ίνες, εωσινόφιλα κοκκώδη λευκοκύτταρα και λεμφοκύτταρα, συνθέτουν τον ποικίλο κυτταρικό πληθυσμό του υποβλεννογόνου, τόσο στον οισοφάγο αλλά και κατά μήκος όλης της πεπτικής οδού. Ο ενδιάμεσος συνδετικός ιστός του υποβλεννογόνου περιβάλλει δεμάτια γραμμωτών υποβλεννογόνιων μυϊκών ινών, που οργανώνονται, σε δεσμίδες τριγωνικού σχήματος που τερματίζουν στο πρόσθιο τμήμα του κυρίως στομάχου (Groman 1982).

Στο λαβράκι (*Dicentrarchus labrax*) το επιθήλιο του βλεννογόνου του οισοφάγου είναι κυλινδρικό (εικ.3Δ). Ακριβώς κάτω από το επιθήλιο παρατηρούμε πολυάριθμους πεπτικούς αδένες. Η κύρια στιβάδα (στιβάδα συνδετικού ιστού του βλεννογόνου) σχηματίζει ένα λεπτό δικτυωτό, από συνδετικό ιστό, που στηρίζει τους πεπτικούς αδένες και εμφανίζει πλούσια αγγείωση. Στον οισοφάγο απουσιάζει η βλεννογόνια μυϊκή στιβάδα (εικ.3Α,Γ). Ο υποβλεννογόσιος χιτώνας εμφανίζει δύο στρώματα, ένα εσωτερικό συμπαγές από πυκνό συνδετικό ιστό και ένα εξωτερικό από χαλαρό συνδετικό ιστό. Πολυάριθμα αγγεία παρατηρούνται και στα δύο στρώματα (εικ.3Α,Γ). Ο μυϊκός χιτώνας απαρτίζεται από ένα εσωτερικό, παχύ στρώμα από κυκλωτερείς γραμμωτές μυϊκές ίνες και από ένα λεπτότερο εξωτερικό, από επιμήκεις γραμμωτές μυϊκές ίνες. Στο όριο των δύο αυτών στρωμάτων, υπάρχει μία λεπτή στιβάδα με πολυάριθμα αγγεία και νευρικά στοιχεία του πνευμονογαστρικού νεύρου (εικ.3Β,Γ). Εξωτερικά ο οισοφάγος περιβάλλεται από λεπτό ορογόνο χιτώνα (εικ.3Β).

2.1.6 Στόμαχος

Στα είδη των ψαριών που διαθέτουν στόμαχο, μπορούν να διακριθούν τρεις περιοχές, η καρδιακή, ο θόλος του στομάχου και η πυλωρική. Ωστόσο δεν διακρίνονται και οι τρεις αυτές περιοχές σε όλα τα είδη των ψαριών. Η καρδιακή, είναι η περιοχή γύρω από το σημείο εισόδου του οισοφάγου στο στόμαχο. Συνήθως καλύπτεται από κυβοειδές επιθήλιο, το οποίο γίνεται ψηλότερο και περισσότερο κυλινδρικό καθώς ο βλεννογόνος πλησιάζει την περιοχή του θόλου του στομάχου. Τόσο η τελευταία αυτή περιοχή, όσο και η πυλωρική περιοχή καλύπτονται από ψηλό κυλινδρικό επιθήλιο. Επιπρόσθετα οι ρηχές πτυχές, του στομαχικού βλεννογόνου της καρδιακής περιοχής, συνήθως βαθαίνουν και γίνονται πιο εκτεταμένες καθώς προχωρούν προς την πυλωρική περιοχή. Η καρδιακή περιοχή έχει, στο σύνθετο βλεννογόνο χιτώνα της, πολυάριθμα κύτταρα που εκκρίνουν οξέα, αλλά ελάχιστους ή καθόλου γαστρικούς αδένες. Στα ψάρια δεν αναφέρονται ειδικοί καρδιακοί αδένες. Η βλεννογόνια μυϊκή στιβάδα της καρδιακής περιοχής είναι λεπτή ή απουσιάζει και συχνά απουσιάζουν και η συμπαγής και η κοκκώδης στιβάδα του υποβλεννογόνου. Ο μυϊκός χιτώνας ποικίλει στα διάφορα είδη ψαριών (Stoskopf 1993).

Ο θόλος του στομάχου, είναι συχνά ένας τυφλός σάκος, που καλύπτεται από ψηλό κυλινδρικό επιθήλιο και προεξέχει από τον κυρίως σωλήνα του στομάχου. Χαρακτηρίζεται από πολυάριθμους γαστρικούς αδένες, που αδειάζουν στις κρύπτες των πτυχών του στομαχικού βλεννογόνου. Οι γαστρικοί αδένες εντοπίζονται βαθιά στο βλεννογόνο, ως απλοί ή διακλαδιζόμενοι σωλήνες από κυβοειδές επιθήλιο. Τα επιθηλιακά αυτά κύτταρα τους, έχουν έναν κεντρικό πυρήνα και πολλά οξεόφιλα κοκκία και δεν διαφοροποιούνται σε θεμέλια ή εμβόλιμα κύτταρα, όπως γίνεται στο στομάχι των θηλαστικών. Οι αδένες παράγουν ένα έκκριμα που δεν περιέχει βλέννα και θεωρείται περισσότερο ανάλογο, αλλά όχι πανομοιότυπο, με το έκκριμα των θεμέλιων κυττάρων των θηλαστικών. Η στιβάδα συνδετικού ιστού του βλεννογόνου ή



Εικόνα 4. Στόμαχος του λαβρακιού.

A. Εγκάρσια τομή του θόλου του στομάχου (χρώση Η-Ε). Μεγέθυνση x4.

B. Εγκάρσια τομή του μυϊκού χιτώνα του στομάχου (χρώση Η-Ε). Μεγέθυνση x10.

Γ. Επιμήκης τομή του θόλου του στομάχου (χρώση Η-Ε). Μεγέθυνση x10.

Δ. Επιθήλιο του στομάχου (χρώση Η-Ε). Μεγέθυνση x40.

1 Βλεννογόνος του στομάχου	9 Αραιός συνδετικός ιστός
2 Υποβλεννογόνιος χιτώνας	10 Κύρια σιβάδα
3 Μυϊκός χιτώνας	11 Πυρήνες των επιθηλιακών κυττάρων
4 Νευρικό πλέγμα του Auerbach	12 Κυκλοτερές μυϊκό στρώμα
5 Γαστρικοί αδένες	13 Επίμηκες μυϊκό στρώμα
6 Αυλός του στομάχου	14 Ορογόνος χιτώνας
7 Συμπαγές στρώμα του υποβλεννογόνου	15 Κυλινδρικά κύτταρα
8 Αγγείο αίματος	16 Καλυκοειδές κύτταρο

αλλιώς κύρια στιβάδα, περιέχει ίνες συνδετικού ιστού, οι οποίες σχηματίζουν ένα δίκτυο γύρω από τους γαστρικούς αδένες, τα πολυάριθμα νευρικά πλέγματα, τα αγγεία αίματος και τα λεμφαγγεία. Ο μεγάλος αριθμός μαστοκυττάρων, που παρατηρείται ανάμεσα στα δεμάτια του συνδετικού ιστού, θεωρείται, από πολλούς ιστολόγους, φυσιολογικός. Η βλεννογόνια μυϊκή στιβάδα του θόλου του στομάχου είναι συνήθως λεπτή, ενώ το συμπαγές και το κοκκιώδες στρώμα είναι ευδιάκριτα. Σε περιπτώσεις, στις οποίες η βλεννογόνια μυϊκή στιβάδα είναι πολύ ευδιάκριτη, το στομάχι λανθασμένα αποκαλείται πρόλοβος. Η ομοιότητα αυτή ενισχύεται και από ένα λεπτό, όμοιο με κυτταρίνη, βλεννοπολυσακχαριδικό στρώμα που εναποτίθεται πάνω από το βλεννογόνο του στομάχου, σε ορισμένα είδη ψαριών (Stoskopf 1993).

Η πυλωρική περιοχή του στομάχου των ψαριών μπορεί να μην διαθέτει γαστρικούς αδένες ή μπορεί να διαθέτει κάποιους εξειδικευμένους αδένες. Σε πολλά είδη ψαριών, οι αδένες της πυλωρικής περιοχής, παράγουν μια βλενώδη ουσία, παρόμοια με εκείνη που παράγουν τα αυχενικά κύτταρα στους γαστρικούς αδένες των θηλαστικών. Στο τέλος της πυλωρικής περιοχής υπάρχει η πυλωρική βαλβίδα, η μορφή της οποίας ποικίλλει στα διάφορα είδη ψαριών, από ένα κυκλωτερή μυϊκό σφικτήρα έως μια απλή πτυχή της βλεννογόνου μεμβράνης που λειτουργεί σαν βαλβίδα. Σε πολλά είδη, η πυλωρική βαλβίδα, μπορεί να είναι ελάχιστα ανεπτυγμένη ή και να απουσιάζει τελείως (Stoskopf 1993).

Σε ψάρια του γένους *Leporinus*, τα οποία είναι σαρκοφάγα όπως και το λαβράκι, ο στόμαχος χωρίζεται στην καρδιακή περιοχή, τον θόλο και την πυλωρική περιοχή. Στην καρδιακή περιοχή υπάρχουν ευδιάκριτες μακριές πτυχές και ο βλεννογόνος αποτελείται από ένα απλό στρώμα από επιθηλιακά κυλινδρικά κύτταρα. Η στιβάδα συνδετικού ιστού του βλεννογόνου ή κύρια στιβάδα, περιέχει πολυάριθμους γαστρικούς αδένες και ο μυϊκός χιτώνας σχηματίζεται από δύο στρώματα, ένα εσωτερικό κυκλωτερές και ένα εξωτερικό επίμηκες, από λείες μυϊκές ίνες μαζί με λίγες γραμμωτές ίνες κοντά στον οισοφάγο. Ανάμεσα στα δύο αυτά στρώματα του μυϊκού χιτώνα υπάρχουν νευρικά πλέγματα. Στην περιοχή του θόλου

του στομάχου παρατηρείται μια προοδευτική μείωση των γαστρικών αδένων καθώς προχωράμε προς την πυλωρική περιοχή. Στην τελευταία, το τοίχωμα είναι λεπτό με πολυάριθμες βαθιές πτυχές. Το επιθήλιο της πυλωρικής περιοχής σχηματίζεται από ένα στρώμα κυλινδρικών κυττάρων και στην περιοχή αυτή δεν υπάρχουν γαστρικοί αδένες και δεν παρατηρούνται ελαστικές ίνες στον συνδετικό ιστό. Τέλος, μεταξύ του στομάχου και του εντέρου υπάρχει ένας σφικτήρας (Albrecht et al 2001).

Στο λαβράκι (*Dicentrarchus labrax*) ο στόμαχος αποτελείται από τέσσερις χιτώνες, παρόμοιους με εκείνους του πεπτικού συστήματος των σπονδυλωτών, το βλεννογόνο, τον υποβλεννογόνο, το μυϊκό και τον ορογόνο χιτώνα (εικ.4Α). Ο στόμαχος του λαβρακιού (*Dicentrarchus labrax*) εμφανίζει τρεις ευδιάκριτες περιοχές, μια αρχική, μια μεσαία και μια τελική, αντίστοιχες με την καρδιακή περιοχή, τον θόλο και την πυλωρική περιοχή του στομάχου των θηλαστικών (Caceci et al 1997).

Ο βλεννογόνος χιτώνας αποτελείται από απλό κυλινδρικό επιθήλιο, απλούς ή διακλαδιζόμενους σωληνοειδείς γαστρικούς αδένες και μια λεπτή κύρια στιβάδα. Καλυκοειδή κύτταρα παρατηρούνται σπάνια ή καθόλου. Τα κυλινδρικά κύτταρα του επιθηλίου αλλάζουν σε κυβοειδή στην αυχενική περιοχή των υποκείμενων σωληνοειδών γαστρικών αδένων. Τα αδενικά αυτά κύτταρα είναι ομοιόμορφα και δεν διακρίνονται σε θεμέλια ή εμβόλιμα όπως συμβαίνει στα θηλαστικά. Η κύρια στιβάδα σχηματίζει ένα λεπτό και με πλούσια αιμάτωση δίκτυο από συνδετικό ιστό που στηρίζει τους γαστρικούς αδένες ενώ η βλεννογόνια μυϊκή στιβάδα δεν παρατηρείται στο στομάχι του λαβρακιού (*Dicentrarchus labrax*) (εικ.4Α,Γ,Δ).

Συχνά στην επιθηλιακή γραμμή, παρατηρούνται μεταναστευτικά λεμφοκύτταρα, εωσινόφιλα κοκκώδη λευκοκύτταρα, κοκκιοκύτταρα και κύτταρα Rodlet (Groman 1982).

Ο υποβλεννογόνιος χιτώνας του στομάχου αποτελείται από δύο ζώνες. Μία εξωτερική ζώνη από χαλαρό συνδετικό ιστό, που εμφανίζει πλούσια αιμάτωση με πολυάριθμες αρτηρίες και φλέβες και ένα εσωτερικό συμπαγές στρώμα από πυκνό,



κολλαγόνο συνδετικό ιστό. Οι δύο αυτές ζώνες επεκτείνονται και στις πρωτογενείς πτυχές του βλεννογόνου του στομάχου (εικ.4A).

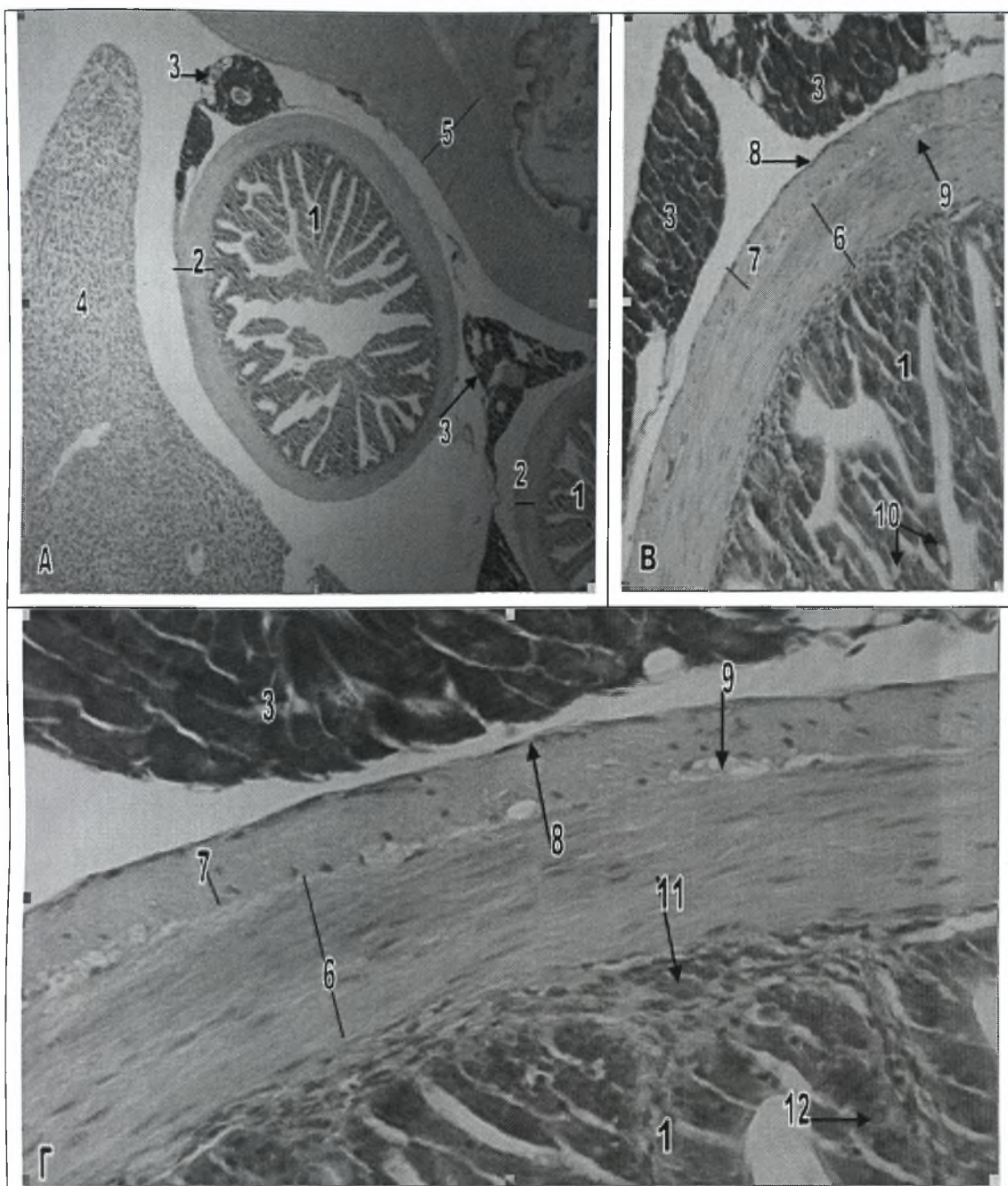
Ο μυϊκός χιτώνας αποτελείται από ένα εσωτερικό στρώμα, από κυκλοτερείς λείες μυϊκές ίνες και από ένα εξωτερικό, από επιμήκεις λείες μυϊκές ίνες. Το εσωτερικό κυκλοτερές στρώμα είναι παχύτερο από το εξωτερικό επίμηκες στρώμα σε αναλογία που ποικίλλει από 4:1 έως 10:1. Το εσωτερικό στρώμα παρουσιάζει πλούσια αιμάτωση και διακρίνεται από το εξωτερικό επίμηκες, εν μέρει και από το μυεντερικό νευρικό πλέγμα του Auerbach, που υπάρχει ανάμεσα τους (εικ.4A,B).

Ο ορογόνος χιτώνας του στομάχου, στο λαβράκι (*Dicentrarchus labrax*), που περιβάλλει το μυϊκό χιτώνα, αποτελείται από απλό πλακώδες επιθήλιο, πάνω σε μια λεπτή στιβάδα συνδετικού ιστού (εικ.4B).

2.1.7 Πυλωρικά τυφλά

Στα σαρκοφάγα ψάρια του γένους *Leporinus*, τα πυλωρικά τυφλά έχουν λεπτό τοίχωμα και μακριές διακλαδιζόμενες πτυχές. Ο βλεννογόνος αποτελείται από ένα μονόστιβο επιθήλιο, από κυλινδρικά απορροφητικά κύτταρα με εμφανή ψηκτροειδή παρυφή. Υπάρχουν καλυκοειδή κύτταρα που διακρίνονται σε δύο τύπους, ενώ κύτταρα Rodlet απαντώνται μόνο σε ορισμένα είδη ψαριών του γένους *Leporinus*. Η κύρια στιβάδα χαρακτηρίζεται από ένα λεπτό στρώμα από χαλαρό συνδετικό ιστό που περιέχει πολυάριθμα λεμφοκύτταρα και ο μυϊκός χιτώνας απαρτίζεται από ένα μόνο στρώμα από κυκλοτερείς μυϊκές ίνες (Albrecht et al 2001).

Στο λαβράκι (*Dicentrarchus labrax*) τόσο τα πυλωρικά τυφλά όσο και το πρόσθιο τμήμα του εντέρου, διαφέρουν από το στομάχι ιστολογικά, και χαρακτηρίζονται από μειωμένη ποσότητα βλεννογόνου και υποβλεννογόνιου ιστού και μακρύτερες βλεννογόνιες πτυχές (λάχνες) (εικ.5A,6A). Επιπρόσθετα στο βλεννογόνο υπάρχουν πολυάριθμα καλυκοειδή κύτταρα. Στα πυλωρικά τυφλά, η



Εικόνα 5. Πυλωρικά τυφλά του λαβρακιού.

A. Εγκάρσια τομή πυλωρικών τυφλών (χρώση Η-Ε). Μεγέθυνση x4.

B. Εγκάρσια τομή πυλωρικών τυφλών (χρώση Η-Ε). Μεγέθυνση x20.

Γ. Τοίχωμα των πυλωρικών τυφλών (χρώση Η-Ε). Μεγέθυνση x40.

1 Λάχνες των πυλωρικών τυφλών

7 Επίμηκες μυϊκό στρώμα

2 Μυϊκός χιτώνας των πυλωρικών τυφλών

8 Ορογόνο χιτώνας

3 Εξωκρινής παγκρεατικός ιστός

9 Νευρικό πλέγμα του Auerbach

4 Ηπατικό παρέγχυμα

10 Καλυκοειδή κύτταρα

5 Μυϊκός χιτώνας του στομάχου

11 Υποβλεννογόنيος χιτώνας

6 Κυκλοτερές μυϊκό στρώμα

12 Πυρήνες επιθηλιακών κυττάρων

κύρια στιβάδα εμφανίζει πλούσια αιμάτωση και εκτείνεται μέσα στο σύμπλεγμα των πτυχών του βλεννογόνου (εικ.5B,5Γ). Ο μυϊκό χιτώνας είναι λεπτός και αποτελείται και εδώ από δύο στρώματα. Ένα εσωτερικό από κυκλωτερείς λείες μυϊκές ίνες και ένα εξωτερικό από επιμήκεις λείες μυϊκές ίνες. Το εσωτερικό κυκλωτερές στρώμα είναι τέσσερις φορές παχύτερο από το εξωτερικό επίμηκες και ανάμεσα τους υπάρχουν γάγγλια του νευρικού πλέγματος του Auerbach (εικ.5B,Γ). Ο ορογόνος χιτώνας αποτελείται από μονόστιβο πλακώδες επιθήλιο και περιβάλλεται κατά τόπους από εξωκρινή παγκρεατικό ιστό (εικ.5Γ).

2.1.8 Έντερο

Στα ψάρια, όπως συμβαίνει και στα θηλαστικά, τα σαρκοφάγα είδη τείνουν να έχουν κοντύτερο έντερο σε σχέση με τα φυτοφάγα, στα οποία υπάρχουν εκτεταμένες περιτυλίξεις και πιθανόν μεγάλα τυφλά σακίδια που προορίζονται για ζυμωτική μικροβιακή πέψη. Πολλά είδη διαθέτουν πυλωρικά τυφλά και τυφλές εκφύσεις με πολύ-αναδιπλούμενο, εντερικού τύπου, επιθήλιο, που εντοπίζονται στο πρόσθιο άκρο του εντέρου. Ορισμένα είδη διαθέτουν επιμήκεις πτυχές του βλεννογόνου, αλλά μόνο λίγα είδη διαθέτουν κατασκευές που μοιάζουν με τις εντερικές λάχνες των θηλαστικών (Ferguson 2006).

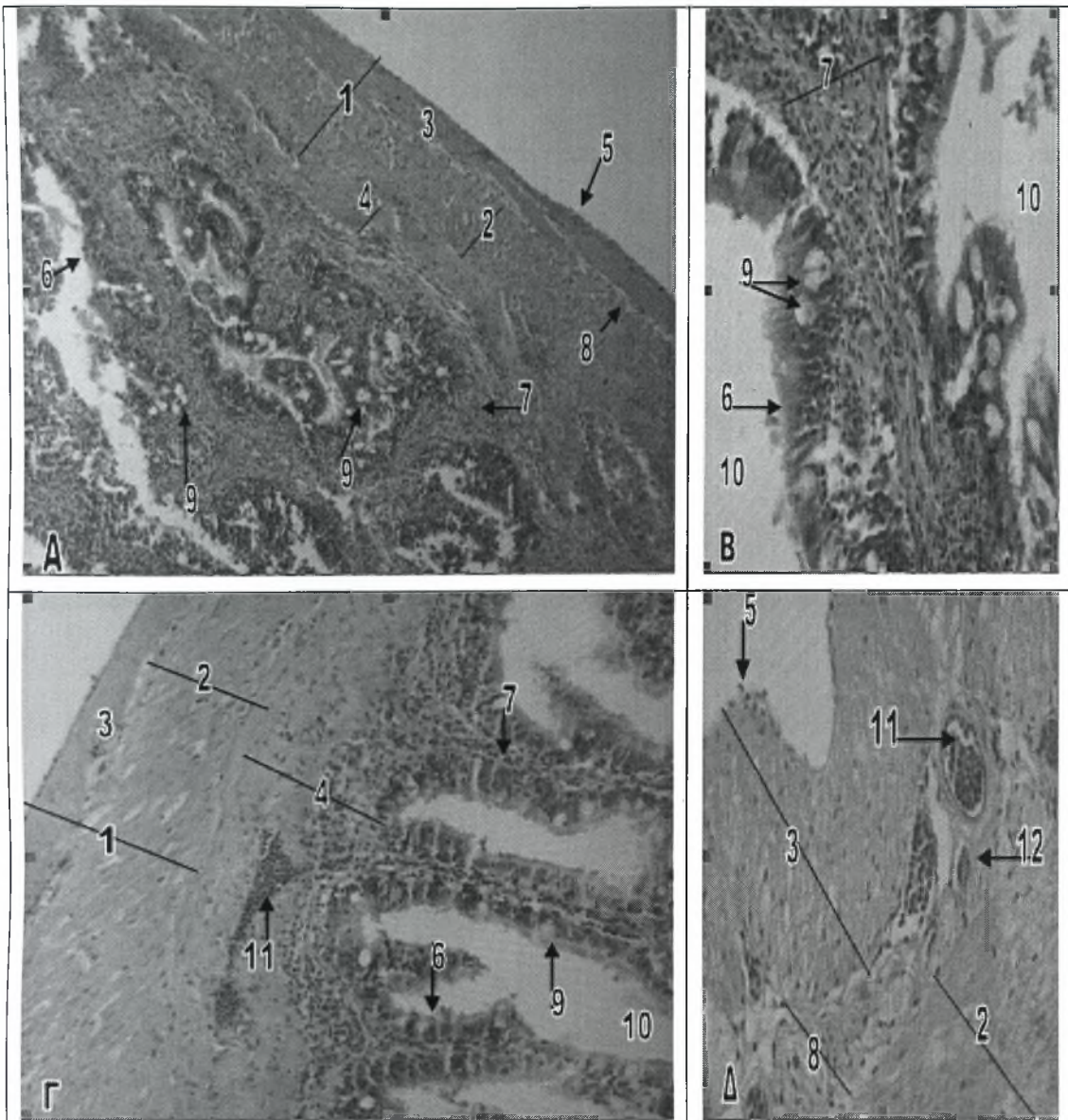
Το λεπτό έντερο, στα ψάρια, αναγνωρίζεται συνήθως με την βοήθεια της παρουσίας του πυλωρού, όταν αυτός υπάρχει. Στα περισσότερα είδη ψαριών είναι πολύ δύσκολο να διακρίνουμε, ακόμα και ιστολογικά, σε ποιο σημείο το λεπτό έντερο αλλάζει σε παχύ έντερο. Το λεπτό έντερο καλύπτεται από ένα μονό στρώμα κυλινδρικού επιθηλίου, που χαρακτηρίζεται από κύτταρα με κεντρικούς πυρήνες και διάσπαρτα καλυκοειδή κύτταρα. Με εξαίρεση το λούτσο (*Sphyaena sphyaena*), η βλεννογόνια μυϊκή στιβάδα συνήθως απουσιάζει. Τα περισσότερα ψάρια δεν διαθέτουν ειδικούς βλεννογόνους αδένες που να πηγαίνουν βαθιά μέσα στον

υποβλεννογόνιο χιτώννα, εκτός από το μπακαλιάρο (*Melanogrammus aeglefinus*) στον οποίο υπάρχουν αδένες που εντοπίζονται στη βάση των επιφανειακών πτυχών και μοιάζουν με τις κρύπτες του Lieberkuhn (εντερικοί αδένες), και ανευρίσκονται σε όλο το μήκος του εντέρου. Το επιθήλιο, στις κρύπτες αυτές, είναι ψηλό κυβοειδές με κύτταρα με βασικό πυρήνα. Βρυννέριοι αδένες δεν αναφέρονται στα ψάρια. Το συμπαγές στρώμα του πρόσθιου εντέρου ποικίλλει σε πάχος στα διάφορα είδη των ψαριών, αλλά είναι συνήθως ελαφρώς ελαστικό. Ο μυϊκός χιτώννας, κατά μήκος του εντέρου, αποτελείται από λείες μυϊκές ίνες, ενώ ο ορογόνος του πρόσθιου εντέρου αποτελείται από ένα λεπτό στρώμα συνδετικού ιστού που καλύπτεται από απλό επιθήλιο και είναι συνεχής με το μεσεντέριο (Stoskopf 1993).

Το παχύ έντερο των ψαριών, είναι δύσκολο να το διακρίνουμε. Ορισμένες φορές το ανάγλυφο του βλεννογόνου είναι λίγο απλούστερο σε σχέση με εκείνο του λεπτού εντέρου. Στο χρυσόψαρο (*Carassius auratus auratus*), οι πτυχές του βλεννογόνου είναι πιο βαθιές στο λεπτό έντερο, στην πέστροφα (*Oncorhynchus mykiss*) όμως συμβαίνει το αντίθετο. Πραγματικά τυφλά έντερα, στο σημείο σύνδεσης του λεπτού με το παχύ έντερο ή το κόλον, υπάρχουν σπάνια. Έχουν αναφερθεί σε τρία είδη Πλατύψαρων (flatfish), αλλά είναι πολύ μικρά και επιπλέον απαντούν μόνο σε ορισμένα άτομα των ειδών αυτών. Συνήθως, το παχύ έντερο των ψαριών, δεν μπορεί να διαφοροποιηθεί σε κόλον και σε ορθό έντερο. Περιστασιακά, καθώς το παχύ έντερο πλησιάζει προς την έδρα, μπορεί να υπάρχει μια βλεννογόνια βαλβίδα, η οποία, ορισμένοι ιστολόγοι πιστεύουν ότι οριοθετεί το ορθό έντερο. Η βαλβίδα αυτή, που ονομάζεται βαλβίδα του Bacuhin ή ειλεοορθική βαλβίδα, αποτελείται από μια κυκλοτερή πτυχή της βλεννογόνου μεμβράνης η οποία φαίνεται ότι αναστέλλει την παλινδρόμηση των κοπράνων. Επιπρόσθετα, όταν υπάρχει η βαλβίδα αυτή, ο μυϊκός χιτώννας είναι αξιοσημείωτα λεπτότερος περιφερικά της βαλβίδας. Τα περισσότερα είδη ψαριών έχουν μια ξεχωριστή έδρα, αντί για μια πραγματική αμάρα, η οποία περιέχει ένα μυϊκό σφικτήρα. Το επιθήλιο της υφίσταται μια μεταβολή από κυλινδρικό σε πολύστιβο πλακώδες. Πραγματική αμάρα υπάρχει μόνο στον

κοιλάκανθο (*Latimeria chalumnae*), τα πνευμονοφόρα ψάρια, τους καρχαρίες και τα έμβρυα ορισμένων ψαριών όπως ο οξύρυγχος (*Acipenser sturio*) και τα Σολομοειδή. Η εμβρυϊκή αμάρα σπάνια διατηρείται αργότερα (Stoskopf 1993).

Σε είδη ψαριών του γένους *Ambassis*, οι πτυχές του βλεννογόνου στο δωδεκαδάκτυλο, αμέσως μετά τον πυλωρικό σφικτήρα, είναι πιο μακριές σε σχέση με άλλες περιοχές του εντέρου και μειώνουν ουσιαστικά τον όγκο της κοιλότητας του. Οι πτυχές διακλαδώνονται και ενώνονται για να σχηματίσουν ένα εκτεταμένο δίκτυο επιφανειών για πέψη. Προς τα πίσω οι πτυχές γίνονται πιο απλές και κοντές και εκτείνονται κατά μήκος του εντέρου. Στην περιοχή του εντέρου πριν από το ορθό, γίνονται και πάλι μακριές και βαθιές, μειώνοντας τον όγκο της κοιλότητας του. Οι πτυχές του βλεννογόνου, τόσο στο δωδεκαδάκτυλο όσο και στον ειλεό, καλύπτονται από κυλινδρικό επιθήλιο που αποτελείται από δύο κύριους τύπους κυττάρων. Τα κυλινδρικά κύτταρα με ψηκτροειδή παρυφή, είναι τα πιο κοινά από τους δύο αυτούς τύπους. Αυτά αναφέρονται και ως απορροφητικά κύτταρα, τονίζοντας περισσότερο τη λειτουργία τους αντί για το σχήμα τους. Ο δεύτερος τύπος κυττάρων είναι τα κύτταρα που εκκρίνουν βλέννα, τα οποία έχουν χαρακτηριστικό καλυκοειδές σχήμα. Τα καλυκοειδή αυτά κύτταρα διανέμονται τυχαία ανάμεσα στα απορροφητικά κύτταρα. Σε όλο το μήκος του δωδεκαδακτύλου και του ειλεού, η κύρια στιβάδα εισχωρεί βαθιά μέσα στο λεπτό υποβλεννογόνο χιτώνα. Ο μυϊκός χιτώνας αποτελείται από ένα εσωτερικό κυκλωτές και ένα εξωτερικό επίμηκες στρώμα από λείες μυϊκές ίνες, τα οποία αμφότερα αυξάνουν σε πάχος καθώς προχωρούν προς τα πίσω. Μια ειλεορθική βαλβίδα αποτελεί το σημείο σύνδεσης του κατώτερου εντέρου με το ορθό. Στο ορθό, η κατεύθυνση των πτυχών του βλεννογόνου παραμένει επιμήκης, αλλά οι πτυχές αυξάνουν σε βάθος και γίνονται πιο σύνθετες. Διάφορα χαρακτηριστικά, διαφοροποιούν το ορθό από το κατώτερο τμήμα του εντέρου. Ο βλεννογόνος του καλύπτεται σχεδόν εξολοκλήρου από καλυκοειδή κύτταρα, ο υποβλεννογόσιος χιτώνας είναι καλά ανεπτυγμένος και έχει πολυάριθμα αγγεία και



Εικόνα 6. Έντερο του λαβρακιού.

A. Επιμήκης τομή του τοιχώματος του αρχικού τμήματος του εντέρου (χρώση H-E). Μεγέθυνση x10.

B. Βλεννογόνος του μεσαίου τμήματος του εντέρου (χρώση H-E). Μεγέθυνση x40.

Γ. Επιμήκης τομή του τοιχώματος του τελικού τμήματος του εντέρου (χρώση H-E). Μεγέθυνση x20.

Δ. Μυϊκός χιτώνας του τελικού τμήματος του εντέρου (χρώση H-E). Μεγέθυνση x40.

1 Μυϊκός χιτώνας	7 Κύρια στιβάδα
2 Κυκλοτερές μυϊκό στρώμα	8 Νευρικό πλέγμα του Auerbach
3 Επίμηκες μυϊκό στρώμα	9 Καλυκοειδή ή βλεννογόνα κύτταρα
4 Υποβλεννογόνιος χιτώνας	10 Αυλός του εντέρου
5 Ορογόνος χιτώνας	11 Αγγείο αίματος
6 Επιθήλιο του βλεννογόνου	12 Νευρώνας του πλέγματος Auerbach

τέλος τόσο το κυκλοτερές όσο και το επίμηκες μυϊκό στρώμα είναι καλά ανεπτυγμένα και έχουν μεγάλο πάχος (Martin and Blaber 1984).

Στο λαβράκι (*Dicentrarchus labrax*) το πρόσθιο έντερο, το οπίσθιο έντερο και το ορθό είναι δύσκολο να διακριθούν ιστολογικά. Ο βλεννογόνος χιτώνας κατά μήκος του εντέρου καλύπτεται από απλό κυλινδρικό επιθήλιο, που απαρτίζεται από κυλινδρικά κύτταρα με ψηκτροειδή παρυφή και από καλυκοειδή κύτταρα. Κάτω από το επιθήλιο υπάρχει η κύρια στιβάδα, η οποία παρουσιάζει πλούσια αιμάτωση (εικ.6Α-Γ). Το ποσοστό των καλυκοειδών κυττάρων στο βλεννογόνο ποικίλλει στα διάφορα τμήματα του εντέρου και φαίνεται ότι είναι μεγαλύτερο στο μεσαίο τμήμα του εντέρου (εικ.6Β). Διαφορές υπάρχουν και στη μορφολογία των πτυχών του βλεννογόνου. Στο αρχικό και μεσαίο τμήμα του εντέρου είναι μακριές και διακλαδώνονται μεταξύ τους ενώ στο τελικό τμήμα είναι πιο κοντές και απλές. Σε όλο το μήκος του εντέρου, παρατηρούνται στο κυλινδρικό επιθήλιο διάσπαρτα κύτταρα Rodlet (εικ.6Α-Γ).

Στο λαβράκι (*Dicentrarchus labrax*), από μια έρευνα σε προνύμφες, φαίνεται ότι υπάρχει μια βαλβίδα στο σημείο σύνδεσης μεταξύ του στομάχου και του πρόσθιου εντέρου και μια δεύτερη βαλβίδα στο σημείο σύνδεσης του οπίσθιου εντέρου με το ορθό (Giffard-Mena et al 2006).

Ο υποβλεννογόνιος χιτώνας του εντέρου, στο λαβράκι (*Dicentrarchus labrax*), είναι λεπτός και παρουσιάζει στοιχεία πυκνού συνδετικού ιστού (εικ.6Α,Γ). Ο μυϊκός χιτώνας αποτελείται, σε όλο το μήκος του εντέρου, από ένα εσωτερικό κυκλοτερές και ένα εξωτερικό επίμηκες στρώμα λείων μυϊκών ινών. Ανάμεσα στα δύο αυτά στρώματα υπάρχει πάλι, όπως και στο στομάχι, το νευρικό πλέγμα του Auerbach. Στην πορεία του εντέρου από το αρχικό και το μεσαίο τμήμα προς το τελικό, το εσωτερικό κυκλοτερές στρώμα αυξάνει σε πάχος σε σχέση με το εξωτερικό επίμηκες στρώμα και το νευρικό πλέγμα του Auerbach αυξάνει σε μέγεθος (εικ.6Α,Γ,Δ). Εξωτερικά το έντερο περιβάλλεται από τον ορογόνο χιτώνα, ο οποίος αποτελείται από απλό πλακώδες επιθήλιο πάνω σε ένα λεπτό στρώμα συνδετικού ιστού (εικ.6Δ).

2.1.9 Νεύρωση της πεπτικής οδού

Στους τελεόστεους ιχθύες η πεπτική οδός περιέχει τέσσερα αυτόνομα νευρικά πλέγματα, που συντελούν στη μυϊκή περίσταση και την πέψη. Αυτά είναι το υποορογόνο, το μυεντερικό ή πλέγμα του Auerbach, το υποβλεννογόνο και το υποεπιθηλιακό. Στην κοινή πέστροφα (*Salmo trutta*) και στην ιριδίζουσα πέστροφα (*Oncorhynchus mykiss*), επιβεβαιώθηκε η αδρενεργική φύση αυτών των παρασυμπαθητικών γαγγλίων. Στο ψάρι Striped bass (*Morone saxatilis*), μόνο το νευρικό πλέγμα του Auerbach διακρίνεται εύκολα, χωρίς τη βοήθεια ειδικών ιστοχημικών χρωστικών. Αυτό το νευρικό πλέγμα περιέχει δύο, μορφολογικά διαφορετικούς, τύπους νευρώνων. Μεγάλους νευρώνες Τύπου I, που χαρακτηρίζονται από την παρουσία ενός μεγάλου πυρήνα (ή συχνά πολλαπλών) που βάφεται έντονα και φέρει έναν ευδιάκριτο πυρηνίσκο και μικρότερους νευρώνες Τύπου II, που περιέχουν μικρότερο, περισσότερο βασεόφιλο και πιο έντονα χρωματιζόμενο πυρήνα. Επιπρόσθετα, στα νευρικά πλέγματα της πεπτικής οδού, απαντούν κύτταρα του Schwann, αμύελες νευρικές ίνες και στοιχεία συνδετικού ιστού (Groman 1982).

Στο λαβράκι (*Dicentrarchus labrax*) διακρίνεται εύκολα μόνο το μυεντερικό ή πλέγμα του Auerbach. Το πλέγμα αυτό εντοπίζεται ανάμεσα στα δύο στρώματα του μυϊκού χιτώνα και περιέχει νευρώνες Τύπου I και Τύπου II καθώς και στοιχεία συνδετικού ιστού (εικ.3B,4B,5Γ,6Δ).

2.2 ΕΞΩΤΟΙΧΩΜΑΤΙΚΑ ΟΡΓΑΝΑ

Στα εξωτοιχωματικά όργανα του λαβρακιού (*Dicentrarchus labrax*) περιλαμβάνονται η χοληδόχος κύστη, το πάγκρεας, το ήπαρ και η νηκτική κύστη.

2.2.1 Χοληδόχος κύστη

Στα ψάρια, η χοληδόχος κύστη, βρίσκεται μέσα στο βοθρίο της χοληδόχου κύστης, ένα χώρο που σχηματίζεται ανάμεσα στο ήπαρ και το πρόσθιο έντερο. Συνδέεται με το χοληφόρο σύστημα του ήπατος μέσω του κυστικού πόρου και με το πρόσθιο έντερο μέσω του χοληδόχου πόρου. Η χολή που παράγεται στο ήπαρ μπορεί να αποθηκευτεί στην χοληδόχο κύστη και αργότερα να προωθηθεί στο έντερο μέσω του χοληδόχου πόρου. Το τοίχωμα της διαθέτει την ίδια βασική δομή των τεσσάρων στρωμάτων που υπάρχει και στην πεπτική οδό, δηλαδή βλεννογόνο, υποβλεννογόνο, μυϊκό και ορογόνο χιτώνα (Groman 1982).

Στον μπακαλιάρο (*Melanogrammus aeglefinus*) τα επιθηλιακά κύτταρα του βλεννογόνου της χοληδόχου κύστης έχουν κυλινδρικό σχήμα, ενώ ένα παχύ στρώμα συνδετικού ιστού περιβάλλει την κύστη εξωτερικά. Ανάμεσα στις κολλαγόνες ίνες του συνδετικού ιστού, υπάρχουν λεία μυϊκά κύτταρα. Ο χοληδόχος πόρος καλύπτεται, επίσης από ένα στρώμα κυλινδρικών κυττάρων και ένα στρώμα λείων μυϊκών ινών υπάρχει πάλι ανάμεσα στις ίνες του συνδετικού ιστού του (Hamlin et al 2000).

Στο ψάρι Striped Bass (*Morone saxatilis*), ο βλεννογόνος χιτώνας συγκροτείται από κυλινδρικό επιθήλιο με κύτταρα που χαρακτηρίζονται από κεντρικά τοποθετημένους πυρήνες. Τα κύτταρα αυτά, γενικά εμφανίζονται περισσότερο κυβοειδή όταν διαστέλλεται η χοληδόχος κύστη. Ο υποβλεννογόνιος χιτώνας περιέχει πυκνό συνδετικό ιστό ενώ ο μυϊκός χιτώνας απαρτίζεται από ακανόνιστα τοποθετημένα στρώματα λείων μυϊκών ινών. Στον αυχένα ή αλλιώς στο εγγύς τμήμα της χοληδόχου κύστης, ανάμεσα στο μυϊκό και τον ορογόνο χιτώνα, παρατηρούνται εξωκρινής παγκρεατικός ιστός, αγγεία αίματος και νευρικές ίνες. Στο απώτερο τμήμα της χοληδόχου κύστης αντίθετα, απουσιάζει το στρώμα του παγκρεατικού ιστού και ο ορογόνος χιτώνας διαχωρίζεται από το μυϊκό με ένα λεπτό στρώμα από αραιό συνδετικό ιστό. Ο χοληδόχος πόρος, ο κοινός ηπατικός πόρος και ο κυστικός πόρος συγκροτούνται από τα ίδια βασικά στρώματα που υπάρχουν στην χοληδόχο κύστη

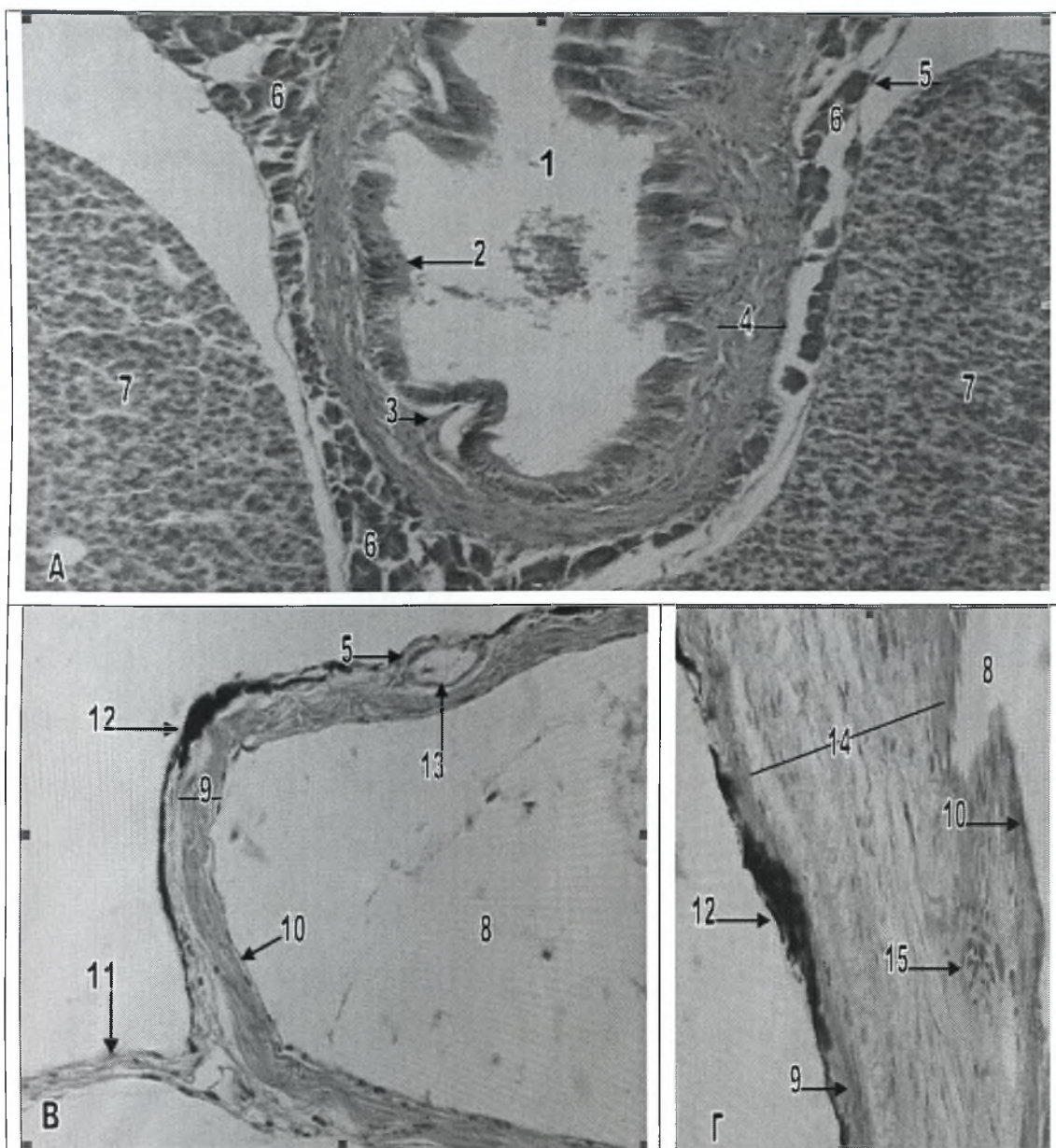
και την πεπτική οδό, δηλαδή από βλεννογόνο χιτώνα από κυλινδρικό επιθήλιο, υποβλεννογόνο χιτώνα με επιμήκεις πτυχές από χαλαρό συνδετικό ιστό, μυϊκό χιτώνα από λείους μύες και μεσοθηλιακό ορογόνο χιτώνα (Groman 1982).

Στο λαβράκι (*Dicentrarchus labrax*) η χοληδόχος κύστη βρίσκεται ανάμεσα στο ήπαρ και το πρόσθιο τμήμα του εντέρου. Το τοίχωμα της αποτελείται από τα τέσσερα βασικά στρώματα που απαντούν και στο τοίχωμα της πεπτικής οδού. Ο βλεννογόνος χιτώνας αποτελείται από κυλινδρικό επιθήλιο. Ο υποβλεννογόνιος χιτώνας αποτελείται από ένα λεπτό στρώμα πυκνού συνδετικού ιστού. Ο μυϊκός χιτώνας απαρτίζεται από λείες μυϊκές ίνες με ακανόνιστη διάταξη και τέλος εξωτερικά υπάρχει ορογόνος χιτώνας από απλό πλακώδες επιθήλιο. Στον αυχένα της χοληδόχου κύστης, ανάμεσα στο μυϊκό και τον ορογόνο χιτώνα υπάρχει εξωκρινής παγκρεατικός ιστός και αγγεία αίματος (εικ.7Α).

2.2.2 Νηκτική κύστη

Η νηκτική κύστη των τελεόστεων ιχθύων, παρόλο που δεν έχει άμεση λειτουργική σχέση με την πέψη, περιγράφεται μαζί με το πεπτικό σύστημα επειδή οι ιστοί της έχουν κοινή εμβρυολογική προέλευση με εκείνους της πεπτικής οδού (Groman 1982).

Αποτελεί το πιο σημαντικό όργανο ελαφρότητας-πλευστότητας των τελεόστεων ιχθύων και υπάρχει στη συντριπτική πλειοψηφία των ειδών των ψαριών. Σε ορισμένα είδη μπορεί να παρουσιάζει και αναπνευστικές ιδιότητες. Μπορεί να περιλαμβάνει ένα μόνο θάλαμο, όπως συμβαίνει στα σολομοειδή, ή να διαθέτει περισσότερους θαλάμους, όπως συμβαίνει στα κυπρινοειδή. Τα ψάρια διακρίνονται σε φυσόστομα, όταν διαθέτουν αεροφόρο αγωγό και σε φυσόκλειστα, όταν δεν διαθέτουν αεροφόρο αγωγό. Ο αεροφόρος αγωγός συνδέει τη νηκτική κύστη με τον οισοφάγο. Πολλά φυσόκλειστα ψάρια είναι προσωρινά φυσόστομα ή αλλιώς



Εικόνα 7. Χοληδόχος κύστη και νηκτική κύστη του λαβρακιού.

A. Εγκάρσια τομή της χοληδόχου κύστης (χρώση H-E). Μεγέθυνση x20.

B. Εγκάρσια του τοιχώματος της νηκτικής κύστης (χρώση H-E). Μεγέθυνση x40.

Γ. Θαυμάσιο δίκτυο της νηκτικής κύστης (χρώση H-E). Μεγέθυνση x40.

1 Αυλός της χοληδόχου κύστης	9 Στρώμα πυκνού συνδετικού ιστού
2 Κυλινδρικό επιθήλιο	10 Πλακώδες επιθήλιο
3 Υποβλεννογόنيος χιτώνας	11 Μεσεντέριο
4 Μυϊκός χιτώνας	12 Στιβάδα χρωμοφόρων κυττάρων
5 Ορογόνοι χιτώνας	13 Αγγείο αίματος
6 Εξωκρινής παγκρεατικός ιστός	14 Αραιός συνδετικός ιστός
7 Ήπαρ	15 Κύτταρα του αίματος
8 Αυλός της νηκτικής κύστης	

ευφυσόκλειστα, με ένα σύντομο μεσοδιάστημα κατά το οποίο η νηκτική κύστη επικοινωνεί με τον οισοφάγο. Γενικά η πλειοψηφία των ψαριών με μαλακές ακτίνες είναι φυσόστομα, ενώ η πλειοψηφία των ψαριών με ακανθώδεις ακτίνες είναι φυσόκλειστα. Το περιεχόμενο της νηκτικής κύστης, στα περισσότερα ψάρια, αποτελείται από αέρια όπως το οξυγόνο, το άζωτο και το διοξείδιο του άνθρακα, με εξαίρεση ψάρια που ζούνε σε μεγάλο βάθος και στα οποία η κοιλότητα της νηκτικής κύστης περιέχει λιπαρά οξέα μικρού μήκους, τα οποία διαθέτουν σχετική πλευστότητα (Ferguson 2006).

Η ιστολογική δομή της νηκτικής κύστης ποικίλλει μεταξύ των διαφόρων ειδών. Συχνά αποτελείται μόνο από μία εσωτερική βλεννογόνο μεμβράνη και ένα εξωτερικό κάλυμμα από συνδετικό ιστό. Στα περισσότερα είδη ψαριών η νηκτική κύστη καλύπτεται από απλό πλακώδες επιθήλιο, πάνω σε ένα στρώμα πυκνού συνδετικού ιστού με επιμήκεις, κυκλοτερείς και λοξές ίνες, διατεταγμένες σε στρώματα. Σε ορισμένα είδη, παρατηρούνται κρύσταλλοι γουανίνης, σε σχήμα λεπτών δίσκων, σφηνωμένοι μέσα στο στρώμα συνδετικού ιστού, οι οποίοι δίνουν στη νηκτική κύστη έναν ιδιαίτερο ασημί χρωματισμό. Τα εξωτερικά στρώματα του συνδετικού ιστού ενώνονται με το εσωτερικό επιθηλιακό στρώμα μέσω ενός στρώματος χαλαρού, ελαστικού συνδετικού ιστού. Το επιθηλιακό στρώμα μπορεί να περιλαμβάνει χρωμοφόρα κύτταρα και στα περισσότερα είδη ψαριών στηρίζεται πάνω σε ένα μυϊκό χιτώνα από λείες μυϊκές ίνες (Stoskopf 1993). Η προμήθεια της νηκτικής κύστης με αέρια γίνεται από το θαυμάσιο δίκτυο (*Rete mirabile*), που συγκροτείται από ένα πλούσιο πλέγμα αιμοφόρων αγγείων, ενώ η απομάκρυνση των αερίων για την αποσυμπίεση της γίνεται από το ωοειδές σώμα, το οποίο υπάρχει στα φυσόκλειστα είδη ψαριών (Ferguson 2006).

Το λαβράκι (*Dicentrarchus labrax*) φαίνεται ότι ανήκει στα φυσόκλειστα είδη ψαριών και η νηκτική του κύστη αποτελείται από ένα μόνο θάλαμο. Το τοίχωμα της είναι λεπτό, με εξαίρεση το μέσο της κοιλιακής της επιφάνειας που παρουσιάζει μεγαλύτερο πάχος. Η νηκτική κύστη του λαβρακιού (*Dicentrarchus labrax*) εσωτερικά

καλύπτεται από απλό πλακώδες επιθήλιο, το οποίο στηρίζεται πάνω σε ένα πυκνό στρώμα ινώδους συνδετικού ιστού. Εξωτερικά η νηκτική κύστη περιβάλλεται από ορογόνο χιτώνα, ο οποίος συγκροτείται από απλό πλακώδες επιθήλιο και προέρχεται από το περιτόναιο (εικ.7B). Στην κοιλιακή επιφάνεια της νηκτικής κύστης, κατά μήκος του ορογόνου χιτώνα και μεταξύ αυτού και του στρώματος του πυκνού συνδετικού ιστού απαντάται μια λεπτή στιβάδα χρωμοφόρων κυττάρων. Στο υπόλοιπο τοίχωμα της νηκτικής κύστης, χρωμοφόρα κύτταρα απαντούν διασκορπισμένα κατά μήκος του εσωτερικού επιθηλίου (εικ.7B,Γ).

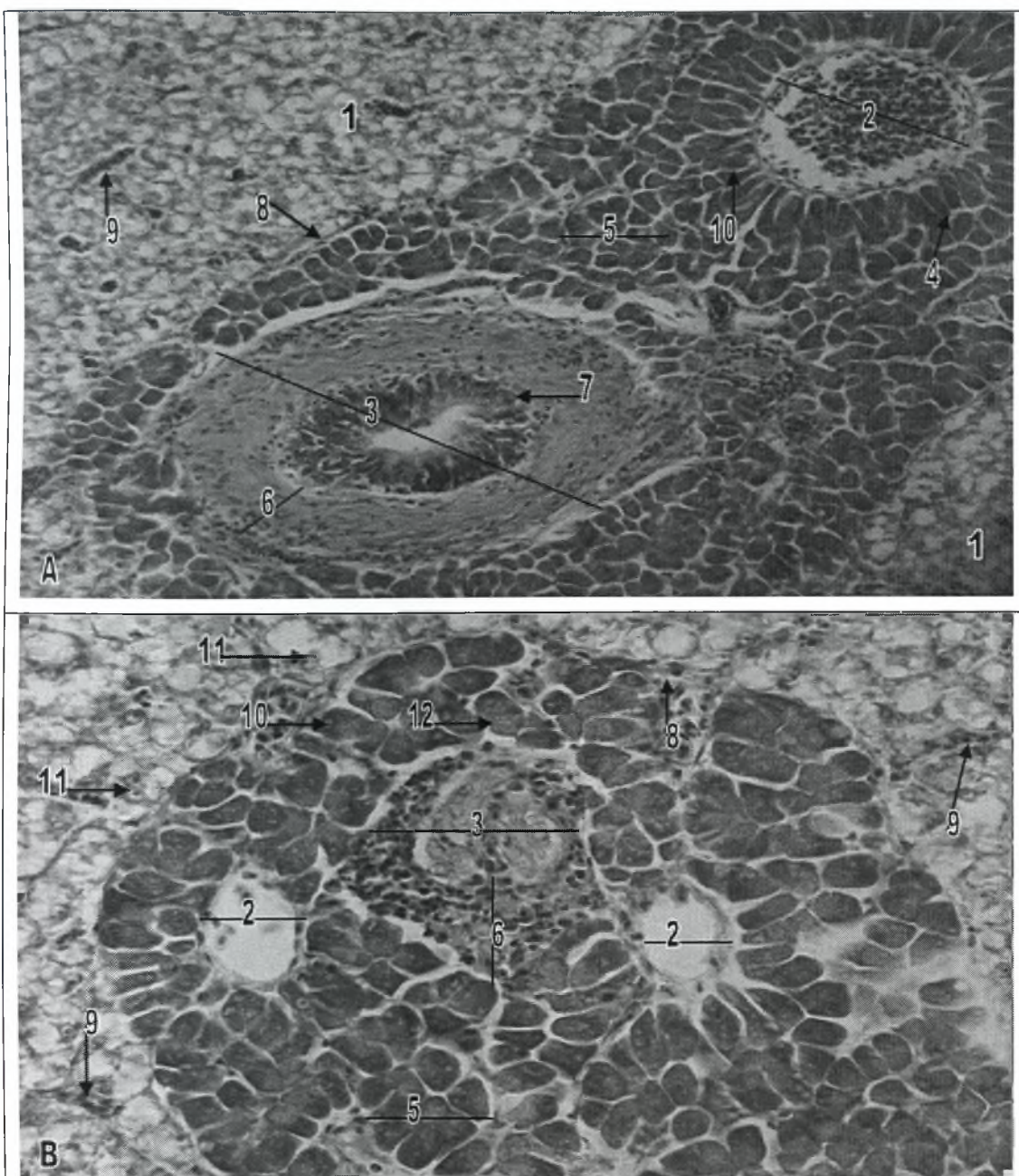
Το τοίχωμα της νηκτικής κύστης του λαβρακιού (*Dicentrarchus labrax*), στο μέσο της κοιλιακής της επιφάνειας είναι παχύτερο και χαρακτηρίζεται από την παρουσία ενός στρώματος χαλαρού συνδετικού ιστού, το οποίο είναι τοποθετημένο ανάμεσα στο στρώμα του ινώδους πυκνού συνδετικού ιστού και το εσωτερικό επιθήλιο. Μέσα στο στρώμα του χαλαρού συνδετικού ιστού απαντώνται αγγεία του αίματος, τα οποία συγκροτούν ένα δίκτυο, το λεγόμενο θαυμάσιο δίκτυο (*Rete mirabile*), που είναι υπεύθυνο για την προμήθεια της νηκτικής κύστης με αέρια (εικ.7Γ).

2.2.3 Πάγκρεας

Τα περισσότερα είδη ψαριών δεν διαθέτουν διακριτό πάγκρεας. Αντίθετα, οι ομάδες των εξωκρινών αδενοκυψελών εντοπίζονται μέσα στο κοιλιακό λίπος ανάμεσα στα πυλωρικά τυφλά (π.χ. στα σολομοειδή), ή γύρω από τους χοληφόρους πόρους του ήπατος (ηπατοπάγκρεας) και λιγότερο συχνά σε άλλες τοποθεσίες όπως ο σπλήνας. Έκτοπες ομάδες παγκρεατικών αδενοκυψελών μπορούν να εντοπιστούν σε ασυνήθιστες τοποθεσίες, όπως στην εγκοπή μεταξύ του αρτηριακού κώνου και της κοιλίας της καρδιάς. Οι εντοπίσεις αυτές δεν θα πρέπει να παρερμηνεύονται ως μεταστάσεις (Ferguson 2006).

Στα ψάρια η εξωκρινής μοίρα του παγκρέατος συγκροτείται από πολυάριθμους σωληνοκυψελοειδείς αδένες που αδειάζουν μέσα σε κύριους εκφορητικούς πόρους, οι οποίοι καλύπτονται από εκκριτικά κύτταρα. Λεπτοί εμβόλιμοι πόροι ή ισθμοί εκβάλλουν στους εκφορητικούς πόρους. Οι εμβόλιμοι πόροι καλύπτονται από απλό κυβοειδές επιθήλιο που περιέχει πολλά καλυκοειδή κύτταρα. Τα εκκριτικά κύτταρα της εξωκρινούς μοίρας του παγκρέατος διαθέτουν ένα βασικό πυρήνα και πολλά ζυμογόνα ή αλλιώς εκκριτικά κοκκία στο φωτεινό τους κυτταρόπλασμα. Νησίδια του Langerhans, με τυπική εμφάνιση, εντοπίζονται διασκορπισμένα ανάμεσα στους εξωκρινείς αδένες, μαζί με πολυάριθμα νεύρα και αγγεία αίματος. Συνήθως η ενδοκρινής μοίρα του παγκρέατος δεν είναι τόσο διάχυτα διασκορπισμένη όπως η εξωκρινής (Stoskopf 1993).

Στο ψάρι Striped Bass (*Morone saxatilis*) η εξωκρινής μοίρα του παγκρέατος χαρακτηρίζεται από δύο τύπους κυψελιδικών κυττάρων, τα κυλινδρικά κύτταρα που συνδέονται στη βάση τους με τις πυλαίες φλέβες και τα τυπικά πυραμοειδή αδενοκυψελιδικά ή βοτρυοειδή κύτταρα, τα οποία σε ομάδες των πέντε με οκτώ κυττάρων σχηματίζουν λοβώδεις αδενοκυψέλες με μια κοιλότητα στο κέντρο. Κάθε αδενοκυψελιδικό κύτταρο διαθέτει έναν, τοποθετημένο κεντρικά ή προς τη βάση, πυρήνα και ένα μεγαλύτερο κεντρικό πυρηνίσκο. Στην κορυφή αυτών των κυττάρων υπάρχουν κοκκία ζυμογόνου. Στο ψάρι αυτό, όπως και στα θηλαστικά, τα κυψελόκεντρα κύτταρα και οι εμβόλιμοι πόροι συγκροτούν το πρωτογενές σύστημα διανομής των παγκρεατικών ενζύμων. Αυτοί οι αρχικοί πόροι ενώνονται για να σχηματίσουν μεγαλύτερους μεσολόβιους παγκρεατικούς πόρους, οι οποίοι με τη σειρά τους ενώνονται και σχηματίζουν τους κύριους παγκρεατικούς πόρους που περιέχονται μέσα στο συνδετικό ιστό που περιβάλλει την επιθηλιακή γραμμή του χοληδόχου πόρου. Οι εμβόλιμοι πόροι καλύπτονται από κυβοειδές επιθήλιο, το οποίο όμως μπορεί να εμφανίζεται πλακώδες όταν ο πόρος διαστέλλεται. Οι μεσολόβιοι πόροι διακρίνονται από τους εμβόλιμους, με τη βοήθεια ενός στρώματος πυκνού συνδετικού ιστού που περιβάλλει την επιθηλιακή τους γραμμή. Οι



Εικόνα 8. Πάγκρεας και Ήπαρ του λαβρακιού.

A. Παγρεατικός και ηπατικός ιστός (χρώση Η-Ε). Μεγέθυνση x20.

B. Παγρεατικός ιστός (χρώση Η-Ε). Μεγέθυνση x20.

1 Ηπατικό παρέγχυμα

7 Κυβοειδές επιθήλιο

2 Ηπατική πυλαία φλέβα

8 Ινώδης συνδετικός ιστός (κάψα)

3 Χολαγγείο

9 Τριχοειδή του ήπατος

4 Κυλινδρικά παγκρεατικά κύτταρα

10 Πυρήνας παγκρεατικού κυττάρου

5 Αδενοκυψέλες του παγκρέατος

11 Πυρήνας ηπατικού κυττάρου

6 Στρώμα συνδετικού ιστού

12 Κοκκία ζυμογόνου

μεγαλύτεροι, αυτοί παγκρεατικοί πόροι περιβάλλονται επιπρόσθετα και από ένα μεσοθηλιακό ορογόνο όταν εντοπίζονται έξω από τον παγκρεατικό ιστό (Groman 1982).

Στο λαβράκι (*Dicentrarchus labrax*) το πάγκρεας είναι διάχυτο και μπορεί να βρεθεί διασκορπισμένο μέσα στο μεσεντέριο και τα σπλάχνα της κοιλιακής κοιλότητας. Εξωκρινής παγκρεατικός ιστός περιβάλλει τις πυλαίες φλέβες, από το σημείο έκφυσης τους κάτω από τον ορογόνο χιτώνα του εντέρου μέχρι το σημείο τερματισμού τους μέσα στο ήπαρ (εικ.8Α,Β,9Β). Επιπρόσθετα, εντοπίζεται μέσα στο μεσεντερικό λίπος που υπάρχει κάτω από τον ορογόνο χιτώνα της χοληδόχου κύστης (εικ.7Α) αλλά και μέσα στο συνδετικό ιστό που υπάρχει ανάμεσα στα πυλωρικά τυφλά (εικ.5Α-Γ). Η ενδοκρινής μοίρα του παγκρέατος απαντά με τη μορφή νησιδίων που περιβάλλονται από εξωκρινή παγκρεατικό ιστό και είναι προσαρμοσμένα στον αυχένα της χοληδόχου κύστης.

Στο πάγκρεας του λαβρακιού (*Dicentrarchus labrax*) απαντούν οι δύο τύποι κυψελιδικών κυττάρων που αναφέρθηκαν στο ψάρι Striped Bass. Ο πρώτος τύπος κυττάρων είναι τα κυλινδρικά κύτταρα, τα οποία διαθέτουν κεντρικό πυρήνα και είναι τοποθετημένα περιμετρικά γύρω από τις πυλαίες φλέβες και με τη βάση τους να εφάπτεται στο τοίχωμα τους (εικ.8Α). Ο δεύτερος τύπος κυττάρων είναι τα τυπικά πυραμοειδή αδενοκυψελιδικά ή βοτρυοειδή κύτταρα που ενώνονται σε ομάδες των πέντε με οκτώ κυττάρων σχηματίζοντας λοβώδεις αδενοκυψέλες που διαθέτουν έναν κεντρικό αυλό. Τα κύτταρα αυτά διαθέτουν έναν πυρήνα που είναι τοποθετημένος στο κέντρο ή προς τη βάση του κυττάρου (εικ.8Α,Β). Τόσο στον πρώτο όσο και στον δεύτερο τύπο κυττάρων, υπάρχουν ανοιχτόχρωμα κοκκία ζυμογόνου ή αλλιώς εκκριτικά κοκκία που είναι τοποθετημένα προς την κορυφή των κυττάρων (εικ.8Β).

2.2.4 Ήπαρ

Το ήπαρ των ψαριών μοιάζει, ιστολογικά, με το ήπαρ άλλων σπονδυλωτών. Αποτελεί έναν δικτυοσωληνοειδή αδένα, ο οποίος περιβάλλεται από μια ορογόνο μεμβράνη. Ορισμένα είδη ψαριών διαθέτουν ένα στρώμα συνδετικού ιστού που σχηματίζει μια κάψα, που περιβάλλει το ήπαρ. Παρόμοια είναι και η λοβώδης αρχιτεκτονική του ήπατος των ψαριών, με εκείνη άλλων σπονδυλωτών. Τα ηπατικά κύτταρα των ψαριών είναι πολύγωνα και διαθέτουν ένα σφαιρικό πυρήνα με ένα μόνο, συνήθως, πυρηνίσκο. Συχνά τα κύτταρα αυτά περιέχουν μεγάλες ποσότητες λιπιδίων και γλυκογόνου, χωρίς όμως να παρουσιάζουν την εκφύλιση του πυρήνα που παρατηρείται κατά τη λιπώδη εκφύλιση του ήπατος των χερσαίων ειδών. Αξιοσημείωτη υπερτροφία των ηπατικών κυττάρων παρατηρείται κατά το στάδιο του σχηματισμού της λεκίθου. Το Αφρικανικό πνευμονοφόρο ψάρι (*Protopterus*) διαθέτει ηπατικά κύτταρα με δύο ξεχωριστούς πυρήνες, ενώ στον Κυπρίνο (*Cyprinus carpio*) και σε ορισμένα άλλα είδη ψαριών, μέσα στο ηπατικό παρέγχυμα, απαντάται παγκρεατικός ιστός κατά μήκος των πυλαίων φλεβών (Stoskopf 1993).

Στην κοινή πέστροφα (*Salmo trutta*), τα ηπατικά κύτταρα παρουσιάζουν σωληνοειδή διάταξη, όμοια με εκείνη που παρατηρείται στο ήπαρ της ιριδίζουσας πέστροφας (*Oncorhynchus mykiss*) και του σολομού του Ατλαντικού (*Salmo salar*). Τα κύτταρα αυτά διαθέτουν ένα σφαιρικό ευχρωματικό πυρήνα, ο οποίος περικλείει ένα ή δύο πυρηνίσκους και τοποθετούνται ακτινοειδώς γύρω από τα χοληφόρα αγγεία. Στο κυτταρόπλασμα αυτών των κυττάρων υπάρχει ένα αρκετά εκτεταμένο ενδοπλασματικό δίκτυο, ενώ συχνά υπάρχουν σταγονίδια λίπους και πυκνά σωματίδια, που καταλαμβάνουν μεγάλο μέρος του κυτταροπλάσματος. Επιπρόσθετα άλλοι τύποι κυττάρων, που απαντούν στο ήπαρ της κοινής πέστροφας (*Salmo trutta*), είναι τα επιθηλιακά κύτταρα των χοληφόρων πόρων, τα μακροφάγα, τα λιποκύτταρα και τα ενδοθηλιακά κύτταρα. Το ηπατικό παρέγχυμα χαρακτηρίζεται από τυχαία διασκορπισμένες φλέβες, αρτηρίες και χοληφόρους πόρους. Ωστόσο, συχνά οι

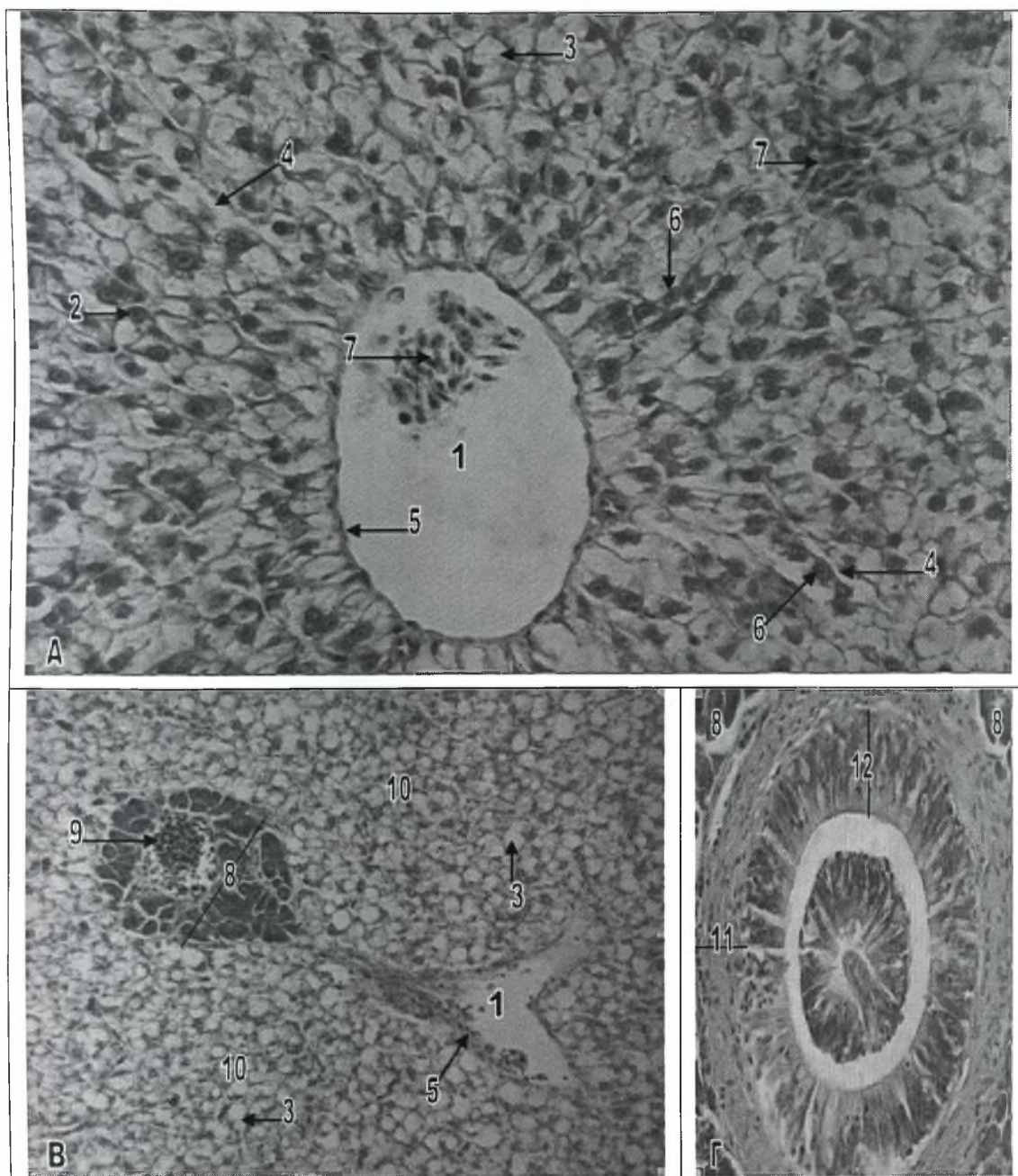
φλέβες απαντούν σε συνδυασμό με μια ή δύο αρτηρίες και ορισμένες φορές ο συνδυασμός αυτός περιλαμβάνει και ένα χοληφόρο πόρο (Rocha et al 1994).

Στο ψάρι Striped Bass (*Morone saxatilis*), το ήπαρ περιβάλλεται από μια κάψα ινώδους συνδετικού ιστού, αλλά αντίθετα από τα θηλαστικά, δεν διαθέτει διακριτούς λοβούς, δεν υπάρχει εμφανές μεσολόβιο στρώμα συνδετικού ιστού και οι πυλαίες τριάδες απουσιάζουν. Αντίθετα τα περισσότερα διακριτά, ιστολογικά στοιχεία είναι ο εξωκρινής παγκρεατικός ιστός που περιβάλλει όλες τις πυλαίες φλέβες στα ώριμα άτομα του είδους και ένα δίστιβο, αμφίπλευρο αναστομωτικό δίκτυο από ηπατικά κύτταρα, που αποτελεί τη βασική λειτουργική ηπατική μονάδα. Ο παγκρεατικός ιστός, γύρω από τις πυλαίες φλέβες, σχηματίζει ένα σύνθετο σωληνοκυψελοειδή αδένια και βρίσκεται μέσα σε ένα στρώμα ινώδους συνδετικού ιστού που παρουσιάζει πλούσια αιμάτωση. Παρόλο που οι πραγματικές πυλαίες τριάδες απουσιάζουν από το ήπαρ του Striped Bass (*Morone saxatilis*), συχνά οι χοληφόροι πόροι εντοπίζονται σε συνδυασμό με εξωκρινή παγκρεατικό ιστό ο οποίος περιβάλλει πυλαίες φλέβες. Ωστόσο, οι ηπατικές αρτηρίες σπάνια εμφανίζονται σε συνδυασμό με τις παραπάνω δύο δομές αλλά συνήθως βρίσκονται απομονωμένες μέσα στο ηπατικό παρέγχυμα (Groman 1982).

Γενικά τα ηπατικά κύτταρα, στο ψάρι Striped Bass (*Morone saxatilis*), είναι πολυεδρικά με ένα κεντρικά τοποθετημένο πυρήνα, αν και μπορεί να παρουσιάζουν ιστολογικές διαφοροποιήσεις σε περιπτώσεις που αποθηκεύουν μεγάλες ποσότητες λίπους και γλυκογόνου. Στις περιπτώσεις αυτές, ο πυρήνας και το κυτταρόπλασμα των ηπατικών κυττάρων, εμφανίζονται συμπυκνωμένα και τοποθετημένα έκκεντρα, προς τον πλησιέστερο κολποειδή χώρο. Εκτός από τα παραπάνω δομικά στοιχεία, στο ήπαρ των ενήλικων ψαριών, μπορεί να υπάρχει και αιμοποιητικός ιστός καθώς και συγκεντρώσεις μακροφάγων. Σε εγκάρσια τομή, τα κολπώδη τριχοειδή του ήπατος γειτνιάζουν με πέντε έως οκτώ ηπατικά κύτταρα και διαχωρίζονται μεταξύ τους από τουλάχιστον δύο ηπατικά κύτταρα. Οι αγγειακοί αυτοί χώροι καλύπτονται από δικτυοενδοθηλιακά κύτταρα, τα οποία στηρίζονται πάνω σε ένα ψιλό δίκτυο από

δικτυωτές ίνες. Δικτυωτές ίνες απαντούν επίσης και κατά μήκος των κεντρικών φλεβών, των πυλαίων φλεβών, των παγκρεατικών αγγείων και κάτω από την ηπατική κάψα. Το φλεβικό αίμα που εισέρχεται στο ήπαρ μέσω των πυλαίων φλεβών, τελικά ρέει μέσα από τα κολπώδη τριχοειδή και συλλέγεται στις κεντρικές φλέβες πριν προωθηθεί μέσω των ηπατικών φλεβών προς τον φλεβώδη κόλπο της καρδιάς. Στο ψάρι Striped Bass (*Morone saxatilis*) δεν υπάρχει σωληνοειδής κοιλότητα για τη συλλογή της χολής. Τα χοληφόρα σωληνάκια σχηματίζονται ανάμεσα σε γειτονικά ηπατικά κύτταρα και ενώνονται μεταξύ τους για να σχηματίσουν μεγαλύτερους χοληφόρους πόρους. Οι πόροι αυτοί, όπως αναφέρθηκε παραπάνω, απαντούν είτε μόνοι τους είτε σε συνδυασμό με τον εξωκρινή παγκρεατικό ιστό του ήπατος. Καλύπτονται από χαμηλό κυβοειδές επιθήλιο και περιβάλλονται από ένα λεπτό στρώμα ινώδους συνδετικού ιστού. Οι μικρότεροι αυτοί πόροι ενώνονται τελικά με το μεγαλύτερο κυστικό πόρο, πριν αυτός αναδυθεί από το ήπαρ (Groman 1982).

Στο λαβράκι (*Dicentrarchus labrax*) το ήπαρ έχει τη μορφή δικτυοσωληνοειδή αδένα και περιβάλλεται από μία ορογόνο μεμβράνη. Δεν υπάρχουν διακριτοί λοβοί, ούτε μεσολόβιος συνδετικός ιστός (εικ.9Α). Χαρακτηριστική είναι η παρουσία εξωκρινή παγκρεατικού ιστού, ο οποίος έχει τη μορφή σύνθετου σωληνοκυψελοειδή αδένα και περιβάλλει όλες τις πυλαίες φλέβες που διατρέχουν το ηπατικό παρέγχυμα (εικ.8Α,Β,9Β), κάνοντας έτσι εύκολη την διάκριση τους από τις κεντρικές ηπατικές φλέβες, που απαντούν μεμονωμένες στο ηπατικό παρέγχυμα (εικ.9Α,Β). Επιπρόσθετα, φαίνεται ότι και όλοι οι χοληφόροι πόροι απαντούν σχεδόν πάντα σε συνδυασμό με τον περιπυλαίο εξωκρινή παγκρεατικό ιστό, καθιστώντας έτσι την παρουσία, των λεγόμενων πυλαίων δυάδων, πολύ συχνή (εικ.8Α,Β). Αντίθετα, τυπικές πυλαίες τριάδες, δηλαδή συνδυασμός πυλαίων φλεβών, χοληφόρων πόρων και αρτηριδίων του ήπατος, σπάνια μόνο απαντούν στο ηπατικό παρέγχυμα του λαβρακιού (*Dicentrarchus labrax*). Ο εξωκρινής παγκρεατικός ιστός του ήπατος



Εικόνα 9. Ήπαρ του λαβρακιού.

A. Εγκάρσια τομή κεντρικής ηπατικής φλέβας (χρώση H-E). Μεγέθυνση x40.

B. Κεντρική ηπατική και πυλαία ηπατική φλέβα (χρώση H-E). Μεγέθυνση x10.

Γ. Εγκάρσια τομή χοληφόρου πόρου (χρώση H-E). Μεγέθυνση x40.

1 Αυλός κεντρικής ηπατικής φλέβας

7 Κύτταρα του αίματος

2 Πυρήνας ηπατικών κυττάρων

8 Παγκρεατικός ιστός

3 Κενोटόπια λίπους

9 Ηπατική πυλαία φλέβα

4 Κολπώδη τριχοειδή

10 Ηπατικό παρέγχυμα

5 Ενδοθήλιο των αγγείων

11 Στρώμα συνδετικού ιστού

6 Αλυσίδες ηπατικών κυττάρων

12 Κυλινδρικό επιθήλιο

περιβάλλεται από ένα λεπτό στρώμα ινώδους συνδετικού ιστού, το οποίο παρουσιάζει πλούσια αιμάτωση (εικ.8B).

Τα ηπατικά κύτταρα του λαβρακιού (*Dicentrarchus labrax*) είναι πολυεδρικά με ένα κεντρικά τοποθετημένο πυρήνα που φέρει ένα μόνο πυρηνίσκο. Στις περιπτώσεις όμως που τα κύτταρα αυτά περιέχουν μεγάλα κενοτόπια λίπους ή πολυάριθμα κοκκία γλυκογόνου, ο πυρήνας και το κυτταρόπλασμα μετατοπίζονται προς την περιφέρεια του κυττάρου και προς την πλευρά του πλησιέστερου κολποειδή χώρου. Τα ηπατικά κύτταρα έχουν σωληνοειδή διάταξη και τοποθετούνται ακτινωτά γύρω από τα αγγεία του παρεγχύματος (εικ.9A,B). Άλλες μορφές κυττάρων που απαντούν είναι τα ενδοθηλιακά κύτταρα (εικ.9A) και τα μακροφάγα. Σε εγκάρσια τομή φαίνεται ότι τα ηπατικά κύτταρα διατάσσονται γύρω από τα κολπώδη τριχοειδή σε ομάδες των πέντε με οκτώ κυττάρων ενώ μεταξύ δύο γειτονικών τριχοειδών παρεμβάλλονται τουλάχιστον δύο ηπατικά κύτταρα (εικ.9A).

Τα χοληφόρα σωληνάκια σχηματίζονται ανάμεσα σε παρακείμενα ηπατικά κύτταρα. Σταδιακά ενώνονται μεταξύ τους και σχηματίζουν μεγαλύτερους χοληφόρους πόρους. Οι χοληφόροι αυτοί πόροι καλύπτονται από κυλινδρικό επιθήλιο και περιβάλλονται από ένα λεπτό στρώμα ινώδους συνδετικού ιστού (εικ.8A,B,9Γ). Με τη σειρά τους οι χοληφόροι πόροι ενώνονται για να σχηματίσουν τον κυστικό πόρο, το τοίχωμα του οποίου, όπως αναφέρθηκε παραπάνω, παρουσιάζει την ίδια βασική δομή με το τοίχωμα της χοληδόχου κύστης και της πεπτικής οδού.

ΚΕΦΑΛΑΙΟ 3. ΑΝΑΠΝΕΥΣΤΙΚΟ ΣΥΣΤΗΜΑ

Οι τελεόστεοι ιχθύες προσλαμβάνουν το οξυγόνο, που χρειάζονται για την αναπνοή τους, από το νερό με απλή διάχυση μέσω των βραγχίων (Groman 1982). Σε κάθε πλευρά της κεφαλής, οι τελεόστεοι ιχθύες διαθέτουν τέσσερα βραγχιακά τόξα. Το κάθε ένα από αυτά αποτελείται από εκατοντάδες πρωτογενή βραγχιακά νημάτια. Κάθε ξεχωριστό πρωτογενές βραγχιακό νημάτιο συγκροτείται από μια, έκκεντρα τοποθετημένη, χόνδρινη ακτίνα και από στηρικτικό συνδετικό ιστό, τα οποία καλύπτονται από επιθήλιο. Επίπεδα αναπνευστικά δευτερογενή βραγχιακά νημάτια εκτείνονται σε δύο σειρές στις πλευρές των πρωτογενών βραγχιακών νημάτων (Isisag and Karakisi 1998).

Τα πρωτογενή βραγχιακά νημάτια των βραγχιακών τόξων διατάσσονται σε δύο σειρές κατά μήκος των τόξων, που ονομάζονται ημιβράγχια (Oropesa-Jimenez et al 2005).

Κατά μήκος των βραγχιακών τόξων, στην αντίθετη πλευρά από εκείνη των πρωτογενών βραγχιακών νημάτων, υπάρχουν οι βραγχιακές άκανθες (οδοντίδια). Αυτές αποτελούνται από ακυτταρικό ή μικτό οστό και καλύπτονται από βλεννογόνο επιθήλιο και δόντια. Οι βραγχιακές άκανθοι περιορίζονται σε οζίδια σε όλα τα ζεύγη των βραγχιακών τόξων με εξαίρεση εκείνες του πρώτου ζεύγους. Οι βραγχιακές αυτές άκανθες βοηθούν στην πρόσληψη της τροφής και την προστασία των βραγχιακών νημάτων (Groman 1982). Στο λαβράκι (*Dicentrarchus labrax*), οι βραγχιακές άκανθες συγκροτούνται από οστό και καλύπτονται από πολύστιβο πλακώδες επιθήλιο, όμοιο με εκείνο της στοματικής κοιλότητας, καθώς και από δόντια τα οποία συνδέονται στη βάση τους με το οστό. Κατά μήκος του επιθηλίου παρατηρούνται διασκορπισμένα καλυκοειδή κύτταρα (εικ. 10B).

Το επιθήλιο των βραγχίων αποτελεί την κύρια περιοχή για την ανταλλαγή των αερίων, την ρύθμιση των ιόντων, την οξεοβασική ισορροπία και την απέκκριση των αζωτούχων ουσιών των ψαριών, εξυπηρετώντας έτσι ένα πλήθος ζωτικών λειτουργιών, για τους υδρόβιους αυτούς οργανισμούς (Evans D 1987).

Στο λαβράκι (*Dicentrarchus labrax*) τα κυτταρικά συστατικά των βραγχίων παρουσιάζουν την ίδια δομική οργάνωση με τους άλλους τελεόστεους ιχθύες (Giari et al 2006). Αναλυτικότερα στο λαβράκι (*Dicentrarchus labrax*), μια σειρά από διακριτά δευτερογενή βραγχιικά νημάτια διατρέχει κάθετα την άνω και κάτω επιφάνεια κάθε πρωτογενούς βραγχιικού νηματίου (εικ.10A,11B). Επιθηλιακά κύτταρα καλύπτουν και τους δύο τύπους των βραγχιικών νηματίων, ενώ τα χλωριούχα κύτταρα είναι εμφανή μόνο κατά μήκος των πρωτογενών νηματίων και σπάνια μόνο απαντούν στα δευτερογενή νημάτια (εικ.11A). Τέλος, καλυκοειδή (βλεννογόνα) κύτταρα υπάρχουν αραιά διασκορπισμένα στο επιθήλιο των πρωτογενών νηματίων και λιγότερο συχνά κατά μήκος των δευτερογενών νηματίων (Giari et al 2007) (εικ.11A,B).

3.1 ΚΥΚΛΟΦΟΡΙΑ ΤΟΥ ΑΙΜΑΤΟΣ ΣΤΑ ΒΡΑΓΧΙΑ

Το επιθήλιο των βραγχίων των ψαριών δέχεται αίμα απευθείας από την καρδιά, μέσω της κοιλιακής αορτής, με τις προσαγωγές και απαγωγές βραγχιικές αρτηρίες των βραγχιικών τόξων. Το πρότυπο της κυκλοφορίας του αίματος μέσα από τα πρωτογενή και τα δευτερογενή βραγχιικά νημάτια είναι σχετικά σύνθετο, με το μη οξυγονωμένο αίμα να ρέει, μέσω των προσαγωγών αρτηριών των πρωτογενών νηματίων και των προσαγωγών αρτηριδίων των δευτερογενών νηματίων, μέσα στα δευτερογενή βραγχιικά νημάτια. Το οξυγονωμένο αίμα φεύγει από τα δευτερογενή νημάτια και επιστρέφει στις απαγωγές βραγχιικές αρτηρίες μέσω των απαγωγών αρτηριδίων των δευτερογενών νηματίων και των απαγωγών αρτηριών των πρωτογενών νηματίων. Αναστομώσεις, που υπάρχουν μεταξύ των

απαγωγών αρτηριών των πρωτογενών βραγχιακών νηματίων και του κεντρικού φλεβώδη κόλπου των πρωτογενών νηματίων, συντελούν σε μια παράλληλη αποστράγγιση οξυγονωμένου αίματος κατευθείαν πίσω στην βραγχιακή φλέβα και ακολούθως στην καρδιά. Επιπρόσθετα, σε ορισμένα είδη ψαριών, απαντούν και αναστομώσεις μεταξύ των προσαγωγών αρτηριών των πρωτογενών νηματίων και του κεντρικού φλεβώδη κόλπου, συντελώντας σε μια πιθανή παράκαμψη γύρω από τα δευτερογενή βραγχιακά νημάτια (Evans D 1987).

Στο ψάρι Striped Bass (*Morone saxatilis*), ο κεντρικός φλεβώδης κόλπος καταλαμβάνει τον πυρήνα των πρωτογενών βραγχιακών νηματίων και βρίσκεται μεταξύ του χόνδρου των βραγχιακών ακτίνων και των απαγωγών αρτηριών των πρωτογενών νηματίων (εικ.10Α). Οι βραγχιακές φλέβες βρίσκονται δίπλα στην προσαγωγή βραγχιακή αρτηρία, ανάμεσα στη βάση των βραγχιακών ακτίνων και το εγκάρσιο διάφραγμα των βραγχιακών τόξων. Όλες οι κυκλοφοριακές οδοί των βραγχιών νευρώνονται από κλάδους των εγκεφαλικών συζυγιών ΙΧ και Χ, δηλαδή του γλωσσοφαρυγγικού και του πνευμονογαστρικού νεύρου αντίστοιχα (Groman 1982).

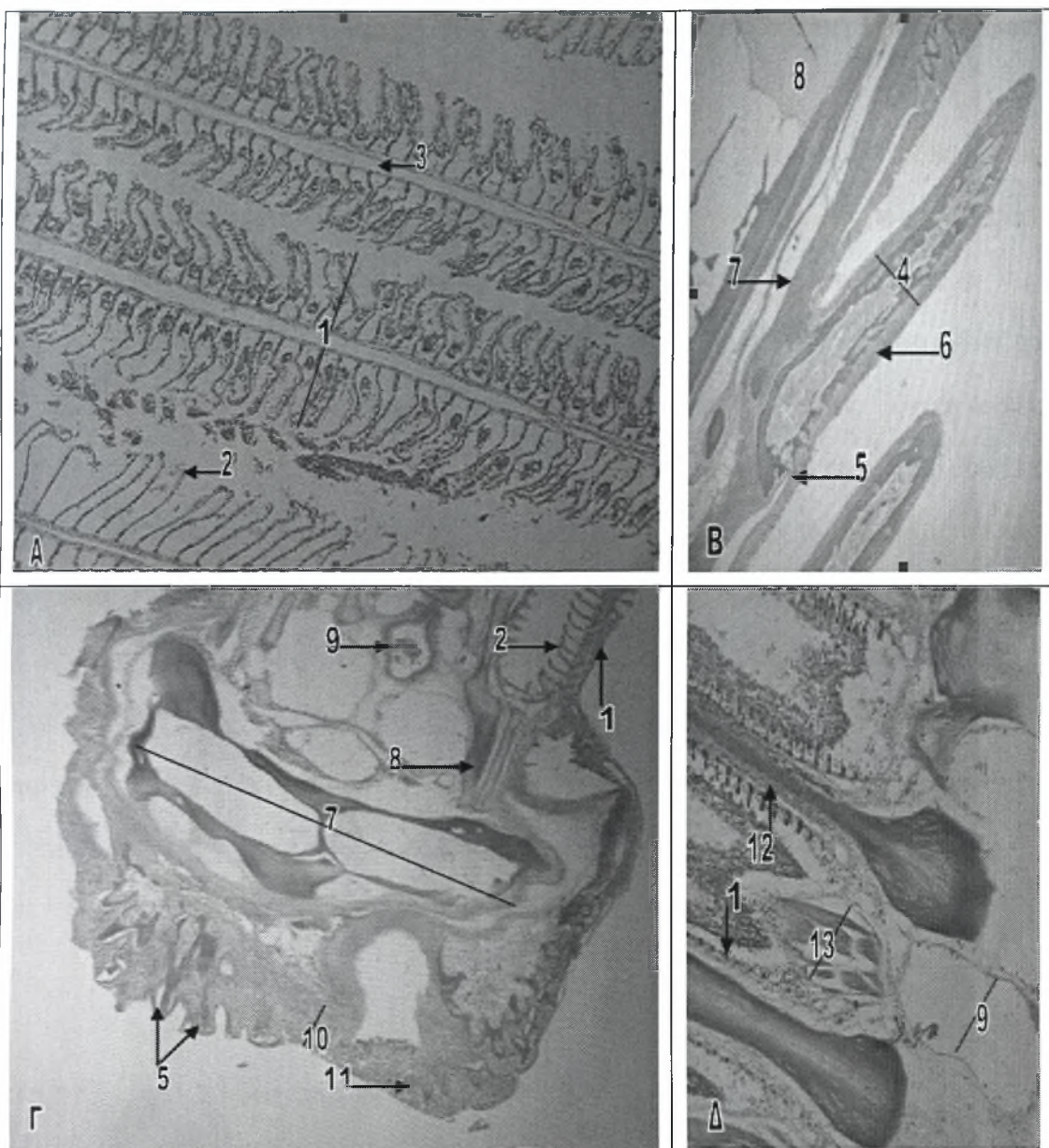
3.2 ΒΡΑΓΧΙΑΚΑ ΤΟΞΑ

Τα βραγχιακά τόξα είναι τοποθετημένα μέσα στην φαρυγγική κοιλότητα και εκτείνονται από το δάπεδο ως την οροφή κατά μήκος των πλάγιων περιθωρίων της κοιλότητας. Είναι κλεισμένα κάτω από τα βραγχιακά επικαλύμματα, τα οποία ρυθμίζουν την ροή του νερού και προστατεύουν τα βράγχια (Groman 1982).

Τα βραγχιακά τόξα των ψαριών καλύπτονται από επιθήλιο το οποίο αποτελεί συνέχεια του επιθηλίου του φάρυγγα και της στοματικής κοιλότητας και συχνά περιέχει γευστικούς κάλυκες και βλεννογόνα κύτταρα. Κατά μήκος των πλάγιων πλευρών των βραγχιακών τόξων καθώς και ανάμεσα στα ημιβράγχια συχνά

απαντούν απαγωγές δεσμίδες από γραμμωτές μυϊκές ίνες. Επιπρόσθετα, το στηρικτικό οστό ή χόνδρος των βραγχιακών τόξων, διαφοροποιείται με την ηλικία των ψαριών και μπορεί και να ποικίλει στα διάφορα είδη των ψαριών. Τα ενήλικα ψάρια διαθέτουν λιγότερο χόνδρο και περισσότερο οστό (Stoskopf 1993).

Στο ψάρι Striped Bass (*Morone saxatilis*), τα κυτταρικά στοιχεία των βραγχιακών τόξων, ουσιαστικά αποτελούν συνέχεια εκείνων της κοιλιακής αορτής, του στοματικού βλεννογόνου και των σκελετικών στοιχείων του κρανίου. Το επιθήλιο που καλύπτει τα βραγχιακά τόξα είναι συνεχόμενο τόσο με το βλεννογόνο της στοματικής κοιλότητας όσο και με το επιθήλιο των βραγχιακών νηματίων και περιέχει γευστικούς κάλυκες, βλεννογόνα κύτταρα και δόντια. Κατά μήκος του πρόσθιου χείλους κάθε τόξου, ο υποκείμενος υποβλεννογόσιος χιτώνας είναι εκτεταμένος και περιέχει πολυάριθμα αγγεία αίματος που δεν σχετίζονται με την αναπνοή. Στις πλευρές, κατά μήκος των βραγχιακών τόξων, ο υποβλεννογόσιος χιτώνας περιορίζεται σε λίγα στρώματα από πυκνό συνδετικό ιστό και περιέχει δεσμίδες γραμμωτών μυϊκών ινών. Στους οστεϊχθύες όπως το ψάρι Striped Bass (*Morone saxatilis*), δεσμίδες απαγωγών μυϊκών ινών απαντούν κατά μήκος της εξωτερικής πλευράς των βραγχιακών τόξων, ανάμεσα στη βάση των βραγχιακών ακτίνων και στο οστό των βραγχιακών τόξων. Ωστόσο, το ζεύγος των απαγωγών μυών, εντοπίζεται ανάμεσα στα ημιβράγχια, με τις μυϊκές ίνες τους να διασταυρώνονται μεταξύ τους (εικ.10Δ). Αμφότερες οι δεσμίδες μυϊκών ινών, που αναφέρονται παραπάνω, βοηθούν στην διατήρηση των βραγχίων σε θέση ευνοϊκή για την αναπνοή. Η σύνθεση των οστών του βραγχιακού τόξου και του χόνδρου των βραγχιακών ακτίνων διαφοροποιείται ανάλογα με την ηλικία, στο ψάρι Striped Bass (*Morone saxatilis*). Σε νεαρή ηλικία, ένα μεγαλύτερο ποσοστό του ειδικού βραγχιακού χόνδρου υπάρχει και στις δύο αυτές σκελετικές κατασκευές. Αντίθετα, τα ενήλικα ψάρια διαθέτουν μειωμένα χόνδρινα στοιχεία στα οστά των τόξων αλλά όχι και στις χόνδρινες ακτίνες, στις οποίες διατηρούνται σε υψηλά ποσοστά. Στην ηλικία αυτή, τα τόξα και τα βραγχιακά οδοντίδια συγκροτούνται από μικτό οστό, το οποίο



Εικόνα 10. Βράγχια του λαβρακιού.

A. Πρωτογενή και δευτερογενή βραγχιακά νημάτια (χρώση Η-Ε). Μεγέθυνση x10.

B. Βραγχιακές άκανθοι (οδοντίδια) (χρώση Η-Ε). Μεγέθυνση x4.

Γ. Εγκάρσια τομή του βραγχιακού τόξου (χρώση Η-Ε). Μεγέθυνση x4.

Δ. Βραγχιακές ακτίνες (χρώση Η-Ε). Μεγέθυνση x10.

1 Πρωτογενή βραγχιακά νημάτια	8 Χόνδρος
2 Δευτερογενή βραγχιακά νημάτια	9 Αγγείο αίματος
3 Κεντρικός φλεβώδης κόλπος	10 Πολύστιβο πλακώδες επιθήλιο
4 Βραγχιακή άκανθα	11 Γευστικός κάλυκας
5 Φαρυγγικά δόντια	12 Χόνδρινη βραγχιακή ακτίνα
6 Βλεννογόνος	13 Απαγωγές μυϊκές ίνες
7 Μικτό οστό	

αναγνωρίζεται από τα κεντρικά λιπώδη στοιχεία και τα περιφερικά ακυτταρικά στοιχεία (Groman 1982).

Στο λαβράκι (*Dicentrarchus labrax*) το επιθήλιο των βραγχιακών τόξων, όπως και στο ψάρι Striped Bass (*Morone saxatilis*) που αναφέρεται παραπάνω, είναι συνεχόμενο με το επιθήλιο της στοματικής κοιλότητας και το επιθήλιο των βραγχιακών νηματίων (εικ.10B,Γ). Στο πρόσθιο χείλος των βραγχιακών τόξων το επιθήλιο είναι πολύστιβο πλακώδες και περιέχει γευστικούς κάλυκες, δόντια καθώς και βλεννογόνα κύτταρα που εντοπίζονται στην ανώτερη στιβάδα του επιθηλίου. Το πάχος του επιθηλίου περιορίζεται στις πλευρές των βραγχιακών τόξων. Κάτω από το επιθήλιο υπάρχει ο υποβλεννογόσιος χιτώνας, ο οποίος, κατά μήκος του πρόσθιου χείλους των τόξων, είναι αρκετά παχύς και περιέχει πολυάριθμα αγγεία αίματος (εικ.10Γ). Τα οστά των βραγχιακών τόξων και οι βραγχιακές άκανθες (οδοντίδια) συγκροτούνται από μικτό οστό, που χαρακτηρίζεται από την παρουσία λιπωδών στοιχείων στο κέντρο και ακυτταρικών στοιχείων στην περιφέρεια (εικ.10B,Γ). Αντίθετα, οι βραγχιακές ακτίνες συγκροτούνται από χόνδρο (εικ.10Δ,11Α).

3.3 ΒΡΑΓΧΙΑΚΑ ΝΗΜΑΤΙΑ

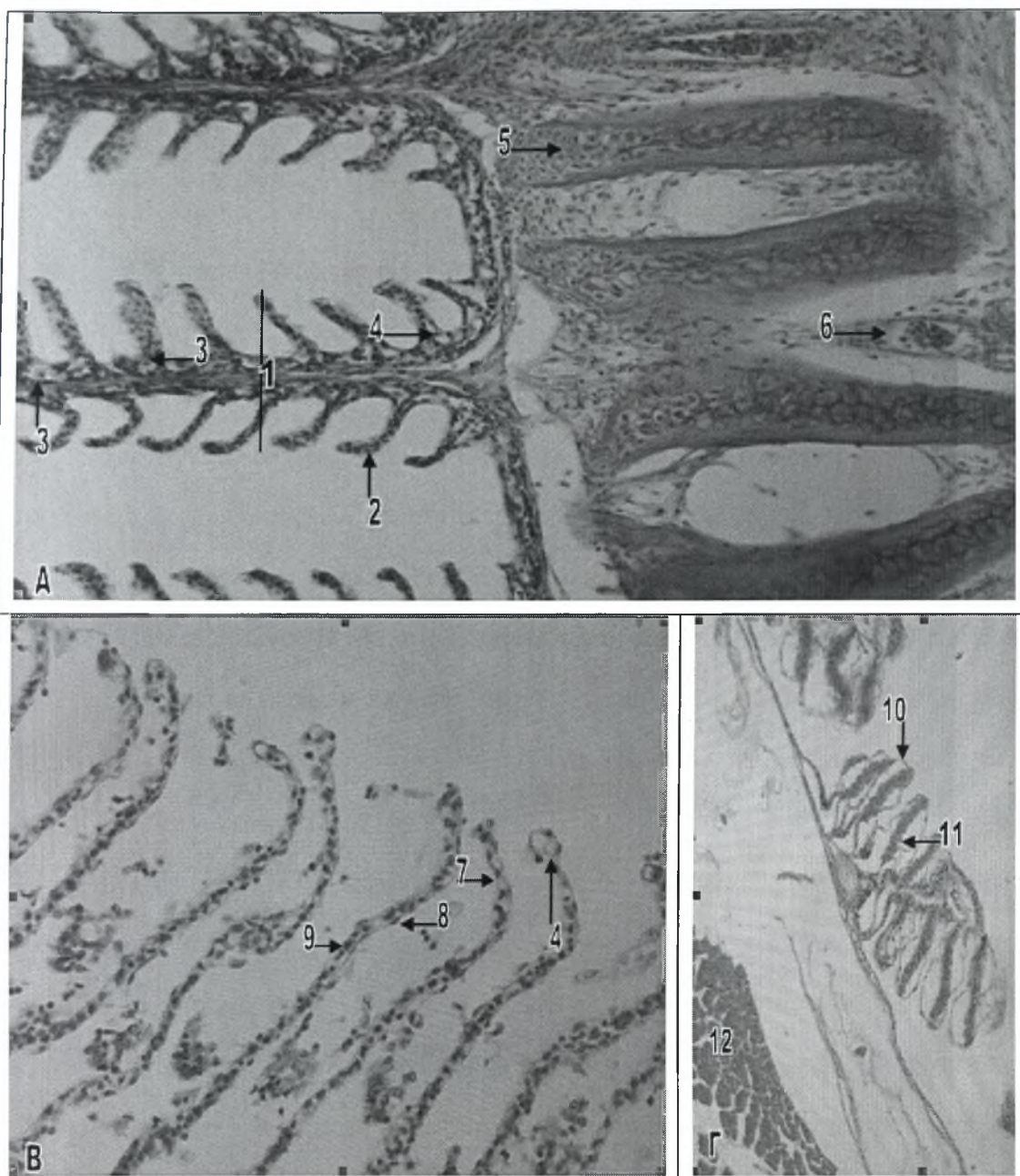
Τα πρωτογενή βραγχιακά νημάτια των ψαριών υποστηρίζονται από ένα κεντρικό πυρήνα από χόνδρο, περιέχουν αγγεία αίματος για την τροφοδοσία των βραγχιών αλλά και για την ανταλλαγή αερίων και καλύπτονται από επιθήλιο, το οποίο είναι συνεχόμενο με εκείνο των δευτερογενών νηματίων. Τα δευτερογενή βραγχιακά νημάτια καλύπτονται από πλακώδες επιθήλιο, το οποίο συνήθως διαθέτει δύο στιβάδες κυττάρων. Το επιθήλιο αυτό, είναι παχύτερο στα είδη των ψαριών που αναπνέουν αέρα. Στα ψάρια αλμυρού νερού απαντώνται χλωριούχα κύτταρα, τα οποία εντοπίζονται στο επιθήλιο της βάσης των δευτερογενών βραγχιακών νηματίων. Τα κύτταρα αυτά σπάνια απαντούν στα ψάρια γλυκού νερού.

Επιπρόσθετα, βλεννογόνα κύτταρα απαντούν σε διάφορα σημεία των δευτερογενών νηματίων και ειδικότερα κοντά στη βάση τους (Stoskopf 1993).

Στο γατόψαρο (*Hypostomus* CF. *Plecostomus*), το επιθήλιο των βραγχιακών νηματίων διακρίνεται σε δύο τύπους, στο επιθήλιο των πρωτογενών και το επιθήλιο των δευτερογενών νηματίων. Το επιθήλιο των πρωτογενών βραγχιακών νηματίων δεν είναι αναπνευστικό. Είναι πολύστιβο, συγκροτούμενο από 4-10 στρώματα κυττάρων και καταλαμβάνει την αρχική και την τελική περιοχή των πρωτογενών νηματίων και τους χώρους μεταξύ των βάσεων των δευτερογενών νηματίων. Το εξωτερικό στρώμα συγκροτείται κυρίως από επιθηλιακά κύτταρα, μαζί με πολυάριθμα βλεννογόνα και χλωριούχα κύτταρα, τα οποία απαντούν διάσπαρτα ανάμεσα τους. Τα περισσότερα βλεννογόνα κύτταρα εντοπίζονται στην αρχική και τελική περιοχή των πρωτογενών νηματίων, ενώ τα χλωριούχα κύτταρα εντοπίζονται κοντά στην έκφυση των δευτερογενών βραγχιακών νηματίων, τόσο στην αρχική και την τελική περιοχή των πρωτογενών νηματίων όσο και στις περιοχές μεταξύ των βάσεων των δευτερογενών νηματίων. Σε ότι αφορά τη μορφολογία, τα επιθηλιακά κύτταρα είναι πολύγωνα, ενώ τα χλωριούχα κύτταρα είναι μεγάλα και κυκλικά και τα βλεννογόνα κύτταρα είναι επίσης κυκλικά. Τα εσωτερικά στρώματα του επιθηλίου των πρωτογενών νηματίων συγκροτούνται από κύτταρα ποικίλης πυκνότητας. Μια λεπτή βασική στιβάδα παρεμβάλλεται ανάμεσα στο επιθήλιο των πρωτογενών νηματίων και τον υποκείμενο συνδετικό ιστό. Το επιθήλιο των δευτερογενών βραγχιακών νηματίων είναι προσαρμοσμένο, δομικά, έτσι ώστε να εξυπηρετεί την ανταλλαγή των αερίων. Διαθέτει πλούσια αγγείωση και συγκροτείται από δύο στρώματα επιθηλιακών κυττάρων, τα οποία διαχωρίζονται από τις προεξοχές των στηρικτικών (βασικών) κυττάρων μέσω μιας βασικής μεμβράνης. Το επιθήλιο περιβάλλει τον αγγειακό χώρο που σχηματίζεται από τις προεξοχές των στηρικτικών κυττάρων. Τρεις τύποι κυττάρων απαντούν στο επιθήλιο των δευτερογενών νηματίων, επιθηλιακά και χλωριούχα κύτταρα στο εξωτερικό στρώμα και αδιαφοροποίητα κύτταρα στο εσωτερικό στρώμα (Fernandes and Perna-Martins 2001).

Στο ψάρι Striped Bass (*Morone saxatilis*), τα πρωτογενή βραγχιακά νημάτια, εκτός από τα αγγεία του αίματος και τις χόνδρινες βραγχιακές ακτίνες, περιέχουν μελανοκύτταρα, λεμφοκύτταρα, μακροφάγα, εωσινόφιλα κοκκώδη λευκοκύτταρα, ενδοθηλιακά και επιθηλιακά κύτταρα. Τα δευτερογενή βραγχιακά νημάτια διαθέτουν βλεννογόνα κύτταρα, κύτταρα Rodlet και χλωριούχα κύτταρα, τα οποία περικλείονται κάτω από ένα, υπερκείμενο, πολύστιβο πλακώδες επιθήλιο. Το επιθήλιο, αυτό, είναι περισσότερο ευδιάκριτο ανάμεσα στα δευτερογενή νημάτια και στις κορυφές ή τις βάσεις των πρωτογενών νηματίων. Τα δευτερογενή νημάτια καλύπτονται, από ένα προεξέχων ή με τη μορφή δακτυλιοειδών προεκβολών, πλακώδες επιθήλιο, το οποίο υποστηρίζεται από μια βασική μεμβράνη και ένα λεπτό στρώμα συνδετικού ιστού. Στηρικτικά (βασικά) κύτταρα, τα οποία έχουν την ικανότητα να συστέλλονται, διαχωρίζουν τη μια πλευρά των δευτερογενών νηματίων από την άλλη. Είναι γενικά αποδεκτό, ότι τα άνω και τα κάτω περιθώρια των στηρικτικών κυττάρων εκτείνονται δημιουργώντας προεξοχές, οι οποίες αλληλοσυνδέονται και είναι παράλληλες προς το εξωτερικό επιθήλιο. Οι προεξοχές αυτές, μαζί με διάσπαρτα ενδοθηλιακά κύτταρα, οριοθετούν ένα εκτεταμένο σύστημα τριχοειδών αγγείων, το οποίο σχηματίζεται μεταξύ παρακείμενων στηρικτικών κυττάρων και στο οποίο λαμβάνει χώρα η διάχυση του οξυγόνου. Στον χώρο που σχηματίζεται ανάμεσα στο αναπνευστικό επιθήλιο και τις προεξοχές των στηρικτικών κυττάρων, συχνά απαντούν βλεννογόνα κύτταρα. Τα κύτταρα αυτά διαθέτουν έκκεντρα τοποθετημένους πυρήνες και μεγάλα κενοτόπια βλέννας στο κυτταρόπλασμα τους. Τα χλωριούχα κύτταρα των δευτερογενών νηματίων αποτελούν τα κύρια ωσμορρυθμιστικά κύτταρα των ψαριών και διαθέτουν ένα μεγάλο βασικό πυρήνα και πολυάριθμα κυτταροπλασματικά κυστίδια. Τέλος, στο ψάρι Striped Bass (*Morone saxatilis*), τα κύτταρα Rodlet των βραγχίων απαντούν κυρίως στη βάση των δευτερογενών νηματίων και είναι τοποθετημένα κάθετα προς το επιθήλιο των βραγχιακών νηματίων (Groman 1982).

Στο λαβράκι (*Dicentrarchus labrax*), όπως αναφέρθηκε ήδη παραπάνω, τα κυτταρικά συστατικά των βραγχίων παρουσιάζουν την ίδια δομική οργάνωση με άλλα



Εικόνα 11. Βραγχιακά νημάτια και ψευδοβράγχιο του λαβρακιού.

A. Πρωτογενή και δευτερογενή βραγχιακά νημάτια (χρώση Η-Ε). Μεγέθυνση x20.

B. Δευτερογενή βραγχιακά νημάτια (χρώση Η-Ε). Μεγέθυνση x40.

Γ. Ψευδοβράγχιο (χρώση Η-Ε). Μεγέθυνση x10.

1 Πρωτογενές βραγχιακό νημάτιο	7 Στηρικτικό κύτταρο
2 Δευτερογενές βραγχιακό νημάτιο	8 Επιθηλιακό κύτταρο
3 Χλωριούχο κύτταρο	9 Κύτταρο του αίματος
4 Βλεννογόνο κύτταρο	10 Στρώμα πλακώδους επιθηλίου
5 Χόνδρος	11 Πρωτογενή νημάτια του ψευδοβραγχίου
6 Αγγείο αίματος	12 Μύες

είδη τελεόστεων ιχθύων. Εκτός των άλλων κυττάρων, στα βράγχια του λαβρακιού (*Dicentrarchus labrax*), απαντούν χλωριούχα κύτταρα (εικ.11A) και κύτταρα Rodlet. Στα ψάρια του αλμυρού νερού, τα χλωριούχα κύτταρα περιορίζονται στα πρωτογενή βραγχιακά νημάτια, στο χώρο μεταξύ των δευτερογενών νημάτων και ειδικότερα κοντά στη βάση τους (Giari et al 2006).

Στο λαβράκι (*Dicentrarchus labrax*), τα πρωτογενή βραγχιακά νημάτια στηρίζονται από, κεντρικά τοποθετημένες, χόνδρινες βραγχιακές ακτίνες και περιέχουν αγγεία αίματος, που εξυπηρετούν τόσο την αναπνοή όσο και την τροφοδοσία των βραγχίων. Καλύπτονται από πολύστιβο πλακώδες επιθήλιο, το οποίο είναι συνεχόμενο με το επιθήλιο των δευτερογενών νημάτων (εικ.10A,11A). Το επιθήλιο των πρωτογενών νημάτων συγκροτείται κυρίως από επιθηλιακά κύτταρα μαζί με βλεννογόνα κύτταρα, τα οποία απαντούν κυρίως στη βάση των πρωτογενών νημάτων και χλωριούχα κύτταρα, τα οποία απαντούν κοντά στις βάσεις των δευτερογενών νημάτων (εικ.11A).

Τα δευτερογενή βραγχιακά νημάτια, στο λαβράκι (*Dicentrarchus labrax*), καλύπτονται από μονόστιβο πλακώδες επιθήλιο, το οποίο συγκροτείται από επιθηλιακά κύτταρα. Στο κέντρο των δευτερογενών νημάτων απαντούν τα στηρικτικά κύτταρα, οι προεξοχές των οποίων αλληλοσυμπλέκονται και σχηματίζουν τριχοειδείς αγγειακούς χώρους που περιέχουν κύτταρα του αίματος. Εκτός από τους παραπάνω δύο τύπους κυττάρων, στα δευτερογενή βραγχιακά νημάτια του λαβρακιού (*Dicentrarchus labrax*), απαντούν και βλεννογόνα κύτταρα, διάσπαρτα κατά μήκος του επιθηλίου (εικ.11B).

3.4 ΨΕΥΔΟΒΡΑΓΧΙΑ

Τα ψευδοβράγχια εντοπίζονται στο ραχιαίο τμήμα της εσωτερικής επιφάνειας κάθε βραγχιακού επικαλύμματος και αποτελούν ένα ημιβράγχιο, δηλαδή ένα

βραγχιακό τόξο με μία μόνο σειρά πρωτογενών βραγχιακών νηματίων, το καθένα από τα οποία φέρει δευτερογενή βραγχιακά νημάτια. Σε ορισμένα είδη ψαριών, όπως τα κυπρινοειδή, τα ψευδοβράγχια είναι βαθιά τοποθετημένα και είναι δύσκολο να διακριθούν μακροσκοπικά, ενώ σε άλλα είδη είναι επιφανειακά και φαίνονται σαν μικρές κόκκινες σαρκώδεις προεξοχές. Σε πολλά είδη ψαριών του αλμυρού νερού τα πρωτογενή βραγχιακά νημάτια αναδύονται μέσω του υπερκείμενου επιθηλίου και έρχονται σε άμεση επαφή με το νερό. Μόνο ελάχιστα είδη ψαριών δεν διαθέτουν ψευδοβράγχια, ειδικότερα ορισμένα είδη χελιών. Η λειτουργία των ψευδοβραγχιών παραμένει άγνωστη, αν και δεν πρέπει να συνδέονται με τη λειτουργία της αναπνοής. Θεωρείται ότι συνδέονται με τον χοριοειδή αδένα του οφθαλμού, εφοδιάζοντας τον αμφιβληστροειδή χιτώνα με οξυγονωμένο αίμα. Τέλος, άλλες πιθανές λειτουργίες των ψευδοβραγχιών είναι η συμμετοχή τους στην ωσμωρρύθμιση και ο ρόλος τους ως αισθητήριο όργανο (Ferguson 2006).

Τα ειδικά επιθηλιακά κύτταρα των ψευδοβραγχιών ή αλλιώς ψευδοβραγχιακά κύτταρα, είναι όμοια τόσο στα καλυμμένα όσο και στα ελεύθερα ψευδοβράγχια των ψαριών του γλυκού και του αλμυρού νερού. Αξίζει να σημειωθεί ότι στα ελεύθερα ψευδοβράγχια απαντώνται τόσο τα χλωριούχα κύτταρα όσο και τα ειδικά κύτταρα των ψευδοβραγχιών. Τα κύτταρα αυτά είναι τοποθετημένα πάνω σε μια βασική μεμβράνη, η οποία βρίσκεται σε στενή επαφή με το εκτεταμένο αγγειακό δίκτυο που τροφοδοτεί το όργανο (Ferguson 2006).

Στο ψάρι Striped Bass (*Morone saxatilis*), τα ψευδοβράγχια είναι τοποθετημένα πάνω στο υοειδές τόξο, αμφοτερόπλευρα, κατά μήκος της εσωτερικής επιφάνειας των βραγχιακών επικαλυμμάτων μπροστά από το πρώτο ζεύγος των βραγχιακών τόξων. Τα ψευδοβράγχια δέχονται αίμα από τις πρώτες απαγωγές βραγχιακές αρτηρίες και στο εσωτερικό τους, τα αγγεία του αίματος διακλαδίζονται σε ένα σύστημα τριχοειδών αγγείων. Από τα τριχοειδή αυτά, το αρτηριακό αίμα οδηγείται στο χοριοειδές σώμα του οφθαλμού, ενώ το φλεβικό αίμα αποχετεύεται στις φλέβες της κεφαλής. Το επιθήλιο, των ψευδοβραγχιών, συγκροτείται από οξεόφιλα

κύτταρα των ψευδοβραγχίων και από χλωριούχα κύτταρα, τα οποία όμως δεν μπορούν να διαφοροποιηθούν με το οπτικό μικροσκόπιο. Τα χλωριούχα κύτταρα φαίνεται ότι έρχονται σε άμεση επαφή με το νερό μέσω κρυπτών που εντοπίζονται στην κορυφή τους, ενώ αντίθετα τα κύτταρα των ψευδοβραγχίων καλύπτονται από ένα στρώμα πλακώδους επιθηλίου, το οποίο τα απομονώνει από το περιβάλλον. Τόσο στα νεαρά όσο και στα ενήλικα ψάρια Striped Bass (*Morone saxatilis*), τα κύτταρα των ψευδοβραγχίων περιέχουν μεγάλους πυρήνες, οι οποίοι είναι τοποθετημένοι στην κορυφή των κυττάρων. Τέλος, βλεννογόνα κύτταρα και κύτταρα Rodlet απαντώνται κυρίως στο επιθήλιο των ενήλικων ψαριών, των οποίων τα δευτερογενή βραγχιακά νημάτια εμφανίζονται συνενωμένα μεταξύ τους, μέσω ενός εξωτερικού επιθηλιακού στρώματος (Groman 1982).

Στο λαβράκι (*Dicentrarchus labrax*), τα ψευδοβράγχια αποτελούνται από πρωτογενή βραγχιακά νημάτια, τα οποία είναι τοποθετημένα αμφοτερόπλευρα και φέρουν στην επιφάνεια τους δευτερογενή βραγχιακά νημάτια. Το επιθήλιο των ψευδοβραγχίων συγκροτείται από τα ειδικά κύτταρα των ψευδοβραγχίων και πιθανόν και από χλωριούχα κύτταρα. Τα κύτταρα των ψευδοβραγχίων διαθέτουν ένα μεγάλο πυρήνα τοποθετημένο στην κορυφή τους, ενώ η βάση τους στηρίζεται πάνω στο εκτεταμένο δίκτυο τριχοειδών αγγείων που υπάρχει στα ψευδοβράγχια. Τα δευτερογενή βραγχιακά νημάτια περιβάλλονται από ένα στρώμα πλακώδους επιθηλίου, το οποίο τα απομονώνει από το περιβάλλον (εικ.11Γ).

ΚΕΦΑΛΑΙΟ 4. ΤΟ ΔΕΡΜΑ ΚΑΙ ΤΑ ΕΞΑΡΤΗΜΑΤΑ ΤΟΥ

Το δέρμα των ψαριών είναι ανάλογο με εκείνο των χερσαίων θηλαστικών. Συνήθως συγκροτείται από την επιδερμίδα και το χόριο, τα οποία στηρίζονται πάνω στην υποδερμίδα ή αλλιώς υποδερμάτιο πέταλο. Το πάχος του δέρματος και των διαφόρων στρωμάτων του, ποικίλει στα διάφορα είδη ψαριών αλλά ακόμα και ανάμεσα σε άτομα του ίδιου είδους και εξαρτάται από παράγοντες όπως η ηλικία, η εποχή του έτους και η περιοχή του σώματος των ψαριών (Stoskopf 1993). Στα σολομοειδή, για παράδειγμα, το πάχος της επιδερμίδας είναι μεγαλύτερο στο πάνω μέρος της κεφαλής και πάνω από τα πτερύγια, δηλαδή σε περιοχές στις οποίες δεν υπάρχουν λέπια (Ferguson 2006).

Το δέρμα των ψαριών, δρα σαν φραγμός ενάντια στους μικροοργανισμούς, εμποδίζει τις μηχανικές βλάβες και συμμετέχει στην ανταλλαγή αερίων, νερού, ιόντων και μεγάλων μορίων. Επιπρόσθετα, διαθέτει και μια μεγάλη ποικιλία εκκριτικών και αισθητήριων λειτουργιών. Τέλος, τα λέπια προσφέρουν δομική ακαμψία και προστασία, ενώ τα πτερύγια ρυθμίζουν κυρίως την κατεύθυνση, τη σταθεροποίηση και την προώθηση των ψαριών (Groman 1982).

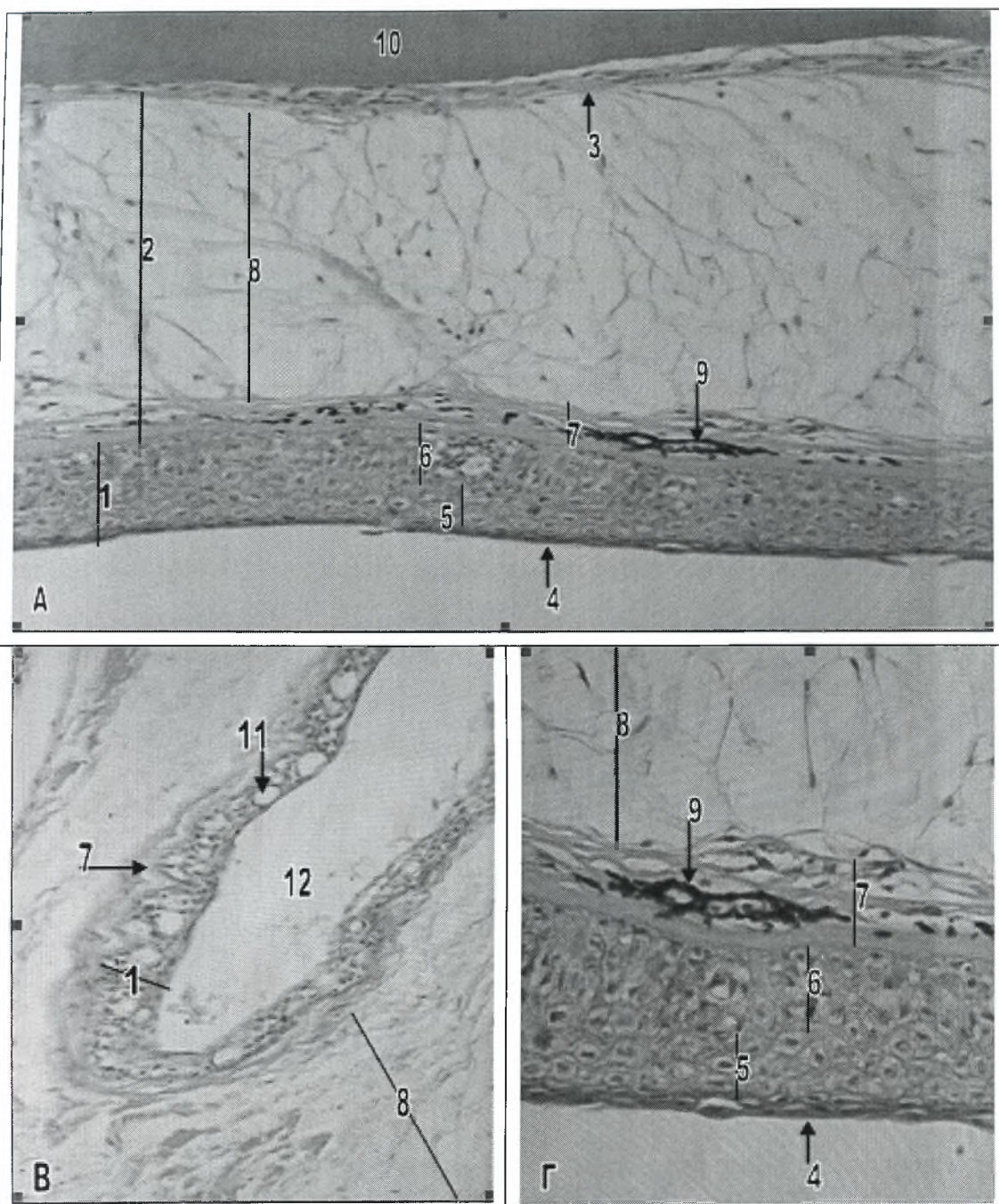
Το δέρμα στο λαβράκι (*Dicentrarchus labrax*), αποτελείται, από έξω προς τα έσω, από την επιδερμίδα, το χόριο και την υποδερμίδα (εικ.12Α,Γ). Το πάχος του και η αναλογία μεταξύ των διαφόρων στρωμάτων του ποικίλλουν έντονα στα διάφορα σημεία του σώματος του. Στα εξαρτήματα του, περιλαμβάνονται τα λέπια και τα πτερύγια (εικ.13Α,Β).

4.1 ΕΠΙΔΕΡΜΙΔΑ

Η επιδερμίδα των ψαριών, αποτελείται συνήθως από πολύστιβο πλακώδες επιθήλιο, το οποίο παρουσιάζει τρία στρώματα, τη βασική ή βλαστική στιβάδα εσωτερικά, το στρώμα των ατρακτοειδών κυττάρων και το εξωτερικό επιδερμικό στρώμα. Η βασική ή βλαστική στιβάδα, αποτελείται από ένα μόνο στίχο κυλινδρικών κυττάρων και στηρίζεται πάνω στη βασική μεμβράνη, η οποία όμως συνήθως δεν διακρίνεται με το οπτικό μικροσκόπιο. Οι πυρήνες των κυττάρων της βασικής στιβάδας είναι μεγάλοι, ωοειδείς και έχουν περισσότερο διάσπαρτη χρωματίνη σε σχέση με τους πυρήνες των κυττάρων στις άλλες στιβάδες του δέρματος. Ακριβώς πάνω από τη βασική στιβάδα υπάρχει το στρώμα των ατρακτοειδών κυττάρων που συγκροτείται από ποικίλο αριθμό στίχων. Τα κύτταρα αυτά, διαθέτουν άκαμπτα τοιχώματα, περιέχουν τονικά νημάτια και ο πυρήνας τους εμφανίζεται πυκνός και με ακανόνιστο σχήμα. Το σχήμα των κυττάρων αυτού του στρώματος, μεταβάλλεται από κυβοειδές που είναι, κοντά στη βασική μεμβράνη, σε πλακώδες καθώς πλησιάζουν προς το εξωτερικό επιδερμικό στρώμα. Στα ψάρια, το εξωτερικό επιδερμικό στρώμα, ορίζεται ως η περιοχή που περιλαμβάνει τα περισσότερο πλακώδη στρώματα του επιθηλίου μαζί με το εξωτερικό βλεννώδες στρώμα (Stoskopf 1993).

Μια κύρια διαφορά μεταξύ των ψαριών και των θηλαστικών, είναι το γεγονός ότι, στους τελεόστεους ιχθύες που δεν διαθέτουν κερατινοποιημένα κύτταρα και οι οποίοι αποτελούν την πλειοψηφία των ψαριών, τα εξωτερικά επιδερμικά κύτταρα είναι ζωντανά και διατηρούν την ικανότητα τους να διαιρούνται (Ferguson 2006).

Στην επιδερμίδα των ψαριών, εκτός από τα τυπικά επιθηλιακά κύτταρα, άλλοι τύποι κυττάρων που απαντώνται είναι τα κύτταρα του Malpighi, τα οποία δεν κερατινοποιούνται αλλά περιέχουν νημάτια σε ομάδες, τα ροπαλοειδή κύτταρα, τα κύτταρα χημειοϋποδοχείς, τα κοκκώδη κύτταρα, τα χλωριούχα κύτταρα, τα



Εικόνα 12. Δέρμα του λαβρακιού.

A. Δέρμα της κεφαλής (χρώση Η-Ε). Μεγέθυνση x20.

B. Δέρμα των ρινικών οπών (χρώση Η-Ε). Μεγέθυνση x20.

Γ. Επιδερμίδα και χόριο της κεφαλής (χρώση Η-Ε). Μεγέθυνση x40.

1	Επιδερμίδα	7	Συμπαγές στρώμα του χορίου
2	Χόριο	8	Σπογγώδες στρώμα του χορίου
3	Υποδερμίδα	9	Μελανοφόρα κύτταρα
4	Εξωτερικό επιδερμικό στρώμα	10	Οστό του κρανίου
5	Στρώμα των ατρακτοειδών κυττάρων	11	Βλεννογόνο κύτταρο
6	Βλαστική σιβάδα	12	Αυλός της ρινικής κοιλότητας

βλεννογόνα ή καλυκοειδή κύτταρα και μια μεγάλη ποικιλία από διάφορα άλλα αδενώδη κύτταρα (Stoskopf 1993).

Σε όλα τα είδη των τελεόστεων ιχθύων, ένα εξωτερικό επιδερμικό στρώμα βλέννας καλύπτει το πλακώδες επιθήλιο. Η βλέννα παράγεται από βλεννογόνα κύτταρα, τα οποία απαντούν κατά μήκος της επιδερμίδας (Groman 1982). Τα βλεννογόνα αυτά κύτταρα, διαφοροποιούνται στη βλαστική στιβάδα και μεταναστεύουν στην επιφάνεια του δέρματος, όπου και αποβάλλουν το περιεχόμενό τους. Τα βλεννογόνα κύτταρα έχουν βασικούς, συμπαγείς πυρήνες και περιέχουν γλυκοπρωτεΐνες (Stoskopf 1993). Το εξωτερικό επιδερμικό στρώμα βλέννας των τελεόστεων ιχθύων, όταν υφίσταται, αποτελεί το πρώτο φραγμό ανάμεσα στο ψάρι και το περιβάλλον και προστατεύει τη επιδερμίδα, μειώνει τον κίνδυνο τραυματισμού, εμποδίζει την είσοδο του νερού λόγω του φαινομένου της ώσμωσης και μειώνει την τριβή κατά την διάρκεια της κολύμβησης. Ωστόσο, πρέπει να αναφερθεί ότι, κατά τη διαδικασία επεξεργασίας των ιστών για ιστολογική παρατήρηση, τα στοιχεία του εξωτερικού επιδερμικού στρώματος βλέννας μπορεί να απωλεσθούν (Groman 1982).

Στο λαβράκι (*Dicentrarchus labrax*), η επιδερμίδα, παρουσιάζει την ίδια βασική δομή, των τριών στρωμάτων, όπως και στους άλλους τελεόστεους ιχθύες. Συγκροτείται δηλαδή, από τη βασική ή βλαστική στιβάδα, το στρώμα των ατρακτοειδών κυττάρων και το εξωτερικό επιδερμικό στρώμα (εικ.12Α,Γ). Το πάχος της επιδερμίδας, ποικίλλει στα διάφορα σημεία του σώματος και μπορεί να κυμαίνεται από λίγα κύτταρα, όπως στο δέρμα των ρινικών οπών (εικ.12Β), έως 10 ή και παραπάνω κύτταρα, στο δέρμα της κεφαλής για παράδειγμα (εικ.12Γ). Στο λαβράκι (*Dicentrarchus labrax*), ο αριθμός των βλεννογόνων ή καλυκοειδών κυττάρων, κατά μήκος της επιδερμίδας του, είναι μικρός, με εξαίρεση το δέρμα των ρινικών οπών (βοθρίων) και επιπρόσθετα δεν φαίνεται να υπάρχει εξωτερικό επιδερμικό στρώμα βλέννας, αν και η απουσία του είναι πιθανόν να οφείλεται στην επεξεργασία των ιστών (εικ.12Α-Γ).

4.2 ΧΟΡΙΟ

Κάτω από την επιδερμίδα των ψαριών, υπάρχει το χόριο, το οποίο μπορεί να συγκροτείται από ένα μόνο στρώμα από συμπαγή άσπρο συνδετικό ιστό, ή να είναι πιο εκτεταμένο και να αποτελείται από ένα εξωτερικό συμπαγές στρώμα και ένα εσωτερικό σπογγώδες στρώμα, από χαλαρό συνδετικό ιστό. Το εσωτερικό στρώμα, περιέχει αγγεία αίματος και λεμφαγγεία, τα οποία τροφοδοτούν το δέρμα. Στα περισσότερα ψάρια, το χόριο περιέχει χρωματοφόρα κύτταρα, τα οποία μπορεί να διατάσσονται σε στρώματα, σε διάφορα επίπεδα. Τα κύτταρα αυτά, μπορεί να περιέχουν διάφορες χρωστικές ή ουσίες, στις οποίες εκτός από τη μελανίνη, περιλαμβάνονται τα καρωτινοειδή, η πτερίνη, οι κρύσταλλοι γουανίνης, οι οποίοι προσδίδουν ασημί χρωματισμό και πολλές άλλες. Η ονομασία των χρωματοφόρων κυττάρων, ποικίλει ανάλογα με την χρωστική που περιέχουν. Έτσι, υπάρχουν τα μελανοφόρα ή μελανινοφόρα κύτταρα, τα οποία περιέχουν μελανίνη και απορροφούν όλο το ορατό εύρος του φωτός, τα ξανθοφόρα κύτταρα, που περιέχουν κοκκία ροδοπτερίνης και καρωτινοειδών και εμφανίζονται κίτρινα έως πορτοκαλί και τέλος, τα ιριδοφόρα κύτταρα, τα οποία περιέχουν κρυστάλλους γουανίνης ή υποξαθίνης. Τα τελευταία, αντανakλούν το φως, δίνοντας στα ψάρια μια γυαλιστερή εμφάνιση (Stoskopf 1993).

Σε ορισμένα είδη ψαριών, όπως το ψάρι *Kurtus gulliveri* (ψάρι νοσοκόμος), το χόριο παρουσιάζει διαφορετική δομή. Συγκροτείται, πάλι από ένα συμπαγές και ένα σπογγώδες στρώμα, αλλά εδώ το συμπαγές στρώμα, το οποίο είναι λεπτό, πυκνό και χωρίς πλούσια αιμάτωση, βρίσκεται εσωτερικά και στηρίζεται πάνω στην υποδερμίδα, ενώ το σπογγώδες στρώμα, το οποίο είναι παχύτερο, χαλαρό και με καλύτερη αιμάτωση, βρίσκεται εξωτερικά, ανάμεσα στο συμπαγές στρώμα και στο υπερκείμενο πολύστιβο πλακώδες επιθήλιο (Berra and Humphrey 2002).

Στο λαβράκι (*Dicentrarchus labrax*), το χόριο, έχει όμοια δομή με εκείνη των περισσότερων τελεόστεων ιχθύων. Αποτελείται από ένα εξωτερικό συμπαγές

στρώμα, το οποίο περιέχει πυκνές κολλαγόνες ίνες και από ένα παχύτερο εσωτερικό σπογγώδες στρώμα, από χαλαρό συνδετικό ιστό. Τα περισσότερα αγγεία αίματος, που είναι υπεύθυνα για την τροφοδοσία του δέρματος, εντοπίζονται στο εσωτερικό στρώμα του χαλαρού συνδετικού ιστού (εικ.12Α,Γ). Στο χόριο του Λαβρακιού (*Dicentrarchus labrax*), είναι εμφανής η παρουσία μελανοφόρων κυττάρων, τα οποία διατάσσονται σε δύο στρώματα κατά μήκος του δέρματος, ένα ανάμεσα στην επιδερμίδα και το συμπαγές στρώμα του χορίου και ένα δεύτερο, ανάμεσα στο συμπαγές και το σπογγώδες στρώμα του χορίου. Επιπρόσθετα, απαντώνται και ξανθοφόρα κύτταρα, τα οποία διατάσσονται σε ένα μόνο στρώμα, ανάμεσα στο συμπαγές και το σπογγώδες στρώμα του χορίου, μαζί με τα μελανοφόρα κύτταρα του αντίστοιχου στρώματος, που αναφέρθηκαν παραπάνω (εικ.12Α,Γ,13Α).

4.3 ΥΠΟΔΕΡΜΙΔΑ Ή ΥΠΟΔΕΡΜΑΤΙΟ ΠΕΤΑΛΟ

Η υποδερμίδα των ψαριών, βρίσκεται ανάμεσα στο σπογγώδες στρώμα του χορίου και τα σκελετικά ή μυϊκά στοιχεία, που υπάρχουν ακριβώς κάτω από το δέρμα. Συγκροτείται κυρίως από αραιό συνδετικό ιστό και απαντάται κυρίως κατά μήκος των πλευρών των ψαριών, όπου και συνδέει τα ερυθρά και λευκά μυομερή με το δέρμα. Σε ορισμένες περιοχές του σώματος, όπως για παράδειγμα στο κεφάλι, είναι σχεδόν αδύνατο να διακρίνεις την υποδερμίδα από το σπογγώδες στρώμα του χορίου (Groman 1982).

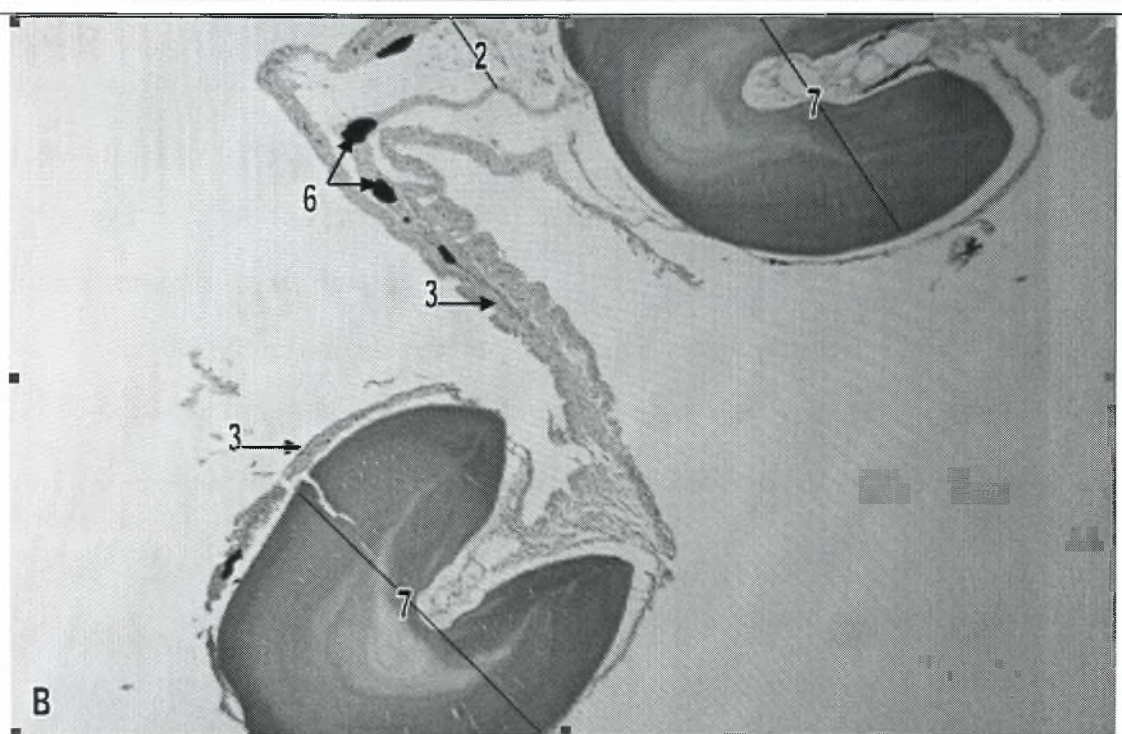
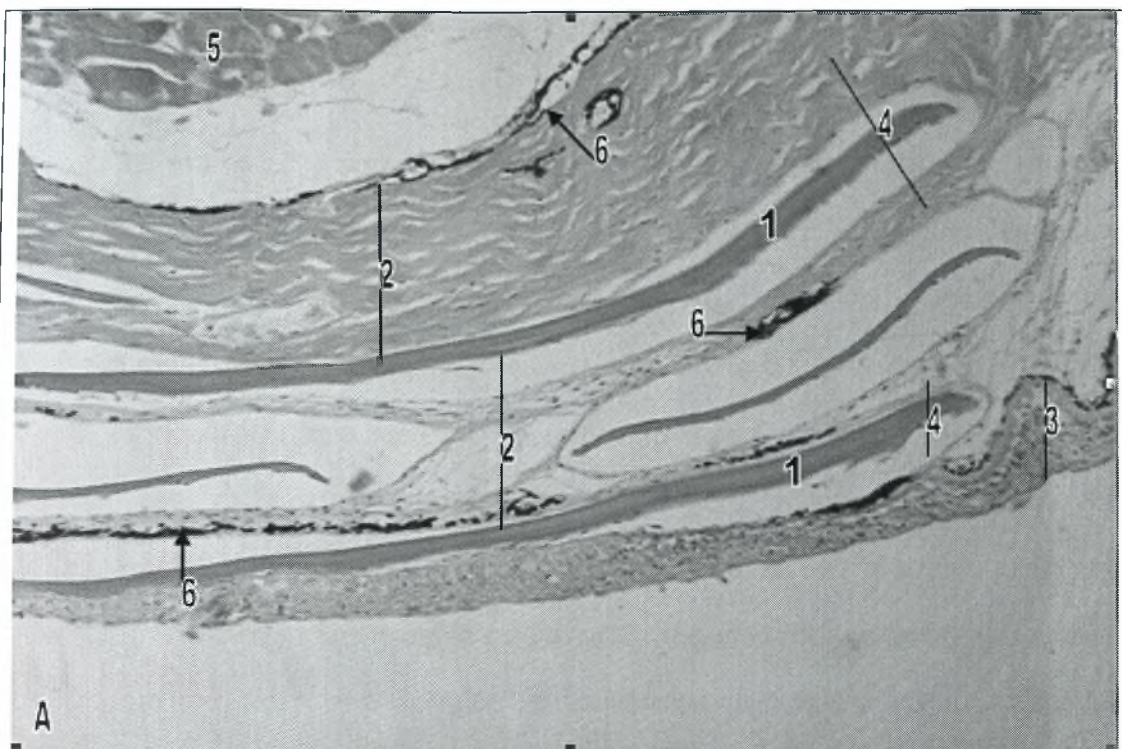
Σε ορισμένα είδη ψαριών, όπως το αμφίβιο ψάρι *Periophthalmus modestus*, η υποδερμίδα περιέχει πολυάριθμα αγγεία αίματος και είναι γεμάτη από λιποκύτταρα (Jong-Young et al 2000).

Στο λαβράκι (*Dicentrarchus labrax*), η υποδερμίδα, είναι όμοια με εκείνη των άλλων τελεόστεων ιχθύων (εικ.12Α).

4.4 ΛΕΠΙΑ

Τα λέπια των τελεόστεων ιχθύων αποτελούνται από ακυτταρικό δερματικό (υμενογενές) οστό, το οποίο συγκροτείται από μία ασβεστοποιημένη μεσοκυττάρια ουσία, η οποία περιβάλλει παχιές, ορθογώνια διατεταγμένες, κολλαγόνες ίνες. Είναι στερεωμένα (γαντζωμένα) μέσα σε ειδικές θήκες (θύλακες) του δέρματος, οι οποίες βρίσκονται ανάμεσα σε στρώματα κολλαγόνων ινών, στο σπογγώδες στρώμα του χορίου και στη βασική μεμβράνη της επιδερμίδας. Σε κάθε λέπι, ορισμένα τμήματα της άνω και της κάτω επιφάνειας του, καλύπτονται από επιδερμίδα (εικ.13Α). Στους τελεόστεους ιχθύες, τα λέπια, συνδέονται με τρεις τύπους κυττάρων, τα υπολεπιδικά, τα επιλεπιδικά και τα περιφερικά κύτταρα. Τα επίπεδα υπολεπιδικά κύτταρα απαντώνται σε δύο ή τρία στρώματα, ακριβώς κάτω από το ινώδες στρώμα των λεπιών και συνδέονται μεταξύ τους στις άκρες τους. Τα επιλεπιδικά κύτταρα καλύπτουν την πρόσθια και τις πλάγιες περιοχές, της εξωτερικής επιφάνειας των λεπιών. Τέλος τα ακτινωτά λέπια, σχηματίζονται από περιφερικά ακτινωτά κύτταρα, τα οποία διαπερνούν κάθετα τα λέπια και συνδέουν τα υπολεπιδικά με τα επιλεπιδικά κύτταρα. Τα λέπια επικαλύπτονται μεταξύ τους, με τις ελεύθερες άκρες τους να κατευθύνονται προς τα πίσω, καλύπτοντας όλο το σώμα εκτός από το κεφάλι και τα πτερύγια (Groman 1982).

Το λαβράκι (*Dicentrarchus labrax*), διαθέτει κυκλοειδή λέπια και πάνω στην πλευρική του γραμμή υπάρχουν περίπου 62-80 τέτοια λέπια (Moretti et al 1999). Τα λέπια αυτά, παρουσιάζουν την ίδια ιστολογικά δομή με εκείνη των άλλων τελεόστεων ιχθύων, που περιγράφεται παραπάνω (εικ.13Α).



Εικόνα 13. Εξαρτήματα του δέρματος του λαβρακιού.

A. Λέπια στο δέρμα του σώματος (χρώση Η-Ε). Μεγέθυνση x20.

B. Ραχιαίο πτερύγιο (χρώση Η-Ε). Μεγέθυνση x10.

1 Λέπτι	5 Μύες
2 Χόριο	6 Μελανοφόρα κύτταρα
3 Πολύστιβο πλακώδες επιθήλιο	7 Λεπιδοτρίχιο
4 Θήκη λεπτιού	

4.5 ΠΤΕΡΥΓΙΑ

Σε πολλά είδη ψαριών, τα πτερύγια μπορούν να θεωρηθούν ως μεγάλες πτυχές του δέρματος, οι οποίες διαθέτουν ειδική υποστήριξη. Τα πτερύγια, συνήθως καλύπτονται από πολύστιβο πλακώδες επιθήλιο, το οποίο είναι εξειδικευμένο και αποτελεί συνέχεια της επιδερμίδας που καλύπτει το σώμα των ψαριών (εικ.13B). Σε σχέση με το δέρμα που καλύπτει το υπόλοιπο σώμα, το χόριο των πτερυγίων, διαθέτει πιο περιορισμένο συμπαγές στρώμα, ενώ η υποδερμίδα είναι πιο εκτεταμένη. Όλα τα πτερύγια συνδέονται με το μυοσκελετικό σύστημα μέσω της ειδικής υποστήριξης τους, η οποία μπορεί να αποτελείται από μαλακές, χωρισμένες σε τμήματα ακτίνες, ή από σκληρές, μη χωρισμένες σε τμήματα ακτίνες, οι οποίες ονομάζονται άκανθες, ή τέλος από συνδυασμό τους. Στους τελεόστεους ιχθύες, οι μαλακές, χωρισμένες σε τμήματα ακτίνες περιέχουν ένα ζεύγος από λεπιδοτρίχια, τα οποία αποτελούνται από δερματικό οστό, το οποίο αναπτύσσεται από τον ίδιο αρχέγονο ιστό με τα λέπια. Αντίθετα, οι σκληρές ακτίνες αποτελούν μεμονωμένες ασβεστοποιημένες κατασκευές (Stoskopf 1993).


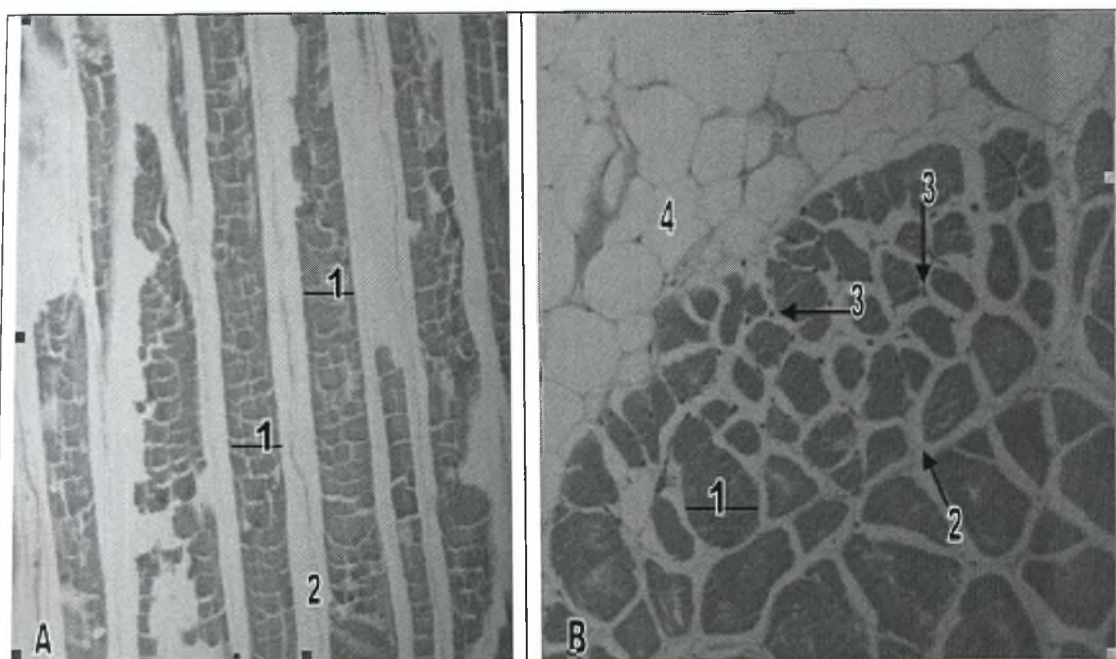
Τα λεπιδοτρίχια ελέγχονται από τους πτερυγιοφορείς μύες, οι οποίοι επιτρέπουν όχι μόνο την ανόρθωση και την πτώση των πτερυγίων, αλλά επιπλέον και την πλάγια κάμψη τους, παρέχοντας ένα σύνθετο εύρος προωθητικού και υδροδυναμικού ελέγχου (Ferguson 2006).

Στο λαβράκι (*Dicentrarchus labrax*), το πρώτο ραχιαίο πτερύγιο διαθέτει 8-10 σκληρές ή ακανθοειδείς ακτίνες, ενώ το δεύτερο ραχιαίο πτερύγιο διαθέτει 12-13 ακτίνες, από τις οποίες μόνο η πρώτη είναι σκληρή, ενώ οι υπόλοιπες είναι μαλακές. Το εδρικό πτερύγιο διαθέτει τρεις σκληρές ακτίνες και 10-12 μαλακές ακτίνες (Moretti et al 1999). Τα δύο ραχιαία, το εδρικό και το ουραίο πτερύγιο είναι μονά, ενώ τα θωρακικά και τα κοιλιακά πτερύγια απαντούν σε ζεύγη. Η δομή των πτερυγίων του λαυρακιού (*Dicentrarchus labrax*) είναι όμοια με εκείνη των πτερυγίων των άλλων ψαριών (εικ.13B).

ΚΕΦΑΛΑΙΟ 5. ΜΥΪΚΟ ΣΥΣΤΗΜΑ

Στου τελεόστεους ιχθύες, το μυϊκό σύστημα αποτελεί το μεγαλύτερο τμήμα του σώματος τους. Το σύστημα αυτό, ρυθμίζει τη μετακίνηση του σώματος, τη συντονισμένη κίνηση των σκελετικών στοιχείων, την άντληση του αίματος και τις περισταλτικές κινήσεις (συσπάσεις) των κοιλιακών οργάνων και των δομών που σχετίζονται με αυτά. Στα σπονδυλωτά ζώα, τα κύτταρα και οι ίνες των μυών περιέχουν συστατά μυϊκά ινίδια και μη συστατό σαρκόπλασμα και περιβάλλονται από μεμβράνη ή αλλιώς σαρκείλημα, από την οποία ξεκινούν προεκβολές που πάνε βαθιά στο σαρκόπλασμα, συγκροτώντας ένα σύστημα σωληνίσκων, που είναι γνωστό ως T-σύστημα (Groman 1982). Τα ψάρια, όπως και τα χερσαία σπονδυλωτά, διαθέτουν τρεις ιστολογικούς τύπους μυϊκών ιστών, το λείο μυϊκό ιστό (εικ.14Γ), το γραμμωτό ή σκελετικό μυϊκό ιστό (εικ.14Α,Β,15Γ) και τον καρδιακό μυϊκό ιστό (Stoskopf 1993) (εικ.15Α,Β). Οι τρεις αυτοί τύποι μυϊκών ιστών, απαντώνται και στο λαβράκι (*Dicentrarchus labrax*) (εικ.14Α-Γ,15Α-Γ).

Στα ψάρια, ο λείος μυϊκός ιστός, αποτελείται από μη διακλαδιζόμενα, προμήκη, μονοπύρρηνα κύτταρα, τα οποία δεν παρουσιάζουν γραμμώσεις (Stoskopf 1993) (εικ.14Γ). Ο λείος μυϊκός ιστός, προέρχεται από το μεσέγχυμα και απαντάται στα τοιχώματα της πεπτικής οδού, της νηκτικής κύστης, της χοληδόχου κύστης, της ουροδόχου κύστης, των γονάδων, των παγκρεατικών πόρων και των αγγείων του αίματος, καθώς και σε διάφορα άλλα σημεία του σώματος. Ελέγχεται από το αυτόνομο νευρικό σύστημα και τα ατρακτοειδούς σχήματος κύτταρα του, περιέχουν ένα κεντρικά τοποθετημένο ωοειδή πυρήνα. Τα κύτταρα του λείου μυϊκού ιστού, μπορούν να απαντώνται μεμονωμένα μέσα στον συνδετικό ιστό, όπως για παράδειγμα στον ινώδη χιτώνα των γονάδων, ή να οργανώνονται σε κυκλοτερή και επιμήκη στρώματα, όπως για παράδειγμα στο τοίχωμα της πεπτικής οδού (Groman



Εικόνα 14. Γραμμωτός και λείος μυϊκός ιστός του λαβρακιού.

A. Γραμμωτές μυϊκές ίνες (χρώση Η-Ε). Μεγέθυνση x10.

B. Εγκάρσια τομή γραμμωτών μυϊκών ινών (χρώση Η-Ε). Μεγέθυνση x10.

Γ. Επιμήκης τομή του μυϊκού χιτώνα του στομάχου (χρώση Η-Ε). Μεγέθυνση x40.

1 Γραμμωτές μυϊκές ίνες	6 Επιμήκεις λείες μυϊκές ίνες
2 Μεσοκυττάριος χώρος και ενδομύϊο	7 Πυρήνας λείων μυϊκών κυττάρων
3 Πυρήνας γραμμωτών μυϊκών κυττάρων	8 Νευρικό πλέγμα του Auerbach
4 Λιπώδης ιστός	9 Ορογόνος χιτώνας
5 Κυκλοτερείς λείες μυϊκές ίνες	

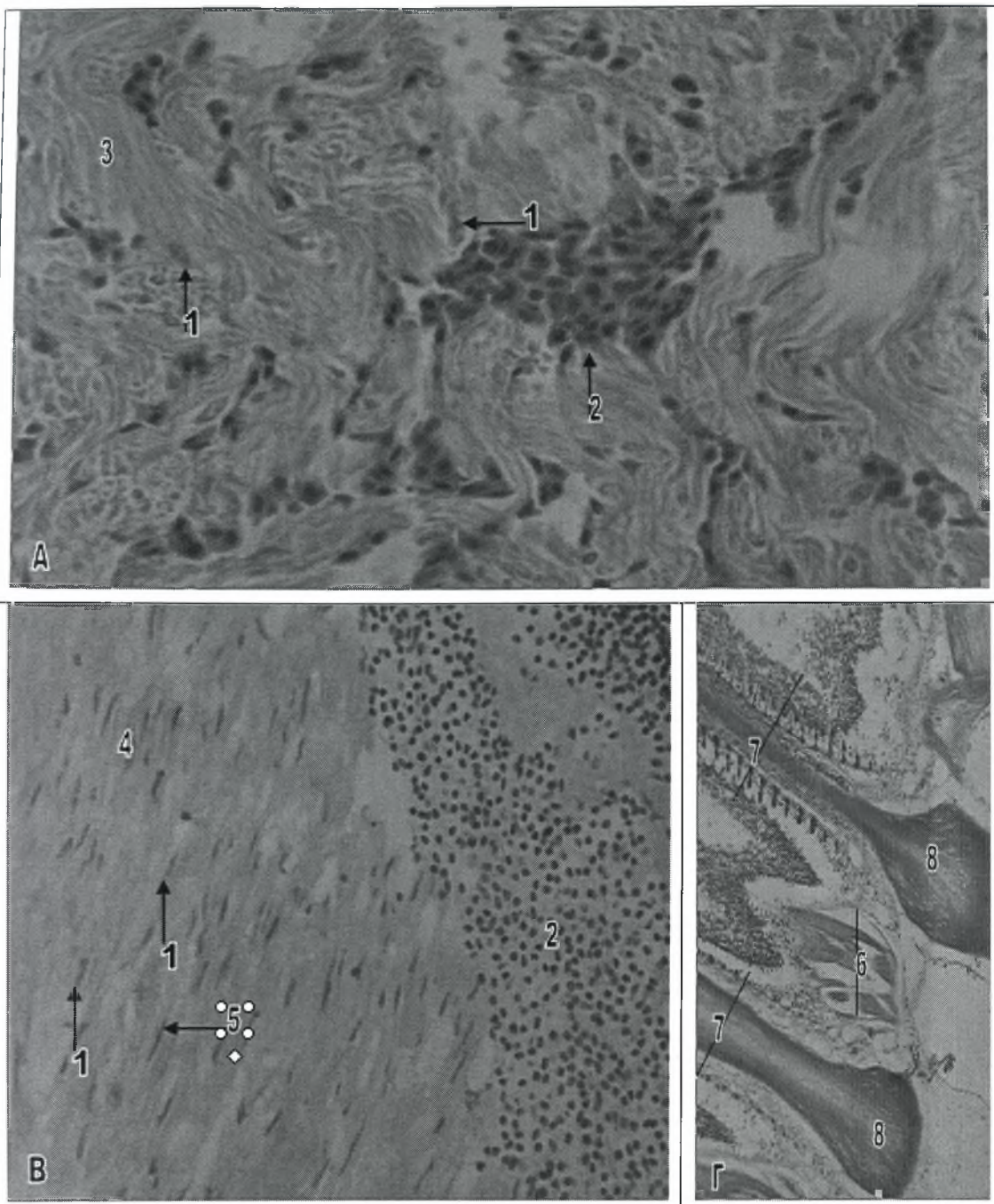
1982). Στο λαβράκι (*Dicentrarchus labrax*), λείος μυϊκός ιστός, απαντάται σε όλα τα σημεία που αναφέρθηκαν παραπάνω και παρουσιάζει παρόμοια δομή (εικ.4B,5Γ,6Δ,14Γ).

Ο καρδιακός μυϊκός ιστός των ψαριών, είναι παρόμοιος με τον καρδιακό μυϊκό ιστό των χερσαίων ειδών και αποτελείται από γραμμωτά, διακλαδιζόμενα, πολυπύρρηνα κύτταρα, με τους πυρήνες τοποθετημένους κοντά στο κέντρο του κυττάρου. Τα κύτταρα αυτά, όπως και τα κύτταρα του γραμμωτού μυϊκού ιστού, περιέχουν μυϊκά νημάτια, τα οποία οργανώνονται σε μυϊκά ινίδια, που είναι ορατά με το οπτικό μικροσκόπιο (Stoskopf 1993) (εικ.15A,B). Στο ψάρι Striped Bass (*Morone saxatilis*), γραμμωτός καρδιακός μυϊκός ιστός απαντάται μόνο στα τοιχώματα της καρδιάς και συγκροτείται από ένα σύνθετο αναστομωτικό δίκτυο ινών, οι οποίες συνδέονται μεταξύ τους μέσω εμβόλιμων δίσκων. Ειδικότερα, οι ίνες που συγκροτούν το σπογγώδες στρώμα της καρδιακής κοιλίας περιβάλλονται από απλό ενδοθήλιο, το οποίο διαθέτει πλούσια αιμάτωση (εικ.15A). Οι περιφερικοί πυρήνες των κυττάρων αυτού του ενδοθηλίου δεν θα πρέπει να συγχέονται με τους πυρήνες των μυϊκών ινών (Groman 1982).

Ο καρδιακός μυϊκός ιστός του λαβρακιού (*Dicentrarchus labrax*), παρουσιάζει όμοια δομή με εκείνο των υπολοίπων ψαριών (εικ.15A,Γ,19A,B).

Στα ψάρια, ο γραμμωτός μυϊκός ιστός, διατάσσεται σε ξεχωριστές μυϊκές δεσμίδες, οι οποίες συνδέονται με τους σπονδύλους μέσω των μυοδιαφραγμάτων και αποτελούνται από παράλληλες ίνες, οι οποίες εκτείνονται κατά μήκος του επιμήκη άξονα του σώματος. Οι δεσμίδες αυτές, ονομάζονται μυομερή ή μυοτόμοι και στα περισσότερα ψάρια, υπάρχει ένα υπεραξονικό και ένα υποαξονικό μυομερές για κάθε σπόνδυλο (Stoskopf 1993). Τα υπεραξονικά μυομερή εκτείνονται κατά μήκος του ραχιαίο-πλευρικού τοιχώματος, ενώ τα υποαξονικά μυομερή εκτείνονται κατά μήκος του πλευρο-κοιλιακού τοιχώματος του σώματος των ψαριών (Groman 1982).

Ο γραμμωτός μυϊκός ιστός των ψαριών, συγκροτείται από μη διακλαδιζόμενα, πολυπύρρηνα κύτταρα, στα οποία οι πυρήνες είναι τοποθετημένοι ακριβώς κάτω από



Εικόνα 15. Καρδιακός και γραμμωτός μυϊκός ιστός του λαβρακιού.

A. Σπογγώδες στρώμα του μυοκαρδίου της κοιλίας της καρδιάς (χρώση Η-Ε). Μεγέθυνση x40.

B. Συμπαγές στρώμα του μυοκαρδίου της κοιλίας της καρδιάς (χρώση Η-Ε). Μεγέθυνση x40.

Γ. Απαγωγές γραμμωτές μυϊκές ίνες των βραγχίων (χρώση Η-Ε). Μεγέθυνση x10.

1 Πυρήνας καρδιακής μυϊκής ίνας	5 Πυρήνας ενδοθηλιακού κυττάρου
2 Κύτταρα του αίματος	6 Απαγωγές γραμμωτές μυϊκές ίνες
3 Σπογγώδες στρώμα	7 Πρωτογενή βραγχιακά νημάτια
4 Συμπαγές στρώμα	8 Χόνδρος

την κυτταρική μεμβράνη ή αλλιώς σαρκείλημα, όπως και στα υπόλοιπα σπονδυλωτά (Stoskopf 1993) (εικ.14B).

Στους περισσότερους τελεόστεους ιχθύες, τα μυομερή συγκροτούνται από δύο ευδιάκριτους τύπους μυϊκού ιστού, τον ερυθρό και το λευκό. Ο ερυθρός μυϊκός ιστός, σχηματίζει ένα λεπτό στρώμα, το οποίο εντοπίζεται ακριβώς κάτω από την πλευρική γραμμή και εκτείνεται από το πίσω μέρος της κεφαλής έως το ουραίο πτερύγιο. Οι ερυθρές μυϊκές ίνες, χαρακτηρίζονται από υψηλές συγκεντρώσεις μυοσφαιρίνης, κυτοχρωμάτων και λιπιδίων και παρουσιάζουν έντονη δραστηριότητα των αναπνευστικών ενζύμων και των ενζύμων του κύκλου του κιτρικού οξέος. Ο λευκός μυϊκός ιστός, απαρτίζει τον κύριο όγκο των μυομερών και οι μεγαλύτερης διαμέτρου ίνες του, χαρακτηρίζονται από χαμηλή περιεκτικότητα σε λιπίδια. Στις λευκές μυϊκές ίνες, κυριαρχεί ο μεταβολισμός γλυκολυτικού τύπου. Ο ερυθρός μυϊκός ιστός χρησιμεύει κυρίως στην αργή κολύμβηση, ενώ ο λευκός στη γρήγορη (Johnston et al 1975). Τέλος, σε ορισμένα είδη τελεόστεων ιχθύων, εκτός από τους παραπάνω δύο τύπους μυϊκών ιστών, απαντάται και ένας τρίτος τύπος, ροζ μυϊκών ινών, οι οποίες εντοπίζονται σε περιοχές μεταξύ των ερυθρών και λευκών μυϊκών ινών. Οι ροζ μυϊκές ίνες, απαρτίζονται από ίνες μικρής και μεγάλης διαμέτρου, οι οποίες μοιάζουν με τις ερυθρές και λευκές μυϊκές ίνες αντίστοιχα (Patterson et al 1975).

Ο γραμμωτός ή σκελετικός μυϊκός ιστός, εκτός από τα μυομερή, απαντάται και σε διάφορα άλλα σημεία του σώματος, στα οποία συνήθως είναι συνδεδεμένος με σκελετικά στοιχεία και ελέγχει τα πτερύγια, τα βραγχιακά επικαλύμματα, τα βράγχια (εικ.15Γ) και τα σαγόνια (Groman 1982).

Στο λαβράκι (*Dicentrarchus labrax*), ο γραμμωτός μυϊκός ιστός παρουσιάζει όμοια δομή με τους υπόλοιπους τελεόστεους ιχθύες και εντοπίζεται σε όλες τις περιοχές του σώματος που αναφέρθηκαν παραπάνω (εικ.14A,B,15Γ).

ΚΕΦΑΛΑΙΟ 6. ΣΚΕΛΕΤΙΚΟ ΣΥΣΤΗΜΑ

Στους ακτινοπτερύγιους ιχθύες, ο οστίτης ιστός διακρίνεται σε δύο τύπους, στον κυτταρικό οστίτη ιστό και τον ακυτταρικό οστίτη ιστό. Τα κυτταρικά οστά, περιέχουν οστεοκύτταρα στη μεσοκυττάρια ουσία τους και απαντώνται στις κατώτερες τάξεις των ακτινοπτερύγιων ιχθύων. Αντίθετα, τα οστά των ανώτερων ακτινοπτερύγιων και ειδικότερα των νεοτελεόστεων ιχθύων, στους οποίους περιλαμβάνεται και το λαβράκι (*Dicentrarchus labrax*), δεν διαθέτουν οστεοκύτταρα, καθώς οι οστεοβλάστες υποχωρούν στο στάδιο της ασβεστοποίησης και δεν παγιδεύονται μέσα στα οστά. Τα ακυτταρικά αυτά οστά, θεωρούνται "νεκρά" οστά, παρά το γεγονός ότι οι οστεοκλάστες εισέρχονται μέσα σε αυτά (Kranenbarg et al 2005) (εικ.16A,B).

Τα οστά των ψαριών, θεωρούνται δυναμικοί ιστοί, οι οποίοι παρουσιάζουν επαναρρόφηση και αναδόμηση, με στόχο την ανάπτυξη τους αλλά και για εξυπηρετήσουν διάφορους μεταβολικούς σκοπούς. Οι κυτταρικές διαδικασίες που συμμετέχουν στην αντικατάσταση των οστών, είναι πολλαπλές και περιλαμβάνουν την επαναρρόφηση των οστών από μονοπύρρηνα κύτταρα, από πολυπύρηνους οστεοκλάστες και από οστεοκύτταρα και την απασβέστωση (απομετάλλωση) της μεσοκυττάριας ουσίας των οστών (Witten and Hall 2002).

Τα ψάρια, όπως όλα τα σπονδυλωτά, διαθέτουν έναν αξονικό σκελετό, ο οποίος συγκροτείται από οστά και χόνδρους, και παρέχει ένα πλαίσιο για τη στήριξη των μυών του σώματος, προστατεύει σημαντικά όργανα, όπως τον εγκέφαλο, ενώ τέλος συμμετέχει και στο μεταβολισμό του ασβεστίου κυρίως ως πηγή αποθηκευμένων ιόντων. Οι ιστοί του σώματος, συνδέονται με το σκελετικό σύστημα μέσω στοιχείων συνδετικού ιστού (Groman 1982). Εκτός από τα οστά και τους χόνδρους, τα οποία αποτελούν τα κύρια στοιχεία του, το σκελετικό σύστημα

περιλαμβάνει επιπλέον πολλά άλλα στοιχεία όπως είναι τα λέπια, τα δόντια, ο συνδετικός ιστός, οι ακτίνες των πτερυγίων, οι τένοντες, οι σύνδεσμοι καθώς και όλα τα στηρικτικά κύτταρα, που σχετίζονται με αυτά (Ferguson 2006).

Στους τελεόστεους ιχθύες, ο σχηματισμός των οστών από χονδρικά στοιχεία μπορεί να γίνει τόσο με άμεση οστέωση, όπως συμβαίνει στα δερματικά ή υμενογενή οστά, όσο και με έμμεση περιχόνδρια και ενδοχόνδρια οστέωση του υαλοειδούς χόνδρου, όπως συμβαίνει στα χονδρογενή οστά. Η περιχόνδρια οστέωση οδηγεί στο σχηματισμό οστών, τα οποία χαρακτηρίζονται από χόνδρινο πυρήνα περιβαλλόμενο από ακυτταρικό οστό, όπως είναι για παράδειγμα οι νευραποφύσεις και οι αιματοαποφύσεις, ενώ η ενδοχόνδρια οστέωση οδηγεί στο σχηματισμό ακυτταρικών οστών, όπως είναι τα κύρια οστά του αξονικού σκελετού, δηλαδή το νευροκράνιο και οι σπόνδυλοι (Groman 1982). Ωστόσο, οι τελεόστεοι ιχθύες, διαθέτουν επιπλέον και μια μεγάλη ποικιλία από ενδιάμεσους ιστούς, μεταξύ χόνδρου και οστού (Stoskopf 1993).

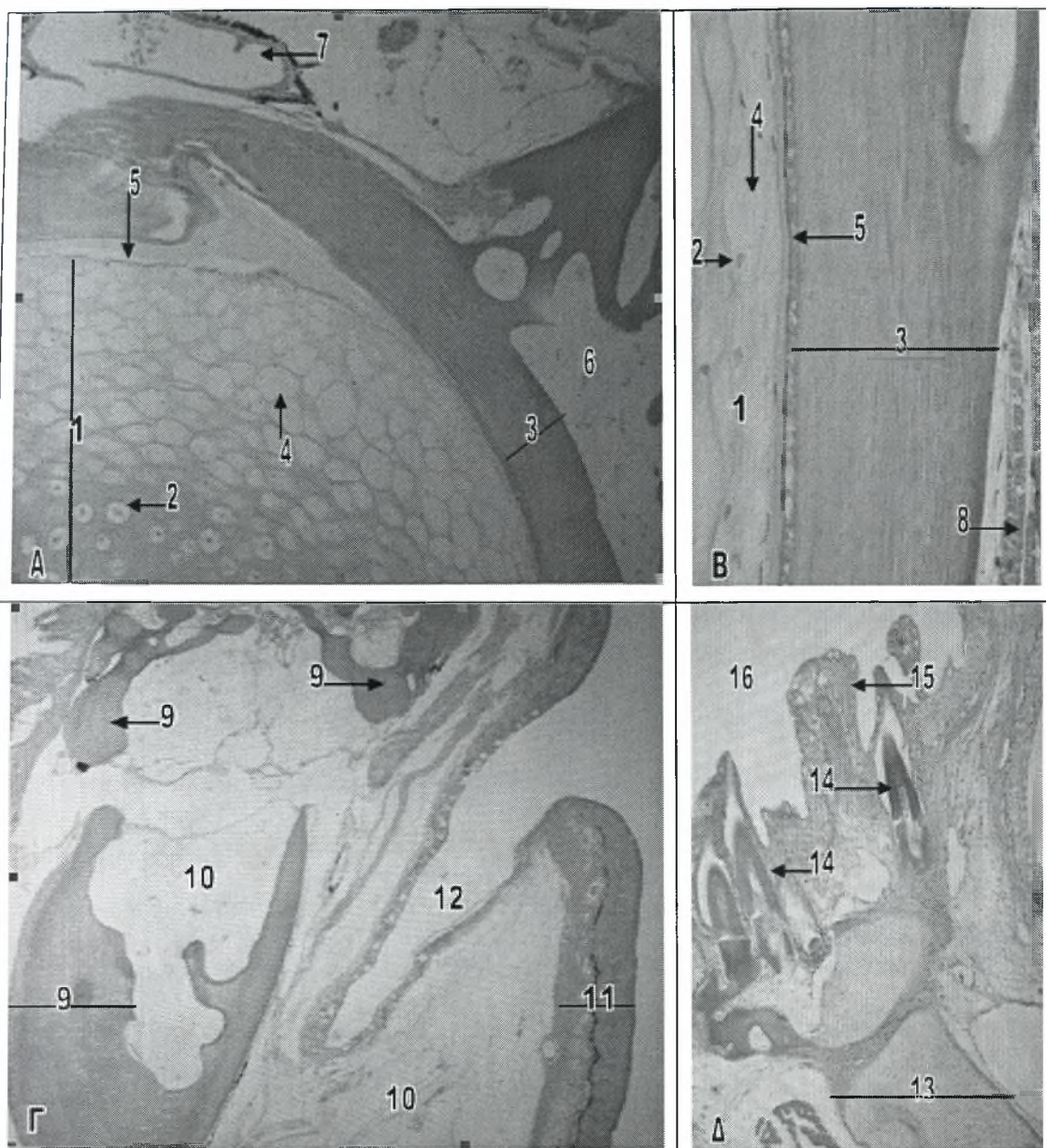
Σε όλους τους ανώτερους οστέιχθύες, όπως το λαβράκι (*Dicentrarchus labrax*), όλα τα ακυτταρικά οστά περιβάλλονται από περίοστεο, το οποίο συγκροτείται από ένα στρώμα ινώδους συνδετικού ιστού και ένα οστεογόνο στρώμα. Το οστεογόνο στρώμα περιέχει οστεοβλάστες, οι οποίοι εκκρίνουν την κολλαγόνο θεμέλια ουσία των ακυτταρικών οστών (Groman 1982). Οι οστεοβλάστες αποτελούν οξεόφιλα κύτταρα ακανόνιστου σχήματος και περιέχουν μεγάλους, κυκλικούς πυρήνες με διάχυτη χρωματίνη. Σε προσφάτως σχηματισμένη θεμέλια ουσία, οι οστεοβλάστες, καταλαμβάνουν μεγάλους χώρους, στη συνέχεια όμως όσο απομακρύνονται από το στηρικτικό περίοστεο αποπλατύνονται και εκφυλίζονται (Stoskopf 1993). Στο ψάρι Striped Bass (*Morone saxatilis*), το αμφίκολο κέντρο των σπονδύλων, οι οποίοι συγκροτούν τη σπονδυλική στήλη, αποτελείται σε μεγάλο ποσοστό από ακυτταρικό οστό. Κάθε κέντρο διαθέτει αρθρικές αποφύσεις, οι οποίες αυξάνουν την επιφάνεια επαφής μεταξύ των γειτονικών σπονδύλων. Επιπρόσθετα, το συμπαγές κέντρο περιβάλλεται από σπογγώδες οστό και υαλοειδή χόνδρο, που

σχηματίζουν επιμήκεις αποφύσεις κατά μήκος των κοιλιακών του ορίων (Groman 1982). Στο λαβράκι (*Dicentrarchus labrax*), το κέντρο των σπονδύλων, φαίνεται ότι αποτελείται επίσης από ακυτταρικό οστό (εικ.16Α,Β).

Στα ψάρια, ο χόνδρος παίζει ένα πολύ σημαντικό δομικό ρόλο. Χόνδρινος σκελετός απαντάται κυρίως στους χονδριχθύες, όπως ο καρχαρίας ωστόσο όμως και ο σκελετός πολλών νεαρών τελεόστεων ιχθύων, αποτελείται επίσης, κατά κύριο λόγο από υαλοειδή χόνδρο, παρόμοιο με αυτόν που υπάρχει στα θηλαστικά (Stoskopf 1993). Στο λαβράκι (*Dicentrarchus labrax*), ο σκελετός των νεαρών ψαριών είναι κατά κύριο λόγο χόνδρινος (Kuzir et al 2004). Επιπρόσθετα, τα ψάρια διαθέτουν μια ποικιλία εξειδικευμένων χόνδρων, οι οποίοι διαφέρουν από εκείνους που υπάρχουν στα χερσαία είδη. Ένα παράδειγμα, είναι ο χόνδρος που απαντάται συχνά στα πρωτογενή βραγχιακά νημάτια (Stoskopf 1993).

Στο ψάρι Striped Bass (*Morone saxatilis*), απαντάται τέτοιος χόνδρος στα βράγχια και αντίθετα με το βασεόφιλο υαλοειδή χόνδρο, η μεσοκυττάρια ουσία του είναι οξεόφιλη. Ο χόνδρος αυτός, περιέχει μεγάλα, συχνά ορθογώνια, βασεόφιλα χονδροκύτταρα, τα οποία διαχωρίζονται μεταξύ τους από λιγότερη μεσοκυττάρια ουσία, σε σχέση με τον υαλοειδή χόνδρο (Groman 1982). Στα βράγχια του λαβρακιού (*Dicentrarchus labrax*), απαντάται χόνδρος, ο οποίος παρουσιάζει τα ίδια χαρακτηριστικά με αυτά που περιγράφονται παραπάνω (εικ.10Γ,11Α).

Η νωτοχορδή, που υπάρχει μέσα στη σπονδυλική στήλη των ψαριών, περιέχει μια άλλη ειδική μορφή χόνδρου, ο οποίος αποτελείται από ένα ενδιάμεσο, μεταξύ χόνδρου και κυτταρικού συνδετικού ιστού, μη ασβεστοποιημένο ιστό. Ο χόνδρος αυτός, συγκροτείται από πολύ διογκωμένα χονδροκύτταρα, τα οποία περιέχουν, γεμάτα με υγρό, κενοτόπια που εκτοπίζουν τα άλλα κυτταρικά στοιχεία, συμπεριλαμβανομένου και του πυρήνα, στην περιφέρεια του κυττάρου. Τα κύτταρα αυτά, μοιάζουν με τα λιποκύτταρα στον τρόπο με τον οποίο συγκεντρώνουν ενδοκυτταροπλασματικό υγρό και στην παρουσία ενός μεγάλου, μονού κενοτοπίου που καταλαμβάνει το μεγαλύτερο τμήμα του κυττάρου (Stoskopf 1993). Η νωτοχορδή



Εικόνα 16. Σκελετικό σύστημα του λαβρακιού.

A. Εγκάρσια τομή της νωτοχορδής (χρώση Η-Ε). Μεγέθυνση x10.

B. Νωτοχορδή και οστό σπονδύλου (χρώση Η-Ε). Μεγέθυνση x40.

Γ. Οστά του κρανίου (χρώση Η-Ε). Μεγέθυνση x4.

Δ. Χόνδρος της κάτω γνάθου (χρώση Η-Ε). Μεγέθυνση x10.

1 Νωτοχορδή	9 Σπογγώδες οστό
2 Πυρήνας χονδροκυττάρου	10 Αραιός συνδετικός ιστός
3 Ακυτταρικό οστό	11 Δέρμα της κεφαλής
4 Κενοτόπιο χονδροκυττάρου	12 Ρινικό βοθρίο
5 Θήκη συνδετικού ιστού	13 Υαλοειδής χόνδρος
6 Λιπώδης ιστός	14 Δόντι
7 Αγγείο αίματος	15 Στοματική θηλή
8 Μύες	16 Αυλός της στοματικής κοιλότητας

έχει σχήμα ράβδου και εκτείνεται από το νευροκράνιο έως τη βάση του ουραίου πτερυγίου. Στους οστεϊχθύες, περισφίγγεται ανά κανονικά διαστήματα από το αμφικωνικό κέντρο των σπονδύλων και περιβάλλεται από μια θήκη συνδετικού ιστού, πάχους ενός κυττάρου (Groman 1982).

Στο λαβράκι (*Dicentrarchus labrax*), η νωτοχορδή παρουσιάζει την ίδια μορφή με τους υπόλοιπους οστεϊχθύες και περιβάλλεται επίσης, από μια θήκη ελαστικού συνδετικού ιστού, πάχους ενός κυττάρου. Ωστόσο, στο κέντρο της νωτοχορδής του λαβρακιού (*Dicentrarchus labrax*), τα χονδροκύτταρα δεν εμφανίζονται διογκωμένα, όπως στην περιφέρεια και ο πυρήνας τους εντοπίζεται στο κέντρο του κυττάρου (εικ.16A,B).

Επιπρόσθετα, στο λαβράκι (*Dicentrarchus labrax*), χόνδρος απαντάται και στη γλώσσα, όπου περιβάλλει το υμενογενές οστό της γλώσσας. Ο χόνδρος αυτός, αποτελείται από μεγάλα, ακανόνιστου σχήματος χονδροκύτταρα, τα οποία διαχωρίζονται μεταξύ τους από άφθονη μεσοκυττάρια ουσία και περιέχουν μεγάλους πυρήνες που εντοπίζονται στο κέντρο του κυττάρου (εικ.2B).

Στα ψάρια, το οστό, που περιέχει διάφορα χόνδρινα σκελετικά στοιχεία ή στοιχεία συνδετικού ιστού, ονομάζεται μικτό οστό. Το οστό αυτό, σχηματίζεται από τη συγχώνευση δερματικών και χόνδρινων οστέινων στοιχείων και μπορεί να περιέχει υαλοειδή χόνδρο, ακυτταρικό οστό και αραιό ή πυκνό συνδετικό ιστό. Το μικτό οστό, διαθέτει ευδιάκριτο περίοστεο με χονδροκύτταρα, ατρακτοειδούς σχήματος και ακανόνιστους οστεοβλάστες, που διαχωρίζουν το ακυτταρικό οστό από τον περιβάλλοντα συνδετικό ιστό και τα μελανοκύτταρα (Groman 1982). Μια υποκατηγορία του μικτού οστού, είναι το σπογγώδες οστό, από το οποίο σχηματίζονται οι σιαγόνες, τα βραγχιακά τόξα και ορισμένα άλλα οστά του κρανίου, και το οποίο απαντάται σε πολλά είδη ψαριών. Το σπογγώδες οστό, αποτελείται από πετάλια και περιέχει χώρους, που του δίνουν μια πορώδη ή σπογγώδη εμφάνιση (Stoskopf 1993).

Στο λαβράκι (*Dicentrarchus labrax*), μικτό και σπογγώδες οστό απαντάται στα οστά των σιαγόνων (εικ.16Δ), στα οστά των βραγχιακών τόξων (εικ.10Γ) και σε διάφορα οστά του κρανίου (εικ.16Γ).

ΚΕΦΑΛΑΙΟ 7. ΑΝΑΠΑΡΑΓΩΓΙΚΟ ΣΥΣΤΗΜΑ

Στα διάφορα είδη ψαριών, τα πρότυπα ανάπτυξης των γονάδων ποικίλουν ευρέως. Τα περισσότερα είδη ψαριών είναι γονοχωριστικά και τα αρχέγονα γεννητικά κύτταρα τους, διαφοροποιούνται άμεσα σε θηλυκά και αρσενικά κύτταρα, κατά την διάρκεια της οντογένεσης. Τα αρχέγονα γεννητικά κύτταρα, αναπτύσσονται δίπλα στο ραχιαίο τοίχωμα της σπλαχνικής κοιλότητας του εμβρύου, στην περιοχή δηλαδή, που καταλαμβάνουν μελλοντικά οι γονάδες. Στο στάδιο της προνύμφης, οι αρχέγονες γονάδες εγείρονται σταδιακά, από τα αρχέγονα γεννητικά κύτταρα και τα περιβάλλοντα σωματικά κύτταρα και εξελίσσονται σε μορφολογικά διαφοροποιημένες γονάδες κατά την διάρκεια της ήβης. Αντιστροφή του φύλλου δεν απαντάται στα γονοχωριστικά είδη ψαριών. Στα διάφορα είδη ψαριών, εκτός από το γονοχωρισμό, απαντώνται και διάφοροι τύποι ερμαφροδιτισμού, στους οποίους συμπεριλαμβάνονται τόσο ο αληθής ή ταυτόχρονος ερμαφροδιτισμός, όσο και ο διαδοχικός ερμαφροδιτισμός. Ο διαδοχικός ερμαφροδιτισμός, τόσο ο λειτουργικός όσο και ο μη λειτουργικός, δεν είναι ασυνήθιστος στους τελεόστεους ιχθύες και παραδείγματα αποτελούν το χέλι (*Anguilla anguilla*), η πεταλούδα (*Chaetodon lunula*) και διάφορα άλλα είδη. Τα πρώτανδρα είδη ψαριών αναπτύσσονται αρχικά ως αρσενικά και μόνο αργότερα μετατρέπονται σε θηλυκά, ενώ τα πρωτόγυνα είδη αναπτύσσονται αρχικά ως θηλυκά και αργότερα μετατρέπονται σε αρσενικά (Maack and Segner 2003).

Το λαβράκι (*Dicentrarchus labrax*), είναι γονοχωριστικό είδος, δηλαδή αποτελείται από αρσενικά και θηλυκά άτομα. Τα θηλυκά άτομα, από το τέλος του πρώτου χρόνου της ζωής τους και μετέπειτα, είναι μεγαλύτερα από τα αντίστοιχα αρσενικά. Διάφοροι περιβαλλοντικοί παράγοντες και ειδικότερα η θερμοκρασία, έχει αποδειχτεί ότι επηρεάζουν την σεξουαλική διαφοροποίηση στο λαβράκι

(*Dicentrarchus labrax*) και οι συνθήκες εκτροφής, που εφαρμόζονται σήμερα στις υδατοκαλλιέργειες, έχουν σαν αποτέλεσμα μια μαζική αρρενοποίηση των εκτρεφόμενων πληθυσμών (Saillant et al 2003). Στους εκτρεφόμενους πληθυσμούς του λαβρακιού (*Dicentrarchus labrax*), το ποσοστό των αρσενικών ατόμων κυμαίνεται γύρω στο 75-80%, ενώ αντίθετα στους φυσικούς πληθυσμούς το ποσοστό των αρσενικών ατόμων κυμαίνεται στο 50% ή και λίγο χαμηλότερα (Piferrer et al 2004).

Στο λαβράκι (*Dicentrarchus labrax*), τα θηλυκά άτομα ωριμάζουν σε ηλικία τριών ετών, ενώ τα αρσενικά ωριμάζουν σε ηλικία δύο ετών και ένα μεγάλο ποσοστό τους ωριμάζει πρόωρα ακόμα και κατά την διάρκεια του πρώτου έτους της ζωής τους (Papadaki et al 2005). Επιπρόσθετα, τα θηλυκά άτομα αναπτύσσονται ταχύτερα σε σχέση με τα αρσενικά και φτάνουν σε μεγαλύτερα μεγέθη (Piferrer et al 2004).

Το λαβράκι (*Dicentrarchus labrax*), όπως και τα περισσότερα ψάρια του αλμυρού νερού, παρουσιάζει εποχικό αναπαραγωγικό κύκλο, με τα νεαρά (αυγά-προνύμφες) να παράγονται όταν οι περιβαλλοντικές συνθήκες είναι περισσότερο ευνοϊκές για την επιβίωση τους (Mayer et al 1988). Στην περιοχή της Μεσογείου, η περίοδος ωοτοκίας του λαβρακιού (*Dicentrarchus labrax*) ξεκινά τέλη Δεκέμβρη και φτάνει έως τα μέσα Μαρτίου, με τις περισσότερες ωοτοκίες να εκδηλώνονται από τα μέσα Ιανουαρίου έως τα μέσα Φεβρουαρίου. Σε συνθήκες εκτροφής το λαβράκι (*Dicentrarchus labrax*) ωοτοκεί αυθόρμητα (Piferrer et al 2004).

Στα ψάρια, οι όρχεις και οι ωοθήκες αναρτώνται απευθείας από την κοιλιακή επιφάνεια της νηκτικής κύστης, μέσω κοντών περιτοναϊκών μεσεντέριων. Τα μεσεντέρια αυτά, αποτελούν συνέχεια του τοιχωματικού περιτοναίου, το οποίο εκτείνεται από κάθε πλευρά της νηκτικής κύστης και του μεσόνεφρου. Το περιτόναιο συνεχίζει γύρω από τις πλευρές των γονάδων και προσκολλάται στην κοιλιακή επιφάνεια κάθε γονάδας. Οι αρτηρίες, οι φλέβες, τα λεμφαγγεία και τα νεύρα των γονάδων, εισέρχονται σε κάθε γονάδα μέσω των πρόσθιων μεσεντερικών συνδέσεων και διακλαδίζονται σε άφθονους κλάδους καθώς συνεχίζουν προς τα πίσω, κατά μήκος του πλάγιου-ραχιαίου τοιχώματος, μέσα στον ινώδη χιτώνα. Ο

ινώδης χιτώνας, συγκροτεί το περιφερικό τοίχωμα κάθε γονάδας και είναι συνεχόμενος με το λεπτό διάμεσο τοίχωμα ή κάψα των σπερματικών σωληνάρων και των ωοφόρων πετάλων. Οι γονάδες, ενώνονται προς τα πίσω για να σχηματίσουν ένα κοινό γεννητικό σωλήνα, που εκβάλλει στο γεννητικό πόρο, ο οποίος εντοπίζεται ανάμεσα στην έδρα και τον απεκκριτικό πόρο. Ο ιστός που υπάρχει αμέσως πάνω από το γεννητικό πόρο, χαρακτηρίζεται από την παρουσία δεσμίδων ελαστικών ινών, αραιού συνδετικού ιστού, δεματίων γραμμωτών μυϊκών ινών και πυκνών περιοχών από λιπώδη ιστό (Groman 1982).

7.1 ΩΟΘΗΚΕΣ

Η οργάνωση των ωοθηκών ποικίλει έντονα στα διάφορα είδη τελεόστεων ιχθύων. Συνήθως οι ωοθήκες αποτελούν διπλές (ζεύγος) ή δίλοβες επιμήκεις δομές, που κρέμονται από το ραχιαίο κοιλιακό τοίχωμα μέσω του μεσοωθηκίου και περιβάλλονται από τον ινώδη χιτώνα, που περιέχει ινώδη ιστό και λείες μυϊκές ίνες. Ένας κοντός ωαγωγός, οδηγεί τα αβγά στο εξωτερικό περιβάλλον, μέσω του γεννητικού πόρου (Ferguson 2006). Ο ωαγωγός επενδύεται από παχύ πλακώδες επιθήλιο και περιβάλλεται από πυκνό συνδετικό ιστό. Τα κύρια αγγεία αίματος, λεμφαγγεία και νεύρα που τροφοδοτούν την ωοθήκη, εισέρχονται μέσω του μεσοωθηκίου, ενώ μέσα στον ινώδη συνδετικό ιστό του ινώδη χιτώνα, απαντώνται κυκλοτερείς και επιμήκεις δεσμίδες λείων μυϊκών ινών, οι οποίες αναστομώνονται και περιέχουν άφθονο κολλαγόνο (Groman 1982).

Το παρέγχυμα της ωοθήκης περιλαμβάνει πέταλα (πτυχές), τα οποία περιέχουν γεννητικό και ωοθυλακικό επιθήλιο πάνω σε ένα στρώμα συνδετικού ιστού, που παρουσιάζει πλούσια αιμάτωση (Ferguson 2006). Το εσωτερικό όριο του τοιχώματος της ωοθήκης συγκροτείται από ένα παχύ πλακώδες επιθήλιο, το οποίο είναι συνεχόμενο με το επιθήλιο των ωοφόρων πετάλων. Τα πέταλα αυτά, είναι



τοποθετημένα κάθετα προς τον επιμήκη άξονα κάθε ωοθήκης (Groman 1982). Η ανάπτυξη των αβγών από ωογόνια, ξεκινάει μέσα στα πέταλα, στη συνέχεια όμως πέφτουν μέσα στην κοιλότητα της ωοθήκης με μια επένδυση από κύτταρα. Έτσι σχηματίζεται το ωοθυλάκιο, το οποίο περιλαμβάνει το ωοκύτταρο, την υαλοειδή διαυγή ζώνη, τη ζώνη των κυλινδρικών ωοθυλακικών κυττάρων ή αλλιώς κοκκώδη υμένα και την θήκη του ωοθυλακίου εξωτερικά (Ferguson 2006). Στο λαβράκι (*Dicentrarchus labrax*), οι ωοθήκες είναι οργανωμένες σε πέταλα, όπως και στους άλλου τελεόστεους ιχθύες, τα οποία περιέχουν τόσο ωογόνια όσο και ωοκύτταρα (Blazquez et al 2001) (εικ.17Α).

Στα ψάρια, με τον όρο ωογένεση, εννοούμε την διαδικασία με την οποία τα αρχέγονα γεννητικά κύτταρα μετατρέπονται σε ωάρια, τα οποία είναι έτοιμα να γονιμοποιηθούν. Στους τελεόστεους ιχθύες, η ωογένεση περιλαμβάνει έξι βασικά στάδια, τα οποία είναι: 1. ο σχηματισμός των αρχέγονων γεννητικών κυττάρων (διαχωρισμός της γεννητικής γραμμής), 2. η μεταμόρφωση των αρχέγονων γεννητικών κυττάρων σε ωογόνια (σεξουαλική διαφοροποίηση), 3. η μεταμόρφωση των ωογονίων σε ωοκύτταρα (έναρξη της μείωσης), 4. ανάπτυξη των ωοκυττάρων με αναστολή της μείωσης, 5. συνέχιση της μείωσης (ωρίμανση) και 6. αποβολή του ωαρίου από το ωοθυλάκιο (ωοθυλακιορρηξία). Σε σύντομο χρονικό διάστημα μετά από τη σεξουαλική διαφοροποίηση των γονάδων ή αργότερα, κατά την διάρκεια της ζωής, στην έναρξη κάθε αναπαραγωγικού κύκλου, ένα μέρος των ωογονίων, που απαντώνται στις ωοθήκες των περισσότερων τελεόστεων ιχθύων, υπόκεινται μια σειρά από μιτωτικές διαιρέσεις και εν συνεχεία εισέρχονται στο στάδιο της μείωσης (Patino and Salivan 2002).

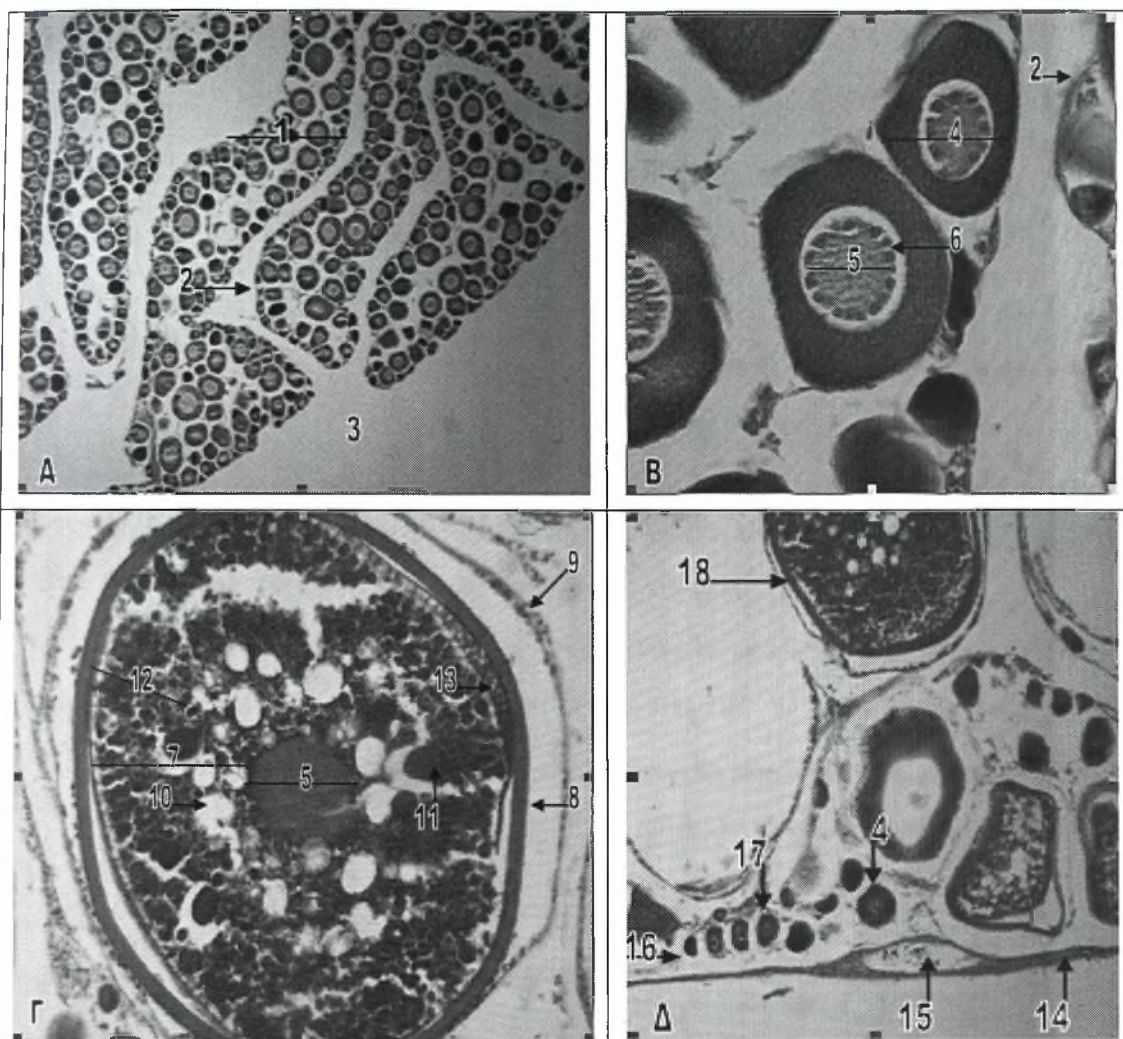
Στο λαβράκι (*Dicentrarchus labrax*), η εξέταση των ωοθηκών, έδειξε ότι ανάλογα με την ανάπτυξη που παρουσιάζουν, μπορούν να ταξινομηθούν σε επτά στάδια ανάπτυξης. Τα στάδια αυτά, είναι τα εξής: στάδιο Ι. Η ωοθήκη, χαρακτηρίζεται από την παρουσία αραιών ωογόνων (ωοφόρων) πτυχών, οι οποίες έχουν κατεύθυνση προς το κέντρο της ωοθήκης και περιέχουν ωογόνια και πρωτογενή

ωοκύτταρα, που βρίσκονται τόσο στο στάδιο χρωματίνης-πυρηνίσκου όσο και στο στάδιο περιπυρηνίσκου. Τα ωογόνια, γενικά απαντώνται σε ομάδες 4-8 κυττάρων, στο στρώμα των ωογόνων πτυχών, στάδιο II. Ανάμεσα στις ωογόνιες πτυχές υπάρχει ακόμα αρκετός χώρος, παρατηρούνται ακόμα ωογόνια, τόσο μεμονωμένα όσο και σε ομάδες, απαντώνται πρωτογενή ωοκύτταρα όλων των σταδίων και κυρίως στο τελικό στάδιο περιπυρηνίσκου και υπάρχουν και διάφορα ατρητικά ωοθυλάκια, στάδιο III. Οι ωογόνιες πτυχές καταλαμβάνουν σχεδόν όλη την κοιλότητα της ωοθήκης και τα περισσότερα πρωτογενή ωοκύτταρα βρίσκονται στο τελικό στάδιο περιπυρηνίσκου. Σε ένα αριθμό, από μεγαλύτερα πρωτογενή ωοκύτταρα, έχει αρχίσει η δεύτερη φάση ανάπτυξης τους και εμφανίζουν μικρά κυστίδια λιπιδίων στο κυτταρόπλασμα τους και ο πυρήνας τους αρχίζει να φαίνεται συσπειρωμένος, στάδιο IV. Τα ωοκύτταρα βρίσκονται στο πρώτο στάδιο των λεκιθικών κοκκίων και παρουσιάζουν συγκέντρωση πρωτεϊνικών λεκιθικών κοκκίων στο εξωτερικό στρώμα, ενώ τα κυστίδια λιπιδίων αρχίζουν να συνενώνονται στο εσωτερικό στρώμα και τέλος σχηματίζεται μια ευδιάκριτη διαυγής ζώνη, στάδιο V. Κυριαρχούν τα ωοκύτταρα που βρίσκονται στο τρίτο στάδιο των λεκιθικών κοκκίων και χαρακτηρίζονται από την παρουσία πρωτεϊνικών λεκιθικών κοκκίων σε όλο το περίβλημα, ενώ μεγάλα κυστίδια λιπιδίων συνεχίζουν να συνενώνονται και μεταναστεύουν κεντρομόλα. Η διαυγής ζώνη είναι ευδιάκριτη και τα ωοθυλακικά κοκκώδη κύτταρα εμφανίζονται κυβοειδή ή κυλινδρικά, στάδιο VI. Η ωοθήκη χαρακτηρίζεται από ωοκύτταρα που βρίσκονται τόσο στο τρίτο στάδιο των λεκιθικών κοκκίων όσο και στο στάδιο υαλίνης, στάδιο VII. Η ωοθήκη χαρακτηρίζεται από ακανόνιστα συσπειρωμένες ωογόνες πτυχές, που περιέχουν μεγάλα ατρητικά ωοθυλάκια, αλλά και πρωτογενή ωοκύτταρα στο στάδιο χρωματίνης-πυρηνίσκου και στο στάδιο περιπυρηνίσκου (Mayer et al 1988).

Η ανάπτυξη των ωοκυττάρων, στα ψάρια, λαμβάνει χώρα σε δύο διακριτές φάσεις. Την πρωτογενή φάση ανάπτυξης, η οποία δεν εξαρτάται από τις γοναδοτροπίνες και περιλαμβάνει την αρχική ανάπτυξη των ωοκυττάρων, που συνοδεύεται από διάφορες αλλαγές στον πυρήνα και την δευτερογενή φάση

ανάπτυξης, η οποία εξαρτάται από τις γοναδοτροπίνες, περιλαμβάνει την εναπόθεση λεκίθου και χαρακτηρίζεται από ταχεία ανάπτυξη των ωοκυττάρων (Mayer et al 1988).

Στο λαβράκι (*Dicentrarchus labrax*), τα ωογόνια είναι μικρά σφαιρικά κύτταρα, που χαρακτηρίζονται από μεγάλη αναλογία του πυρήνα προς το κυτταρόπλασμα. Αν και απαντώνται και μεμονωμένα, τα ωογόνια συνήθως σχηματίζουν ομάδες στο στρώμα των ωογόνων πτυχών. Η ανάπτυξη (ωρίμανση) των ωοκυττάρων στο λαβράκι (*Dicentrarchus labrax*), μπορεί να ταξινομηθεί σε διάφορα διαδοχικά στάδια. Το αρχικό στάδιο, αμέσως μετά την ωογένεση, είναι το στάδιο χρωματίνης-πυρηνίσκου (εικ.17Δ). Το στάδιο αυτό, χαρακτηρίζεται από μικρά πρωτογενή ωοκύτταρα, που περιέχουν ένα μεγάλο ευδιάκριτο πυρήνα, ο οποίος καταλαμβάνει περίπου το 80% του κυττάρου. Η στενή ζώνη του κυτταροπλάσματος και ο μικρός αριθμός πυρηνίσκων είναι έντονα βασεόφιλοι, ενώ ο πυρήνας λιγότερο βασεόφιλος. Ακολουθεί, το αρχικό στάδιο περιπυρηνίσκου (εικ.17Δ). Τα ωοκύτταρα στο στάδιο αυτό είναι μεγαλύτερα, ενώ η αναλογία του πυρήνα προς το κυτταρόπλασμα μικραίνει. Ο μεγάλος κεντρικός πυρήνας περιέχει 8 έως 12 μικρούς περιφερικούς πυρηνίσκους. Το κυτταρόπλασμα και οι πυρηνίσκοι παραμένουν έντονα βασεόφιλοι, ενώ προς το τέλος αυτού του σταδίου γίνονται ορατοί για πρώτη φορά και οι αποπλατυσμένοι πυρήνες των ωοθυλακικών κυττάρων. Στην συνέχεια, ακολουθεί το τελικό στάδιο περιπυρηνίσκου (εικ.17B,Δ), το οποίο χαρακτηρίζεται από ακόμη μεγαλύτερα ωοκύτταρα με αναλογία του πυρήνα προς το κυτταρόπλασμα περίπου 50%. Το κυτταρόπλασμα εμφανίζεται λιγότερο βασεόφιλο και ο μεγάλος πυρήνας περιέχει πολυάριθμους, μικρούς, σφαιρικούς πυρηνίσκους, τοποθετημένους στην περιφέρεια. Τα τρία παραπάνω στάδια, συγκροτούν την πρωτογενή φάση ανάπτυξης των ωοκυττάρων, κατά την οποία ενώ η αναλογία του πυρήνα προς το κυτταρόπλασμα μειώνεται καθώς αυξάνει ο όγκος του κυττάρου, το απόλυτο μέγεθος του πυρήνα αυξάνει και εμφανίζονται πολυάριθμοι πυρηνίσκοι. Επιπρόσθετα, στη



Εικόνα 17. Θηλυκό αναπαραγωγικό σύστημα του λαβρακιού.

A. Εγκάρσια τομή ωθήκης (χρώση Η-Ε). Μεγέθυνση x4.

B. Ωκύτταρα στο τελικό στάδιο περιπυρηνίσκου (χρώση Η-Ε). Μεγέθυνση x40.

Γ. Ωκύτταρο στο τρίτο στάδιο των λεκιθικών κοκκίων (χρώση Η-Ε). Μεγέθυνση x20.

Δ. Ωκύτταρα σε διάφορα στάδια ανάπτυξης. (χρώση Η-Ε). Μεγέθυνση x10.

1 Οογόνο πέταλο (πτυχή)	10 Σταγονίδιο λιπιδίων
2 Ινώδης συνδετικός ιστός	11 Πρωτεϊνικό λεκιθικό κοκκίο
3 Κοιλότητα της ωθήκης	12 Ζώνη των λεκιθικών κοκκίων
4 Ωκύτταρο στο τελικό στάδιο περιπυρηνίσκου	13 2 ^{ος} τύπος λεκιθικών κοκκίων
5 Πυρήνας ωκυττάρου	14 Ινώδης χιτώνας
6 Περιφερικοί πυρηνίσκοι	15 Αγγείο αίματος
7 Κυτταρόπλασμα ωκυττάρου του τρίτου σταδίου των λεκιθικών κοκκίων	16 Ωκύτταρο στο στάδιο χρωματίνη-πυρηνίσκου
8 Διαυγής ζώνη	17 Ωκύτταρο στο αρχικό στάδιο περιπυρηνίσκου
9 Κοκκώδης υμένας	18 Ωκύτταρο στο τρίτο στάδιο των λεκιθικών κοκκίων

φάση αυτή, εμφανίζεται στο κυτταρόπλασμα των αναπτυσσόμενων ωοκυττάρων, ένας ευδιάκριτος σχηματισμός, γνωστός ως λεκιθικό ή περιπυρηνικό σωμάτιο. Τα ωοκύτταρα, όταν αποκτήσουν το μέγιστο μέγεθος τους, στο τελικό στάδιο περιπυρηνίσκου, παραμένουν αδρανή για μεγάλες περιόδους, μέχρι να εισέλθουν στην δεύτερη φάση ανάπτυξης (Mayer et al 1988).

Ποικίλοι διεγερτικοί παράγοντες, τόσο ορμονικοί όσο και περιβαλλοντικοί, δρουν και προκαλούν την είσοδο ενός αριθμού ωοκυττάρων, στην δεύτερη φάση ανάπτυξης. Η δεύτερη αυτή, φάση περιλαμβάνει πάλι διάφορα διαδοχικά στάδια. Το πρώτο στάδιο είναι το στάδιο των λιπωδών κυστιδίων I. Στο στάδιο αυτό, τα ωοκύτταρα είναι μεγάλα και ο πυρήνας καταλαμβάνει το 50% του κυττάρου. Στο κυτταρόπλασμα, που είναι λιγότερο βασεόφιλο από πριν, εμφανίζονται μικρά κυστίδια, τα οποία αρχικά εντοπίζονται στο εσωτερικό στρώμα. Τα κυστίδια σταδιακά αυξάνουν σε αριθμό και σε μέγεθος και στο τέλος αυτού του σταδίου, απαντώνται τυχαία διασκορπισμένα στο κυτταρόπλασμα. Τα κυστίδια αυτά, περιέχουν λιπίδια και ουσιαστικά αποτελούν σταγονίδια λιπιδίων. Στο τέλος του σταδίου, ο πυρήνας των ωοκυττάρων αρχίζει να συσπειρώνεται. Ακολουθεί το στάδιο των λιπωδών κυστιδίων II, στο οποίο τα ωοκύτταρα συνεχίζουν να μεγαλώνουν, ενώ η αναλογία του πυρήνα προς το κυτταρόπλασμα είναι 45%. Τα σταγονίδια λιπιδίων έχουν αυξηθεί σε αριθμό και σχηματίζουν μια ευδιάκριτη ζώνη στο μέσο-εσωτερικό στρώμα, ενώ η πυρηνική μεμβράνη είναι έντονα συσπειρωμένη. Για πρώτη φορά, μια λεπτή ακυτταρική μεμβράνη, η διαυγής ζώνη, γίνεται εμφανής στην περιφέρεια του ωοκυττάρου. Στη συνέχεια, ακολουθεί το πρώτο στάδιο των λεκιθικών κοκκίων. Τα ωοκύτταρα είναι ακόμα μεγαλύτερα και η πυρήνο-κυτταροπλασματική αναλογία είναι 40%. Τα ωοκύτταρα αυτά, χαρακτηρίζονται από την παρουσία πολυάριθμων μικρών πρωτεϊνικών λεκιθικών κοκκίων, στο εξωτερικό στρώμα του κυτταροπλάσματος. Τα κοκκία αυτά, είναι οξεόφιλα. Τα σταγονίδια λιπιδίων έχουν αυξηθεί σε μέγεθος και σχηματίζουν μια ευδιάκριτη ζώνη στο μεσαίο στρώμα, ενώ το εσωτερικό στρώμα συγκροτείται από μια στενή ζώνη «καθαρού» κυτταροπλάσματος. Ο πυρήνας είναι

έντονα συσπειρωμένους, ενώ η διαυγής ζώνη και το ωοθυλακικό επιθήλιο γίνονται περισσότερο ευδιάκριτα. Ακολουθεί το δεύτερο στάδιο των λεκιθικών κοκκίων, στο οποίο τα ωοκύτταρα είναι μεγαλύτερα από πριν, ενώ η αναλογία του πυρήνα προς το κυτταρόπλασμα παραμένει σταθερή. Ο μεγάλος κεντρικός πυρήνας εμφανίζεται έντονα συσπειρωμένος. Τα πρωτεϊνικά λεκιθικά κοκκία, έχουν αυξηθεί σε αριθμό και μέγεθος και καταλαμβάνουν μια ευρεία ζώνη στο εξωτερικό στρώμα, ενώ τα σταγονίδια λιπιδίων συνενώνονται μεταξύ τους και αυξάνουν σε μέγεθος, καταλαμβάνοντας πλέον μια ευδιάκριτη ζώνη στο εσωτερικό στρώμα. Το πάχος της διαυγής ζώνης έχει αυξηθεί και το ωοθυλάκιο είναι περισσότερο ευδιάκριτο. Τελευταίο, ακολουθεί το τρίτο στάδιο των λεκιθικών κοκκίων (εικ.17Γ), το οποίο χαρακτηρίζεται από μεγαλύτερα σε σχέση με πριν ωοκύτταρα, στα οποία η πυρηνοκυτταροπλασματική αναλογία είναι 25-30%. Στο στάδιο αυτό, τα πρωτεϊνικά λεκιθικά κοκκία, όχι μόνο σχηματίζουν μια πυκνή ζώνη στο μέσο-εξωτερικό στρώμα, αλλά και ένας μικρός αριθμός τους απαντάται στο εσωτερικό στρώμα, διασπαρμένα ανάμεσα στα σταγονίδια λιπιδίων, τα οποία έχουν αυξηθεί σε μέγεθος καθώς μεταναστεύουν προς το κέντρο. Επιπρόσθετα, κατά την διάρκεια αυτού του σταδίου, εμφανίζεται στο εξωτερικό στρώμα ένας δεύτερος τύπος πρωτεϊνικών λεκιθικών κοκκίων, ο οποίος είναι λιγότερο οξέοφιλος. Τα κοκκία αυτά, είναι λιγότερα σε αριθμό και συνενώνονται για να σχηματίσουν ένα μη μεμβρανικό όριο άμορφης μάζας, στο εξωτερικό στρώμα των μεγαλύτερων ωοκυττάρων, ακριβώς πριν ωρίμανση. Η διαυγής ζώνη είναι πολύ ευδιάκριτη και έχει λεπτή γραμμωτή εμφάνιση. Επιπρόσθετα, η μικροπύλη είναι πλέον ορατή στη διαυγή ζώνη και σκιαγραφεί το ζωϊκό πόλο του ωοκυττάρου. Τα ωοθυλακικά επιθηλιακά κύτταρα (κοκκώδη), που στα αρχικά δευτερογενή ωοκύτταρα είχαν αποπλατυσμένο ατρακτοειδές σχήμα και τοποθετούνταν παράλληλα με την επιφάνεια του ωοκυττάρου, τώρα είναι κυβοειδή ή κυλινδρικά και παρουσιάζουν ευδιάκριτους μεσοκυττάριους χώρους. Στο τέλος του τρίτου σταδίου των λεκιθικών κοκκίων, όταν η αληθής αύξηση του πρόδρομου λεκιθικού υλικού έχει περιοριστεί, τα ωοκύτταρα φτάνουν σε ένα κρίσιμο μέγεθος, το

οποίο είναι ειδικό για κάθε είδος και ονομάζονται πλέον μεταλεκιθογενή ωκύτταρα. Τα ωκύτταρα, μπορούν να παραμείνουν σε αυτήν την κατάσταση μέχρι να αρχίσει η μείωση, μετά από κατάλληλα ορμονικά ερεθίσματα, ή μέχρι να απορροφηθούν (ωκυτταρική ατρησία) (Mayer et al 1988).

Σε πολλούς τελεόστεους ιχθύες, η ολοκλήρωση της ωρίμανσης των ωκυττάρων, γίνεται με τη μετανάστευση του πυρήνα σε μια περιφερειακή θέση κοντά στην διαυγή ζώνη και τη μικροπύλη, όπου ολοκληρώνεται η αρχική μείωση, που είχε διακοπεί στο τελικό στάδιο περιπυρηνίσκου, και σχηματίζεται το πρώτο πολικό σωμάτιο. Ακολούθως, λαμβάνει χώρα μια δεύτερη μείωση, με την οποία παράγονται τρία απλοειδή σωμάτια, τα οποία τελικά εκφυλίζονται, και ένα μεγάλο απλοειδές ωάριο που τελικά μετατρέπεται σε ένα ώριμο αβγό (Groman 1982).

Στο λαβράκι (*Dicentrarchus labrax*), μετά την τελική ωτοκία, ένας μικρός αλλά σημαντικός αριθμός μεταλεκιθογενών ωκυττάρων αποτυγχάνουν να υποστούν ωρίμανση-ωοθυλακιορρηξία και συνεπακόλουθα εκφυλίζονται και απορροφώνται, δηλαδή μετατρέπονται σε ατρητικά. Στην έναρξη της ατρησίας, η διαυγής ζώνη συσπειρώνεται (συρρικνώνεται) και αρχίζει να σπάει. Τα ωοθυλακικά κοκκώδη κύτταρα και πιθανόν και τα κύτταρα της θήκης, πολλαπλασιάζονται και υφίστανται υπερτροφία για να σχηματίσουν μια συμπαγή και με πλούσια αιμάτωση δομή, που καλείται ατρητικό σωμάτιο. Τα ενεργά αυτά κοκκώδη κύτταρα εισέρχονται στο ωκύτταρο, μέσω της θρυμματισμένης διαυγής ζώνης και πέπτουν και απορροφούν τα λεκιθικά συστατικά με ενεργή φαγοκυττάρωση. Τα φαγοκυτταρικά κοκκώδη κύτταρα, στη συνέχεια εκφυλίζονται και τα ίδια, αφήνοντας πίσω μια ινώδη μάζα που περιβάλλεται από στοιχεία συνδετικού ιστού (Mayer et al 1988).

7.2 ΟΡΧΕΙΣ

Στα ψάρια, οι όρχεις αποτελούν ένα ζεύγος παράπλευρων οργάνων η ένα μονό διάχυτο όργανο και εντοπίζονται στην ραχιαία περιοχή της κοιλιακής κοιλότητας, κάτω από τη νηκτική κύστη. Το μέγεθος τους ποικίλει έντονα και εξαρτάται από την ηλικία του ψαριού και την εποχή. Τα ώριμα σπερματοζωάρια μεταφέρονται στο γεννητικό πόρο μέσω δύο σπερματικών πόρων, οι οποίοι συνενώνονται προς τα πίσω. Κάθε όρχης βρίσκεται μέσα σε ένα λεπτό ινώδη χιτώνα και περιλαμβάνει σωληνάκια ή λοβούς που περιέχουν σπερματογόνια, είτε σε όλο το μήκος τους, όπως για παράδειγμα στα σολομοειδή και στα κυπρινοειδή, είτε στις άκρες τους, όπως για παράδειγμα στα αθερινόμορφα είδη ψαριών (Ferguson 2006). Τα σωληνάκια αυτά, είναι τοποθετημένα κάθετα σε έναν επιμήκη κεντρικό συλλεκτικό αγωγό και τερματίζουν τυφλά στην περιφέρεια των λοβών, κάτω από τον ινώδη χιτώνα (Groman 1982).

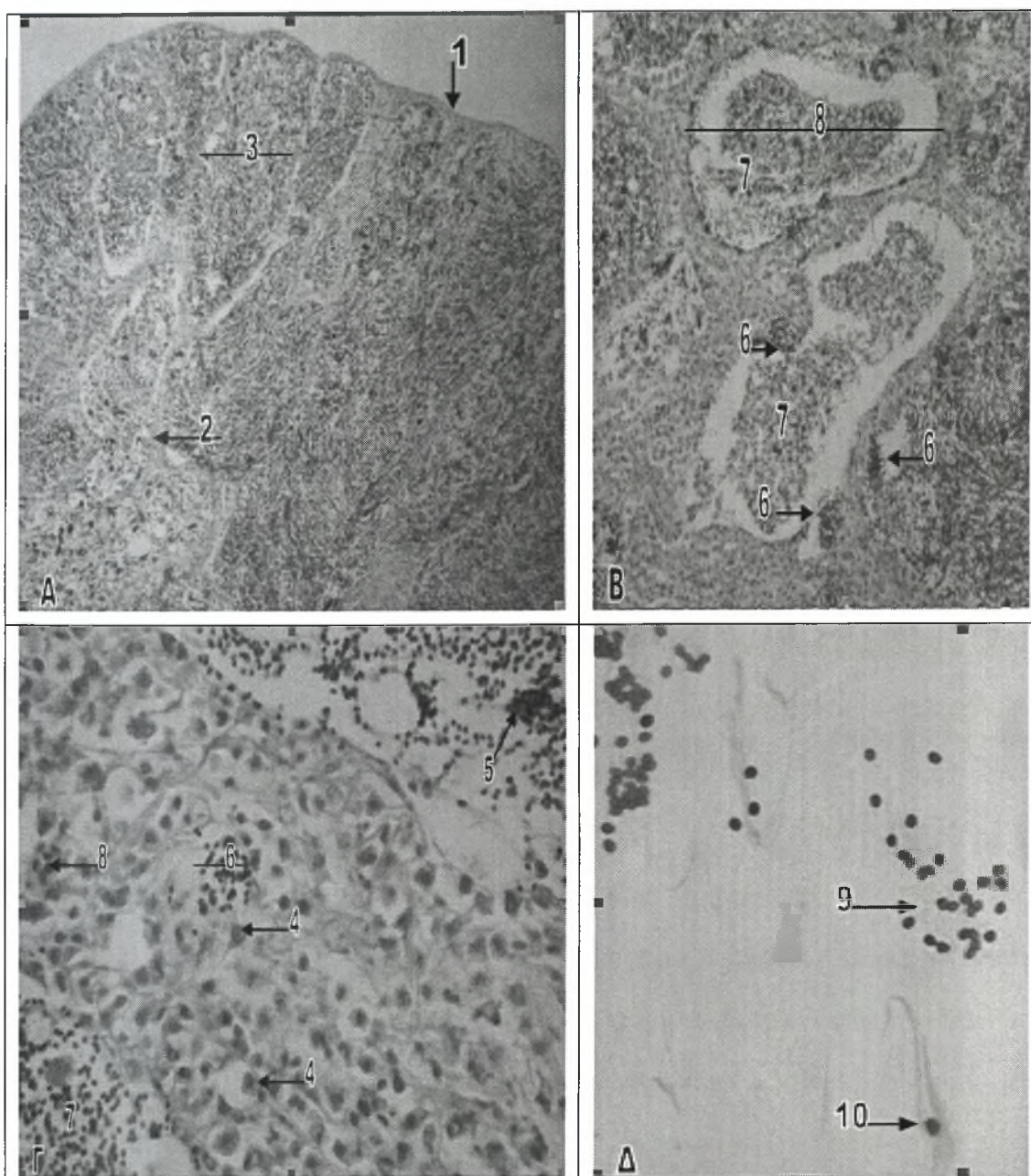
Στους τελεόστεους ιχθύες, ένα παχύ πλακώδες περιτοναϊκό μεσοθήλιο (μεσόρχιο) περιβάλλει τον ινώδη χιτώνα, ο οποίος περιέχει ινώδη συνδετικό ιστό, μελανινοκύτταρα, λεία μυϊκά κύτταρα, κολλαγόνες ίνες, αρτηρίες, φλέβες και περιφερικά νεύρα. Το εξωτερικό αυτό τοίχωμα εισέρχεται στον όρχη και σχηματίζει κάψες γύρω από κάθε σπερματοφόρο σωληνάριο. Το τοίχωμα των σπερματικών πόρων, αποτελείται από λείες μυϊκές ίνες και ινώδη συνδετικό ιστό. Εσωτερικά καλύπτεται από χαμηλό κυβοειδές επιθήλιο, το οποίο περιέχει διάσπαρτα βλεννογόνα κύτταρα, στο σημείο συνένωσης του με τα σπερματοφόρα σωληνάκια (Groman 1982).

Στους όρχεις των ψαριών, τα σωληνάκια ή οι λοβοί περιλαμβάνουν κύτταρα του Sertoli, τα οποία, όπως και στα θηλαστικά, σχηματίζουν ένα αδιαπέραστο επιθηλιακό φραγμό ανάμεσα στον αυλό και τον εξωκυτταρικό χώρο (αίματο-ορχικός φραγμός). Στον ενδιάμεσο ιστό των όρχεων, απαντώνται ατελή στρώματα

περιοριστικών κυττάρων, γύρω από κάθε σωληνάριο ή λοβό και επιπρόσθετα, απαντάται και ένας μικρός αριθμός κυττάρων του Leydig (Ferguson 2006).

Ανάλογα με την δομή τους, οι όρχεις των οστεϊχθύων διακρίνονται σε τρεις τύπους, τον σωληνοειδή με αναστομώσεις, τον περιορισμένο λοβοειδή και το μη περιορισμένο λοβοειδή. Ο σωληνοειδής με αναστομώσεις τύπος, απαντάται στους κατώτερους οστεϊχθύες, συμπεριλαμβανομένων και των κατώτερων τελεόστεων ιχθύων, ενώ αντίθετα ο λοβοειδής τύπος χαρακτηρίζει τους ανώτερους τελεόστεους ιχθύες. Ειδικότερα, ο περιορισμένος λοβοειδής τύπος, χαρακτηρίζει τα αθερινόμορφα ψάρια, ενώ ο μη περιορισμένος, χαρακτηρίζει τους νεοτελεόστεους ιχθύες (Parenti and Grier 2004). Στο λαβράκι (*Dicentrarchus labrax*), οι όρχεις οργανώνονται σε λοβούς, οι οποίοι περιέχουν σπερματογόνια, πρωτογενή και δευτερογενή σπερματοκύτταρα και σε ορισμένες περιπτώσεις, σπερματίδες και σπερματοζωάρια (Blazquez et al 2001) (εικ.18Α-Γ).

Στο λαβράκι (*Dicentrarchus labrax*), η ανάπτυξη των όρχεων, όπως και των ωοθηκών, μπορεί να ταξινομηθεί σε έξι στάδια ωρίμανσης, τα οποία είναι: στάδιο I. Το στάδιο αυτό, χαρακτηρίζεται από αδιαφοροποίητες γονάδες, που περιέχουν μεμονωμένα βλαστικά κύτταρα και σωματικά στοιχεία, στάδιο II. Στο στάδιο αυτό, οι πρόσφατα διαφοροποιημένοι όρχεις οργανώνονται σε σπερματοφόρους λοβούς και περιέχουν διαφοροποιημένα σπερματογόνια, στάδιο III. Οι ανώριμοι διαφοροποιημένοι όρχεις περιέχουν κύστεις με σπερματογόνια, κατανεμημένες στη περιφέρεια και μια ευρεία λοβοειδή κοιλότητα, στάδιο IV. Οι όρχεις βρίσκονται σε αρχική φάση ωρίμανσης και χαρακτηρίζονται από μεγάλο μέγεθος λοβούς και κύστεις που περιέχουν σπερματοκύτταρα, στάδιο V. Στο στάδιο αυτό, οι όρχεις βρίσκονται στην κύρια φάση ωρίμανσης και χαρακτηρίζονται από κύστεις που περιέχουν κύτταρα σε όλα τα στάδια ανάπτυξης (σπερματογόνια, σπερματοκύτταρα και σπερματίδες) και απελευθέρωση ορισμένων σπερματοζωαρίων στην κοιλότητα τους, και στάδιο VI. Οι όρχεις χαρακτηρίζονται από λοβούς γεμάτους με σπέρμα, το οποίο απελευθερώνεται προς τον σπερματοφόρο αγωγό (Schiavone et al 2006).



Εικόνα 18. Αρσενικό αναπαραγωγικό σύστημα του λαβρακιού.

A. Εγκάρσια τομή όρχη (χρώση H-E). Μεγέθυνση x10.

B. Εγκάρσια τομή σπερματοφόρων σωληναρίων (χρώση H-E). Μεγέθυνση x10.

Γ. Γεννητικά κύτταρα του όρχη (χρώση H-E). Μεγέθυνση x40.

Δ. Επίχρισμα-εντύπωμα από τον όρχη με σπερματίδες και σπερματοζώαρια (χρώση Diff-Quik). Μεγέθυνση x40.

1 Ινώδης χιτώνας	6 Κύστεις με σπερματικά κύτταρα
2 Κάψα ινώδη συνδετικού ιστού	7 Σπέρμα
3 Λοβός του όρχη	8 Κύτταρα του αίματος
4 Πρωτογενή σπερματογόνια	9 Σπερματίδες
5 Κεφαλές σπερματοζωαρίων	10 Σπερματοζώαριο

Στους τελεόστεους ιχθύες, η ωρίμανση του σπέρματος, στα σεξουαλικά ώριμα αρσενικά άτομα, μπορεί να διαφοροποιηθεί σε έξι κυτταρικά στάδια, πρωτογενή και δευτερογενή σπερματογόνια, πρωτογενή και δευτερογενή σπερματοκύτταρα, σπερματίδες και σπερματοζωάρια. Τα πρωτογενή σπερματογόνια, τα οποία είναι μεγάλα, σφαιρικά, οξεόφιλα και διαθέτουν έναν ευδιάκριτο πυρηνίσκο, απαντώνται στην περιφέρεια κάθε σπερματοφόρου σωληναρίου, κλεισμένα μέσα σε ίνες συνδετικού ιστού (εικ.18Γ). Επιπρόσθετα, στα παρά τον αυλό, όρια των σπερματοφόρων σωληναρίων, απαντώνται δομές που μοιάζουν με κύστεις, κάθε μια από τις οποίες περιέχει σπερματικά κύτταρα ίδιου βαθμού ωρίμανσης (εικ.18Β,Γ). Οι κύστεις αυτές, στους τελεόστεους ιχθύες, σχηματίζονται από κύτταρα του Sertoli και περικλείονται σε μια μονόστιβη κάψα, που προέρχεται από το τοίχωμα του σωληναρίου. Γενικά, οι κύστεις που περιέχουν τα περισσότερο ώριμα σπερματικά κύτταρα, εντοπίζονται προς το εσωτερικό των σωληναρίων (Groman 1982).

Από κάθε ένα πρωτογενές σπερματογόνιο σχηματίζεται μια κύστη. Στη συνέχεια, με μια σειρά από μιτωτικές διαιρέσεις που λαμβάνουν χώρα, η κύστη γεμίζει με δευτερογενή σπερματογόνια. Ακολουθεί μια δεύτερη σειρά μιτωτικών διαιρέσεων, που έχει ως αποτέλεσμα το σχηματισμό κύστεων γεμάτων με πρωτογενή σπερματοκύτταρα, τα οποία διαθέτουν πιο συμπυκνωμένο πυρήνα σε σχέση με τα σπερματογόνια και είναι βασεόφιλα. Στους περισσότερους τελεόστεους ιχθύες, η πρώτη μειωτική διαίρεση που λαμβάνει χώρα, οδηγεί στο σχηματισμό των δευτερογενών σπερματοκυττάρων, τα οποία συνεχίζουν να βρίσκονται κλεισμένα μέσα στις κύστεις. Τα δευτερογενή σπερματοκύτταρα είναι μικρότερα από τα πρωτογενή και διαθέτουν ευδιάκριτες κυτταρικές μεμβράνες, μεγάλο πυρήνα, περιορισμένο κυτταρόπλασμα, διάσπαρτη σκοτεινόχρωμη χρωματίνη και μη ορατό πυρηνίσκο. Τα κύτταρα αυτά, τελικά σπάνε την κυστική κάψα και απελευθερώνονται στον αυλό των σωληναρίων, όπου ολοκληρώνουν την ωρίμανση τους και μετατρέπονται σε σπερματίδες. Για να σχηματιστούν οι σπερματίδες απαιτείται μια

δεύτερη μείωση. Τελικά, κάθε σπερματίδα μετατρέπεται σε σπερματοζωάριο. Οι σπερματίδες διαθέτουν ένα συμπυκνωμένο, έντονα βασεόφιλο πυρήνα, με χρωματίνη που συγκεντρώνεται σε μια πλευρά του, στα πιο προχωρημένα στάδια ωρίμανσης. Τα ώριμα σπερματοζωάρια διαθέτουν μια ευδιάκριτη, στρογγυλή και βασεόφιλη κεφαλή και μια μακριά και οξεόφιλη ουρά ή μαστίγιο (εικ.18Δ) και συναθροίζονται στον αυλό των σωληναρίων, με τις ουρές τους δίπλα η μια στη άλλη και τις κεφαλές τους απλωμένες, δίνοντας την εικόνα μιας ομπρέλας (Groman 1982) (εικ.18B,Γ).

Στο λαβράκι (*Dicentrarchus labrax*), η ωρίμανση των σπερματικών κυττάρων ακολουθεί τα στάδια που περιγράφονται παραπάνω για όλους τους τελεόστεους ιχθύες (εικ.18Α-Δ).

ΚΕΦΑΛΑΙΟ 8. ΚΥΚΛΟΦΟΡΙΚΟ ΣΥΣΤΗΜΑ

Στους τελεόστεους ιχθύες, το κυκλοφορικό σύστημα αποτελείται, όπως και σε όλα τα υπόλοιπα σπονδυλωτά, από δύο κύρια στοιχεία. Τα στοιχεία αυτά, είναι ο υγρός αιματικός ιστός και ένα περίτεχνο αγγειακό σύστημα, μέσω του οποίου μεταφέρεται το αίμα. Το αίμα περιλαμβάνει το υγρό πλάσμα και τα κυτταρικά στοιχεία (ερυθροκύτταρα, λευκοκύτταρα και θρομβοκύτταρα). Με το πλάσμα μεταφέρονται θρεπτικά συστατικά, βασικά χημικά συστατικά, διαλυμένα αέρια, υποπροϊόντα του μεταβολισμού και χημικές ρυθμιστικές ουσίες. Τα κυτταρικά στοιχεία χρησιμεύουν στη μεταφορά του οξυγόνου και συμμετέχουν στην χυμική και κυτταρική ανοσία. Το αγγειακό σύστημα αποτελείται από την καρδιά, τις αρτηρίες, τις φλέβες, τα λεμφαγγεία και τα κολποειδή. Η κυκλοφορία του αίματος, στους τελεόστεους ιχθύες είναι απλή. Το μη οξυγονωμένο αίμα αντλείται από την καρδιά και προωθείται στα βράγχια, εκεί γίνεται η οξυγόνωση του και διανέμεται στο υπόλοιπο σώμα πριν επιστρέψει και πάλι στην καρδιά. Όπως είναι αναμενόμενο, σε ένα τέτοιο σύστημα, η συγκέντρωση του οξυγόνου και η πίεση του αίματος, διαφέρουν σημαντικά μεταξύ του αρτηριακού και του φλεβικού αίματος (Groman 1982).

8.1 ΚΑΡΔΙΑ

Στους τελεόστεους ιχθύες, η καρδιά εντοπίζεται πίσω από τη στοματική κοιλότητα και μπροστά από το ήπαρ, μέσα στον περικαρδιακό σάκο. Το εγκάρσιο διάφραγμα, διαχωρίζει τον περικαρδιακό σάκο από την περιτοναϊκή κοιλότητα (Groman 1982). Η καρδιά αποτελείται από τέσσερα διαδοχικά διαμερίσματα, τα οποία είναι ο φλεβικός ή φλεβώδης κόλπος, ο κόλπος, η κοιλία και ο αρτηριακός

βολβός. Η κοιλία της καρδιάς μπορεί να διαθέτει τρία διαφορετικά σχήματα, δηλαδή μπορεί να είναι σακοειδής ή σωληνοειδής ή τέλος πυραμοειδής. Οι διαφορετικές αυτές φόρμες της καρδιακής κοιλίας, συνδέονται με δύο διαφορετικούς, δομικούς τύπους του μυοκαρδίου. Το μικτό κοιλιακό μυοκάρδιο, το οποίο χαρακτηρίζεται από ένα φλοιώδες, ποικίλου πάχους, συμπαγές στρώμα και ένα εσωτερικό σπογγώδες στρώμα και το σπογγώδες κοιλιακό μυοκάρδιο, το οποίο αποτελείται αποκλειστικά από μυϊκές δοκίδες. Το μικτό μυοκάρδιο, απαντάται στις πυραμοειδείς κοιλίες των ειδών, που χαρακτηρίζονται από έντονη κολυμβητική δραστηριότητα, ενώ το σπογγώδες κοιλιακό μυοκάρδιο, απαντάται στις σακοειδείς ή σωληνοειδείς κοιλίες των μη δραστήριων τελεόστεων ιχθύων (Simoes et al 2002). Οι πυραμοειδείς καρδιακές κοιλίες, με το μικτό μυοκάρδιο, φαίνεται ότι λειτουργούν ως αντλίες υψηλής πίεσης, ενώ αντίθετα οι σακοειδείς ή σωληνοειδείς καρδιακές κοιλίες, με το σπογγώδες μυοκάρδιο, λειτουργούν ως αντλίες χαμηλής πίεσης (Harrison et al 1991).

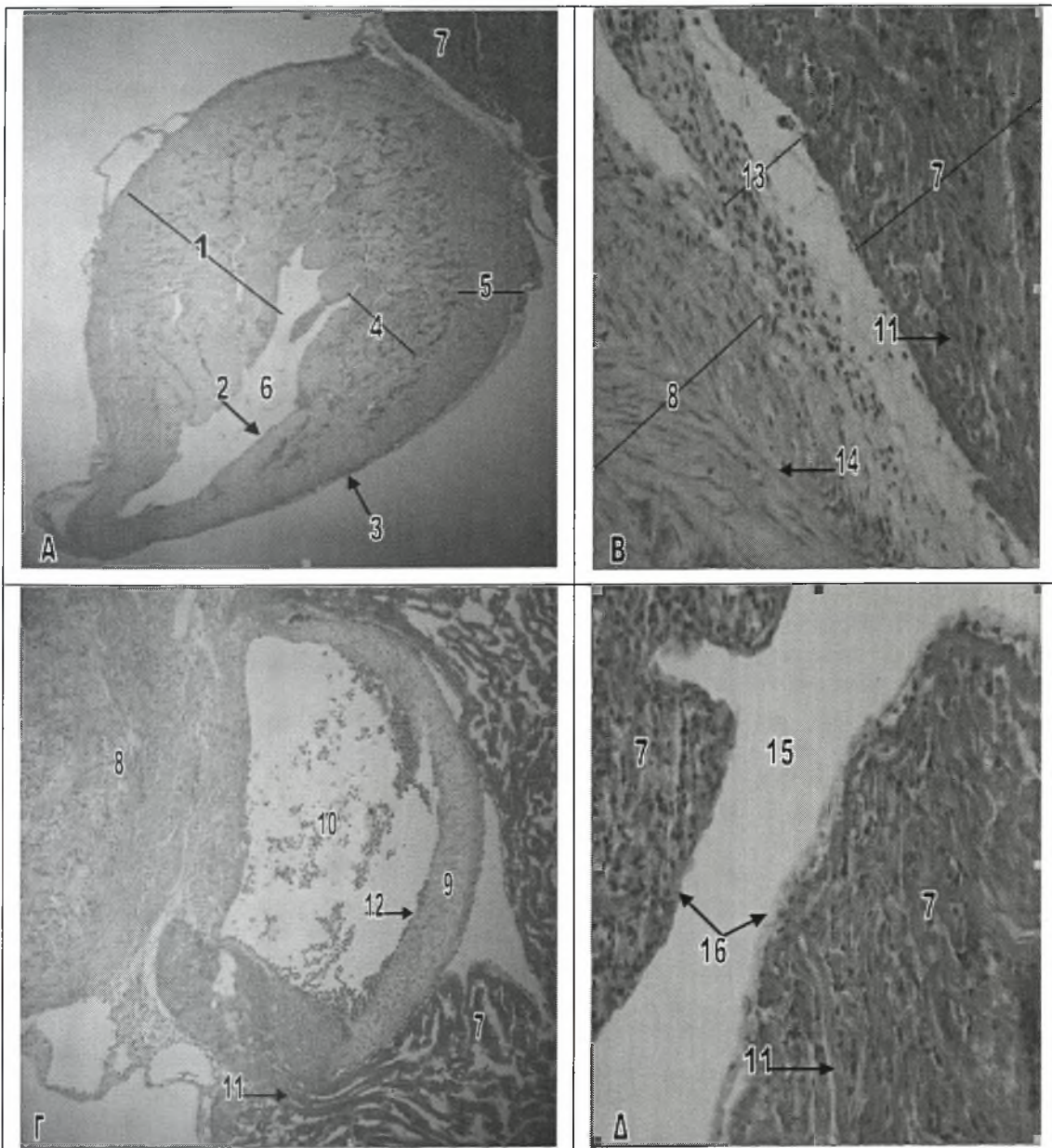
Στο λαβράκι (*Dicentrarchus labrax*), η καρδιά αποτελείται από τα τέσσερα διαμερίσματα, που αναφέρονται παραπάνω για τους τελεόστεους ιχθύες. Η καρδιακή κοιλία στο λαβρακιού (*Dicentrarchus labrax*), είναι πυραμοειδής και αποτελείται από ένα εξωτερικό, αρκετά παχύ, συμπαγές στρώμα και από ένα εσωτερικό σπογγώδες στρώμα (εικ. 19Α-Δ).

Στους τελεόστεους ιχθύες, το φλεβικό αίμα από τους αγωγούς του Cuvier και τις ηπατικές φλέβες, εισέρχεται στο φλεβώδη κόλπο. Ο φλεβώδης κόλπος είναι ένας σάκος με λεπτό τοίχωμα και αποτελεί ένα ακέραιο τμήμα του εγκάρσιου διαφράγματος. Στα σολομοειδή, το τοίχωμα του αποτελείται κυρίως από συνδετικό ιστό, ενώ σε άλλα είδη ψαριών, καρδιακά μυϊκά κύτταρα ή ακόμα και λεία μυϊκά κύτταρα μπορεί να συγκροτούν ένα μεγάλο τμήμα του τοιχώματος (Ferguson 2006). Στο ψάρι Striped Bass (*Morone saxatilis*) για παράδειγμα, το τοίχωμα του φλεβώδη κόλπου είναι λεπτό και αποτελείται μόνο από επικαρδιακό και ενδοκαρδιακό στρώμα, χωρίς να υπάρχει οργανωμένο μυοκάρδιο, αν και απαντώνται λίγες διάσπαρτες

καρδιακές μυϊκές ίνες (Groman 1982). Ο φλεβώδης κόλπος επικοινωνεί με τον κόλπο μέσω ενός πόρου (βαλβίδας) και ο όγκος του είναι ανάλογος με εκείνον του κόλπου, ο οποίος αποτελεί το επόμενο διαμέρισμα της καρδιάς (Ferguson 2006).

Ο κόλπος της καρδιάς, στους τελεόστεους ιχθύες, έχει λεπτό τοίχωμα και ακανόνιστο σχήμα. Ο όγκος του είναι ανάλογος με εκείνον της κοιλίας ή ελαφρά μεγαλύτερος. Το μεγαλύτερο τμήμα του αυλού του καταλαμβάνεται από χαλαρό σπογγώδες μυοκάρδιο (Ferguson 2006). Στο ψάρι Striped Bass (*Morone saxatilis*), ο κόλπος διαθέτει ένα λεπτό επικάρδιο, το οποίο χαρακτηρίζεται από την παρουσία μικρού αριθμού στεφανιαίων αγγείων, ενώ το μυοκάρδιο σχηματίζει ένα λεπτό, αλλά ευδιάκριτο στρώμα. Το αίμα μπορεί να εισχωρήσει στο τοίχωμα του κόλπου, ανάμεσα στις καρδιακές μυϊκές ίνες, μέχρι το επικάρδιο. Εσωτερικά ο κόλπος καλύπτεται από λεπτό ενδοκάρδιο και οι πυρήνες των ενδοθηλιακών κυττάρων του, συχνά προεξέχουν στον αυλό του κόλπου (Groman 1982). Το αίμα από τον κόλπο, αντλείται στην κοιλία της καρδιάς μέσω της κοιλποκοιλιακής βαλβίδας (Ferguson 2006).

Στους περισσότερους τελεόστεους ιχθύες, το μυοκάρδιο της πυραμοειδούς κοιλίας της καρδιάς, παρουσιάζει ορισμένες μορφολογικές και φυσιολογικές διαφορές ανάμεσα στο εσωτερικό σπογγώδες και το εξωτερικό συμπαγές της στρώμα (εικ.19A). Το εσωτερικό μυοκάρδιο, αποτελεί ένα σπογγώδες, περίπλοκο δίκτυο δοκίδων, το οποίο ουσιαστικά γεμίζει τον αυλό της κοιλίας (εικ.15A). Το σπογγώδες αυτό μυοκάρδιο, προμηθεύεται αίμα απευθείας από το φλεβικό αίμα που αντλείται και ο μεταβολισμός του είναι κυρίως γλυκολυτικού τύπου, αντίθετα με το συμπαγές μυοκάρδιο (εικ.15B), το οποίο χαρακτηρίζεται από μεταβολισμό οξειδωτικού τύπου. Τα δύο αυτά στρώματα, συνήθως διαχωρίζονται μεταξύ τους από ένα λεπτό στρώμα συνδετικού ιστού. Το πάχος του εξωτερικού συμπαγούς στρώματος, συνήθως αυξάνει με την ηλικία και είναι μεγαλύτερο στα αρσενικά ψάρια (Ferguson 2006). Στο ψάρι Striped Bass (*Morone saxatilis*), το επικάρδιο της κοιλίας είναι παχύτερο από το αντίστοιχο του κόλπου, έχει μεγαλύτερη ποσότητα αραιού συνδετικού ιστού και



Εικόνα 19. Καρδιά του λαβρακιού.

A. Πυραμοειδής κοιλία της καρδιάς (χρώση H-E). Μεγέθυνση x4.

B. Κοιλία και αρτηριακός βολβός της καρδιάς (χρώση H-E). Μεγέθυνση x20.

Γ. Ημισεληνοειδής βαλβίδα (κοίλιο-βολβική) της καρδιάς (χρώση H-E). Μεγέθυνση x10.

Δ. Αρτηριακός βολβός της καρδιάς (χρώση H-E). Μεγέθυνση x20.

1 Μυοκάρδιο της κοιλίας	9 Ημισεληνοειδής βαλβίδα
2 Ενδοκάρδιο της κοιλίας	10 Κόλπος της βαλβίδας
3 Επικάρδιο της κοιλίας	11 Ινοελαστικός ιστός
4 Σπογγώδες στρώμα του μυοκαρδίου	12 Ινώδης χιτώνας της βαλβίδας
5 Συμπαγές στρώμα του μυοκαρδίου	13 Συνδετικός ιστός
6 Αυλός της κοιλίας	14 Καρδιακές μυϊκές ίνες
7 Αρτηριακός βολβός	15 Αυλός του αρτηριακού βολβού
8 Κοιλία της καρδιάς	16 Ενδοκάρδιο του αρτηριακού βολβού

διαθέτει ένα ευδιάκριτο στεφανιαίο αγγειακό σύστημα. Το μυοκάρδιο της κοιλίας, είναι επίσης παχύτερο από εκείνο του κόλπου και όπως στους περισσότερους τελεόστεους ιχθύες, διαθέτει εξωτερικό συμπαγές και εσωτερικό σπογγώδες στρώμα. Οι πυκνές, καρδιακές μυϊκές ίνες του συμπαγούς στρώματος, αντίθετα με εκείνες του σπογγώδους στρώματος, προμηθεύονται το οξυγόνο τους από τα στεφανιαία αγγεία (Groman 1982). Η κοιλία της καρδιάς διοχετεύει το αίμα προς τον αρτηριακό βολβό, μέσω των μηνοειδών (ημισεληνοειδών) βαλβίδων (εικ.19Γ), οι οποίες αποτρέπουν την παλινδρόμηση του (Ferguson 2006).

Ο αρτηριακός βολβός, των τελεόστεων ιχθύων, είναι πολύ ελαστικός και το τοίχωμα του συγκροτείται από ινοελαστικό ιστό και λείες μυϊκές ίνες (εικ.19B-Δ). Στους ελασμοβράγχιους ιχθύες, ο αρτηριακός βολβός είναι επιπλέον και συσταλτός και καλείται αρτηριακός κώνος (Ferguson 2006). Ωστόσο, αρτηριακός κώνος απαντάται και σε ορισμένους εξελιγμένους τελεόστεους ιχθύες, όπως είναι η τσιπούρα (*Sparus aurata*) (Schib et al 2002). Στο ψάρι Striped Bass (*Morone saxatilis*), ο αρτηριακός βολβός διαθέτει ένα λεπτό επικαρδιακό και ενδοκαρδιακό στρώμα, ενώ το μυοκάρδιο του οργανώνεται σε πυκνές κυκλοτερείς δεσμίδες εξωτερικά και αναστομωτικές πεταλοειδείς πτυχές εσωτερικά. Ο αρτηριακός βολβός στενεύει προς τα μπροστά για να σχηματίσει την ελαστική κοιλιακή αορτή και μπορεί να θεωρηθεί ως το πρώτο τμήμα του αρτηριακού συστήματος, στους τελεόστεους ιχθύες (Groman 1982).

Στα ψάρια, το τοίχωμα της καρδιάς, αποτελείται από τρία στρώματα ιστών, το επικάρδιο, το μυοκάρδιο και το ενδοκάρδιο (εικ.19Α). Το εξωτερικό επικάρδιο αποτελείται από ένα στρώμα επιθηλίου πάνω σε ένα λεπτό στρώμα συνδετικού ιστού και είναι συνεχόμενο με τη γραμμή του περικαρδιακού σάκου (Stoskopf 1993). Τα περισσότερα στεφανιαία αγγεία αίματος, που τροφοδοτούν το τοίχωμα της καρδιάς, εντοπίζονται μέσα στο επικάρδιο (Groman 1982). Το μυοκάρδιο αποτελεί το μεσαίο στρώμα και το πάχος του ποικίλει στα διάφορα τμήματα της καρδιάς. Στο φλεβώδη κόλπο είναι λεπτό και συσταλτό, ενώ στον κόλπο είναι λίγο παχύτερο και

χαρακτηρίζεται από κτενοειδείς μυϊκές ίνες, οι οποίες ξεκινώντας από την κορυφή του κόλπου σχηματίζουν ένα σύνθετο μυϊκό πλέγμα. Η κοιλία διαθέτει το παχύτερο μυοκάρδιο, ενώ και στον αρτηριακό βολβό απαντώνται ορισμένες καρδιακές μυϊκές ίνες (Stoskopf 1993). Το μυοκάρδιο αποτελείται από ειδικά καρδιακά μυϊκά κύτταρα και διαχωρίζεται από το λεπτό ενδοκάρδιο μέσω ενός λεπτού στρώματος συνδετικού ιστού (Groman 1982). Τέλος, το ενδοκάρδιο, των ψαριών, συγκροτείται από ένα ενδοθηλιακό στρώμα που στηρίζεται πάνω σε ένα λεπτό στρώμα συνδετικού ιστού και είναι όμοιο με εκείνο που απαντάται στα θηλαστικά (Stoskopf 1993) (εικ.19Δ).

Ο περικαρδιακός σάκος των ψαριών, σε αντίθεση με τα θηλαστικά, είναι σχετικά άκαμπτος και καθώς η κοιλία συσπάται, αναπτύσσεται αρνητική πίεση, η οποία προκαλεί την έκταση του κόλπου και την πλήρωση του με αίμα από τον φλεβώδη κόλπο (Ferguson 2006).

Στο λαβράκι (*Dicentrarchus labrax*), η καρδιά αποτελείται από το φλεβώδη κόλπο, τον κόλπο, την κοιλία και τον αρτηριακό βολβό. Η κοιλία της καρδιάς, όπως αναφέρθηκε παραπάνω, είναι πυραμοειδής και αποτελείται από ένα συμπαγές εξωτερικό στρώμα και ένα σπογγώδες εσωτερικό (εικ.19Α). Γενικά, η δομή της καρδιάς του λαβρακιού (*Dicentrarchus labrax*) είναι όμοια με εκείνη των περισσότερων τελεόστεων ιχθύων και ειδικότερα με τη δομή της καρδιάς του ψαριού Striped Bass (*Morone saxatilis*) (εικ.20Α-Δ).

8.2 ΑΓΓΕΙΑ ΑΙΜΑΤΟΣ

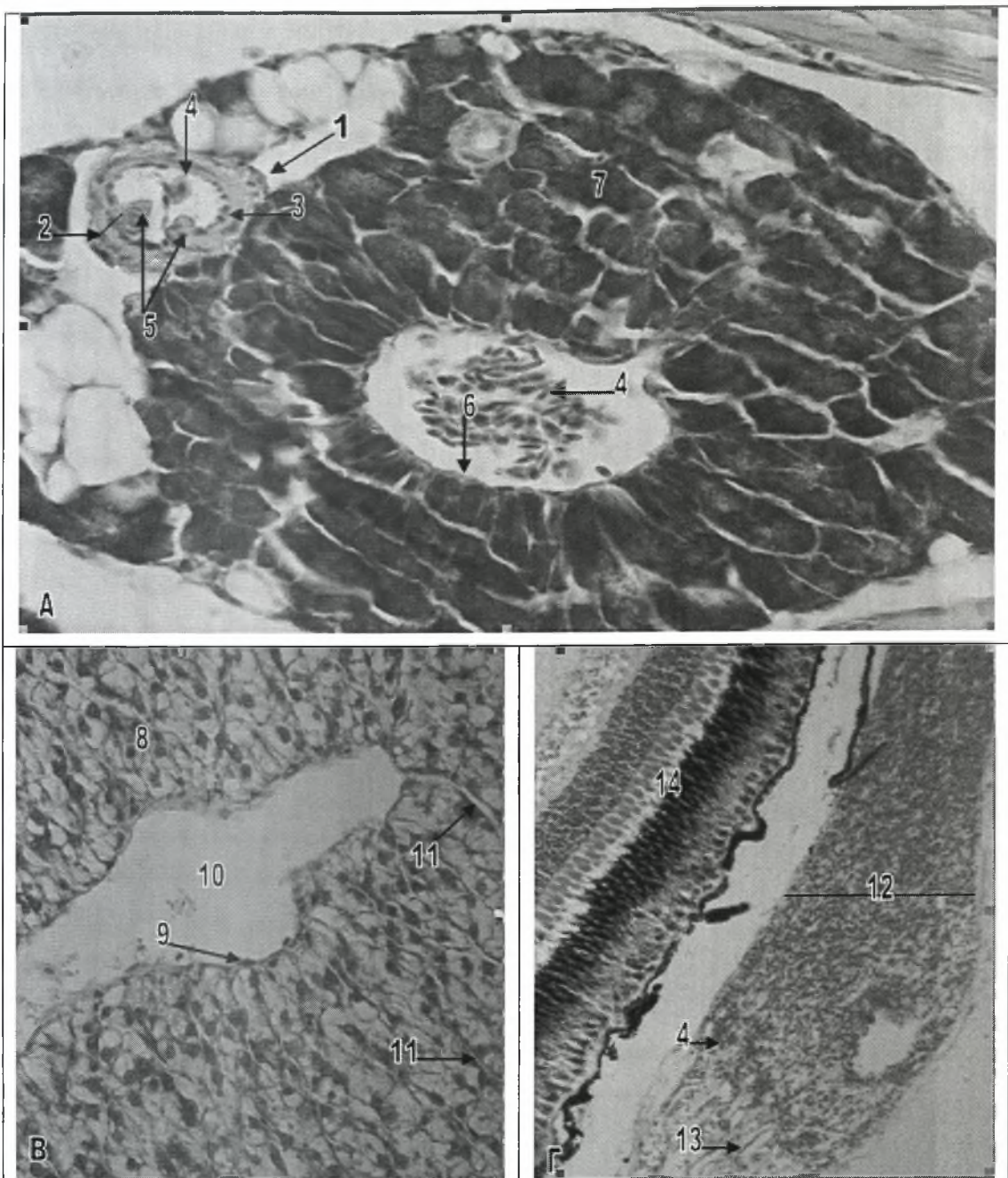
Στα ψάρια, οι αρτηρίες, οι φλέβες και τα τριχοειδή αγγεία χρησιμεύουν στη μεταφορά του αίματος στους ιστούς. Οι αρτηρίες και οι φλέβες διαθέτουν ένα εσωτερικό χιτώνα, ένα μέσο χιτώνα και έναν εξωτερικό ή πρόσθετο χιτώνα, ενώ τα τριχοειδή αγγεία συγκροτούνται μόνο από ένα ενδοθηλιακό στρώμα (Groman 1982).

8.2.1 Φλέβες

Στους τελεόστεους ιχθύες, οι φλέβες είναι πιο εύκαμπτες από τις αρτηρίες και συχνά στις ιστολογικές τομές εμφανίζουν σύμπτωση των τοιχωμάτων τους. Εσωτερικά, περιέχουν σιγμοειδείς ή ημισεληνοειδείς βαλβίδες, οι οποίες σχηματίζονται από το ενδοθήλιο του εσωτερικού χιτώνα. Οι βαλβίδες αυτές, γενικά απαντώνται σε ζεύγη στις φλέβες, όπως και στις αρτηρίες και χρησιμεύουν στο να διατηρείται μια συνεχής ροή του αίματος. Στις φλέβες, τόσο ο εσωτερικός όσο και ο μέσος χιτώνας έχουν περιορισμένο εύρος και περιέχουν λιγότερο συνδετικό ιστό και λείες μυϊκές ίνες, σε σχέση με τις αρτηρίες. Ο εξωτερικός ή πρόσθετος χιτώνας συγκροτεί το μεγαλύτερο τμήμα του φλεβικού τοιχώματος και είναι έντονα παχύτερος στις φλέβες που εξέρχονται από τα κοιλιακά όργανα και το σωματικό τοίχωμα, όπως για παράδειγμα στις ηπατικές πυλαίες φλέβες. Σε ορισμένες περιοχές του κυκλοφορικού συστήματος, οι φλέβες διευρύνονται για να σχηματίσουν κολποειδή αίματος, παραδείγματα αποτελούν τμήματα των κύριων πρόσθιων φλεβών του νεφρού και οι τραχηλικές φλέβες, που εκτείνονται πάνω από την κοιλιακή αορτή. Οι φλέβες επιστρέφουν μη οξυγονωμένο αίμα στην καρδιά και η σωματική μυϊκή δραστηριότητα βοηθάει στην προώθηση αυτού του αίματος (Groman 1982). Στο λαβράκι (*Dicentrarchus labrax*), οι φλέβες είναι όμοιες με εκείνες που απαντώνται στους υπόλοιπους τελεόστεους ιχθύες (εικ.20Α,Β).

8.2.2 Αρτηρίες

Οι αρτηρίες, στους τελεόστεους ιχθύες, καλύπτονται από ένα πλακώδες ενδοθήλιο, του οποίου οι πυρήνες μπορεί να προεξέχουν στον αγγειακό αυλό. Το εσωτερικό αυτό ενδοθήλιο των αρτηριών, απαντάται σε όλα τα κοιλιακά όργανα εκτός



Εικόνα 20. Αγγεία αίματος του λαβρακιού.

A. Αρτηρία και πυλαία ηπατική φλέβα (χρώση Η-Ε). Μεγέθυνση x40.

B. Κεντρική ηπατική φλέβα και ηπατικά κολπώδη τριχοειδή (χρώση Η-Ε). Μεγέθυνση x40.

Γ. Χοριοειδές θαυμάσιο δίκτυο του οφθαλμού (χρώση Η-Ε). Μεγέθυνση x10.

1 Εξωτερικός χιτώνας της αρτηρίας	8 Ηπατικό παρέγχυμα
2 Μέσος χιτώνας της αρτηρίας	9 Πυρήνας ενδοθηλιακού κυττάρου
3 Ενδοθήλιο της αρτηρίας	10 Αυλός κεντρικής ηπατικής φλέβας
4 Κύτταρα του αίματος	11 Κολπώδη τριχοειδή του ήπατος
5 Ημισεληνοειδής βαλβίδα της αρτηρίας	12 Χοριοειδές θαυμάσιο δίκτυο
6 Ενδοθήλιο της φλέβας	13 Ενδοθήλιο
7 Εξωκρινής παγκρεατικός ιστός	14 Αμφιβληστροειδής χιτώνας

από το σπλήνα και ορισμένες περιοχές του ήπατος και του πρόνεφρου, όπου η ενδοθηλιακή γραμμή των κολποειδών μπορεί να είναι ασυνεχής. Μια εσωτερική ελαστική μεμβράνη και ένα λεπτό στρώμα συνδετικού ιστού, παρεμβάλλονται μεταξύ του ενδοθηλίου και του μεσαίου στρώματος του αρτηριακού τοιχώματος (μεσαίος χιτώνας). Ο μέσος χιτώνας είναι σημαντικά παχύτερος στις αρτηρίες, σε σχέση με τις φλέβες και αποτελείται από λεία μυϊκά κύτταρα, τα οποία βοηθούν στη συστολή και διαστολή του αγγείου. Ο εξωτερικός ή πρόσθετος χιτώνας, συγκροτεί το εξωτερικό τοίχωμα των αρτηριών και αποτελείται από ένα δίκτυο ινών συνδετικού ιστού μαζί με λίγες επιμήκεις λείες μυϊκές ίνες (εικ.20Α). Ο συνδετικός αυτός ιστός, συνδέει τα αγγεία αίματος με τους περιβάλλοντες ιστούς (Groman 1982).

Στους τελεόστεους ιχθύες, απαντώνται δύο τύποι αρτηριών, οι ελαστικές και οι μυϊκές αρτηρίες (Stoskopf 1993). Οι ελαστικές αρτηρίες, όπως είναι η κοιλιακή αορτή και οι προσαγωγές βραγχιακές αρτηρίες, εντοπίζονται κοντά στην καρδιά και μπορούν να απορροφούν την υψηλή αγγειακή πίεση του αίματος, που αντλείται απευθείας από την καρδιά στα βράγχια. Οι μυϊκές αρτηρίες περιέχουν μειωμένες ποσότητες ελαστικών ινών, αλλά διαθέτουν περισσότερα λεία μυϊκά κύτταρα, στο μέσο χιτώνα τους. Οι αρτηρίες αυτές, εντοπίζονται μακριά από την καρδιά και συγκροτούν την πλειοψηφία των απαγωγών αρτηριών του σώματος. Οι μυϊκές αρτηρίες, όπως και οι φλέβες, διαθέτουν ημισεληνοειδείς βαλβίδες (εικ.20Α), οι οποίες σχηματίζονται από το εσωτερικό τοίχωμα και αποτρέπουν την παλινδρόμηση του αίματος στα περισσότερα περιφερικά αγγεία (Groman 1982). Στο λαβράκι (*Dicentrarchus labrax*), οι αρτηρίες έχουν παρόμοια δομή με αυτή που περιγράφεται παραπάνω για τις αρτηρίες των τελεόστεων ιχθύων (εικ.20Α).

8.2.3 Τριχοειδή

Τα τριχοειδή αγγεία των ψαριών, μοιάζουν με εκείνα που απαντώνται στα θηλαστικά, αλλά είναι πολύ περισσότερο διαπερατά. Συγκροτούνται από ένα απλό στρώμα πλακωδών ενδοθηλιακών κυττάρων, τα οποία περιβάλλονται από μια βασική μεμβράνη (Ferguson 2006). Εξωτερικά, τα τριχοειδή, ενισχύονται από την παρουσία περικυττάρων. Τα μικρά αυτά αγγεία αίματος, αποτελούν πολύ σημαντικά στοιχεία του κυκλοφορικού συστήματος γιατί επιτρέπουν την ανταλλαγή υλικών μεταξύ του αίματος και των σωματικών ιστών. Επιπρόσθετα, τα τριχοειδή αγγεία, συγκροτούν τη σύνδεση μεταξύ της αρτηριακής και της φλεβικής κυκλοφορίας (Groman 1982).

Στο λαβράκι (*Dicentrarchus labrax*), η δομή των τριχοειδών αγγείων είναι όμοια με αυτή που περιγράφεται παραπάνω (εικ.20B). Επιπρόσθετα, στο λαβράκι (*Dicentrarchus labrax*), όπως και σε άλλους τελεόστεους ιχθύες, απαντώνται δύο περίτεχνα δίκτυα τριχοειδών ή αλλιώς θαυμάσια δίκτυα, ένα στο κοιλιακό τοίχωμα της νηκτικής κύστης και ένα δεύτερο, το οποίο συγκροτεί το χοριοειδές θαυμάσιο δίκτυο του οφθαλμού (εικ.20Γ, 24Α).

Τα ειδικά αυτά, τριχοειδή δίκτυα επιτρέπουν τη συγκέντρωση και αυξημένη μετακίνηση των αερίων από το αίμα στην νηκτική κύστη και τον αμφιβληστροειδή, αντίστοιχα. Επιπρόσθετα, πρέπει να αναφερθεί, ότι ο σπλήνας των ψαριών διαθέτει βοθρία, ενώ το ήπαρ διαθέτει κολποειδή, αντί για ευδιάκριτα τριχοειδή αγγεία (Groman 1982).

8.3 ΛΕΜΦΑΓΓΕΙΑ

Τα λεμφαγγεία των ψαριών, είναι μικρότερα από τα αντίστοιχα αγγεία αίματος και μπορεί να αποτελούνται μόνο από ένα απλό ενδοθηλιακό στρώμα. Τα

μεγαλύτερα λεμφαγγεία διαθέτουν επιπλέον ένα στρώμα συνδετικού ιστού με διάσπαρτα λεία μυϊκά κύτταρα, αντί για τα τρία στρώματα που απαντώνται στα αγγεία αίματος. Τα λεμφαγγεία, όπως και οι φλέβες και οι αρτηρίες, διαθέτουν βαλβίδες, οι οποίες αποτρέπουν την παλινδρόμηση της λέμφου (Stoskopf 1993). Τα λεμφαγγεία, ξεκινούν ως μικροί αγωγοί από τον υποβλεννογόνο χιτώνα της πεπτικής οδού, από την περιοχή κάτω από την κάψα του σπλήνα και του ήπατος και κάτω από τον ορογόνο χιτώνα των κοιλιακών οργάνων και άλλων ιστών. Τα μικρά αυτά λεμφαγγεία, συνενώνονται για να σχηματίσουν μεγαλύτερα λεμφαγγεία, τα οποία πορεύονται παράλληλα με το φλεβικό σύστημα, στο οποίο και τελικά εκβάλλουν. Το λεμφικό σύστημα, μεταφέρει υγρή λέμφο και λευκοκύτταρα μακριά από τους ιστούς και τελικά τα εναποθέτει στην φλεβική κυκλοφορία, κοντά στον φλεβώδη κόλπο (Groman 1982).

8.4 ΑΙΜΑ

Στους τελεόστεους ιχθύες, ο όγκος του αίματος αντιστοιχεί περίπου στο 3-4% του σωματικού τους βάρους, αντίθετα με τους ελασμοβράγχιους ιχθύες και τα άλλα σπονδυλωτά, όπου το ποσοστό αυτό κυμαίνεται στο 5-8% (Ferguson 2006). Στο λαβράκι (*Dicentrarchus labrax*), το οποίο ακολουθεί το αιματολογικό πρότυπο των σπονδυλωτών οργανισμών, οι τύποι κυττάρων, που απαντώνται στο αίμα του είναι τα ανώριμα ερυθροκύτταρα, τα ώριμα ερυθροκύτταρα, τα θρομβοκύτταρα, τα ετερόφιλα (ουδετερόφιλα) και οξεόφιλα κοκκιοκύτταρα, τα λεμφοκύτταρα, τα πλασμοκύτταρα και τα μονοκύτταρα-μακροφάγα. Με διάφορες τεχνικές κυτταρομετρίας, διαπιστώθηκε ότι τα λευκοκύτταρα στο λαβράκι (*Dicentrarchus labrax*), αποτελούνται από δύο κύριους κυτταρικούς υποπληθυσμούς. Ο πρώτος υποπληθυσμός αποτελείται από μικρά κύτταρα (3-5 μm) και περιλαμβάνει τα θρομβοκύτταρα και τα λεμφοκύτταρα, ενώ ο δεύτερος υποπληθυσμός αποτελείται

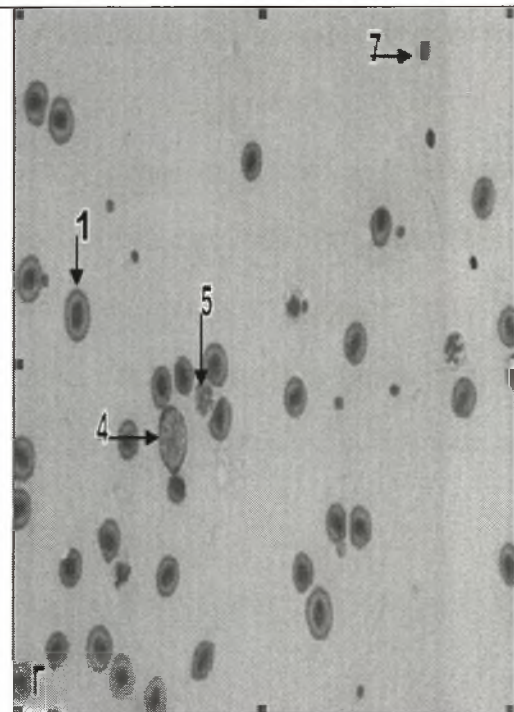
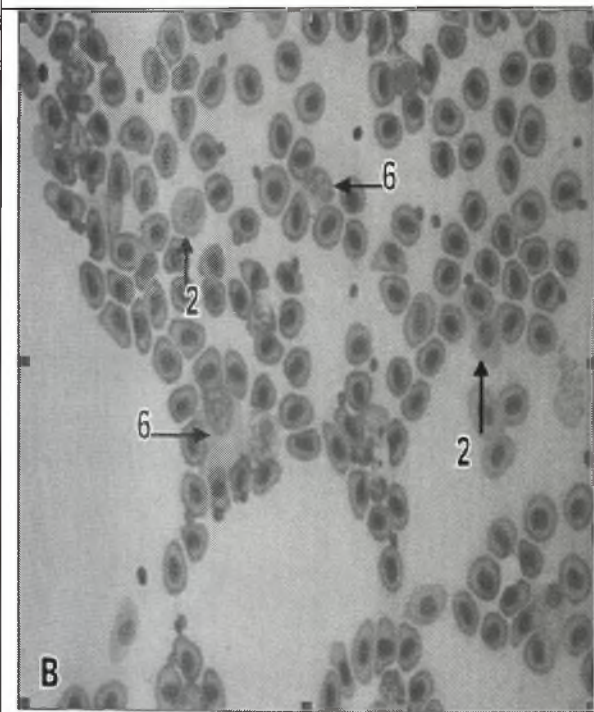
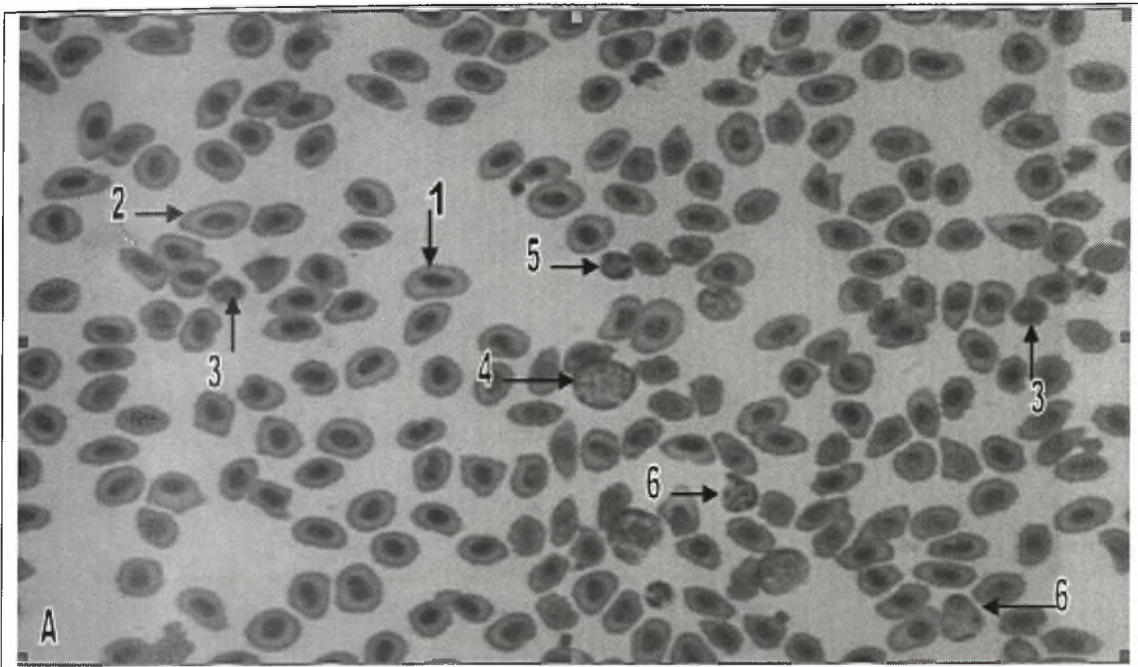
από μεγαλύτερα κύτταρα (6-9 μm) και περιλαμβάνει τα κοκκιόκύτταρα και τα μονοκύτταρα-μακροφάγα (Esteban et al 2000).

8.4.1 Ερυθροκύτταρα

Τα ερυθροκύτταρα αποτελούν τον πιο ευδιάκριτο τύπο κυττάρων στο αίμα (εικ.21Α-Γ). Στο λαβράκι (*Dicentrarchus labrax*), τα άωρα ερυθροκύτταρα αποτελούν ωοειδή κύτταρα με ένα μεγάλο, κεντρικό, ωοειδή πυρήνα. Διαθέτουν χρωματίνη, δικτυωτής εμφάνισης η οποία είναι πορφυρόχρωμη, ενώ το κυτταρόπλασμα είναι ανοιχτό κυανό (Giemsa). Τα ώριμα ερυθροκύτταρα αποτελούν ατρακτοειδή κύτταρα και φέρουν έναν ωοειδή, κεντρικό, πυρήνα, που χρωματίζεται έντονα πορφυρός, ενώ το κυτταρόπλασμα τους χρωματίζεται κυανό-γκρι (Giemsa) (Esteban et al 2000). Τα ερυθροκύτταρα, χρησιμεύουν για τη μεταφορά του οξυγόνου από τα βράγχια προς τους ιστούς και του διοξειδίου του άνθρακα από τους ιστούς προς την καρδιά και τα βράγχια (Groman 1982).

8.4.2 Θρομβοκύτταρα

Τα θρομβοκύτταρα, αποτελούν τα πιο ευδιάκριτα κύτταρα αίματος, μετά από τα ερυθροκύτταρα. Στο λαβράκι (*Dicentrarchus labrax*), τα ώριμα θρομβοκύτταρα απαντώνται ως σφαιρικά, ωοειδή, επιμήκη ή ατρακτοειδή κύτταρα, με τα ωοειδή και τα επιμήκη θρομβοκύτταρα, να απαντώνται συχνότερα (εικ.21Α). Εμφανίζονται είτε ως μεμονωμένα κύτταρα είτε σε αθροίσματα και διαθέτουν ένα μεγάλο κεντρικό πυρήνα, που χρωματίζεται πορφυρός και φέρει αθροίσματα χρωματίνης, τα οποία είναι περισσότερο ευδιάκριτα στα επιμήκη και ατρακτοειδή θρομβοκύτταρα. Το κυτταρόπλασμα τους, δεν βάφεται με χρώση Giemsa (Esteban et al 2000). Τα



Εικόνα 21. Αίμα του λαβρακιού.

A. Επίχρισμα-εντύπωμα από τον όρχη με κύτταρα του αίματος (χρώση Diff-Quik). Μεγέθυνση x40.

B. Επίχρισμα-εντύπωμα από τον όρχη με κοκκιοκύτταρα (χρώση Diff-Quik). Μεγέθυνση x40.

Γ. Επίχρισμα-εντύπωμα από τον όρχη με μακροφάγα κύτταρα (χρώση Diff-Quik). Μεγέθυνση x40.

1 Ωριμο ερυθροκύτταρο

5 Λεμφοκύτταρο

2 Άωρο ερυθροκύτταρο

6 Κοκκιοκύτταρο

3 Θρομβοκύτταρο

7 Σπερματίδα

4 Μακροφάγο (μονοκύτταρο)

θρομβοκύτταρα, πιστεύεται ότι λειτουργούν στο πλαίσιο της πήξης του αίματος, βοηθώντας στη μετατροπή της προθρομβίνης σε θρομβίνη (Groman 1982).

8.4.3 Κοκκιοκύτταρα

Στο λαβράκι (*Dicentrarchus labrax*), τα ετερόφιλα κοκκιοκύτταρα αποτελούν σφαιρικά έως ωειδή κύτταρα, με ακανόνιστες και κοντές κυτταρικές αποφύσεις (εικ.21A,B). Διαθέτουν ένα μεγάλο, δίλοβο ή τρίλοβο, έκκεντρο πυρήνα, ο οποίος χρωματίζεται πορφυρός και ένα κοκκιώδες κυτταρόπλασμα, το οποίο βάφεται κυανό σε επιχρίσματα με χρώση Giemsa (Esteban et al 2000). Τα ετερόφιλα κοκκιοκύτταρα του λαβρακιού (*Dicentrarchus labrax*), μοιάζουν με τα λεμφοκύτταρα του και η διαφοροποίησή τους στηρίζεται στην διαφορετική μορφολογία του πυρήνα τους (Pavlidis et al 2007). Τα οξεόφιλα κοκκιοκύτταρα, συχνά απουσιάζουν από το αίμα των ψαριών. Στο λαβράκι (*Dicentrarchus labrax*), όταν απαντώνται, έχουν σφαιρικό σχήμα και διαθέτουν έναν έκκεντρο, δίλοβο πυρήνα, που χρωματίζεται πορφυρός και ένα κυτταρόπλασμα, που δεν χρωματίζεται καθόλου με χρώση Giemsa (Esteban et al 2000).

8.4.4 Λεμφοκύτταρα

Στο λαβράκι (*Dicentrarchus labrax*), τα λεμφοκύτταρα είναι μικρά σφαιρικά κύτταρα, με κοντές κυτταρικές αποφύσεις (εικ.21A,Γ). Διαθέτουν ένα μεγάλο, σφαιρικό, έκκεντρο πυρήνα, ο οποίος χρωματίζεται πορφυρός και ένα ελάχιστο, σε σχήμα λεπτού δακτυλίου γύρω από τον πυρήνα, κυτταρόπλασμα, το οποίο χρωματίζεται κυανό (Giemsa). Τα πλασμοκύτταρα (λεμφοκύτταρα) του λαβρακιού (*Dicentrarchus labrax*), είναι ωειδή και διαθέτουν ένα σφαιρικό πυρήνα, που

χρωματίζεται πορφυρός και κυτταρόπλασμα, που χρωματίζεται έντονα κυανό (Giemsa) (Esteban et al 2000). Τα λεμφοκύτταρα μπορούν να μεταναστεύουν μέσω του επιθηλίου και του συνδετικού ιστού και δρουν στα πλαίσια της χυμικής και της κυτταρικής ανοσίας (Groman 1982).

8.4.5 Μονοκύτταρα-Μακροφάγα

Στο λαβράκι (*Dicentrarchus labrax*), τα μονοκύτταρα η μακροφάγα κύτταρα του αίματος αποτελούν σφαιρικά κύτταρα, που διαθέτουν ευρείες κυτταρικές αποφύσεις (εικ.21Α,Γ). Ο πυρήνας τους είναι μεγάλος, με σχήμα νεφρού και το κυτταρόπλασμα τους χρωματίζεται κυανό (Giemsa), με μια ανοιχτόχρωμη περιπυρηνική περιοχή (Esteban et al 2000). Τα μονοκύτταρα αποτελούν τα μεγαλύτερα και σπανιότερα κύτταρα, στο αίμα του λαβρακιού (*Dicentrarchus labrax*) (Pavlidis et al 2007).

Με την χρώση Diff-Quik (εικ.21Α-Γ) η μορφολογία των κυττάρων του αίματος του λαβρακιού (*Dicentrarchus labrax*), είναι παρόμοια με αυτή που περιγράφεται παραπάνω, με χρώση Giemsa.

Το λαβράκι (*Dicentrarchus labrax*), όπως φαίνεται από τα παραπάνω, ακολουθεί το βασικό αιματολογικό πρότυπο των σπονδυλωτών, ωστόσο μπορούμε να διακρίνουμε ορισμένες σημαντικές διαφοροποιήσεις, όπως είναι η παρουσία στο αίμα άωρων ερυθροκυττάρων, πλασμοκυττάρων, μονοκυττάρων-μακροφάγων και διαφόρων τύπων θρομβοκυττάρων (Esteban et al 2000).

Τέλος, βρέθηκε ότι στο λαβράκι (*Dicentrarchus labrax*), η αναλογία των ερυθροκυττάρων προς τα ολικά λευκοκύτταρα είναι 29:1 και ότι ο αιματοκρίτης κυμαίνεται στο 38.05 ± 1.40 (Pavlidis et al 2007). Ωστόσο, τόσο ο αιματοκρίτης όσο και άλλες αιματολογικές παράμετροι στο λαβράκι (*Dicentrarchus labrax*), δεν είναι σταθερά και εξαρτώνται από πάρα πολλούς παράγοντες, στους οποίους

συμπεριλαμβάνονται ακόμα και το σύστημα και οι συνθήκες εκτροφής (Lupi et al 2005).

ΚΕΦΑΛΑΙΟ 9. ΑΙΜΟΠΟΙΗΤΙΚΟ ΣΥΣΤΗΜΑ

Στους τελεόστεους ιχθύες, η λειτουργία της αιμοποίησης, λαμβάνει χώρα κατά μήκος του δικτυοενδοθηλιακού στρώματος του αγγειακού συστήματος και των οργάνων που σχετίζονται με αυτό, δηλαδή την καρδιά, τον θύμο αδένα, το σπλήνα, το νεφρό και το ήπαρ, ή μέσα σε άλλους σωματικούς ιστούς, όπως είναι ο υποβλεννογόσιος χιτώννας του εντέρου. Σε πολλά είδη, ο μεγαλύτερος αριθμός των βλαστικών κέντρων των αιμοβλαστών, απαντάται μέσα στον πρόνεφρο και το σπλήνα. Ωστόσο, εστίες αιμοποίησης εντοπίζονται και μέσα στο ήπαρ, στο μεσόνεφρο, στο επικάρδιο της καρδιάς και στον θύμο αδένα (Groman 1982).

9.1 ΘΥΜΟΣ ΑΔΕΝΑΣ

Ο θύμος αδένας των ψαριών, αποτελεί ταυτόχρονα ενδοκρινικό όργανο, αιμοποιητικό όργανο και όργανο πρωταρχικής σημασίας για το ανοσοποιητικό σύστημα. Στις λειτουργίες του, περιλαμβάνονται η παραγωγή θυμοσίνης, η οποία διεγείρει την ανοσολογική απάντηση, η ανάπτυξη των θυμοκυττάρων και η μετατροπή τους σε αιμοκυτοβλάστες και η ωρίμανση των λεμφοκυττάρων (Groman 1982).

Στα ψάρια, ο θύμος αδένας αποτελείται κυρίως από λεμφοειδή κύτταρα, μέσα σε ένα δίκτυο από δικτυωτά επιθηλιακά κύτταρα και οργανώνεται σε μια φλοιώδη και μια μυελώδη στιβάδα (Romano et al 1999). Έχει την εμφάνιση ζεύγους λοβών με απαλό ροζ χρώμα (Lin et al 2005) και εντοπίζεται στη μέση της ραχιαίας επιφάνειας της βραγχιακής κοιλότητας. Συνήθως καλύπτεται από ένα λεπτό στρώμα επιθηλίου, από το οποίο εκτείνονται δοκίδες προς το παρέγχυμα του θύμου αδένα, οι οποίες

σχηματίζουν ένα τρισδιάστατο δίκτυο, που στηρίζει τα θυμοκύτταρα και τα υπόλοιπα ανοσολογικά κύτταρα, όπως τα μακροφάγα. Η φλοιώδης στιβάδα χαρακτηρίζεται από περισσότερα θυμοκύτταρα, ενώ η μυελώδης από περισσότερα επιθηλιακά κύτταρα. Σε ορισμένα είδη ψαριών, απαντώνται και επιθηλιακές κύστει, που μοιάζουν με τα στιβαδωτά σωματίδια Hassall's των θηλαστικών (Ferguson 2006). Τα θυμοκύτταρα, που εμφανίζονται ως μικρά λεμφοκύτταρα, αποτελούν τον κυρίαρχο τύπο κυττάρων στον θύμο αδένα, ενώ απαντώνται και άλλοι τύποι κυττάρων, όπως τα μεγάλα λεμφοκύτταρα, τα μακροφάγα και ορισμένα εωσινόφιλα κοκκώδη λευκοκύτταρα (Groman 1982).

Σε ορισμένα είδη τελεόστεων ιχθύων, στην φλοιώδη στιβάδα του θύμου αδένα, απαντάται ο λεγόμενος αίματο-θυμικός φραγμός, ο οποίος διαχωρίζει τον αυλό των αγγείων από το θυμικό παρέγχυμα. Ο φραγμός αυτός, συγκροτείται κατά σειρά από τα θυριδωτά ενδοθηλιακά κύτταρα, τη διάτρητη βασική στιβάδα των αγγείων, τον περιαγγειακό χώρο που χαρακτηρίζεται από μια πυκνή μεσοκυττάρια ουσία, ένα στρώμα επιθηλιακών κυττάρων με πορώδη διαφραγματική βασική στιβάδα και το κυτταρόπλασμα των επιθηλιακών κυττάρων του θύμου αδένα (Xie et al 2006).

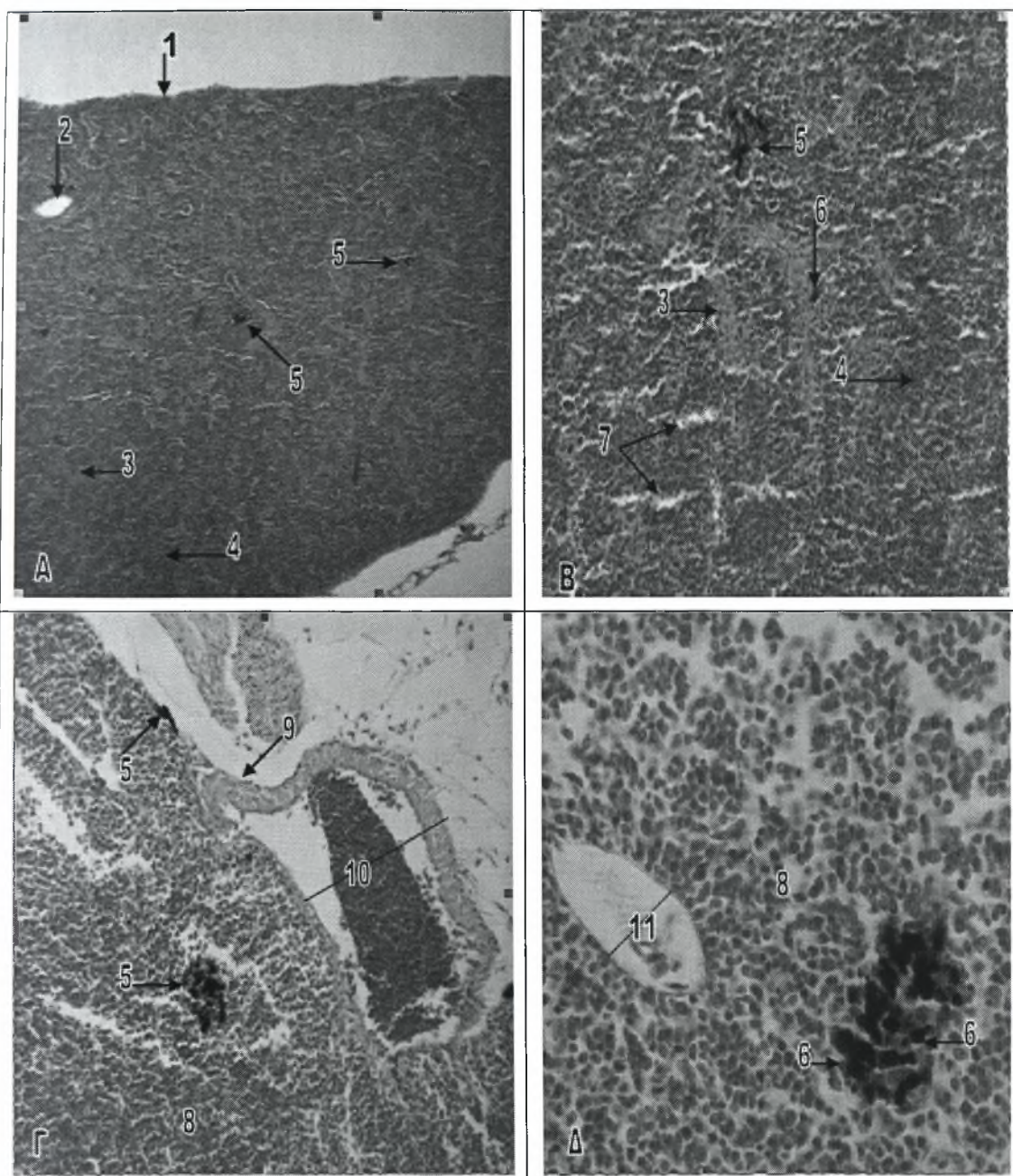
9.2 ΣΠΛΗΝΑΣ

Στα ψάρια, οι κύριες λειτουργίες του σπλήνα περιλαμβάνουν την παραγωγή των κυττάρων του αίματος, την αποθήκευση και εν συνεχεία απελευθέρωση τους καθώς και την καταστροφή των εξασθενημένων κυττάρων του αίματος και ξένων παραγόντων από κύτταρα της μη ειδικής ανοσολογικής απάντησης (Spazier et al 1992). Έχει την μορφή επιμήκους τριγωνικού οργάνου και εντοπίζεται κατά μήκος των ηπατικών πυλαίων φλεβών, οι οποίες ακολουθούν το ραχιαίο μεσεντέριο, ανάμεσα στη νηκτική κύστη και το ήπαρ. Περιβάλλεται από μια λεπτή κάψα ινώδους

συνδετικού ιστού, η οποία καλύπτεται από ένα απλό στρώμα μεσοθηλιακών κυττάρων. Στο σπλήνα διεισδύουν η σπληνική αρτηρία και φλέβα καθώς και παρασυμπαθητικά νευρικά δεμάτια, ενώ συχνά, στο σημείο εισόδου των μεγάλων αγγείων του, απαντάται εξωκρινής παγκρεατικός ιστός (Groman 1982).

Σε πολλά είδη τελεόστεων ιχθύων, εκτός από τον κύριο σπλήνα, απαντώνται και μικρότεροι, επικουρικοί σπλήνες, αν και η παρουσία τους ποικίλει ακόμη και ανάμεσα σε άτομα του ίδιου είδους. Ο σπλήνας, απαρτίζεται από τα ίδια βασικά στοιχεία, που απαντώνται και στα ανώτερα σπονδυλωτά, δηλαδή αγγεία αίματος, ερυθρό πολφό, λευκό πολφό και ελλειψοειδή. Ινώδεις δοκίδες, που προέρχονται από την κάψα, εκτείνονται μέσα στο παρέγχυμα και διαχωρίζουν τον ερυθρό πολφό από το λευκό. Ο ερυθρός πολφός είναι ένα εκτεταμένο σύστημα σπληνικών χορδών και κολποειδών, που αλληλοσυνδέονται, αποτελείται κυρίως από ερυθροειδή κύτταρα και θρομβοκύτταρα και συνήθως καταλαμβάνει το μεγαλύτερο τμήμα του παρεγχύματος. Οι σπληνικές χορδές αποτελούν ένα πλέγμα δικτυωτών κυττάρων με διάσπαρτες εστίες από διάφορα κύτταρα του αίματος. Ο λευκός πολφός, αποτελείται κυρίως από λεμφοειδή κύτταρα και συνήθως περιβάλλει τα αρτηριακά αγγεία, τα μελανομακροφάγα κέντρα και τα ελλειψοειδή, ή σχηματίζει μικρά αθροίσματα μέσα στο παρέγχυμα (Ferguson 2006) (εικ.22A,B).

Στο σπλήνα των τελεόστεων ιχθύων, συχνά απαντώνται μελανομακροφάγα κύτταρα, τα οποία αποτελούν χαρακτηριστικό τύπο κυττάρων του ανοσοποιητικού συστήματος. Τα μελανομακροφάγα κύτταρα είναι φαγοκύτταρα που περιέχουν ποικίλη ποσότητα χρωστικής, όπως μελανίνη, αιμοσιδερίνη ή λιποφουσκίνη, μέσα σε κενοτόπια. Στους περισσότερους τελεόστεους ιχθύες, τα μελανομακροφάγα κύτταρα, σχηματίζουν ευδιάκριτες, κλεισμένες σε κάψα (θήκη), εστίες, που καλούνται μελανομακροφάγα κέντρα και τα οποία συχνά εντοπίζονται κοντά σε αγγεία αίματος. Μελανομακροφάγα κύτταρα και μελανομακροφάγα κέντρα, απαντώνται επίσης στο νεφρό, στο ήπαρ και σε πολλά άλλα σημεία, όπως οι γονάδες, ο θυρεοειδής και ο θύμος αδένας (Ferguson 2006). Η λειτουργία τους, στα ψάρια, συνδέεται με την



Εικόνα 22. Σπλήνας και πρόνεφρος του λαβρακιού

A. Εγκάρσια τομή του σπλήνα (χρώση Η-Ε). Μεγέθυνση x4.

B. Μελανομακροφάγο κέντρο του σπλήνα (χρώση Η-Ε). Μεγέθυνση x20.

Γ. Εγκάρσια τομή του πρόνεφρου (χρώση Η-Ε). Μεγέθυνση x20.

Δ. Μελανομακροφάγο κέντρο του πρόνεφρου (χρώση Η-Ε). Μεγέθυνση x40.

1 Κάψα του σπλήνα

7 Ελλειψοειδή

2 Σπληνική φλέβα

8 Παρέγχυμα του πρόνεφρου

3 Λευκός πολφός

9 Μεσοθήλιο

4 Ερυθρός πολφός

10 Πρόσθια κύρια φλέβα

5 Μελανομακροφάγο κέντρο

11 Φλέβα του παρεγχύματος

6 Μελανομακροφάγο κύτταρο

ανοσία, την αποθήκευση, καταστροφή και αποτοξίνωση κυττάρων και ουσιών και την ανακύκλωση του σιδήρου (Russo et al 2007).

Τα ελλειψοειδή, αποτελούν περιαρτηριακές θήκες από μακροφάγα και δικτυωτά κύτταρα, που στηρίζονται από ίνες ρετικουλίνης και τα οποία σχηματίζονται στα σημεία τερματισμού των αρτηριδίων του σπλήνα. Ο αυλός τους καλύπτεται από ένα ειδικό μυοενδοθήλιο και το εξωτερικό τους τοίχωμα περιβάλλεται από γεμάτους με αίμα χώρους, που επενδύονται από ενδοθήλιο (Ferguson 2006).

Στο λαβράκι (*Dicentrarchus labrax*), η δομή του σπλήνα είναι όμοια με αυτή που περιγράφεται παραπάνω για του άλλους τελεόστεους ιχθύες και χαρακτηρίζεται από την παρουσία αγγείων αίματος, λευκού και ερυθρού πολφού και ελλειψοειδών. Τα ελλειψοειδή είναι διασκορπισμένα μέσα στο δικτυωτό στρώμα και ο λέμφο-μυελοειδής ιστός (λευκός πολφός) τα περιβάλλει (εικ.22A). Στο σπλήνα του λαβρακιού (*Dicentrarchus labrax*), απαντώνται επίσης, μελανομακροφάγα κέντρα, διάσπαρτα μέσα στο παρέγχυμα του σπλήνα, τα οποία όμως δεν φαίνεται να περιβάλλονται από κάψα (εικ.22B).

9.3 ΠΡΟΝΕΦΡΟΣ

Στα ψάρια, ο νεφρός βρίσκεται σε μία οπισθοπεριτοναϊκή θέση, αμέσως κάτω από την σπονδυλική στήλη και μπορεί να εκτείνεται από την περιοχή της κεφαλής έως την οπίσθια κοιλιακή κοιλότητα σαν ένα ενιαίο όργανο, ή να διαθέτει διακριτές κεφαλικές (πρόσθιες) και σωματικές (μεσαίες-οπίσθιες) περιοχές (Ferguson 2006). Ο πρόσθιος νεφρός, που ονομάζεται και πρόνεφρος ή κεφαλόνεφρος, περιέχει αιμοποιητικό, λεμφοειδή και ενδοκρινικό ιστό. Ο οπίσθιος νεφρός, που ονομάζεται και μεσόνεφρος ή νεφρός του κυρίως σώματος, αποτελείται από νεφρώνες, οι οποίοι περιβάλλονται από αιμοποιητικό και λεμφοειδή ιστό (Reimschuessel 2001).

Στους τελεόστεους ιχθύες, ο πρόνεφρος είναι συνήθως δίλοβος και μόνο το οπίσθιο τμήμα κάθε λοβού περιβάλλεται κοιλιακά από μεσοθήλιο. Δεμάτια των νωπιαίων γαγγλίων και οι πρόσθιες κύριες φλέβες, διατρέχουν την κοιλιακή επιφάνεια των λοβών του πρόνεφρου. Διακλαδώσεις αυτών των αγγείων, συνδέουν τον πρόνεφρο απευθείας με την κυκλοφορία του αίματος (εικ.22Γ). Ο αιμοποιητικός ιστός του πρόνεφρου, απαρτίζεται από τέσσερις κύριους τύπους αιμοκυττάρων, τα λεμφοκύτταρα, τους αιμοκυτοβλάστες, τους ερυθροβλάστες και τα μακροφάγα. Οι αιμοκυτοβλάστες αποτελούν τα κύτταρα που κυριαρχούν στο παρέγχυμα του πρόνεφρου και πιστεύεται ότι τα πρόδρομα αυτά αιμοκύτταρα έχουν την ικανότητα να εξελιχθούν τόσο σε ερυθροειδή όσο και σε μυελοειδή κύτταρα. Διαθέτουν ένα σφαιρικό, συχνά έκκεντρα τοποθετημένο, πυρήνα, που περιέχει χρωματίνη σε αραιή διάταξη. Το κυτταρόπλασμα τους είναι έντονα βασεόφιλο και συχνά περιέχει κενोटόπια. Οι ερυθροβλάστες απαντώνται στο παρέγχυμα του πρόνεφρου σε διάφορα στάδια ανάπτυξης (μικροί λεμφοειδείς αιμοκυτοβλάστες, βασεόφιλοι ερυθροβλάστες, πολυχρωματόφιλοι ερυθροβλάστες, οξεόφιλοι ερυθροβλάστες και δικτυοκύτταρα), τα οποία όμως δεν αναγνωρίζονται εύκολα. Τα μελανομακροφάγα κύτταρα που απαντώνται στον πρόνεφρο, διαθέτουν έναν πυκνό, έκκεντρα τοποθετημένο πυρήνα και ένα κενοτοπιώδες κυτταρόπλασμα που περιέχει σκούρο-κίτρινη φαγοκυτταρωμένη χρωστική ουσία (λιποφουσκίνη και μελανίνη). Τα κύτταρα αυτά, συχνά οργανώνονται σε αθροίσματα, τα οποία, όπως και στο σπλήνα, καλούνται μελανομακροφάγα κέντρα και εντοπίζονται κοντά σε αγγειακούς κλάδους (εικ.22Δ). Τα λεμφοκύτταρα του πρόνεφρου, συνήθως εντοπίζονται γύρω από τα μελανομακροφάγα κέντρα. Τέλος, στον πρόνεφρο, απαντώνται και μεσονεφρικός ιστός και ιστός χρωμαφίνης, οι οποίοι εντοπίζονται κατά μήκος των τοιχωμάτων των πρόσθιων κύριων φλεβών του (Groman 1982).

Στο λαβράκι (*Dicentrarchus labrax*), ο πρόνεφρος εμφανίζει δύο λοβούς και περιβάλλεται από απλό μεσοθηλιακό στρώμα, κάτω από το οποίο συχνά απαντώνται μελανοκύτταρα. Η δομή του είναι όμοια με εκείνη των τελεόστεων

ιχθύων, που περιγράφεται παραπάνω και τα αιμοκύτταρα του παρεγχύματος του, παρουσιάζουν τυχαία διασπορά, ενώ τα μελανομακροφάγα κύτταρα του, απαντώνται τόσο μεμονωμένα όσο και σε αθροίσματα, συγκροτώντας μελανομακροφάγα κέντρα (εικ.22Γ). Τα κέντρα αυτά, στο λαβράκι (*Dicentrarchus labrax*) δεν περιβάλλονται από κάψα και εντοπίζονται κοντά σε κλάδους των αγγείων (εικ.22Δ).

ΚΕΦΑΛΑΙΟ 10. ΑΠΕΚΚΡΙΤΙΚΟ ΣΥΣΤΗΜΑ

Στους τελεόστεους ιχθύες, το πιο σημαντικό όργανο του απεκκριτικού συστήματος είναι ο μεσόνεφρος. Μαζί με το δέρμα, το ήπαρ, τον εντερικό βλεννογόνο και το επιθήλιο των βραγχίων, συντελεί στην διατήρηση της λεπτής ωσμωτικής ισορροπίας, μεταξύ του ψαριού και του περιβάλλοντος του. Στα ψάρια του αλμυρού νερού, όπως είναι το λαβράκι (*Dicentrarchus labrax*), ο μεσόνεφρος και η ουροδόχος κύστη πρέπει να περιορίζουν την απώλεια νερού από το σώμα, πράγμα που επιτυγχάνουν με το να παράγουν συμπυκνωμένο και υπερτονικό ούρο. (Groman 1982). Όπως ήδη αναφέρθηκε στο αιμοποιητικό σύστημα, ο μεσόνεφρος των τελεόστεων ιχθύων αποτελείται κυρίως από νεφρώνες και μικρή ποσότητα αιμοποιητικού και λεμφοειδή ιστού.

Στο λαβράκι (*Dicentrarchus labrax*), όπως και σε πολλούς τελεόστεους ιχθύες (Groman 1982, Ogawa et al 1991), ο μεσόνεφρος είναι ενιαίος, αντίθετα με τον δίλοβο πρόνεφρο, και εντοπίζεται εξωτερικά του ραχιαίου τοιχώματος της περιτοναϊκής κοιλότητας και κοιλιακά του αξονικού σκελετού (εικ.23Α). Ο πυκνός, περιτοναϊκός συνδετικός ιστός, που καλύπτει την κοιλιακή επιφάνεια του μεσόνεφρου, σχηματίζει ένα κοινό τοίχωμα με τη νηκτική κύστη. Επιπρόσθετα, στο μεσόνεφρο του λαβρακιού (*Dicentrarchus labrax*), δεν υπάρχει διαφοροποίηση του παρεγχύματος του σε φλοιώδη και μυελώδη στιβάδα.

Στο μεσόνεφρο των τελεόστεων ιχθύων, απαντάται ένας πρωτογενής ουρητήρας ή οπισθονεφρικός πόρος, σε κάθε πλευρά του. Οι πόροι αυτοί, πίσω από το νεφρό, ενώνονται για να σχηματίσουν έναν ενιαίο ουρητήρα. Οι νεφρικές πυλαίες φλέβες (δεξιά και αριστερή ουραία φλέβα) εισέρχονται στο μεσόνεφρο μέσω της κοιλιακής του επιφάνειας, από ένα σημείο μπροστά από το σημείο εισόδου των οπισθονεφρικών πόρων. Τα κολποειδή, που απαντώνται στο μεσόνεφρο,

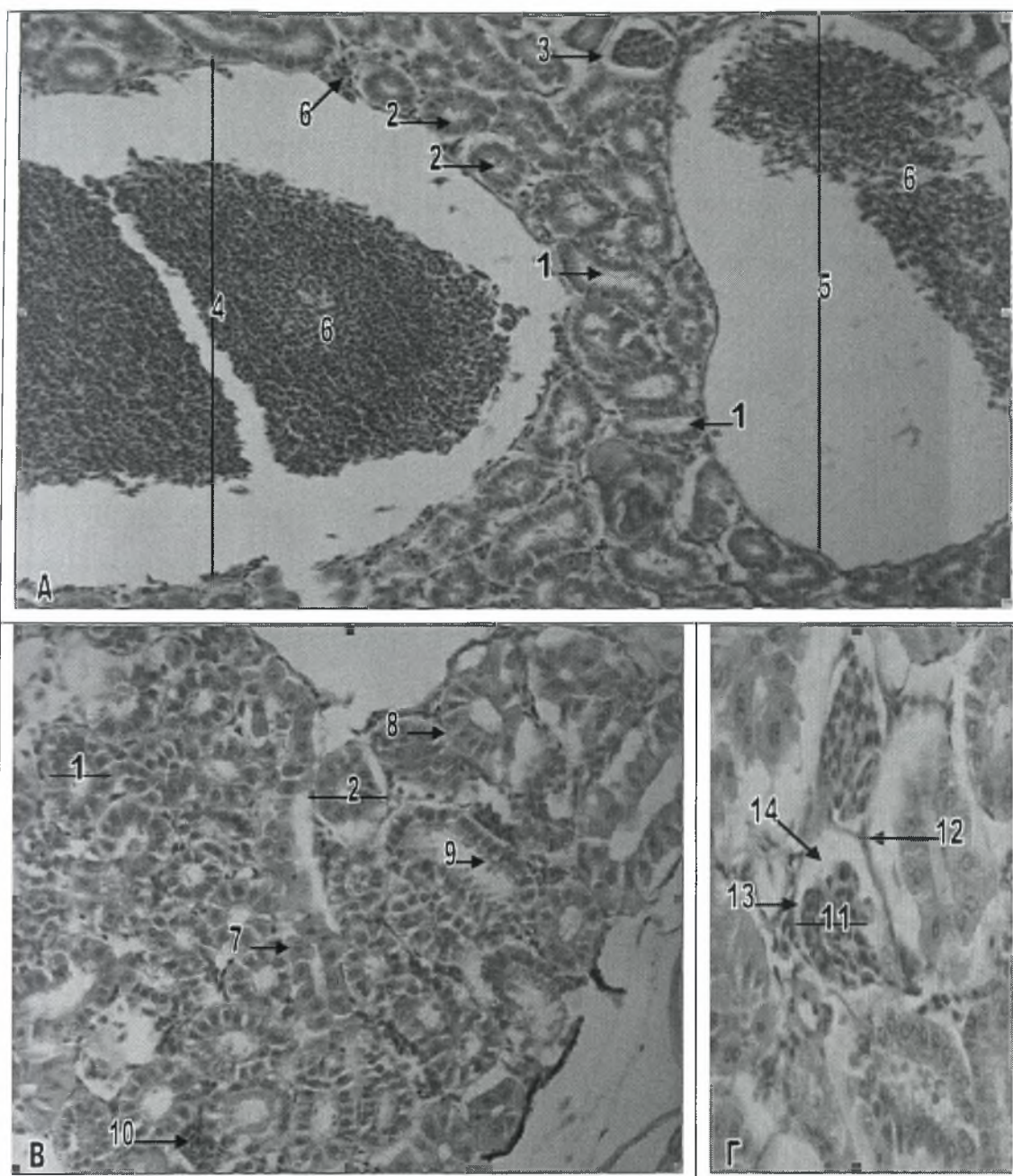
σχηματίζονται από τον αριστερό κλάδο της ουραίας φλέβας, από μεσαίους κλάδους της δεξιάς οπίσθιας κύριας φλέβας και από τις τμηματικές φλέβες. Τα κολποειδή αυτά, διαχωρίζονται από τους νεφρώνες μέσω μιας βασικής μεμβράνης και ενός λεπτού δικτυωτού στρώματος. Τα φλεβικά κανάλια, που σχηματίζονται από τη συνένωση των κολποειδών αίματος, εισέρχονται στην δεξιά οπίσθια κύρια φλέβα, που οδηγεί στην καρδιά. Η φλέβα αυτή, στην περιοχή του πρόσθιου μεσόνεφρου, κοντά στον πρόνεφρο, χαρακτηρίζεται από μεγάλο εύρος. Το αίμα τώρα, που φτάνει στο μεσόνεφρο, προέρχεται από την ραχιαία αορτή. Το αρτηριακό αυτό αίμα, φτάνει μέσω των προσαγωγών σπειραματικών αρτηριδίων στο αγγειώδες σπείραμα και εξέρχεται μέσω ενός απαγωγού αρτηριδίου προς τα περισωληναριακά τριχοειδή πλέγματα και τα κολποειδή. Το αίμα από τα κολποειδή, συλλέγεται μέσα στην ουραία και την οπίσθια κύρια φλέβα και επιστρέφει στην καρδιά (Groman 1982).

10.1 ΝΕΦΡΩΝΕΣ

Στα ψάρια, οι νεφρώνες αποτελούνται από ένα νεφρικό σωματίο και από ένα σωληνάριο, το οποίο χωρίζεται σε τμήματα (Ogawa et al 1991). Το νεφρικό σωματίο, περιέχει ένα αγγειώδες σπείραμα, το οποίο περικλείεται από το έλυτρο του Bowman. Το έλυτρο αυτό, περιέχει ένα εσωτερικό στρώμα, από σπλαχνικό επιθήλιο (ποδοκύτταρα) και ένα εξωτερικό στρώμα, από τοιχωματικό επιθήλιο, το οποίο διαχωρίζει το νεφρικό σωματίο από τον υπόλοιπο νεφρό. Η κοιλότητα που σχηματίζεται ανάμεσα στα δύο στρώματα του ελύτρου, ονομάζεται χώρος του Bowman (Groman 1982) (εικ.23Γ). Επιπρόσθετα, στο νεφρικό σωματίο των τελεόστεων ιχθύων, απαντώνται και παρασπειραματικά κύτταρα, στην κατάληξη των προσαγωγών αρτηριδίων, τα οποία πιστεύεται ότι εκκρίνουν ρενίνη (Stoskopf 1993).

Τα νεφρικά σωληνάρια, ξεκινούν με ένα κοντό αυχενικό τμήμα, το οποίο χαρακτηρίζεται από χαμηλό κυβοειδές επιθήλιο με μακριές βλεφαρίδες (ψηκτροειδής





Εικόνα 23. Μεσόνεφρος του λαβρακιού.

A. Εγκάρσια τομή του μεσόνεφρου (χρώση Η-Ε). Μεγέθυνση x20.

B. Παρέγχυμα του μεσόνεφρου (χρώση Η-Ε). Μεγέθυνση x40.

Γ. Νεφρικό σωμάτιο του μεσόνεφρου (χρώση Η-Ε). Μεγέθυνση x40.

1 Τμήμα I του εγγύς σπειροειδούς σωληναρίου	8 Κυλινδρικά σωληναριακά κύτταρα
2 Τμήμα II του εγγύς σπειροειδούς σωληναρίου	9 Ψηκτροειδής παρυφή
3 Νεφρικό σωμάτιο	10 Αιμοποιητικός ιστός του μεσόνεφρου
4 Οπίσθια κύρια φλέβα	11 Αγγειώδες σπείραμα
5 Ραχιαία αρτηρία	12 Τοιχωματικό επιθήλιο
6 Κύτταρα του αίματος	13 Σπλαχνικό επιθήλιο
7 Κυβοειδή σωληναριακά κύτταρα	14 Χώρος του Bowman

παρυφή). Ο αυχένας μεταφέρει το ούρο στο εγγύς σπειροειδές σωληνάριο, το οποίο χωρίζεται στα τμήματα I και II ή αλλιώς στο πρώτο και το δεύτερο τμήμα του εγγύς σπειροειδούς σωληναρίου. Σε πολλά είδη ψαριών, τα δύο αυτά τμήματα, διακρίνονται εύκολα με βάση το ύψος των επιθηλιακών τους κυττάρων. Το πρώτο τμήμα του εγγύς σπειροειδούς σωληναρίου, διαθέτει ένα εωσινόφιλο, κυβοειδές έως κυλινδρικό επιθήλιο, με μια ευδιάκριτη ψηκτροειδή παρυφή στον αυλό του. Οι μεγάλοι, σφαιρικοί πυρήνες των επιθηλιακών αυτών κυττάρων, εντοπίζονται στο κέντρο ή τη βάση τους και το κυτταρόπλασμα της κορυφής τους, διαθέτει ένα εκτεταμένο σύστημα σωληναρίων και πολυάριθμα λυσοσωμάτια και κυστίδια. Τα επιθηλιακά κύτταρα του δεύτερου τμήματος του εγγύς σπειροειδούς σωληναρίου, είναι κυλινδρικά και ψηλότερα από εκείνα του πρώτου τμήματος. Διαθέτουν έναν κεντρικά τοποθετημένο ωοειδή πυρήνα, είναι έντονα οξεόφιλα, διαθέτουν ευδιάκριτη ψηκτροειδή παρυφή, αλλά απουσιάζει το εκτεταμένο σύστημα σωληναρίων που απαντάται στο επιθήλιο του πρώτου τμήματος (εικ.23A-B). Σε ορισμένα είδη ψαριών, μετά το εγγύς σπειροειδές σωληνάριο, υπάρχει το ενδιάμεσο τμήμα, το οποίο αποτελεί εξειδικευμένο τμήμα του δεύτερου τμήματος του εγγύς σπειροειδούς σωληναρίου και στο οποίο το επιθήλιο γίνεται πιο χαμηλό και περισσότερο κυβοειδές, ενώ η ψηκτροειδής παρυφή γίνεται διαλείπουσα και φέρει βλεφαρίδες. Τα ψάρια δεν διαθέτουν αγκύλη του Henle και επιπρόσθετα, άπω σπειροειδές σωληνάριο απαντάται μόνο στα ψάρια του γλυκού νερού. Το ούρο, στη συνέχεια εισέρχεται στα αθροιστικά σωληνάρια (πόρους) και τους ουρητήρες (Stoskopf 1993).

Στο λαβράκι (*Dicentrarchus labrax*), όπως και στους υπόλοιπους τελεόστεους ιχθύες, ο μεσόνεφρος αποτελείται κυρίως από νεφρώνες. Οι νεφρώνες αυτοί, είναι τυπικοί νεφρώνες τελεόστεων ιχθύων του αλμυρού νερού και αποτελούνται από ένα αγγειώδες σπείραμα, ένα βλεφαριδοφόρο αυχενικό τμήμα και δύο τμήματα του εγγύς σπειροειδούς σωληναρίου, πριν από τα αθροιστικά σωληνάρια, ενώ απουσιάζει το άπω σπειροειδές σωληνάριο. Η δομή των νεφρώνων του λαβρακιού (*Dicentrarchus*

labrax), είναι όμοια με αυτή που περιγράφεται παραπάνω για τους υπόλοιπους ιχθύες (εικ.23Α-Γ).

10.2 ΟΥΡΗΤΗΡΕΣ ΚΑΙ ΟΥΡΟΔΟΧΟΣ ΚΥΣΤΗ

Στα ψάρια, οι ουρητήρες καλύπτονται εσωτερικά από ένα στρώμα κυλινδρικού επιθηλίου και η κύρια στιβάδα τους αποτελείται από συνδετικό ιστό και κυκλοτερείς, λείες μυϊκές ίνες. Το εξωτερικό στρώμα των ουρητήρων, συγκροτείται από πυκνό συνδετικό ιστό και ονομάζεται εξωτερικός ή πρόσθετος χιτώνας. Σε ορισμένα είδη ψαριών, απαντάται μια διεύρυνση του οπίσθιου ουρητήρα, η οποία καλείται ουροδόχος κύστη. Η κύστη αυτή όμως, δεν είναι ανάλογη με εκείνη που απαντάται στα θηλαστικά. Η ουροδόχος κύστη των ψαριών, αποτελεί ένα σάκο με λεπτό τοίχωμα, το οποίο συγκροτείται από τα ίδια τρία ευδιάκριτα στρώματα, που απαντώνται και στο τοίχωμα του ουρητήρα. Το εσωτερικό στρώμα, αποτελείται από ένα η δύο στρώματα κυβοειδούς ή κυλινδρικού επιθηλίου και στηρίζεται πάνω στο μεσαίο στρώμα και τον εξωτερικό χιτώνα (Stoskopf 1993).

Οι ουρητήρες, μεταφέρουν το ούρο από το νεφρό στην ουροδόχο κύστη, το οποίο στην συνέχεια μέσω του απεκκριτικού πόρου αποβάλλεται στο περιβάλλον. Σε ορισμένους τελεόστεους ιχθύες, οι περιτοναϊκές επιφάνειες, τόσο του ουρητήρα όσο και της ουροδόχου κύστης, περιβάλλονται από έναν ευδιάκριτο ορογόνο χιτώνα, ο οποίος περιέχει ένα εξωτερικό μεσοθηλιακό στρώμα και ένα υποκείμενο λεπτό στρώμα συνδετικού ιστού. Τέλος, όταν η ουροδόχος κύστη είναι γεμάτη, το επιθήλιο της εμφανίζεται κυβοειδές, ενώ όταν είναι άδεια, τα ίδια κύτταρα φαίνονται κυλινδρικά (Groman 1982).

ΚΕΦΑΛΑΙΟ 11. ΑΙΣΘΗΤΗΡΙΑ ΟΡΓΑΝΑ

Στα αισθητήρια όργανα του λαβρακιού (*Dicentrarchus labrax*), περιλαμβάνονται οι γευστικοί κάλυκες, οι οφθαλμοί, τα οσφρητικά όργανα, το πλευρικό όργανο (σύστημα της πλευρικής γραμμής) και τα όργανα της ακοής ή στατο-ακουστικά όργανα.

11.1 ΓΕΥΣΤΙΚΟΙ ΚΑΛΥΚΕΣ

Οι γευστικοί κάλυκες των ψαριών, είναι παρόμοιοι με εκείνους των θηλαστικών και των άλλων σπονδυλωτών. Συγκροτούνται από αισθητήρια κύτταρα, βασικά κύτταρα, ερειστικά κύτταρα (στηρικτικά), περιφερικό επιθήλιο και από ένα νευρικό πλέγμα, τα οποία, όλα μαζί σχηματίζουν μια δομή σχήματος βολβού. Τα αισθητήρια κύτταρα είναι κυλινδρικά και διαθέτουν μικρολάχνες, οι οποίες καλύπτουν το κορυφαίο άκρο τους και εκτείνονται μέσα στο γευστικό βοθρίο, που σχηματίζεται από τα ερειστικά κύτταρα. Τα αισθητήρια αυτά κύτταρα, διαθέτουν βασικούς πυρήνες και κοκκώδες κυτταρόπλασμα, ενώ τα ερειστικά κύτταρα, είναι ατρακτοειδή και διαθέτουν ωχρούς ωοειδείς πυρήνες (Stoskopf 1993). Τα βασικά κύτταρα δεν είναι ευδιάκριτα, ενώ τα περιφερικά κύτταρα μαζί με τα ερειστικά, εντοπίζονται περισσότερο πλευρικά, για να στηρίζουν τα αισθητήρια κύτταρα και να τα διαχωρίζουν από το υπόλοιπο επιθήλιο. Οι γευστικοί κάλυκες αποτελούν χημειοϋποδοχείς, βοηθούν στην πρόσληψη της τροφής και νευρώνονται από το προσωπικό νεύρο (VII), το γλωσσοφαρυγγικό νεύρο (IX) και το πνευμονογαστρικό νεύρο (X) (Groman 1982).

Στο λαβράκι (*Dicentrarchus labrax*), γευστικοί κάλυκες απαντώνται κυρίως στο βλεννογόνο της στοματικής κοιλότητας, αλλά και κατά μήκος του βλεννογόνου των βραγχιακών τόξων. Η δομή (κατασκευή) των γευστικών καλύκων του λαβρακιού (*Dicentrarchus labrax*), είναι όμοια με αυτή που περιγράφεται παραπάνω για τους υπόλοιπους ιχθύες (εικ.24Γ).

11.2 ΟΦΘΑΛΜΟΙ

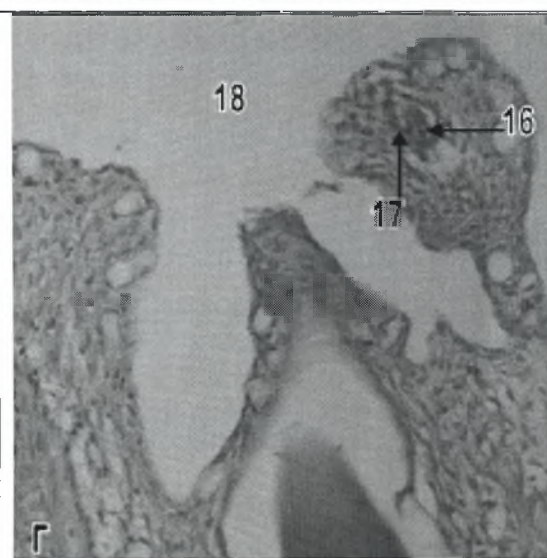
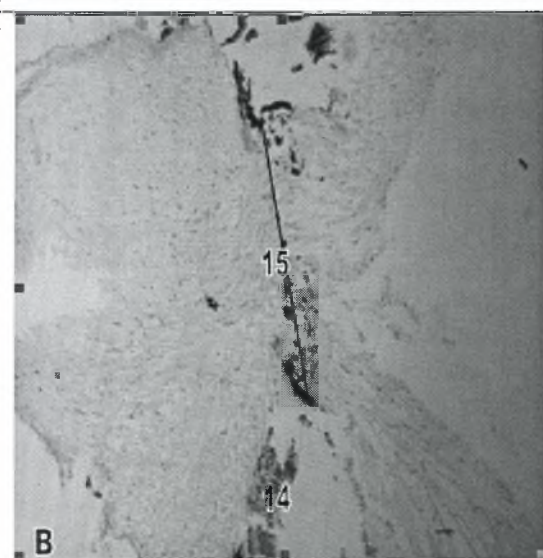
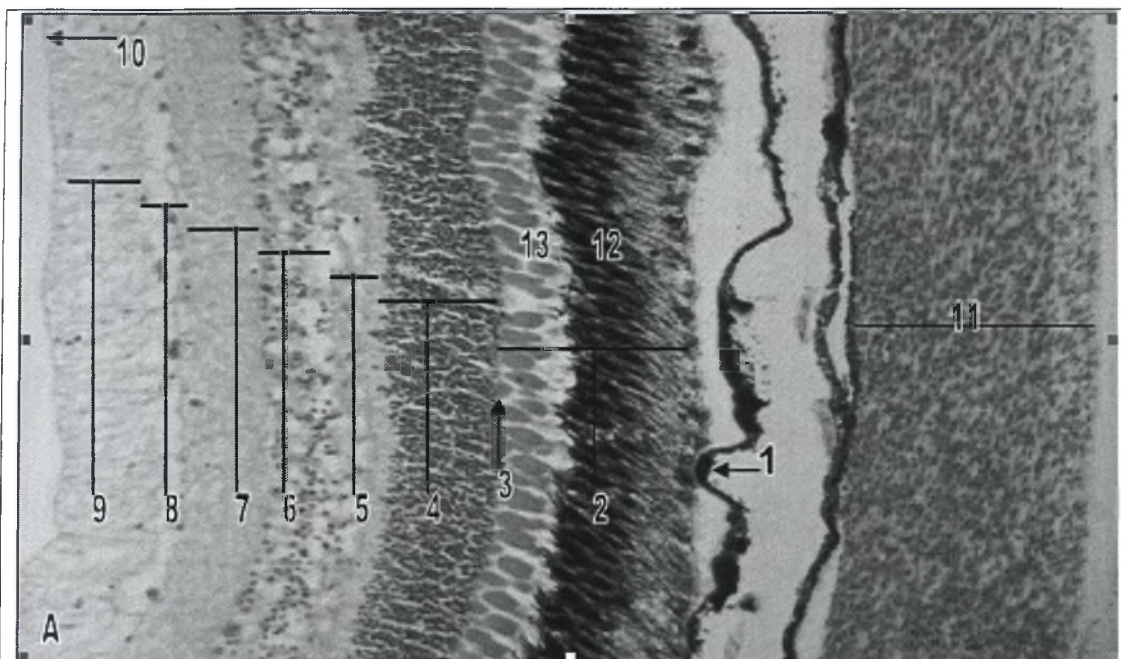
Στους τελεόστεους ιχθύες, οι οφθαλμοί αποτελούν αμφοτερόπλευρα αισθητήρια όργανα και είναι όμοιοι, δομικά, με εκείνους που απαντώνται σε όλα τα σπονδυλωτά. Εντοπίζονται μέσα σε οστέινες κοιλότητες ή μυοδομές του κρανίου και συνδέονται με το κρανίο μέσω έξι γραμμωτών οφθαλμοκινητικών μυών και αραιού συνδετικού ιστού, ο οποίος παρουσιάζει πλούσια αιμάτωση. Οι οφθαλμοί ενώνονται με τον οπτικό λοβό του εγκεφάλου, μέσω του οπτικού νεύρου (Groman 1982).

Η αιμάτωση κάθε οφθαλμού, στα ψάρια, γίνεται από τρεις κύριες αρτηρίες. Αυτές είναι, η οφθαλμική αρτηρία, η οποία δέχεται αίμα από το ψευδοβράγχιο και εισέρχεται στον οφθαλμό από ένα σημείο πίσω και ραχιαία σε σχέση με το σημείο εισόδου του οπτικού νεύρου. Η αρτηρία αυτή, διακλαδίζεται σχηματίζοντας τα τριχοειδή αγγεία του χοριοειδούς πλέγματος. Το δεύτερο αγγείο, είναι η αμφιβληστροειδής αρτηρία, η οποία αποτελεί κλάδο της έσω καρωτίδας. Η αμφιβληστροειδής αρτηρία εισέρχεται στον οφθαλμό κοιλιακά του οπτικού νεύρου και διακλαδίζεται για να αιματώσει το οπτικό νεύρο, τους οφθαλμικούς μύες και τους περιοφθαλμικούς ιστούς. Μετά την είσοδο της στον οφθαλμό, η αρτηρία αυτή, όπως και η οφθαλμική, σχηματίζει μια δομή όμοια με το χοριοειδές πλέγμα, αλλά πολύ μικρότερη, ενώ ένας κλάδος της εισέρχεται στη δρεπανοειδή απόφυση και τροφοδοτεί τους συστολικούς μύες του φακού. Αίμα και από τις δύο αρτηρίες που αναφέρονται παραπάνω, τρέφει τον χοριοειδή χιτώνα. Τέλος, η ίριδα δέχεται αίμα

από την αρτηρία της ίριδας, η οποία προέρχεται από την έξω καρωτίδα (Ferguson 2006).

Στον οφθαλμό των τελεόστεων ιχθύων, ο διαφανής κερατοειδής χιτώνας, που καλύπτει την εξωτερική πλάγια επιφάνεια του οφθαλμού, διαθέτει διάφορα στρώματα επιθηλιακών κυττάρων, τα οποία αποτελούν συνέχεια του καλυπτήριου επιθηλίου του δέρματος. Εσωτερικά, ο οφθαλμός περιβάλλεται από έναν χόνδρινο, σκληρό χιτώνα. Εσωτερικά του σκληρού χιτώνα, υπάρχει ο χοριοειδής χιτώνας, ο οποίος αποτελείται από ένα εξωτερικό αγγειοβριθές στρώμα, που τροφοδοτεί τον αμφιβληστροειδή χιτώνα με οξυγόνο, και ένα εσωτερικό στρώμα χρωμοφόρων (χρωστικών) κυττάρων (χοριοειδές ταπήτιο). Η ίριδα, αποτελεί συνέχεια του χοριοειδούς χιτώνα και εκτείνεται κάτω από τον κερατοειδή χιτώνα. Στην εσωτερική επιφάνεια του χοριοειδούς χιτώνα, υπάρχει ο αμφιβληστροειδής χιτώνας. Τα οπτικά νεύρα, οι ίνες των οποίων ξεκινούν από τον αμφιβληστροειδή χιτώνα, μεταφέρουν τα οπτικά ερεθίσματα στο οπτικό κάλυμμα (εικ.24B). Μέσα στην κοιλότητα του οφθαλμού και ανάμεσα στο υδατοειδές υγρό και το υγρό στοιχείο του υαλοειδούς σώματος, εντοπίζεται ο σφαιρικός φακός του οφθαλμού, ο οποίος αποτελείται από κρυστάλλινες ίνες καλυμμένες από ένα απλό επιθηλιακό στρώμα. Ο κρυσταλλοειδής αυτός φακός, στηρίζεται από επισπαστήρες μύες και από κρεμαστήριους συνδέσμους, οι οποίοι μετακινούν τον φακό μπροστά και πίσω, για να επιτευχθεί η εστίαση (Groman 1982).

Στα ψάρια, ο αμφιβληστροειδής χιτώνας, όπως και στα άλλα σπονδυλωτά, συγκροτείται από ευδιάκριτα στρώματα. Τα στρώματα αυτά, από έξω προς τα έσω είναι, το εξωτερικό επιθηλιακό στρώμα ή μελάχρουν επιθήλιο, το στρώμα των οπτικών κυττάρων, δηλαδή των κωνίων και των ραβδίων, ο εξωτερικός αφοριστικός υμένας, το εξωτερικό κοκκώδες στρώμα, που συγκροτείται από τους πυρήνες των κυττάρων των κωνίων και των ραβδίων, το εξωτερικό δικτυωτό στρώμα, το εσωτερικό κοκκώδες στρώμα, το εσωτερικό δικτυωτό στρώμα, το στρώμα των γαγγλιακών κυττάρων και το στρώμα των νευρικών ινών των γαγγλιακών κυττάρων



Εικόνα 24. Αισθητήρια όργανα του λαβρακιού.

A. Αμφιβληστροειδής χιτώνας του οφθαλμού (χρώση Η-Ε). Μεγέθυνση x20.

B. Οπτικό νεύρο του οφθαλμού (χρώση Η-Ε). Μεγέθυνση x10.

Γ. Γευστικός κάλυκας του στοματικού βλεννογόνου (χρώση Η-Ε). Μεγέθυνση x20.

1 Εξωτερικό επιθηλιακό στρώμα	10 Εσωτερικός αφοριστικός υμένας
2 Στρώμα των οπτικών κυττάρων	11 Χοριοειδές θαυμάσιο δίκτυο
3 Εξωτερικός αφοριστικός υμένας	12 Ραβδία
4 Εξωτερικό κοκκώδες στρώμα	13 Κωνία
5 Εξωτερικό δικτυωτό στρώμα	14 Αμφιβληστροειδής χιτώνας
6 Εσωτερικό κοκκώδες στρώμα	15 Οπτικό νεύρο
7 Εσωτερικό δικτυωτό στρώμα	16 Αισθητήρια κύτταρα
8 Στρώμα των γαγγλιακών κυττάρων	17 Ερειστικά κύτταρα
9 Στρώμα των νευρικών ινών	18 Αυλός της στοματικής κοιλότητας

και τέλος ο εσωτερικός αφοριστικός υμένας, ο οποίος διαχωρίζει τον αμφιβληστροειδή από το υαλοειδές σώμα (Ferguson 2006) (εικ.24A).

Σε πολλά είδη ψαριών, μέσα στον οφθαλμικό βολβό και ακριβώς πίσω από τον αμφιβληστροειδή χιτώνα, απαντάται ένα μεγάλο ευδιάκριτο όργανο, το οποίο καλείται χοριοειδές θαυμάσιο δίκτυο (πλέγμα) (εικ.24A). Το όργανο αυτό, συγκροτείται από πολλές χιλιάδες αρτηριακά και φλεβικά τριχοειδή, τα οποία διατάσσονται παράλληλα, το ένα δίπλα στο άλλο και στα οποία το αίμα κυλάει με αντίθετη ροή. Το χοριοειδές θαυμάσιο δίκτυο, τροφοδοτεί με αρτηριακό αίμα τα τριχοειδή αγγεία του χοριοειδούς χιτώνα και εν συνεχεία, παραλαμβάνει πάλι από τα ίδια, το φλεβικό πλέον αίμα. Πιστεύεται, ότι το χοριοειδές θαυμάσιο δίκτυο, σε συνεργασία με το μελάχρουν επιθήλιο, λειτουργεί με σκοπό να διατηρεί υψηλή την πίεση του οξυγόνου, στον αμφιβληστροειδή χιτώνα (Wittenberg and Haedrich 1974). Το χοριοειδές θαυμάσιο δίκτυο, συνήθως απαντάται σε είδη ψαριών τα οποία διαθέτουν ψευδοβράγχια (Stoskopf 1993).

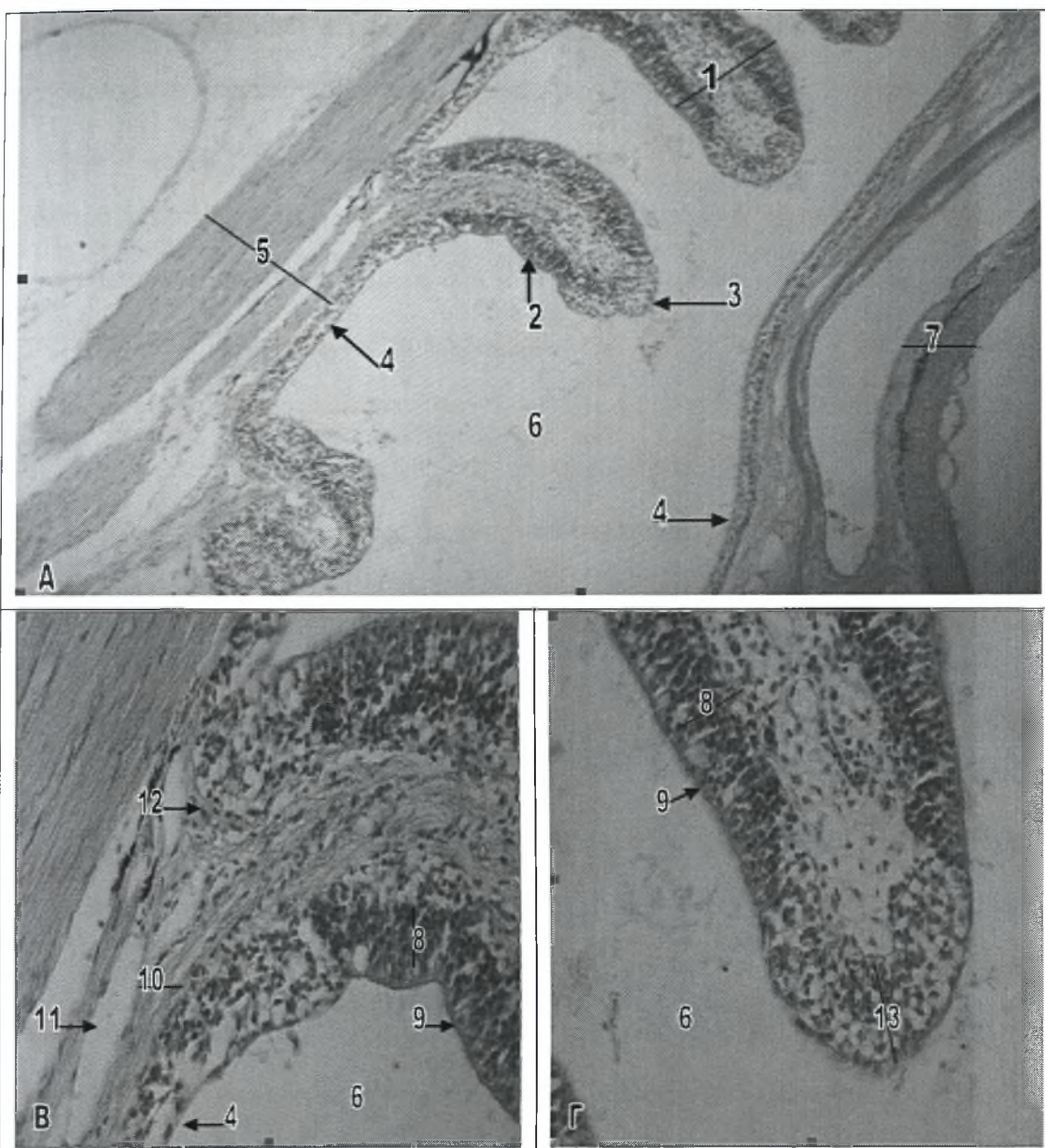
Στο λαβράκι (*Dicentrarchus labrax*), η δομή των οφθαλμών του είναι όμοια με αυτή που περιγράφεται παραπάνω, για τους άλλους ιχθύες. Ο αμφιβληστροειδής χιτώνας των οφθαλμών του, παρουσιάζει όλα τα στρώματα που αναφέρθηκαν, ενώ χαρακτηριστική είναι και η παρουσία του χοριοειδούς θαυμάσιου δικτύου, ακριβώς πίσω από τον αμφιβληστροειδή χιτώνα (εικ.24A,B).

11.3 ΟΣΦΡΗΤΙΚΑ ΟΡΓΑΝΑ

Στα ψάρια, το ζεύγος των οσφρητικών οργάνων εντοπίζεται μέσα στα ρινικά βοηθία, μπροστά από τους οφθαλμούς και το κάθε ένα, αποτελείται από πολλαπλές πεταλοειδείς πτυχές. Οι πτυχές αυτές, διαθέτουν ένα επιθηλιακό στρώμα, το οποίο διαχωρίζεται από το χόριο, μέσω μιας ευδιάκριτης βασικής μεμβράνης. Κάθε ρινικό βοηθίο διαθέτει δύο μυκτήρες, οι οποίοι επιτρέπουν στο νερό να περνάει ελεύθερα

πάνω από το χημειοαισθητήριο επιθήλιο των οσφρητικών πετάλων (Groman 1982). Σε ορισμένα είδη ψαριών, μπορεί να υπάρχει ένας μόνο μυκτήρας σε κάθε ρινικό βοθρίο (Eastman and Lannoo 2007).

Ορισμένα τμήματα του επιθηλίου των οσφρητικών πετάλων, φέρουν αισθητήριες άκρες, οι οποίες αντιδρούν σε χημικά ερεθίσματα. Οι άξονες αυτών των πρωτογενών αισθητήριων κυττάρων, μεταφέρουν ώσεις απευθείας στον εγκέφαλο, μέσω του οσφρητικού ή πρώτου κρανιακού νεύρου. Στα οσφρητικά όργανα, των τελεόστεων ιχθύων, υπάρχει αισθητήριο αλλά και μη αισθητήριο επιθήλιο. Το αισθητήριο επιθήλιο, συνήθως εντοπίζεται κατά μήκος των πλευρικών (πλάγιων) επιφανειών των οσφρητικών πετάλων και περιέχει δίπολους νευρώνες, ερειστικά κύτταρα, μη αισθητήρια κροσσωτά επιθηλιακά κύτταρα, βασικά κύτταρα, καλυκοειδή κύτταρα, κύτταρα Rodlet, λεμφοκύτταρα και εωσινόφιλα κοκκώδη λευκοκύτταρα (εικ.25B,Γ). Οι δίπολοι νευρώνες, πολλών τελεόστεων ιχθύων, διαθέτουν περιφερικά κατευθυνόμενους δενδρίτες και εξαιρετικά λεπτούς άξονες, οι οποίοι συνδέονται με τον οσφρητικό βολβό άμεσα, χωρίς την παρεμβολή ενδιάμεσων νευρώνων. Οι αμύελοι αυτοί άξονες, ενώνονται μεταξύ τους, μέσα στο χαλαρό συνδετικό ιστό του υποβλεννογόνου, και σχηματίζουν τα μεγαλύτερα νευρικά δεμάτια του οσφρητικού νεύρου. Οι αισθητήριοι νευρώνες και τα ερειστικά κύτταρα του αισθητήριου επιθηλίου, διαθέτουν ωοειδείς έως επιμήκεις πυρήνες, που εντοπίζονται προς τη βάση των κυττάρων, ενώ τα μη αισθητήρια επιθηλιακά κύτταρα, διακρίνονται από την περιφερική εντόπιση των μεγάλων σφαιρικών πυρήνων τους και από τους κροσσούς. Ανάμεσα στα αισθητήρια κύτταρα, απαντώνται τα καλυκοειδή κύτταρα και τα κύτταρα Rodlet, ενώ τα βασικά κύτταρα, τα λεμφοκύτταρα και τα εωσινόφιλα κοκκώδη λευκοκύτταρα εντοπίζονται δίπλα στη βασική στιβάδα και τα δερματικά οσφρητικά στοιχεία. Το μη οσφρητικό επιθήλιο, καλύπτει τις κορυφές των οσφρητικών πετάλων (πτυχών) (εικ.25Γ) και τα υπόλοιπα τμήματα του ρινικού βοθρίου (εικ.25Α). Στις κορυφές των πετάλων, είναι πολύστιβο πλακώδες, ενώ στις άλλες περιοχές είναι απλό κυβοειδές έως πλακώδες. Πολυάριθμα καλυκοειδή



Εικόνα 25. Οσφρητικό όργανο του λαβρακιού.

A. Πεταλοειδείς πτυχές του οσφρητικού οργάνου (χρώση Η-Ε). Μεγέθυνση x10.

B. Βάση των πεταλοειδών πτυχών (χρώση Η-Ε). Μεγέθυνση x40.

Γ. Κορυφή των πεταλοειδών πτυχών (χρώση Η-Ε). Μεγέθυνση x40.

1 Πεταλοειδής πτυχή	8 Ερειστικά κύτταρα και πυρήνες των αισθητήριων κυττάρων
2 Αισθητήριο επιθήλιο	9 Μη αισθητήρια κροσσωτά επιθηλιακά κύτταρα
3 Κορυφή της πεταλοειδούς πτυχής	10 Νευρικά δωμάτια του οσφρητικού νεύρου
4 Μη αισθητήριο επιθήλιο	11 Αραιός συνδετικός ιστός
5 Οσφρητικό νεύρο	12 Κύτταρα του αίματος
6 Αулός του ρινικού βοθρίου	13 Πολύστιβο πλακώδες επιθήλιο
7 Επιδερμίδα της κεφαλής	

κύτταρα, κύτταρα Rodlet, λεμφοκύτταρα και λίγα εωσινόφιλα κοκκώδη λευκοκύτταρα, συγκροτούν τα περισσότερα βασικά στοιχεία αυτού του επιθηλίου (Groman 1982).

Στο λαβράκι (*Dicentrarchus labrax*), κάθε ρινικό βοθρίο διαθέτει ένα μόνο μυκτήρα και κάθε οσφρητικό όργανο αποτελείται από 4-5 οσφρητικά πέταλα, τα οποία διατάσσονται παράλληλα μεταξύ τους και είναι κάθετα στο εσωτερικό τοίχωμα του ρινικού βοθρίου. Το αισθητήριο επιθήλιο εντοπίζεται κατά μήκος των πλευρικών επιφανειών των οσφρητικών πετάλων, ενώ το μη αισθητήριο καλύπτει τις κορυφές τους και τις υπόλοιπες περιοχές του ρινικού βοθρίου (εικ.25Α-Γ). Η δομή των οσφρητικών πετάλων είναι όμοια με αυτή που περιγράφεται παραπάνω.

11.4 ΠΛΕΥΡΙΚΟ ΟΡΓΑΝΟ

Στα ψάρια, το πλευρικό όργανο ή αλλιώς σύστημα της πλευρικής γραμμής, αποτελείται από πολυάριθμους απτικούς υποδοχείς, οι οποίοι ονομάζονται νευρομαστοί. Τα περισσότερα ψάρια, εκτός από τους νευρομαστούς που περικλείονται στα κανάλια του συστήματος της πλευρικής γραμμής, διαθέτουν και μεμονωμένους νευρομαστούς οι οποίοι διανέμονται στην επιφάνεια του δέρματος. Τα κανάλια του συστήματος της πλευρικής γραμμής, συνήθως καλύπτονται από απλό πλακώδες επιθήλιο, με εξαίρεση τις περιοχές γύρω από τους αισθητήριους νευρομαστούς, στις οποίες το επιθήλιο είναι κυβοειδές. Καλυκοειδή κύτταρα, λεμφοκύτταρα και σποραδικά εωσινόφιλα κύτταρα, μπορεί να απαντώνται στα κανάλια της πλευρικής γραμμής (Stoskopf 1993).

Οι νευρομαστοί, συγκροτούνται από αισθητήριους λοφίσκους, με απιοειδούς σχήματος, αισθητήρια βλεφαριδοφόρα κύτταρα, τα οποία στηρίζονται από κυλινδρικά ερειστικά κύτταρα. Τα βλεφαριδοφόρα αισθητήρια κύτταρα, διαθέτουν κωνοειδείς κορυφές και μπορεί να φέρουν τόσο κινητά όσο και σταθερά νημάτια, τα οποία δρύνε ως αισθητήριες βλεφαρίδες του υποδοχέα. Τα κύτταρα αυτά, εντοπίζονται

στο κέντρο του λοφίσκου. Ο πυρήνας τους είναι σφαιρικός έως ωοειδής και εντοπίζεται στο ανώτερο μισό του κυττάρου. Η βασική επιφάνεια των βλεφαριδοφόρων αισθητήριων κυττάρων συνάπτεται με νευρικούς άξονες. Οι αισθητήριες βλεφαρίδες, των υποδοχέων της πλευρικής γραμμής, σκεπάζονται από μια ζελατινώδη ουσία, που σχηματίζει το λεγόμενο κύπελο. Τα ερειστικά κύτταρα, είναι επιμήκη κυλινδρικά κύτταρα, με βασικούς ωοειδείς πυρήνες, οι οποίοι συχνά εμφανίζονται οδοντωτοί. Τα κύτταρα αυτά, περιβάλλουν και διαχωρίζουν τα κύτταρα υποδοχής. Η παρεμβολή των ερειστικών κυττάρων μεταξύ των αισθητήριων κυττάρων, αποτελεί την κύρια ιστολογική διαφορά ανάμεσα στους νευρομαστούς της πλευρικής γραμμής και τους γευστικούς κάλυκες. Στο λοφίσκο των νευρομαστών, συχνά απαντώνται και δύο επιπρόσθετοι τύποι στηρικτικών κυττάρων, τα βασικά κύτταρα, τα οποία καλύπτουν το βασικό τμήμα των νευρομαστών και τα κύτταρα του μανδύα, τα οποία διαχωρίζουν το νευρομαστό από το επιθήλιο του καναλιού της πλευρικής γραμμής (Stoskopf 1993).

11.5 ΣΤΑΤΟ-ΑΚΟΥΣΤΙΚΑ ΟΡΓΑΝΑ

Τα στατο-ακουστικά όργανα, είναι παρόμοια στα περισσότερα είδη ψαριών, αν και μπορεί να απαντώνται ορισμένες διαφοροποιήσεις. Κάθε στατο-ακουστικό όργανο ή αλλιώς έσω ους, διαθέτει τρία ημικυκλικά κανάλια, ανάλογα με εκείνα των θηλαστικών, και τρία διαμερίσματα με ωτόλιθους, τα οποία επικοινωνούν και περιέχουν ενδόλεμφο. Κάθε ημικυκλικό κανάλι, καλύπτεται από απλό πλακώδες επιθήλιο και διαθέτει μια λήκυθο, η οποία περιέχει μια κατασκευή παρόμοια με το νευρομαστό του συστήματος της πλευρικής γραμμής. Τα διαμερίσματα με τους ωτόλιθους, καλύπτονται από απλά βλεφαριδοφόρα αισθητήρια κύτταρα, τα οποία στηρίζονται από ερειστικό επιθήλιο. Τέλος, μια μεμβράνη καλύπτει το αισθητήριο

επιθήλιο και στηρίζει τους ωτόλιθους, σχηματίζοντας το όργανο του Corti (Stoskopf 1993).

ΚΕΦΑΛΑΙΟ 12. ΝΕΥΡΙΚΟ ΣΥΣΤΗΜΑ

Το νευρικό σύστημα των σπονδυλωτών, λειτουργεί με κύριο σκοπό, την γρήγορη μετάδοση κάθε πληροφορίας. Στους τελεόστεους ιχθύες, όπως σε όλα τα σπονδυλωτά, το νευρικό σύστημα συσχετίζει όλες τις πληροφορίες και δίνει την δυνατότητα στον οργανισμό να προσανατολίζεται μέσα στον περιβάλλοντα χώρο, να ρυθμίζει το εσωτερικό περιβάλλον του και να επιτυγχάνει τη μάθηση (Groman 1982).

Η βασική δομή, του νευρικού συστήματος των τελεόστεων ιχθύων, περιλαμβάνει νευρώνες, νευρογλοιακά κύτταρα, επενδυματικά κύτταρα, αστροκύτταρα, φαγοκύτταρα του Hartega (μακροφάγα), αγγειακά στοιχεία, επιθηλιακά στοιχεία, όπως αυτά που συγκροτούν την πρωτόγονη μήνιγγα και τον χοριοειδή ιστό, και μη νευρικά εξωδερμικά στοιχεία και στοιχεία της σκληρής μήνιγγας, που έχουν στηρικτικό ρόλο. Οι ιστοί αυτοί, οργανώνονται σε ένα κεντρικό και ένα περιφερικό νευρικό σύστημα. Το κεντρικό νευρικό σύστημα, περιλαμβάνει τον εγκέφαλο και το νωτιαίο μυελό, ενώ το περιφερικό νευρικό σύστημα (αυτόνομο), αποτελείται από δεμάτια μικτών νευρικών ινών και γάγγλια (συμπαθητικά και παρασυμπαθητικά), τα οποία είναι πιο ευδιάκριτα κατά μήκος των νωτιαίων νεύρων. Οι μικτές νευρικές ίνες, διαθέτουν τόσο εμύελα όσο και αμύελα τμήματα, ενώ τα γάγγλια συγκροτούνται από μεγάλα, πολυπύρρηνα νευρικά κύτταρα και νευρικές ίνες. Τα συμπαθητικά γάγγλια, εντοπίζονται παραπλεύρως της σπονδυλικής στήλης, ενώ τα παρασυμπαθητικά γάγγλια εντοπίζονται κοντά ή και μέσα στα τελεστικά όργανα, όπως για παράδειγμα το πλέγμα του Auerbach (Groman 1982).

12.1 ΕΓΚΕΦΑΛΟΣ

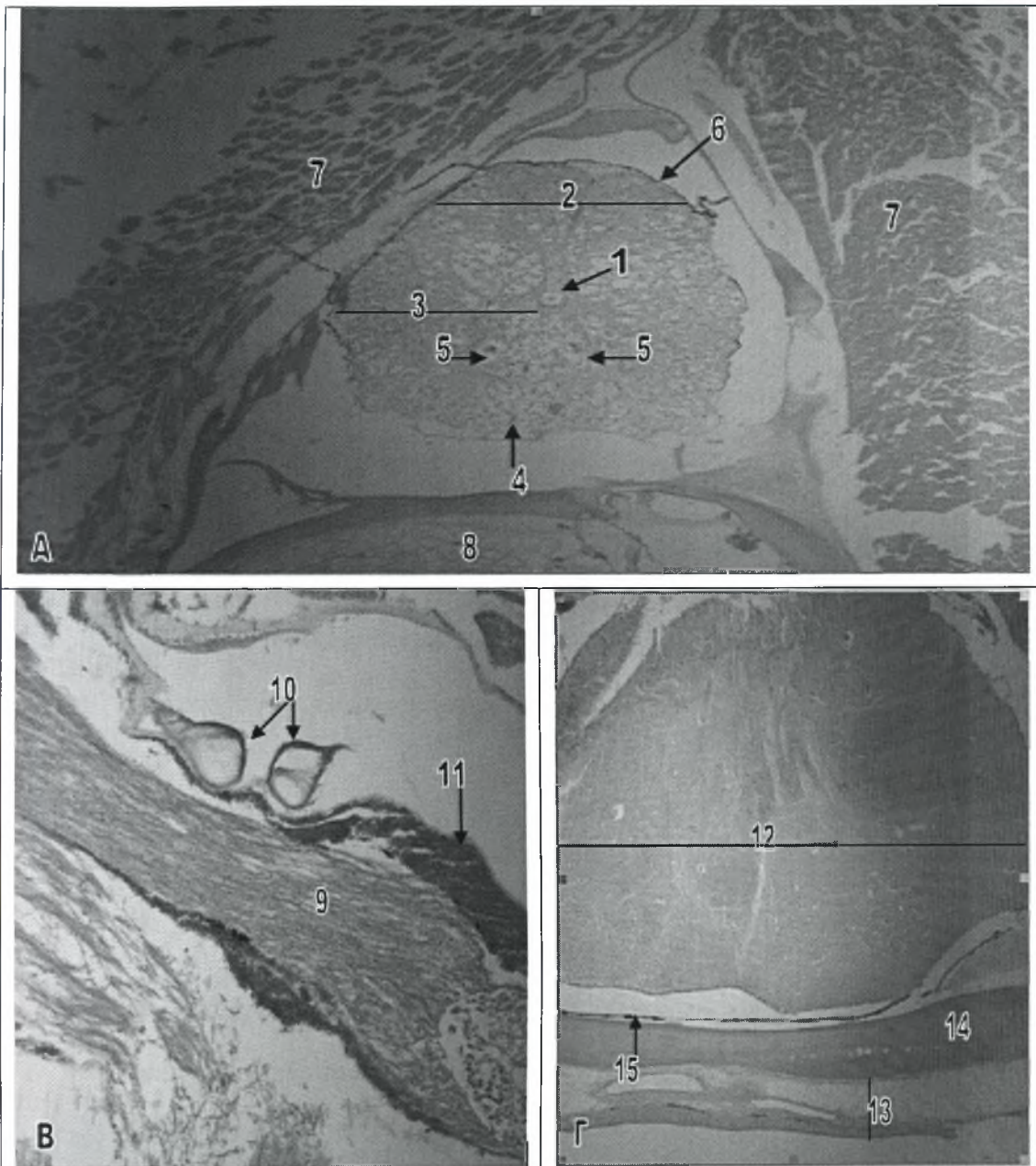
Ο εγκέφαλος των ψαριών, συνήθως διαιρείται σε πέντε περιοχές, τον τελεγκέφαλο, το διεγκέφαλο, το μεσεγκέφαλο, το μετεγκέφαλο και το μυελεγκέφαλο και η δομή του μοιάζει πολύ με εκείνη των άλλων σπονδυλωτών (Stoskopf 1993).

Ο τελεγκέφαλος των ψαριών, παρουσιάζει μικρή ανάπτυξη, σε σύγκριση με εκείνον των θηλαστικών και συγκροτείται κυρίως από τους οσφρητικούς λοβούς (εικ.26Γ) και τα εγκεφαλικά ημισφαίρια. Τα εγκεφαλικά ημισφαίρια, των τελεόστεων ιχθύων, δεν διαθέτουν οργάνωση σε στρώματα, αλλά αντίθετα αποτελούνται από πεδία αλληλοσυνδεόμενων νευρώνων, που στηρίζονται από ένα εκτεταμένο νευροπίλημα (Ferguson 2006).

Ο διεγκέφαλος, δέχεται πρωτογενείς οσφρητικές πληροφορίες από τον τελεγκέφαλο και τις επεξεργάζεται μαζί με γευστικές και οπτικές πληροφορίες από άλλες περιοχές του εγκεφάλου. Διατηρεί άμεση νευρική σύνδεση με όλα τα υπόλοιπα τμήματα του κεντρικού νευρικού συστήματος και περιέχει εξαρτήματα, των οποίων οι λειτουργίες διαφέρουν εντελώς από εκείνες του υπόλοιπου εγκεφάλου. Στα εξαρτήματα αυτά περιλαμβάνονται η υπόφυση, η επίφυση, ο ραχιαίος σάκος και ο αγγειακός σάκος. Ο διεγκέφαλος διακρίνεται σε τρεις περιοχές, τον επιθάλαμο, τον θάλαμο και τον υποθάλαμο (Groman 1982).

Ο μεσεγκέφαλος, αποτελεί το μεγαλύτερο και πιο εμφανές τμήμα του εγκεφάλου. Χωρίζεται στο οπτικό πέταλο και την καλύπτρα, τα οποία σχηματίζουν την οροφή και το δάπεδο της τρίτης κοιλίας, αντίστοιχα. Το οπτικό πέταλο, στους τελεόστεους ιχθύες, αποτελεί το σημείο τερματισμού των νευραξόνων των γαγγλιακών κυττάρων του αμφιβληστροειδή χιτώνα, χωρίζεται σε δυο οπτικούς λοβούς και απαρτίζεται από πέντε κύρια στρώματα (Ferguson 2006).

Ο μετεγκέφαλος των ψαριών αποτελείται κυρίως από την παρεγκεφαλίδα, η οποία επιτελεί τις ίδιες, όπως και στα υπόλοιπα σπονδυλωτά, λειτουργίες αισθητικού



Εικόνα 26. Νευρικό σύστημα του λαβρακιού.

A. Εγκάρσια τομή του νωτιαίου μυελού (χρώση Η-Ε). Μεγέθυνση x4.

B. Μυελεγκέφαλος (χρώση Η-Ε). Μεγέθυνση x10.

Γ. Οσφρητικός λοβός (χρώση Η-Ε). Μεγέθυνση x4.

1 Κεντρικό κανάλι	9 Νευρικές ίνες του προμήκη μυελού
2 Ραχιαίο κέρασ (φαιά ουσία)	10 Νευρώνες του Mauthner
3 Κοιλιακό κέρασ (φαιά ουσία)	11 Πολυπύρρηνα γαγγλιακά κύτταρα
4 Εμμύελοι νευράξονες (λευκή ουσία)	12 Οσφρητικός λοβός
5 Νευράξονας του Mauthner	13 Δέρμα της κεφαλής
6 Λεπτή μήνιγγα του νωτιαίου μυελού	14 Μικτό οστό του κρανίου
7 Δεμάτια σκελετικών μυών	15 Μήνιγγες του εγκεφάλου
8 Νωτοχορδή	

και κινητικού συντονισμού. Η παρεγκεφαλίδα συγκροτείται από ένα εξωτερικό μοριακό στρώμα, ένα μεσαίο στρώμα κυττάρων του Purkinje και ένα εσωτερικό στρώμα κοκκωδών κυττάρων, πάνω από μια κεντρικά τοποθετημένη, λευκή ουσία (Ferguson 2006).

Ο μυελογκέφαλος, περιέχει τον προμήκη μυελό, ο οποίος προς τα πίσω, είναι συνεχόμενος με το νωτιαίο μυελό. Από τον προμήκη μυελό, ξεκινούν οι εγκεφαλικές συζυγίες VII (προσωπικό νεύρο), VIII (αιθουσο-κοχλιακό νεύρο), IX (γλωσσοφαρυγγικό νεύρο) και X (πνευμονογαστρικό νεύρο), ενώ αποτελεί και την περιοχή, από την οποία ξεκινάει το σύστημα του Mauthner, ένα εξειδικευμένο νευρομυϊκό σύστημα, το οποίο είναι ιδιαίτερα αναπτυγμένο στους τελεόστεου ιχθύες. Το σύστημα αυτό, αποτελείται από ένα ζεύγος πολύ μεγάλων νευρώνων, οι οποίοι εντοπίζονται στο κέντρο του προμήκη μυελού (Ferguson 2006) (εικ.26B).

12.2 ΝΩΤΙΑΙΟΣ ΜΥΕΛΟΣ

Ο νωτιαίος μυελός των ψαριών, ξεκινάει από το μυελογκέφαλο και βγαίνει από την κρανιακή κοιλότητα μέσω του μείζονος ή ινιακού τρήματος. Εκτείνεται κατά μήκος της σπονδυλικής στήλης, έως και μετά την ουρόφυση. Ο νωτιαίος μυελός, σχηματίζεται από τη συνένωση ραχιαίων και κοιλιακών νευρικών οδών, με αποτέλεσμα την δημιουργία μικτού νεύρου. Αυτά τα μικτά νεύρα, διαθέτουν τόσο εμύελα (λευκή ουσία), όσο και αμύελα (φαιά ουσία) στοιχεία. Η φαιά ουσία του νωτιαίου μυελού, χωρίζεται σε ένα ραχιαίο κέρασ και δύο κοιλιακά κέρατα, τα οποία συνδέονται μεταξύ τους και περιβάλλουν ένα κεντρικό κανάλι, το οποίο καλύπτεται από επενδυματικά κύτταρα. Το κανάλι αυτό, αποτελεί συνέχεια της τέταρτης κοιλίας του εγκεφάλου και περιέχει εγκεφαλονωτιαίο υγρό (Groman 1982).

Η φαιά ουσία, περιβάλλεται από τη λευκή ουσία του νωτιαίου μυελού. Μέσα στη λευκή ουσία, κάτω από το κεντρικό κανάλι και ανάμεσα από τα κοιλιακά κέρατα

της φαιάς ουσίας, εκτείνονται οι μεγάλοι, εμμύελοι νευράξονες των νευρώνων του Mauthner, οι οποίοι εντοπίζονται στον προμήκη μυελό (Ferguson 2006).

Το νευρικό κανάλι, που σχηματίζεται από τις νευρικές αποφύσεις των σπονδύλων, στηρίζει και προστατεύει το νωτιαίο μυελό και περιέχει αραιό συνδετικό ιστό, ο οποίος περιβάλλει τη λεπτή μήνιγγα του νωτιαίου μυελού. Από το νωτιαίο μυελό, αναδύονται ανά τακτά διαστήματα, τα νωτιαία νεύρα, τα οποία νευρώνουν τα διάφορα τμήματα του σώματος, ενώ τα γάγγλια εντοπίζονται κατά μήκος των ραχιαίων κλάδων των μικτών αυτών νωτιαίων νεύρων (Groman 1982).

Στο λαβράκι (*Dicentrarchus labrax*), η δομή του νωτιαίου μυελού είναι όμοια με αυτή που περιγράφεται παραπάνω για τα υπόλοιπα ψάρια (εικ.26Α).

ΚΕΦΑΛΑΙΟ 13. ΓΕΝΙΚΑ ΣΥΜΠΕΡΑΣΜΑΤΑ

Η μελέτη της ιστολογικής δομής του λαβρακιού (*Dicentrarchus labrax*) παρουσίασε εξαιρετικό ενδιαφέρον, καθώς το αντικείμενο αυτό δεν έχει μελετηθεί διεξοδικά τόσο στον ελλαδικό όσο και στο διεθνή χώρο. Εξαιτίας της έλλειψης σχετικής βιβλιογραφίας, παρουσιάστηκαν αρκετές δυσκολίες στην ανεύρεση δεδομένων και για το λόγο αυτό, χρησιμοποιήθηκαν εργασίες που αναφέρονται στην ιστολογική δομή άλλων ειδών ψαριών με ταυτόχρονη προσπάθεια συγκριτικής μελέτης. Πιο αναλυτικά, μελετήθηκε η ιστολογική δομή όλων των συστημάτων και της πλειοψηφίας των οργάνων του λαβρακιού (*Dicentrarchus labrax*). Όπως προέκυψε, η ιστολογική δομή του λαβρακιού (*Dicentrarchus labrax*) παρουσιάζει πολλές ομοιότητες με εκείνη των άλλων τελεόστεων ιχθύων και ειδικότερα των σαρκοφάγων ειδών, και ορισμένες μόνο διαφοροποιήσεις που αναφέρονται αναλυτικά στα επιμέρους κεφάλαια.

ΒΙΒΛΙΟΓΡΑΦΙΚΕΣ ΠΑΡΑΠΟΜΠΕΣ

- Albrecht M P, Ferreira M F N, Caramaschi E P (2001) Anatomical features and histology of the digestive tract of two related neotropical omnivorous fishes (Characiformes; Anostomidae). *Journal of Fish Biology* 58, 419-430.
- Berra M T, Humphrey D J (2002) Gross anatomy and histology of the hook and skin of forehead brooding male nurseryfish, *Kurtus gulliveri*, from northern Australia. *Environmental Biology of Fishes* 65, 263-270.
- Blazquez M, Felip A, Zanuy S, Carrilo M, Piferrer F (2001) Critical period of androgen-inducible sex differentiation in a teleost fish, the European sea bass. *Journal of Fish Biology* 58, 342-358.
- Brosowski J (1999) *Dicentrarchus labrax*. Δικτυακός τόπος: http://animaldiversity.ummz.umich.edu/site/accounts/information/Dicentrarchus_labrax.html. (Access October 2007).
- Caccone A, Allegrucci G, Fortunato C, Sbordoni V (1997) Genetic differentiation within the European sea bass (*D. labrax*) as revealed by RAPD-PCR assays. *Journal of Heredity* 88 (4), 316-324.
- Caceci T, El-Haback H A, Smith S A, Smith B J (1997) The stomach of *Oreochromis niloticus* has three regions. *Journal of Fish Biology* 50, 939-952.
- Eastman T J, Lannoo J M (2007) Brain and sense organ anatomy and histology of two species of phylogenetically basal non-antarctic thornfishes of the Antarctic suborder Notothenioidei (Perciformes: Bovichtidae). *Journal of Morphology* 268, 485-503.
- Esteban M A, Munoz J, Meseguer J (2000) Blood cells of sea bass (*Dicentrarchus labrax* L.). Flow cytometric and microscopic studies. *The Anatomical Record* 258, 80-89.

- Evans H D (1987) The fish gill: Site of action and model for toxic effects of environmental pollutants. *Environmental health perspectives* 71, 47-58.
- Ferguson H W (2006) *Systemic Pathology of Fish: a text and atlas of normal tissues in teleosts and their responses in disease*. Scotian Press, 2nd Edition. Dalton House, 60 Windsor Avenue, London SW19 2RR, UK.
- Fernandes M N, Perna-Martins S A (2001) Epithelial gill cells in the Armored Catfish *Hypostomus CF. plecostomus* (Loricariidae). *Rev. Brasil. Biol.* 61(1), 69-78.
- Giari L, Manera M, Simoni E, Dezfuli S B (2006) Changes to chloride and rodlet cells in gills, kidney and intestine of *Dicentrarchus labrax* (L.) exposed to reduced salinities. *Journal of Fish Biology* 69, 590-600.
- Giari L, Simoni E, Manera M, Dezfuli S B (2007) Histo-cytological responses of *Dicentrarchus labrax* (L.) following mercury exposure. *Journal of Ecotoxicology and Environmental Safety*.
- Giffard-Mena I, Charmantier G, Grousset E, Aujoulat F, Castille R (2006) Digestive tract ontogeny of *Dicentrarchus labrax*: Implication in osmoregulation. *Develop. Growth Differ.* 48, 139-151.
- Groman D (1982) *Histology of the Striped Bass*. American Fisheries Society. 5410 Grosvenor Lane, Bethesda, Maryland 20814.
- Hamlin H J, Hunt Von Herbing I, Kling L J (2000) Histological and morphological evaluations of the digestive tract and associated organs of haddock throughout post-hatching ontogeny. *Journal of Fish Biology* 57, 716-732.
- Harrison P, Zummo G, Farina F, Tota B, Johnston A I (1991) Gross anatomy, myoarchitecture, and ultrastructure of the heart ventricle in the haemoglobinless icefish *Chaenocephalus aceratus*. *Canadian Journal of Zoology* 69, 1339-1347.
- Isisag S, Karakisi H (1998) Fine structure of the chloride cell in gill epithelium of *Brachydanio rerio* (Cyprinidae, Teleostei). *Turkish Journal of Veterinary and Animal Sciences* 22, 431-436.

- Jong-Young P, Ik-Soo K, So-Young K (2000) Histology of skin of amphibious fish *Periophthalmus modestus*. Korean Journal of Biological Science 4, 315-318.
- Johnston A I, Ward S P, Goldspink G (1975) Studies on the swimming musculature of the rainbow trout I. Fibre types. Journal of Fish Biology 7, 451-458.
- Kranenborg S, Cleynenbreugel T, Schipper H, Leeuwe J (2005) Adaptive bone formation in acellular vertebrae of sea bass (*Dicentrarchus labrax* L.). The Journal of Experimental Biology 208, 3493-3502.
- Kuzir S, Kozaric Z, Nejedli S (2004) Development of mandibular arch in European sea bass, *Dicentrarchus labrax* (Linnaeus, 1758) from the "Cenmar" hatchery, Croatia. Veterinarski Arhiv 74 (5), 321-330.
- Lin T H, Lin Y H, Yang L H (2005) Histology and histochemical enzyme-staining patterns of major immune organs in *Epinephelus malabaricus*. Journal of Fish Biology 66, 729-740.
- Linser J P, Carr E S W, Cate S H, Derby D C, Netherton C J III (1998) Functional significance of the co-localization of taste buds and teeth in the pharyngeal jaws of the Largemouth Bass, *Micropterus salmoides*. Biological Bulletin 195, 273-281.
- Lupi P, Vigiani V, Mecatti M, Bozzi R (2005) First haematic results for the sea bass (*Dicentrarchus labrax*) metabolic profile assessment. Italian Journal of Animal Science 4, 167-176.
- Maack G, Segner H (2003) Morphological development of the gonads in zebrafish. Journal of Fish Biology 62, 895-906.
- Martin T J, Blaber S J M (1984) Morphology and histology of the alimentary tracts of Ambassidae (Cuvier) (Teleostei) in relation to feeding. Journal of Morphology 182, 295-305.
- Mayer I, Shackley E S, Ryland S J (1988) Aspects of the reproductive biology of the bass, *Dicentrarchus labrax* L.I. An histological and histochemical study of oocyte development. Journal of Fish Biology 33, 609-622.

- Moretti A, Fernandez-Criado P M, Cittolin G, Guidastrì R (1999) Manual on hatchery production of seabass and gilthead seabream. Volume 1. Food and Agriculture Organization of the United Nations.
- Naciri M, Lemaire C, Borsa P, Bonhomme F (1999) Genetic study of the Atlantic/Mediterranean transition in sea bass (*Dicentrarchus labrax*). The Journal of Heredity 90 (6), 591-596.
- Nebel C, Romestand B, Negre-Sadargues G, Grousset E, Aujoulat F, Bacal J, Bonhomme F, Charmantier G (2005) Differential freshwater adaptation in juvenile sea-bass *Dicentrarchus labrax*: involvement of gills and urinary system. The Journal of Experimental Biology 208, 3859-3871.
- Ogawa M, Fukuda M, Hayashida A, Fukuchi M (1991) On the kidney and the adrenocortical tissue of toothed smelt, *Osmerus mordax dentex* and surf smelt, *Hypomesus pretiosus japonicus* and their cold adaptation. Polar Biology 4, 30-35.
- Oropesa-Jimenez L A, Garcia-Camero P J, Gomez-Gordo L, Roncero-Cordero V, Soler-Rodriguez F (2005) Gill modifications in the freshwater fish *Cyprinus carpio* after subchronic exposure to simazine. Bull. Environ. Contam. Toxicol. 74, no4.
- Papadaki M, Piferrer F, Zanuy S, Maingot E, Divanach P, Mylonas C C (2005) Growth, sex differentiation and gonad and plasma levels of sex steroids in male- and female-dominant populations of *Dicentrarchus labrax* obtained through repeated size grading. Journal of Fish Biology 66, 938-956.
- Parenti R L, Grier J H (2004) Evolution and phylogeny of gonad morphology in bony fishes. Integrative and Comparative Biology 44, 333-348.
- Patino R, Sullivan V G (2002) Ovarian follicle growth, maturation, and ovulation in teleost fish. Fish Physiology and Biochemistry 26, 57-70.
- Patterson S, Johnston A I, Goldspink G (1975) A histochemical study of the lateral muscles of five teleost species. Journal of Fish Biology 7, 159-166.

- Pavlidis M, Futter C W, Katharios P, Divanach P (2007) Blood cell profile of six Mediterranean mariculture fish species. *Journal of Applied Ichthyology* 23, 70-73.
- Piferrer F, Blazquez M, Gonzalez A, Navarro L, Laura L (2004) Update on sex determination and sex differentiation in the European sea bass, *Dicentrarchus labrax* (PERCIFORMES, F. MORONIDAE). *Journal of Fish Society* 31(1), 13-21.
- Reimschuessel R (2001) A fish model of renal regeneration and development. *Institute for Laboratory Animal Research Journal* 42 (4), 285-291.
- Rocha E, Monteiro A F R, Pereira A C (1994) The liver of the brown trout, *Salmo trutta fario*: a light and electron microscope study. *Journal of Anatomy* 185, 241-249.
- Romano N, Fanelli M, Del Papa G M, Scapigliati G, Mastrolia L (1999) Histological and cytological studies on the developing thymus of sharpsnout seabream, *Diplodus puntazzo*. *Journal of Anatomy* 194, 39-50.
- Russo R, Yanong P E R, Terrell P S (2007) Preliminary morphometrics of spleen and kidney macrophage aggregates in clinically normal blue gourami *Trichogaster trichopterus* and freshwater angelfish *Pterophyllum scalare*. *Journal of Aquatic Animal Health* 19, 60-67.
- Ρογδάκης Ι, Κασπίρης Π (1999) Διατροφικό καθεστώς του Λαβρακιού (*Dicentrarchus labrax*) στη λιμνοθάλασσα Μεσολογίου-Αιτωλικού. Πρακτικά 21^{ου} Πανελληνίου Συνεδρίου Ε.Ε.Β.Ε. Γαλησσάς Σύρου, 28-31.
- Saillant E, Chatain B, Menu B, Fauvel C, Vidal O M, Fostier A (2003) Sexual differentiation and juvenile intersexuality in the European sea bass (*Dicentrarchus labrax*). *Journal of Zoology* 260, 53-63.
- Schiavone R, Zilli L, Vilella S, Fauvel C (2006) Human chorionic gonadotropin induces spermatogenesis and spermiation in 1-year-old European sea bass

(*Dicentrarchus labrax*): Assessment of sperm quality. *Aquaculture* 255, 522-531.

Schib L J, Icardo M J, Duran C A, Guerrero A, Lopez D, Colvee E, Andres V A, Sans-Coma V (2002) The conus arteriosus of the adult gilthead seabream (*Sparus aurata*). *Journal of Anatomy* 201, 395-404.

Simoës K, Vicentini A C, Orsi M A, Cruz C (2002) Myoarchitecture and vasculature of the heart ventricle in some freshwater teleosts. *Journal of Anatomy* 200, 467-475.

Spazier E, Storch V, Braunbeck T (1992) Cytopathology of spleen in eel *Anguilla anguilla* exposed to a chemical spill in the Rhine river. *Diseases of Aquatic Organisms* 14, 1-22.

Stoskopf M K (1993) *Fish Medicine*. W. B. Saunders. London, UK.

Witten P E, Hall K B (2002) Differentiation and growth of kype skeletal tissues in anadromous male atlantic salmon (*Salmo salar*). *International Journal of Developmental Biology* 46, 719-730.

Wittenberg B J, Haedrich L R (1974) The choroid rete mirabile of the fish eye. II. Distribution and relation to the pseudobranch and to the swimbladder rete mirabile. *The Biological Bulletin* 146, 137-156.

Xie X H, Nie P, Zhang A Y, Sun J B, Sun J, Yao J W, Gao Q (2006) Histological and cytological studies on the developing thymus of mandarin fish *Siniperca chuatsi* (Perciformes: Teleostei). *Journal of Applied Ichthyology* 22, 125-131.



ΣΥΓΓΡΑΦΕΑΣ Παπαδόπουλος Παναγιώτης
Ε.

ΤΙΤΛΟΣ Ατλάντας Ιστολογίας του λαβρακιού
(*Dicentrarchus labrax*)

ΛΗΞΗ	ΟΝΟΜΑΤΕΠΩΝΥΜΟ ΔΑΝΕΙΖΟΜΕΝΟΥ

ΠΑΝΕΠΙΣΤΗΜΙΟ ΘΕΣΣΑΛΙΑΣ
ΒΙΒΛΙΟΘΗΚΗ

Τηλ.: 74760-61

2441066080



ΠΑΝΕΠΙΣΤΗΜΙΟ
ΘΕΣΣΑΛΙΑΣ



004000092408