



ΠΑΝΕΠΙΣΤΗΜΙΟ ΘΕΣΣΑΛΙΑΣ
ΣΧΟΛΗ ΕΠΙΣΤΗΜΩΝ ΥΓΕΙΑΣ
ΤΜΗΜΑ ΙΑΤΡΙΚΗΣ
ΠΡΟΓΡΑΜΜΑ ΜΕΤΑΠΤΥΧΙΑΚΩΝ ΣΠΟΥΔΩΝ
«ΧΕΙΡΟΥΡΓΙΚΗ ΠΑΧΕΟΣ ΕΝΤΕΡΟΥ - ΠΡΩΚΤΟΥ»



ΔΙΠΛΩΜΑΤΙΚΗ ΕΡΓΑΣΙΑ

**" Διορθική εκτομή ορθού με κοπτοράπη Contour® Transtar :
ανασκόπηση της βιβλιογραφίας"**

Τσιμπουκέλης Αντώνιος, MD,

Γενικός Χειρουργός

A.M: M100617001

ΤΡΙΜΕΛΗΣ ΣΥΜΒΟΥΛΕΥΤΙΚΗ ΕΠΙΤΡΟΠΗ

Γούβας Νικόλαος , Επίκουρος Καθηγητής Χειρουργικής
Πανεπιστήμιο Λευκωσίας , Επιβλέπων Καθηγητής

Κοντός Μιχάλης, Αναπληρωτής Καθηγητής Χειρουργικής
Πανεπιστήμιο Αθηνών, Μέλος Τριμελούς Επιτροπής

Γκρινιάτσος Ιωάννης, Καθηγητής Χειρουργικής
Πανεπιστήμιο Αθηνών, Μέλος Τριμελούς Επιτροπής

Λάρισα, 2020



**ΠΑΝΕΠΙΣΤΗΜΙΟ ΘΕΣΣΑΛΙΑΣ
ΣΧΟΛΗ ΕΠΙΣΤΗΜΩΝ ΥΓΕΙΑΣ
ΤΜΗΜΑ ΙΑΤΡΙΚΗΣ
ΠΡΟΓΡΑΜΜΑ ΜΕΤΑΠΤΥΧΙΑΚΩΝ ΣΠΟΥΔΩΝ
«ΧΕΙΡΟΥΡΓΙΚΗ ΠΑΧΕΟΣ ΕΝΤΕΡΟΥ - ΠΡΩΚΤΟΥ»**



**Stapled Transanal rectal resection with contour Transtar : review of
literature**

Περιεχόμενα

" Διορθική εκτομή ορθού με κοπτοράπη Contour® Transtar : ανασκόπηση της βιβλιογραφίας"	1
Stapled Transanal rectal resection with contour Transtar : review of literature	2
Περιεχόμενα	3
Ελληνική περίληψη	4
Αγγλική περίληψη	5
Εισαγωγή	6
Μέθοδοι	7
Επιλογή μελετών	7
Κριτήρια εισαγωγής	7
Κριτήρια αποκλεισμού	7
Εξαγωγή δεδομένων	7
Σύνδρομο αποφρακτικής δυσχεσίας (ODS)	8
Ορθοκήλη	8
Ορθικός εγκολεασμός	9
Αντικειμενικές μετρήσεις	9
Συντηρητική θεραπεία	11
Εργαλεία εκτίμησης της βαρύτητας και της ποιότητας ζωής	13
Obstructive Defecation Score (ODS)	13
Εργαλεία αξιολόγησης ποιότητας ζωής	14
Ενδείξεις και αντενδείξεις χειρουργικής αντιμετώπισης	14
Χειρουργικές τεχνικές	15
Χειρουργική τεχνική STARR	16
Χειρουργική τεχνική TRANSTAR	16
Παραλλαγές στην εγχειρητική τεχνική	18
Αποτελέσματα	22
Διεγχειρητικά - άμεσα μετεγχειρητικά δεδομένα	23
Μετεγχειρητικά αποτελέσματα	25
Λειτουργικά αποτελέσματα	26
Συγκριτικά αποτελέσματα	30
STARR έναντι TRANSTAR	30
TRANSTAR με χρήση Contour έναντι Contour και linear κοπτοράπη	32
Επιπλοκές και αντιμετώπιση	33
Συζήτηση	39
Χαρακτηριστικά Συμπεριλαμβανομένων Μελετών	39
Επέμβαση TRANSTAR	41
STARR έναντι TRANSTAR	43
Επέμβαση TRANSTAR με χρήση κυρτού έναντι κυρτού και ευθύγραμμου κοπτοράπη	44
Συμπεράσματα	45
Βιβλιογραφία	47

Ελληνική περίληψη

Το σύνδρομο αποφρακτικής απόδευσης (ODS) είναι ένα σύνδρομο, το οποίο είναι ευρέως διαδεδομένο και μπορεί να προκαλέσει μεγάλη αναπηρία. Με αυτήν τη μελέτη, θέλουμε να αξιολογήσουμε τα βραχυπρόθεσμα και μακροπρόθεσμα αποτελέσματα της διορθικής εκτομής του ορθού (TRANSTAR) που πραγματοποιήθηκε με το συρραπτικό Contour Transtar για τη θεραπεία του ODS.

Το ODS χαρακτηρίζεται από σοβαρή δυσκοιλιότητα λόγω δυσκολίας στην κένωση. Αυτό το σύνδρομο έχει μια πολυπαραγοντική παθογένεια που σχετίζεται με το συνδυασμό λειτουργικών και ανατομικών διαταραχών. Η θεραπεία για αυτό το σύνδρομο είναι, όπως και η παθογένεια του, πολυπαραγοντική και περιλαμβάνει την αποκατάσταση του πυελικού εδάφους για τη θεραπεία λειτουργικών διαταραχών των μυών και χειρουργική επέμβαση για τη διόρθωση ανατομικών ελαττωμάτων, όπως η πρόπτωση ορθού και η ορθοκήλη. Τα τελευταία χρόνια, έχουν προταθεί πολλές χειρουργικές τεχνικές για τη θεραπεία αυτού του συνδρόμου αλλά καμία δεν έχει αποδειχθεί σαφώς ανώτερη από την άλλη.

Η διορθική εκτομή του ορθού (STARR) είναι η χειρουργική επέμβαση που έχει λάβει πρόσφατα αυξημένο ενδιαφέρον για τη θεραπεία του συνδρόμου αποφρακτικής απόδευσης. Από το 2006, η εισαγωγή ενός νέου συρραπτικού με κυρτό σχήμα έχει φέρει επανάσταση στην τεχνική του TRANSTARR, ξεπερνώντας τους δύο βασικούς περιορισμούς της αρχικής τεχνικής, βελτιώνοντας την ικανότητα προσαρμογής της ποσότητας του ιστού που πρόκειται να αφαιρεθεί και εξασφαλίζοντας μια καλή εικόνα του χειρουργικού πεδίου κατά τη διάρκεια της επέμβασης. Τα προκαταρκτικά αποτελέσματα αυτής της τεχνικής έχουν αποδείξει μια σημαντική βελτίωση στα συμπτώματα του ODS. Παρά τα καλά αρχικά αποτελέσματα, στη βιβλιογραφία υπάρχουν μόνο μερικές μελέτες με μεγάλες σειρές ασθενών και όλες με σύντομο χρονικό διάστημα παρακολούθησης.

Αγγλική περίληψη

Obstructed defecation syndrome (ODS) is a widespread and disabling syndrome. With this study, we want to evaluate the short-term and long-term results of stapled transanal rectal resection (TRAN-STARR) performed with Contour Transtar device in the treatment for ODS.

ODS is characterized by severe constipation due to a difficult evacuation. This syndrome has a multifactorial pathogenesis related to the association of functional and anatomical disorders. The treatment for this syndrome is, as its pathogenesis, multifactorial and involves the pelvic floor rehabilitation for the treatment for functional disorders of the muscles and surgery to correct anatomical defects such as rectal prolapse and rectocele. In recent years, many surgical techniques have been proposed for the treatment for this syndrome but none has shown to be clearly superior to the other.

The stapled transanal rectal resection (STARR) is the surgical procedure that has recently received increased interest in the treatment for obstructed defecation syndrome. Since 2006, the introduction of a new curved shaped stapler has been revolutionized by the technique of TRANSTARR, overcoming the two main limitations of the initial technique, improving the ability to customize the amount of tissue to be resected and ensuring a good view of the operating field during the procedure. The preliminary results of this technique have proven a significant improvement in the ODS symptoms. Despite the good initial results, in the literature there are only a few studies with large case series, all of which are with short follow-up.

1. Εισαγωγή

Το σύνδρομο απόφραξης αφόδευσης (ODS) παρατηρείται συχνότερα σε πολύτοκες γυναίκες και ορίζεται από την επιθυμία για αφόδευση με ανεπιτυχείς προσπάθειες να αδειάσει το ορθό. Υψηλή πίεση κατα την αφόδευση, αίσθημα ατελούς κένωσης του ορθού, αμβλύς πόνος στο περίνεο, ανάγκη δακτυλικής υποβοήθησης για την κένωση, μαζί με χρόνια χρήση κλύσματος και καθαρτικών αναφέρονται στις περισσότερες περιπτώσεις. Μπορεί επίσης να συνυπάρχει δυσκολιότητα βραδείας διόδου και δυσυνέργεια του πυελικού εδάφους (Pescatori, 2006). Η πάθηση σχετίζεται με ανατομικές παραμορφώσεις των πυελικών οργάνων, όπως εγκολεασμός ορθού, ορθοκήλη, εντεροκήλη, πρόπτωση του κολπικού θόλου και κυστεοκήλη. Το αν αυτές οι ανωμαλίες συμβάλλουν στο ODS παραμένει υπό διερεύνηση (Maglinte, 2011). Η κατάσταση πρέπει αρχικά να αντιμετωπιστεί με τροποποίηση της διατροφής και επανεκπαίδευση μυών του πυελικού εδάφους ή βιοανάδραση (Schwandner, 2008). Όταν εξαντληθούν τα συντηρητικά μέτρα, θα μπορούσε να εξεταστεί η χειρουργική επέμβαση, με σκοπό να διορθώσει τις σχετικές παραμορφώσεις. Έχουν σχεδιαστεί αρκετά είδη επεμβάσεων για τη θεραπεία αυτής της πάθησης, συμπεριλαμβανομένων των διορθικών, διακοιλιακών ή διακολπικών προσεγγίσεων, με ποικίλα κριτήρια επιλογής ασθενών και αποτελέσματα των μεθόδων. Η πιο συχνή επέμβαση, για ασθενείς με ODS που δεν ανταποκρίνονται στη συντηρητική αντιμετώπιση, είναι η διορθική εκτομή του ορθού με κοπτοράπτες (STARR). Αν και τα αρχικά λειτουργικά αποτελέσματα μετά τη χειρουργική επέμβαση STARR είναι πολλά υποσχόμενα, αυτά σχετίζονται με σοβαρές επιπλοκές και επιδείνωση της αρχικής βελτίωσης με την πάροδο του χρόνου (Dodi, 2003) (Madbouly, 2010). Επιπλέον, τα κριτήρια επιλογής των ασθενών που υποβάλλονται σε επέμβαση STARR δεν έχουν καθοριστεί με σαφήνεια. Παρόμοια αποτελέσματα έχουν επίσης αναφερθεί με μια τροποποιημένη τεχνική, η οποία χρησιμοποιεί έναν διαφορετικό τύπο συσκευής συρραφής για την εκτομή του ορθού (trans-STARR). Η παρούσα μελέτη επιχειρεί να αναλύσει τα διαθέσιμα δεδομένα για τη επέμβαση TRANSTAR, εστιάζοντας σε κριτήρια επιλογής, άμεση μετεγχειρητική νοσηρότητα, βραχυπρόθεσμα και μακροπρόθεσμα λειτουργικά αποτελέσματα.

2. Μέθοδοι

Μέχρι τον Ιανουάριο του 2021, αναζητήθηκαν οι ακόλουθες βάσεις δεδομένων για τον προσδιορισμό των άρθρων για την συστηματική ανασκόπηση : MEDLINE, PubMed – NCBI, EMBASE και Scopus. Δεν ερευνήθηκαν βάσεις δεδομένων για τρέχουσες ή ολοκληρωμένες αλλά μη δημοσιευμένες μελέτες. ODS, TRAN-STARR και συγκριτικές μελέτες εισήχθησαν ως τίτλος αναζήτησης. Οι όροι που εισήχθησαν στις βάσεις δεδομένων αναζήτησης ήταν: ODS; constipation; anismus; pelvic floor dyssynergy; fecal incontinence (FI); internal rectal prolapse; rectal/recto-anal intussusception; anterior/ posterior rectocele; overt/external rectal prolapse; vaginal prolapse; cystocele; stapled transanal resection of rectum (STARR); και TRANSTAR. Επιπλέον αναζητήθηκαν συμπληρωματικά άρθρα από τη βιβλιογραφία των μελετών που ανευρέθησαν.

3. Επιλογή μελετών

Εξετάστηκαν τίτλοι και περιλήψεις των μελετών που ανακτήθηκαν από την αναζήτηση της βιβλιογραφίας. Η ποιότητα των επιλεγμένων μελετών αξιολογήθηκε.

a. Κριτήρια εισαγωγής

Χρησιμοποιήθηκαν τα ακόλουθα κριτήρια εισαγωγής: 1) μελέτες με τουλάχιστον δέκα ενήλικες ασθενείς. 2) αναφορά για τουλάχιστον ένα από τα μέτρα έκβασης που διερευνήθηκαν από τη μελέτη (αποτελέσματα ενδιαφέροντος) και 3) συγκριτικές τυχαιοποιημένες (CRT) ή μη τυχαιοποιημένες μελέτες με ασθενείς που υποβλήθηκαν σε επέμβαση TRANSTAR για ODS που σχετίζονται με οποιοσδήποτε σχετικές ανατομικές παραμορφώσεις. Μελέτες που αναφέρθηκαν από το ίδιο ίδρυμα ή/και συγγραφέα συμπεριλήφθηκαν, με την προϋπόθεση απουσίας αλληλεπικάλυψης μεταξύ των αποτελεσμάτων και των ασθενών. Στην περίπτωση αλληλεπικάλυψης, η μελέτη με το μεγαλύτερο δείγμα ασθενών ή/και πιο ποιοτική συμπεριλήφθηκε στην ανάλυση.

b. Κριτήρια αποκλεισμού

Οι μελέτες αποκλείστηκαν από την ανάλυση εάν: 1) ήταν μικρές σειρές (<10 περιπτώσεις) και αναφορές περιστατικών 2) τα αποτελέσματα της αναζήτησης δεν αναφέρθηκαν με σαφήνεια. 3) ήταν αδύνατο να γίνει υπολογισμός των απαραίτητων δεδομένων από τα δημοσιευμένα αποτελέσματα και 4) εάν υπήρχε σημαντική αλληλοεπικάλυψη μεταξύ συγγραφέων, κέντρων ή ομάδων ασθενών που αξιολογήθηκαν στο κάθε άρθρο.

c. Εξαγωγή δεδομένων

Τα δεδομένα εξήχθησαν από τις επιλεγμένες μελέτες και εισήχθησαν σε υπολογιστικά φύλλα. Τα εξαγόμενα δεδομένα περιελάμβαναν τον πρώτο συγγραφέα, το περιοδικό, το έτος έκδοσης, τα δημογραφικά στοιχεία

ασθενών, τις διαγνωστικές μεθόδους και το βαθμό πυελικών και ανατομικών παραμορφώσεων που εντοπίστηκαν, την προεγχειρητική βαθμολογία ODS, τη δυσκοιλιότητα και ακράτεια κοπράνων, την άμεση νοσηρότητα και θνησιμότητα, τα λειτουργικά βραχυπρόθεσμα και μακροπρόθεσμα αποτελέσματα (μετεγχειρητική βαθμολογία ODS, δυσκοιλιότητα και ακράτεια κοπράνων), την επανεμφάνιση των συμπτωμάτων, τη διόρθωση ανατομικών ανωμαλιών, τη σεξουαλική δυσλειτουργία και συμπτώματα από το ουροποιητικό καθώς και βαθμολογία της συνολικής ποιότητας ζωής.

4. Σύνδρομο αποφρακτικής δυσχεσίας (ODS)

Το σύνδρομο απόφραξης δυσχεσίας (ODS) είναι ένα λειτουργικό σύνδρομο που πλήττει περισσότερο από 12,3% των γυναικών ηλικίας μεταξύ 40 και 69 ετών και χαρακτηρίζεται από σοβαρή δυσκοιλιότητα λόγω δυσκολίας στη κένωση (Varma MG, 2008). Αυτό το σύνδρομο έχει πολυπαραγοντική παθογένεση που σχετίζεται με λειτουργικές και ανατομικές διαταραχές.

Τα βασικά συμπτώματα της αποφρακτικής δυσχεσίας είναι έντονη προσπάθεια και αυξημένη πίεση για να επιτευχθεί η κένωση, μια αίσθηση ατελούς κένωσης και ανάγκη δακτυλικής υποβοήθησης από το ορθό ή τον κόλπο προκειμένου να επιτευχθεί η κένωση. Παράδοση συστολή του ηβοορθικού μυός κατά τη διάρκεια της κένωσης ονομάζεται δυσσυνέργια πυελικού εδάφους. Το τελευταίο συνδέεται πιο συχνά με ουρογυναικολογικά, γαστρεντερικά και ψυχολογικά προβλήματα παρά με δυσκοιλιότητα βραδείας διάδοσης. Πολλοί ασθενείς με δυσκοιλιότητα θα έχουν βελτίωση των συμπτωμάτων τους με θεραπεία της αποφρακτικής δυσχεσίας.

Η θεραπεία είναι κατά κύριο λόγο με διατροφική τροποποίηση, χρήση καθαρτικών και εκπαίδευση πυελικού εδάφους (βιοανάδραση). Η πρόσθια ορθοκήλη ή/και ο εγκολεασμός ορθού (εσωτερική πρόπτωση του ορθού) σχετίζονται συχνά με τα συμπτώματα της αποφρακτικής δυσκοιλιότητας.

Η χειρουργική θεραπεία για αυτό το σύνδρομο είναι, όπως και η παθογένεση του, πολυπαραγοντική. Περιλαμβάνει την χειρουργική αποκατάσταση των ανατομικών διαταραχών του πυελικού εδάφους (όπως η πρόπτωση του ορθού και η ορθοκήλη) και τη βελτίωση της λειτουργίας των μυών. Τα τελευταία χρόνια, έχουν προταθεί πολλές χειρουργικές τεχνικές για τη θεραπεία αυτού του συνδρόμου αλλά καμία δεν έχει αποδειχθεί σαφώς ανώτερη από την άλλη (Jonkers, 2013).

a. Ορθοκήλη

Η ορθοκήλη είναι η προβολή του πρόσθιου τοιχώματος του ορθού στον κόλπο. Ο χώρος μεταξύ του πρωκτού και του κόλπου στις γυναίκες αποτελείται από ένα λεπτό στρώμα ιστού, το οποίο για διάφορους λόγους με την πάροδο του χρόνου γίνεται πιο αδύναμο επιτρέποντας την προβολή του εντέρου μέσα στον κόλπο δημιουργώντας κήλη. Προέρχεται από βλάβη μυών και νεύρων κατά τη διάρκεια του τοκετού, ως αποτέλεσμα ορμονικών αλλαγών μετά την εμμηνόπαυση ή λόγω παράδοξης σύσπασης του ηβοορθικού μυός. Η ορθοκήλη εμφανίζεται λόγω διαφοράς πίεσης μεταξύ του ορθού και του κόλπου κατά τη διάρκεια

του βήχα και της προσπάθειας για αφόδευση και της αδυναμίας του ηβοορθικού και των βολβοσηραγγωδών μυών. Χειρουργική επέμβαση στο πρόσθιο κολπικό τοίχωμα (π.χ. πρόσθια κολποραφή) μπορεί να προδιαθέσει για την ανάπτυξη μιας ορθοκήλης. Οπίσθιες ορθοκήλες βρίσκονται σπάνια και συνήθως προκύπτουν μετά από τραυματισμό ή χειρουργικές επεμβάσεις που διατέμνουν τον ορθοκοκκυγικό σύνδεσμο. Μια πρόσθια ορθοκήλη είναι ένα συνηθισμένο εύρημα σε ασθενείς με σύνδρομο αποφρακτικής αφόδευσης, αλλά μπορεί επίσης να εμφανιστεί και σε ασυμπτωματικούς ασθενείς. Συχνά φαίνεται στο αφοδεύγραμμα και στη μαγνητική πρωκτογραφία (Buchanan GN, 2004). Συμπτώματα που σχετίζονται με την ορθοκήλη περιλαμβάνουν δυσκολία στην κένωση, δυσκοιλιότητα, και αίσθημα δυσφορία στην πύελο. Η ορθοκήλη ποικίλλει σε μέγεθος, τόσο στην έκταση της προβολής στο κόλπο όσο και κατά μήκος στο ορθοκολπικό χώρο, αλλά το μέγεθος δεν σχετίζεται με την σοβαρότητα των συμπτωμάτων. Η πλειονότητα των ασθενών με συμπτώματα της αποφρακτικής αφόδευσης και μιας σχετιζόμενης ορθοκήλης θα ανταποκριθεί στον διατροφικό χειρισμό και στη βιοανάδραση. Η χειρουργική αποκατάσταση της ορθοκήλης μπορεί να οδηγήσει σε βελτίωση των συμπτωμάτων σε επιλεγμένους ασθενείς που δεν έχουν ανταποκριθεί σε συντηρητικά θεραπεία.

b. Ορθικός εγκολεασμός

Ο ορθικός εγκολεασμός αναφέρεται στον εγκολεασμό του τοιχώματος του ορθού κατά τη διάρκεια της αφόδευσης. Το τοίχωμα του ορθού εγκολεάζει σε διαφορετικό βαθμό, που είναι ταξινομημένος σύμφωνα με το βαθμό του εγκολεασμού. Το εγκολεασμένο τμήμα του ορθού μπορεί να παραμείνει εξ ολοκλήρου εντός του ορθού, να φτάσει έως την οδοντωτή γραμμή, ή (στην περίπτωση πρόπτωσης πλήρους πάχους) να προεξέχει διαμέσω του πρωκτού. Υπάρχει, ωστόσο, μικρή συσχέτιση μεταξύ του βαθμού εγκολεασμού που παρατηρήθηκε στο αφοδεύγραμμα και των συμπτωμάτων που βιώνει ο ασθενής. Ο εγκολεασμός ορθού παρατηρείται επίσης σε ασυμπτωματικά άτομα. Μπορεί να σχετίζεται με συμπτώματα αποφρακτικής αφόδευσης. Μπορεί να διαγνωστεί με άκαμπτη σιγμοειδοσκόπηση από ειδικό ενδοσκόπο, ο οποίος θα ζητήσει από τον ασθενή να σφίξει τους μύες της πύελου κατά τη διάρκεια της απόσυρση του σιγμοειδοσκοπίου. Ανευρίσκεται καλύτερα κατά τη χρήση του MRI αφοδευσιογραφήματος. Ο εγκολεασμός ορθού αντιμετωπίζεται αρχικά με συντηρητικά μέτρα. Στις χειρουργικές επεμβάσεις, επί αποτυχίας της συντηρητικής αντιμετώπισης, συμπεριλαμβάνονται η διακοιλιακή ορθοπηξία, η επέμβαση Delorme, η λαπαροσκοπική διακοιλιακή ορθοπηξία και η επέμβαση STARR.

c. Αντικειμενικές μετρήσεις

Η διαγνωστική προσέγγιση ασθενών με ODS περιλαμβάνει τεχνικές απεικόνισης, όπως το αφοδευσιογράφημα και τη μαγνητική τομογραφία (MRI), για την αξιολόγηση των ανατομικών ανωμαλιών του ορθού και της πύελου κατά την κένωση, και λειτουργικές τεχνικές, όπως η ορθοπρωκτική μανομετρία και νευροφυσιολογικές δοκιμασίες (ηλεκτρομυογράφημα σφιγκτήρα), για την αξιολόγηση της κινητικής και αισθητηριακή δυσλειτουργία του πρωκτού. Η μανομετρία χρησιμοποιείται ευρέως για τον προσδιορισμό των παθοφυσιολογικών μηχανισμών αποφρακτικής δυσχεσίας σε ασθενείς με δυσκοιλιότητα αλλά η κλινική

χρησιμότητα της συζητείται. Οι Rasmussen et al. ανέφεραν ότι η μανομετρία δεν παρουσιάζει διαφορές μεταξύ δυσκοίλων ασθενών και ασθενών-μαρτύρων (Rasmussen, 1993), ενώ άλλοι αναφέρουν ότι η μανομετρία είναι ένα απαραίτητο διαγνωστικό εργαλείο στη χρόνια δυσκοιλιότητα (Azpiroz, 2002) (Pescatori, 1997). Συμπερασματικά, ο ρόλος της μανομετρίας στην αξιολόγηση ασθενών με ODS δεν είναι καλά καθορισμένος.

Ορθοσκόπηση

Κατά τη διερεύνηση της δυσκοιλιότητας ή του συνδρόμου αποφρακτικής αφόδευσης, μια ολοκληρωμένη αξιολόγηση του ιατρικού ιστορικού (συχνότητα και είδος αφόδευσης, χρήση καθαρτικών κ.λπ.) είναι ζωτικής σημασίας. Η ορθική εξέταση (επισκόπηση και ψηλάφηση ανωμαλιών στη δακτυλική εξέταση) και η ορθοσκόπηση/πρωκτοσκόπηση (εισαγωγή ορθοσκοπίου για καλύτερη όραση) είναι περαιτέρω διαγνωστικά μέσα. Η ορθοσκόπηση/πρωκτοσκόπηση μπορεί επίσης να βοηθήσει στην εύρεση μιας ορθοκήλης, τοίχωμα του ορθού που εισέρχεται στον κόλπο. Εάν δεν έχει πραγματοποιηθεί ακόμη, ενδέχεται να είναι απαραίτητη μια κολονοσκόπηση (ενδοσκόπηση παχέος εντέρων).

Αφοδευσιογράφημα

Το αφοδευσιογράφημα (defecography) ενδείκνυται για τους ακόλουθους λόγους:

A) Αξιολόγηση συμπτωμάτων της αποφρακτικής δυσχεσίας (δυσχερής αφόδευση).

B) Αξιολόγηση όλων των τύπων ακράτειας του ορθού.

Γ) Καταστάσεις όπως εσωτερικός εγκολεασμός του ορθού, εντεροκήλη, δυσνέργια πυελικού εδάφους, ορθοκήλη ή σιγμοειδοκήλη.

Δ) Για τη σύγκριση πριν και μετά τη χειρουργική αποκατάσταση της αποφρακτικής δυσχεσίας.

Συγκεκριμένα, το αφοδευσιογράφημα μπορεί να διακρίνει την πρόσθια και οπίσθια ορθοκήλη. Επίσης, σε εξωτερική πρόπτωση ορθού που δεν είναι ορατή άμεσα κατά την εξέταση, αυτή η ακτινογραφικός έλεγχος θα αναδείξει την παρουσία της.

Στις γυναίκες, η προεγχειρητική προετοιμασία περιλαμβάνει την επάλειψη μιας μικρής ποσότητας σκιαγραφικού βαρίου στον κόλπο, η οποία θα βοηθήσει να προσδιοριστεί εάν υπάρχει πρόσθια ορθοκήλη, εντεροκήλη ή σιγμοειδοκήλη. Το αφοδευσιογράφημα πραγματοποιείται με τον ασθενή σε ηρεμία. Η ίδια η τεχνική περιλαμβάνει την έγχυση αλοιφής βαρίου στο ορθό μέχρι να υπάρξει επαρκής διάταση. Στη συνέχεια η αφόδευση καταγράφεται σε πλάγια προβολή (η διάρκεια της σύσφιξης της πύελου και η αποβολή του βαρίου). Οι ακτινολογικές μετρήσεις αφορούν την ορθοπρωκτική γωνία και το πλάτος της καθόδου του πυελικού εδάφους. Η ποιοτική αξιολόγηση γίνεται σημειώνοντας την ορθοκήλη, τον ορθοπρωκτικό εγκολεασμό καθώς και τη χαλάρωση του ηβοορθικού μυός κατά την κένωση. Επίσης καταγράφεται η παρουσία εντεροκήλης, σιγμοειδοκήλης ή μεγαορθού (F. Pucciani, 2012).

MRI Αφοδευσιογράφημα

Η τεχνική του MRI αφοδευσιογράφηματος (MR defecography) μπορεί να αντλήσει πληροφορίες για την απεικόνιση του ορθού και του πρωκτικού σωλήνα, η οποία υποκατέστησε την ακτινογραφία. Ως εκ τούτου, εγχύεται σκιαγραφικό που θα είναι ορατό με ακτίνες X ή εικόνες MR. Το μαγνητικό αφοδευσιογράφημα πλεονεκτεί έναντι του κλασσικού αφοδευσιογραφήματος καθώς είναι δυνατό να αξιολογηθεί το ορθό και ο πρωκτικός σωλήνας κατά την κένωση και οι συσπάσεις του παχέος εντέρου, της ουροδόχου κύστης και της μήτρας ταυτόχρονα.

Μανομετρία

Στη μανομετρία οι μετρήσεις και οι αναλύσεις γίνονται από ένα υπολογιστικό σύστημα. Η πρωκτική πίεση ανάπαυσης (ARP) μετριέται τέσσερις φορές και καταγράφεται σε μονάδα μέτρησης mmHg. Χρησιμοποιείται η στατική τεχνική pull-through. Η ανάλυση των δεδομένων εντοπίζει τη μέγιστη πρωκτική πίεση (Pmax) και τη μέση πίεση του πρωκτικού καναλιού (Pm). Η μέγιστη εκούσια συστολή (MVC) αξιολογείται ζητώντας από τον ασθενή να προκαλέσει εκούσια σύσπαση του πρωκτικού σφιγκτήρα. Ο υπολογιστής ποσοτικοποιεί το πλάτος σε mmHg και τη διάρκεια σε δευτερόλεπτα. Το ορθοπρωκτικό ανασταλτικό αντανακλαστικό (RAIR) προκαλείται φουσκώνοντας ένα μαλακό ελαστικό μπαλόνι στο ορθό στα 10 εκατοστά από το πρωκτικό όριο: ο όγκος αυξάνεται ανά 20 ml. Ο πρώτος όγκος διαστολής στον οποίο εμφανίστηκε χαλάρωση του σφιγκτήρα (RAIR) και ο όγκος διάτασης για τον οποίο εμφανίστηκε μία αρχική παροδική αίσθηση κένωσης (CRST) προσδιορίζεται από ασθενή. Επιπλέον, ο μέγιστος ανεκτός όγκος (MTV) που μετριέται, αντιπροσωπεύει την χωρητικότητα του ορθού. Η μανομετρία ολοκληρώνεται με μέτρηση πρωκτικών πιέσεων κατά την αφοόδευση (Martelli, 1978).

5. Συντηρητική Θεραπεία

Διαιτητικές τροποποιήσεις

Μια διατροφή πλούσια σε διαλυτές και αδιάλυτες φυτικές ίνες που περιέχονται σε φρούτα, λαχανικά, προϊόντα ολικής άλεσης και όσπρια, έχει φανεί ότι μειώνει αισθητά την δυσκοιλιότητα. Επιπλέον η χρήση προϊόντων που αυξάνουν την κινητικότητα του εντέρου όπως το μέλι, τα γαλακτοκομικά, ο καφές, το τσάι μπορούν να ενταχθούν στο διατροφικό πλάνο των ασθενών. Μια επίσης πολύ σημαντική πτυχή στην αντιμετώπιση της δυσκοιλιότητας είναι η σωστή ενυδάτωση του οργανισμού κυρίως μέσω της άφθονης λήψης υγρών. Τέλος, τα διογκωτικά καθαρτικά αποτελούν επίσης συχνή μέθοδο για την συντηρητική θεραπεία του ODS (Bove, 2012). Η σοκολάτα και άλλα τρόφιμα που αυξάνουν το ιξώδες των κοπράνων καθιστούν πιο δύσκολη την αφοόδευση και θα πρέπει να αποφεύγονται (Dietz, 2009).

Χρήση υποκλυσμών

Η πλήση του ορθού με ζεστό νερό μέσω ενός σωλήνα που εισάγεται απαλά στον πρωκτό, έχει επίσης ευεργετικό ρόλο στη θεραπεία του ODS και δεν υπάρχει κίνδυνος παρενεργειών (Pizzetti, 2005).

Ωστόσο, είναι γνωστό ότι η κατάχρηση των αυτοχρησιμοποιούμενων κλυσμάτων μπορεί να προκαλέσει ίνωση και στένωση του ορθού, λόγω επαναλαμβανόμενων μικροτραυματισμών.

Τροποποίηση της λειτουργίας των μυών του πυελικού εδάφους

Η βιοανάδραση έχει ένδειξη στη περίπτωση δυσσυνέργιας πυελικού εδάφους (Pucciani, 2012) και υπαισθησίας του ορθού (Peticca, 2002). Η δυσσυνέργια πυελικού εδάφους μπορεί επίσης να θεραπευτεί με ασκήσεις yoga (Dolk, 1991) και έγχυση αλλαντικής τοξίνης A (50 μονάδες) στον ηβοορθικό μυ, με βραχυπρόθεσμα ποσοστά ίασης περίπου 50% και μικρές ή σπάνιες ανεπιθύμητες ενέργειες, όπως παροδική ακράτεια και υπόταση (Maria G, 2002). Η διορθική ηλεκτροδιέγερση, η οποία μπορεί να γίνει ως διαδικασία στο σπίτι χρησιμοποιώντας ένα μικρό ηλεκτρόδιο που έχει εισαχθεί στον πρωκτό και συνδέεται με φορητό ηλεκτροδιεγέρτη, μπορεί να είναι αποτελεσματικό και στη νευροπάθεια έσω αιδοϊκού νεύρου και στη υπαισθησία του ορθού (Matzel, 2006). Η ορθοκήλη και ο ορθικός εγκολεασμός, παρότι είναι οργανικές βλάβες, μπορεί να θεραπευτούν επιτυχώς με επανεκπαίδευση πυελικού εδάφους. Όταν αυτές οι βλάβες γίνουν μεγαλύτερες και πιο ενοχλητικές, γίνονται αιτίες των συμπτωμάτων του ODS και απαιτούν χειρουργική επέμβαση (Hwang, 2006).

Πρόσφατα προτάθηκε μια νέα διαδικασία από την ομάδα των Vlasta Podzemny et al. (2015) για ασθενείς με δυσσυνέργια πυελικού εδάφους και ψυχιατρικές διαταραχές, που συνδυάζει εικόνες και τεχνικές χαλάρωσης με βιοανάδραση καθοδηγούμενη με υπερηχογράφημα, δηλαδή ψυχο-ηχο-βιοανάδραση, η οποία είναι επιτυχής στις μισές περιπτώσεις στη διαητία (Del Popolo, 2014).

Ψυχολογική συμβουλευτική

Η ψυχολογική συμβουλευτική μπορεί να βοηθήσει ασθενείς είτε με κατάθλιψη είτε με άγχος ή και τα δύο, στους οποίους μπορεί επίσης να διαγνωστεί κάποια ψυχοσωματική πάθηση. Πρέπει να σημειωθεί ότι το ένα τρίτο των γυναικών που παραπονιούνται για ODS και πρωκταλγία αναφέρουν επεισόδια σεξουαλικού τραύματος κατά την παιδική ηλικία ή την εφηβεία. Για τους ασθενείς που δεν είναι διατεθειμένοι να υποβληθούν σε επίσημη ψυχοθεραπεία, απλές ασκήσεις πυελικού εδάφους και χαλάρωσης κοιλιακών μυών που διδάσκονται από ένα ψυχολόγο μπορεί να είναι χρήσιμες για τη βελτίωση της κένωσης.

Δυστυχώς, σε πολλά άρθρα για την χειρουργική θεραπεία του ODS, τουλάχιστον οι μισές από τις προαναφερθείσες θεραπείες δεν περιλαμβάνονται στα συντηρητικά μέτρα που εκτελούνται πριν από τη πρόταση για χειρουργική επέμβαση (Boccasanta, 2004), το οποίο δείχνει ότι υπάρχει μια τάση προς χειρουργική υπερθεραπεία, δηλ., κατά μέσο όρο, περισσότεροι από τους μισούς ασθενείς με ODS υποβάλλονται σε STARR, ενώ σε κάποιες σειρές αναφέρεται χαμηλότερο ποσοστό επεμβάσεων 14% (Goede, 2011).

6. Εργαλεία εκτίμησης της βαρύτητας και της ποιότητας ζωής

a. Obstructive Defecation Score (ODS)

Το ODS περιλαμβάνει μια μεγάλη ποικιλία παθολογικών καταστάσεων με ασαφή παθοφυσιολογία και μεταβλητές θεραπευτικές στρατηγικές που κυμαίνονται από συντηρητική αγωγή με δίαιτα υψηλής περιεκτικότητας σε φυτικές ίνες ή φαρμακευτική θεραπεία με καθαρτικά, μέχρι επανεκπαίδευση του πυελικού εδάφους με βιοανάδραση ή χειρουργική επέμβαση. Η ποικιλία των παθοφυσιολογικών αιτιών του συνδρόμου (συνδυασμός λειτουργικών και ανατομικών βλαβών) δυσκολεύει την κατηγοριοποίηση των ασθενών, τη βαθμολόγηση των συμπτωμάτων και την αξιολόγηση των αποτελεσμάτων. Επιπλέον, η έλλειψη επικυρωμένων βαθμολογιών των συμπτωμάτων μπορεί να οδηγήσουν σε κακή συνεννόηση μεταξύ ερευνητών στην κλινική σταδιοποίηση και στην αξιολόγηση των θεραπευτικών αποτελεσμάτων.

Οι πιο συχνά χρησιμοποιημένες κλίμακες στις μελέτες είναι το Longo ODS score, Altomare ODS score (Altomare, 2008), ODS-S score (Renzi, 2012), ODS score (Jayne, 2009)

Η κλίμακα ODS είναι ένα μη επικυρωμένο εργαλείο για την αξιολόγηση της βαρύτητας των συμπτωμάτων αποφρακτικής δυσχεσίας, που αναφέρεται συχνά σε μελέτες που έχουν δημοσιευτεί για τη STARR και την TRANSTAR. Εννέα συμπτώματα της αποφρακτικής δυσχεσίας (συχνότητα κενώσεων, ένταση πίεσης αφόδευσης, διάρκεια πίεσης αφόδευσης, ατελής κένωση, πυελικός πόνος, μείωση των δραστηριοτήτων, χρήση υπακτικών-κλύσματος, δακτυλική υποβοήθηση) βαθμολογούνται σε κλίμακα από 0 έως 4, και κατά συνέπεια, η μέγιστη βαθμολογία ODS είναι 36. Η συνολική ODS βαθμολογία προκύπτει από το άθροισμα των επιμέρους συνιστωσών με υψηλότερη βαθμολογία να αναδεικνύει πιο σοβαρά συμπτώματα. (Jayne, 2009)

Το ODS-S score (Renzi, 2012) είναι ένα νέο, απλό και εύχρηστο σύστημα βαθμολόγησης για το ODS. Το ερωτηματολόγιο αποτελείται από 5 στοιχεία: υπερβολική πίεση κατά την αφόδευση, ατελής κένωση του ορθού, χρήση κλύσματος και/ή καθαρτικών, κολπική-προκτική-περινεϊκή δακτυλική υποβοήθηση κένωσης και κοιλιακή δυσφορία και/ή πόνος. Κάθε στοιχείο βαθμολογήθηκε από 0 έως 4 με συνολική βαθμολογία από 0 (χωρίς συμπτώματα) έως 20 (πολύ σοβαρά συμπτώματα).

Το Altomare ODS score είναι ένα δομημένο ερωτηματολόγιο που αναζητά τα συμπτώματα της αποφρακτικής δυσχεσίας, που αποτελούνται από οκτώ στοιχεία 3 ή 4 βαθμών. Κάθε ένα από τα στοιχεία είχε τέσσερις ή πέντε πιθανές απαντήσεις με βαθμολογίες που κυμαίνονται από μηδέν (χωρίς συμπτώματα) έως τρεις ή τέσσερις βαθμούς (πιο σοβαρό σύμπτωμα). Περιλαμβάνει τα εξής: Α) το μέσο χρόνο παραμονής στη τουαλέτα, Β) τον αριθμό των ημερήσιων προσπαθειών κένωσης, Γ) την δακτυλική υποβοήθηση, Δ) τη χρήση καθαρτικών, Ε) την χρήση κλύσμάτων, ΣΤ) την ατελή κένωση, Ζ) την αυξημένη προσπάθεια κατά την κένωση, Η) τη σύσταση των κοπράνων. Η βαθμολογία ODS είναι το άθροισμα όλων των βαθμών, με μέγιστη βαθμολογία 31.

b. Εργαλεία αξιολόγησης ποιότητας ζωής

Το Patient Assessment of Constipation Quality of Life (PAC-QoL) score είναι μια ολοκληρωμένη εκτίμηση του βαθμού της δυσκοιλιότητας στην καθημερινή λειτουργία των ασθενών και της γενικής ποιότητας ζωής (Marquis, 2005). Είναι ένα επικυρωμένο ερωτηματολόγιο που αναπτύχθηκε για την αξιολόγηση της δυσκοιλιότητας με την πάροδο του χρόνου. Τα 28 στοιχεία της κλίμακας PAC-QoL δημιουργούν τέσσερις επιμέρους κλίμακες (ανησυχία, σωματική δυσφορία, ψυχοκοινωνική δυσφορία και ικανοποίηση), καθώς και μια συνολική βαθμολογία. Οι βαθμολογίες της κλίμακας PAC-QoL σχετίζονται σημαντικά με το κοιλιακό άλγος ($p < 0,001$) και τη σοβαρότητα της δυσκοιλιότητας ($p < 0,05$). Η κλίμακα PAC-QoL αξιολογεί τη βελτίωση της ποιότητας ζωής που εκφράζεται με μείωση της βαθμολογίας στην κλίμακα (Marquis, 2005). Το PAC-QoL score είναι μία κλίμακα που προσδιορίζεται από τον ασθενή για τη συγκεκριμένη ασθένεια και αποτελεί το κύριο μέτρο βαθμολόγησης της ποιότητας ζωής των ασθενών μετά από επέμβαση TRANSTAR.

7. Ενδείξεις και αντενδείξεις χειρουργικής αντιμετώπισης

Είναι γνωστό ότι η σωστή επιλογή των ασθενών με ODS είναι το κλειδί για την επιτυχία της θεραπείας τους. Μετά από πλήρη κλινικοεργαστηριακό έλεγχο, ασθενείς με ODS που δεν έχουν ανταποκριθεί στη συντηρητική θεραπεία, ενδέχεται να θεωρηθούν κατάλληλοι για τη επέμβαση STARR. Οι θεραπευτικές επιλογές μετά από απεικόνιση διαφοροποιούνται σε σχέση με τα κλινικά ευρήματα (εσωτερική πρόπτωση ορθού ± ορθοκήλη) σε ασθενείς που πάσχουν από ODS (Schwandner, 2008). Εάν η εσωτερική πρόπτωση του ορθού και η ορθοκήλη επιβεβαιωθούν από το διαγνωστικό έλεγχο, η επέμβαση STARR μπορεί να προταθεί ως πρώτη επιλογή. Ωστόσο, εάν η εσωτερική πρόπτωση του ορθού και η ορθοκήλη συνδυάζονται με άλλες ασθένειες του πυελικού εδάφους, όπως π.χ. εντεροκήλη, σιγμοειδοκήλη ή ουρογεννητική πρόπτωση, θα πρέπει να συνιστάται πρώτα η θεραπεία αυτών των σχετικών διαταραχών. Συγκεκριμένα, όσον αφορά την εντεροκήλη, αυτή πρέπει να αντιμετωπιστεί πριν την επέμβαση STARR, αλλά μπορεί επίσης να συνδυαστεί με την επέμβαση STARR σε έμπειρα κέντρα. Όσον αφορά την εξωτερική πρόπτωση του ορθού, πρέπει να συνιστώνται διακοιλιακές ή περινεϊκές επεμβάσεις. Εάν επιβεβαιωθεί κλινικά και μορφολογικά η εσωτερική πρόπτωση και η ορθοκήλη συνδέεται με πυελική δυσσυνέργεια, η κύρια θεραπευτική επιλογή πρέπει να είναι συντηρητική (π.χ. βιοανάδραση). Εάν η ακράτεια κοπράνων σχετίζεται με εσωτερική πρόπτωση του ορθού και ορθοκήλη, απαιτείται μια προσαρμοσμένη θεραπεία που εξαρτάται από τη λειτουργία του σφιγκτήρα. Συγκεκριμένα, ασθενείς με ακράτεια κοπράνων που σχετίζεται με μορφολογικό έλλειμμα του σφιγκτήρα που εκτιμήθηκε από διορθικό υπέρηχο δεν είναι υποψήφιοι για STARR.

Γενικά, πρέπει να αναφέρεται σαφώς ότι οι ασθενείς με ορθοκήλη χωρίς συμπτώματα ODS ή εσωτερική πρόπτωση του ορθού δεν είναι υποψήφιοι για την επέμβαση STARR.

Ενδείξεις

Οι ενδείξεις για χειρουργική αντιμετώπιση του ODS με την Transtar εκτομή ορθού είναι: Α) επί αποτυχίας της συντηρητικής αντιμετώπισης του συνδρόμου αποφρακτικής αφόδευσης, και Β) η ύπαρξη ορθικού εγκολεασμού ή ορθοκήλης. Οι Renzi et al. χρησιμοποίησαν τα εξής κριτήρια για την αντιμετώπιση του ODS με επέμβαση TRANSTAR: ODS score ≥ 12 , ορθικός εγκολεασμός (εγκολεασμός ≥ 10 mm) και/ή ορθοκήλη εκτεινόμενη 3εκ. ή περισσότερο από το τοίχωμα του ορθού, όπως έδειξε το αφοδευσιογράφημα, και η αποτυχία 6 μηνών φαρμακευτικής θεραπείας (Renzi, 2016).

Αντενδείξεις

Οι αντενδείξεις της επέμβασης TRANSTAR είναι: χρόνια φλεγμονώδης νόσος του εντέρου με πρωκτίτιδα, δυσπλασία ή καρκίνο του ορθού, προηγούμενη επέμβαση με εκτομή του ορθού με κεντρική αγγειακή απολίνωση, δυσκοιλιότητα βραδείας διέλευσης και σε δυσσυνέργεια του πυελικού εδάφους, στένωση πρωκτικού καναλιού ή προϋπάρχον πλέγμα στην ελάσσονα πύελο (C. Isbert, 2016).

Σχετικές αντενδείξεις είναι η ακράτεια κοπράνων με σφιγκτηριακή ανεπάρκεια, στένωση του ορθού σε αφοδευσιογράφημα. Στοιχεία σαφούς παθολογίας από το σιγμοειδές κόλον (εκκολπωματίτιδα, μεγάλη σιγμοειδοκήλη) μειώνουν την επιτυχία της επέμβασης και μπορεί να θεωρηθεί σχετική αντένδειξη. Συμπτώματα πόνου ιδίως στην αριστερή κάτω κοιλία κατά την αφόδευση μπορεί να είναι ενδεικτικά κάποιας άλλης παθολογίας και πρέπει να τεκμηριωθεί αυτή η παθολογία με αξονική τομογραφία. Πιθανώς μια λαπαροσκοπική κολεκτομή (Samaranayake, 2010) ή οπίσθια ορθοπηξία (Laubert, 2012) να είναι πιο κατάλληλη ώστε να έχει καλύτερα αποτελέσματα. Η ύπαρξη εντεροκήλης ή η εκδήλωση ακράτειας κοπράνων δεν είναι αντένδειξη (C. Isbert, 2016). Σύμφωνα με τη βιβλιογραφία, ασθενείς με εντεροκήλη είχαν πολύ καλή ανταπόκριση με τη χειρουργική επέμβαση TRANSTAR όσον αφορά τη βελτίωση της δυσκοιλιότητας (Renzi, 2011), ενώ σε ασθενείς με ODS και συμπτωματική ακράτεια κοπράνων, βελτιώνεται η εγκράτεια μόνο μέσω της χειρουργικής επέμβαση STARR σε έως και στο 50% των περιπτώσεων (Boenicke L, 2012).

8. Χειρουργικές τεχνικές

Υπάρχουν διάφορες χειρουργικές τεχνικές για την αντιμετώπιση του συνδρόμου αποφρακτικής δυσχεσίας. Η κολεκτομή και η ορθοπηξία, η επέμβαση Delorme ή κυκλωτερής βλεννογονεκτομή του ορθού με πτύχωση του μυϊκού χιτώνα του ορθού, η κοιλιακή ορθοπηξία και η κοιλιακή λαπαροσκοπική ορθοπηξία (Mercer-Jones, 2014) (Trompetto, 2006) έχουν χρησιμοποιηθεί με ικανοποιητικά βραχυπρόθεσμα αποτελέσματα κατά την αντιμετώπιση του ODS που οφείλεται σε εγκολεασμό ορθού, αλλά τα μακροπρόθεσμα αποτελέσματα είναι λιγότερο ενθαρρυντικά, καθώς σχεδόν οι μισοί ασθενείς έχουν υποτροπή των συμπτωμάτων του ODS στα 4 χρόνια (Roman, 2005). Μπορεί επίσης να πραγματοποιηθεί ρομποτική κοιλιακή ορθοπηξία με πλέγμα (Mantoo, 2013). Η πρώτη χειρουργική επέμβαση με συρραπτικά για πρόπτωση του βλεννογόνου του ορθού για θεραπεία του ODS αναφέρθηκε από τους Pescatori et al.

χρησιμοποιώντας ένα κυκλικό συρραπτικό σε μια μικρή σειρά ασθενών με καλά βραχυπρόθεσμα αποτελέσματα και χωρίς σχετικές επιπλοκές (Pescatori, 1997). Η πρώτη μελέτη για την επέμβαση STARR, δημοσιεύθηκε από τους Boccasanta et al., οι οποίοι ανέφεραν καλά βραχυπρόθεσμα αποτελέσματα περίπου στο 90% των ασθενών, αλλά με επώδυνη αφόδευση στο ένα έτος σε ποσοστό 20% (Boccasanta P, 2004).

a. Χειρουργική τεχνική STARR

Η επέμβαση STARR πραγματοποιείται συνήθως σε θέση Lloyd–Davies, αν και ορισμένοι χειρουργοί προτιμούν την πρυνή jack-knife γνωστή και ως Kraske. Η STARR είναι μία επέμβαση διορθικής εκτομής ολικού πάχους του κατώτερου ορθού χρησιμοποιώντας συρραπτικό (τεχνική PPH). Το τελικό αποτέλεσμα θα πρέπει να είναι μία κυκλωτερής γραμμή συρραφής.

Κλινική εξέταση του περινέου, του ορθού και του κόλπου διεξάγεται για τη διάγνωση πιθανής άλλης παθολογίας. Επίσης πραγματοποιείται πρωκτοσκόπηση στους ασθενείς για να αποκλειστεί τυχόν συνυπάρχουσα παθολογία του ορθού. Η προεγχειρητική προετοιμασία περιλαμβάνει ένα ή δύο κλύσματα το πρωί της χειρουργικής επέμβασης, μέτρα προφύλαξης για την εν τω βάθει φλεβοθρόμβωση και διεγχειρητικά χορήγηση ευρέως φάσματος αντιβιοτικών. Χρησιμοποιείται γενική ή επισκληρίδιος αναισθησία με βάση την προσωπική κρίση του αναισθησιολόγου.

Χρησιμοποιούνται δύο κυκλικά συρραπτικά PPH-01 (Ethicon Endo-Surgery, Inc., USA). Ο ασθενής τοποθετήθηκε στη θέση λιθοτομής. Διενεργείται μια πρώτη εξέταση για να επιβεβαιωθεί η παρουσία και η έκταση της εσωτερικής πρόπτωσης του ορθού και η ορθοκίλη και επίσης να επιβεβαιωθεί η απουσία κάποιας συνυπάρχουσας παθολογίας. Ο κυκλικός πρωκτικός διαστολέας εισάγεται στο πρωκτικό κανάλι και συγκρατείται στερεωμένος στο περινεϊκό δέρμα με δύο ράμματα (πρόσθιο και οπίσθιο). Η ορθοκίλη ωθείται μέσω του πρωκτικού καναλιού με ένα δάχτυλο που εισάγεται στον κόλπο για να αναγνωριστεί η κορυφή της. Το οπίσθιο κολπικό τοίχωμα τραβιέται προς τα πάνω με μια λαβίδα Babcock, η κορυφή της ορθοκίλης τραβιέται προς τα κάτω και τρία ημικυκλικά ράμματα τοποθετούνται στο πρόσθιο ορθό περίπου 1, 2 και 3 εκ. πάνω από την οδοντωτή γραμμή. Το πρώτο συρραπτικό PPH-01 τοποθετείται και το οπίσθιο τοίχωμα του ορθού προστατεύεται με μια σπάτουλα. Τα άκρα των ραμμάτων έλκονται μέσω των οπών του συρραπτικού και εφαρμόζεται τάση για να προπίπτει ο ιστός, που θα αφαιρεθεί, στο περίβλημα του συρραπτικού, διασφαλίζοντας ότι το οπίσθιο κολπικό τοίχωμα δεν έχει ενσωματωθεί. Το συρραπτικό κλείνει και πυροδοτείται. Με την ίδια διαδικασία, τοποθετούνται δύο ημικυκλικά ράμματα και ένα δεύτερο συρραπτικό PPH-01 στο οπίσθιο τοίχωμα του ορθού. Αιμοστατικά ράμματα 2-0 Vicryl με συρραφή ολικού πάχους χρησιμοποιούνται για τον έλεγχο της αιμορραγίας από τη γραμμή συρραφής. Όλα τα χειρουργικά δείγματα που λαμβάνονται από τη επέμβαση στέλνονται για ιστολογική εξέταση (Hesham, 2012).

b. Χειρουργική τεχνική TRANSTAR

Η προεγχειρητική προετοιμασία περιλαμβάνει ένα ή δύο κλύσματα φωσφορικού νατρίου το πρωί

της χειρουργικής επέμβασης, μέτρα προφύλαξης της εν τω βάθει φλεβοθρόμβωσης και χορήγηση ευρέως φάσματος αντιβιοτικά. Χρησιμοποιείται γενική ή περιοχική αναισθησία με βάση τις προτιμήσεις του εκάστοτε χειρουργού. Ο ασθενής τοποθετείται σε θέση της λιθοτομής με τους γοφούς σε υπερέκταση. Διενεργείται μία αρχική εξέταση για να επιβεβαιωθεί η παρουσία και η έκταση της εσωτερικής πρόπτωσης του ορθού και της ορθοκίλης και επίσης να επιβεβαιωθεί η απουσία συνυπάρχουσας παθολογίας. Το Contour Transtar TM-STR5G (Ethicon EndoSurgery Inc., Cincinnati, OH, USA) κίτ ανοίγεται και ο κυκλικός διαστολέας πρωκτού (CAD) εισάγεται απαλά και στερεώνεται στο περινεϊκό δέρμα με τέσσερα ράμματα silk 1/0. Μια κομπρέσα εισάγεται και τραβιέται απαλά προς τα έξω για να εντοπιστεί η κορυφή του εγκολεασμού.

Βήμα 1ο: Τοποθέτηση ραμμάτων δίκην αλεξίπτωτου. Ένα αρχικό ράμμα prolene 2/0 τοποθετείται στη θέση 2η ώρα στην κορυφή του εγκολεασμού και γίνονται δύο ή τρεις ακόμη πλήρους πάχους ραφές έτσι ώστε η βελόνα να βγει στη θέση 1η ώρα όταν το ράμμα είναι χαλαρά δεμένο. Συνεχίζοντας αριστερόστροφα, παρόμοια ράμματα τοποθετούνται μεταξύ 12 και 11 η ώρα, 10 και 9 η ώρα, 8 και 7 η ώρα, 6 και 5η ώρα και 4 και 3η ώρα, με αποτέλεσμα να τοποθετηθούν έξι ράμματα έλξης περιφερικά γύρω από την κορυφή του εγκολεασμού, αφήνοντας ένα κενό μεταξύ 4ης και 2ης ώρας για την κυκλωτή εκτομή με συρραπτικό.

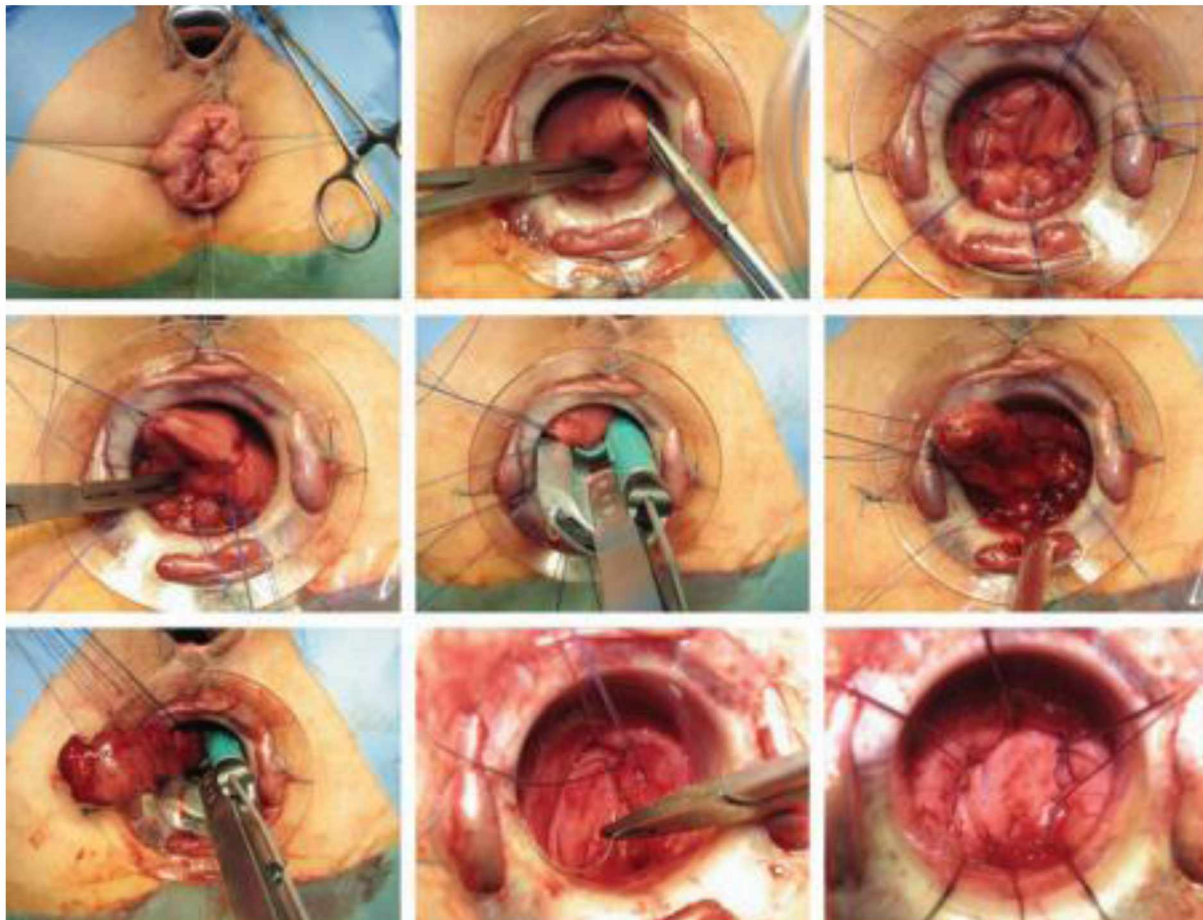
Βήμα 2ο: Άνοιγμα της πρόπτωσης. Το 5ο ράμμα έλξης τοποθετείται στην 3η ώρα στο σημείο ανοίγματος της πρόπτωσης, και ένας βρόγχος γίνεται στο τέλος αυτού του ράμματος μέσω του οποίου το συρραπτικό Transtar περνάει στο περιφερικό ορθό. Έλξη εφαρμόζεται στο ράμμα στην 3 η ώρα για να φέρει την πρόπτωση στα σκέλη του συρραπτικού, και στη συνέχεια τοποθετείται ο πείρος συγκράτησης του συρραπτικού και το το συρραπτικό κλείνει. Μια περίοδος αναμονής 15 δευτερολέπτων μεταξύ κλεισίματος και πυροδότησης του συρραπτικού οδηγεί στη μεγιστοποίηση της συμπίεσης του ιστού και της επακόλουθης αιμόστασης. Σε αυτή τη χρονική περίοδο πραγματοποιείται κολπική εξέταση για να διασφαλιστεί ότι κανένα από τα οπίσθια τοιχώματα του κόλπου δεν έχει συμπεριληφθεί στη γραμμή συρραφής. Το συρραπτικό πυροδοτείται με αποτέλεσμα την κυκλωτή διατομή της πρόπτωσης, ανοίγοντας τον εγκολεασμό. Ένα ράμμα Vicryl 2/0 τοποθετείται στην κορυφή της κυκλωτερούς διατομής για να λειτουργήσει ως ένα σημείο αναφοράς για την αρχή και το τέλος της περιφερικής εκτομής και για την πρόληψη της «ελίκωσης» της γραμμής συρραφής.

Βήμα 3ο: Κυκλωτής εκτομή. Μετά την αντικατάσταση της κασέτας του συρραπτικού, η συσκευή επανεισάγεται στο ορθό και περιστρέφεται αριστερόστροφα με έλξη στα ράμματα 2 έως 12 και 11 έως 9 η ώρα για να φέρει την πρόσθια πρόπτωση στα σκέλη του συρραπτικού. Ο πείρος συγκράτησης και το συρραπτικό κλείνει και ο κόλπος ελέγχεται πριν πυροδοτηθεί το συρραπτικό. Η εκτομή προχωράει αριστερόστροφα μέχρι να πραγματοποιηθεί περιμετρική εκτομή ολικού πάχους. Ιδιαίτερη προσοχή δίνεται με την τελική πυροδότηση του συρραπτικού, χρησιμοποιώντας το ράμμα που βρίσκεται στην 3 η ώρα ως σημείο αναφοράς, για να διασφαλιστεί ότι η εκτομή τερματίστηκε στην ίδια θέση με την οποία είχε αρχίσει. Η τελική γραμμή συρραφής επισκοπείται για αιμορραγία, η οποία αντιμετωπίζεται με μεμονωμένα ράμματα 3/0 Vicryl, όπου απαιτείται. Οι αιμοστατικές ραφές τοποθετούνται όπου κρίνεται απαραίτητο, αλλά

ιδιαίτερα στη διασταύρωση των επιμέρους γραμμών συρραφής. Το παρασκεύασμα στέλνεται για ιστολογική ανάλυση, που περιλαμβάνει το ύψος και το βάρος του δείγματος, στοιχεία για την παρουσία τοιχώματος ολικού πάχους του ορθού και την παρουσία/απουσία περιτοναίου.

Μετεγχειρητική πορεία

Ο ασθενής ξεκινάει με δίαιτα εύπεπτη και χαμηλή σε φυτικές ίνες από την πρώτη μετεγχειρητική ημέρα. Δεν χορηγούνται άλλα αντιβιοτικά. Χορηγούνται αναλγητικά, συμπεριλαμβανομένων μη στεροειδών αντιφλεγμονωδών φαρμάκων και μορφίνης, όπως απαιτείται. Χαμηλού μοριακού βάρους ηπαρίνη χορηγείται μέχρι την έξοδο από το νοσοκομείο, η οποία εξαρτάται από τον ρυθμό ανάρρωσης του ασθενούς (Lenisa, 2009).

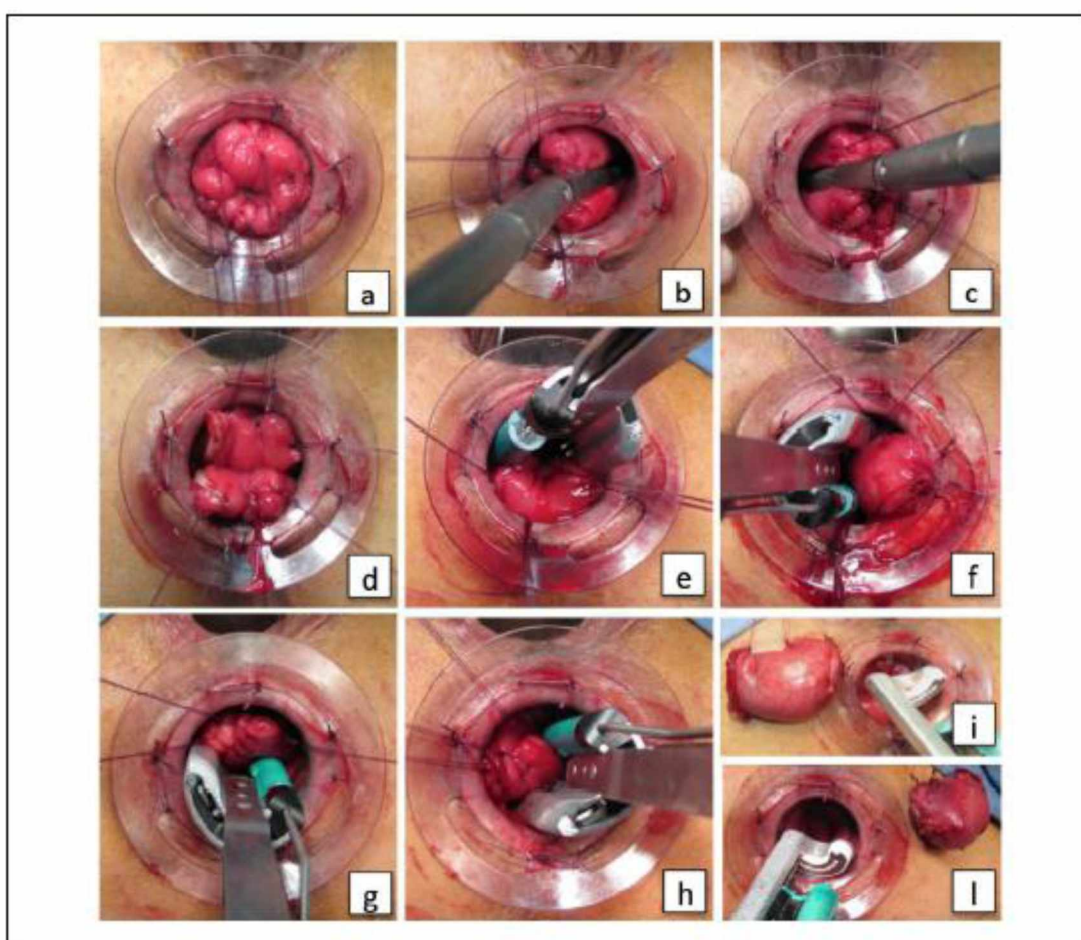


Εικόνα 1. Επέμβαση Contour Transtar. (Isbert, 2009) (α) Τα ράμματα συγκράτησης τοποθετούνται για να ασφαλίσουν τον κυκλικό πρωκτικό διαστολέα (CAD). (β) Το πρώτο ράμμα έλξης τοποθετείται στην κορυφή της πρόπτωσης στη θέση 3η ώρα. (γ) Άλλα 4 ράμματα έλξης τοποθετημένα περιφερικά γύρω από την πρόπτωση. (δ) Ένα ράμμα σήμανσης που υποδηλώνει τη θέση και το βάθος της πρώτης κυκλοτερούς διατομής αναγράφεται στη θέση 3η ώρα. (ε) Η πρώτη κυκλοτερής διατομή γίνεται για να ανοίξει η πρόπτωση. (στ) και (ζ) Η πρόπτωση αφαιρείται με διαδοχικές πυροδοτήσεις του Contour Transtar. (η) και (θ): Αιμοστατικά ράμματα τοποθετούνται γύρω από τη συρραμμένη αναστόμωση.

c. Παραλλαγές στην εγχειρητική τεχνική

Επέμβαση TRANSTAR με ευθύγραμμο και κυρτό κοπτοράπτη

Μία τροποποίηση της τεχνικής αναφέρουν οι Renzi et al. χρησιμοποιώντας και δύο ευθύγραμμο συρραπτικά. Η διαδικασία εκτελείται με παρόμοιο τρόπο με αυτόν που περιγράφηκε παραπάνω μέχρι την περιφερική τοποθέτηση των ραμμάτων στο τοίχωμα της πρόπτωσης (Εικόνα 2a). Σε αυτήν την περίπτωση υπάρχουν 6 ράμματα που επιτρέπουν την τοποθέτηση, στις θέσεις 3 η ώρα και στις 9 η ώρα, των 2 γραμμικών συρραπτικών ETS-45 (Ethicon-Endosurgery, Romezia, Ιταλία) (Εικόνα 2b και c). Αυτή η κίνηση προκαλεί το διαχωρισμό της πρόπτωσης του ορθού σε 2 μισά, πάνω και κάτω (Εικόνα 2d). Η εκτομή αυτών των 2 μισών της πρόπτωσης γίνεται με επακόλουθη πυροδότηση του κοπτοράπτη CCS-30 Transtar, πρώτα στο ανώτερο μισό (Εικόνα 2e και f) και στη συνέχεια στο κάτω μισό της πρόπτωσης του ορθού (Εικόνα 2g και h). Όπως και στη κλασική TRANSTAR, τυχόν αιμορραγία σταματάει με αιμοστατική συρραφή της γραμμής με μεμονωμένα ράμματα, αφήνοντας ένα κομμάτι γάζας τοποθετημένο για μερικές ώρες.



Εικόνα 2. Επέμβαση TRANSTAR με ευθύγραμμο και κυρτό κοπτοράπτη.

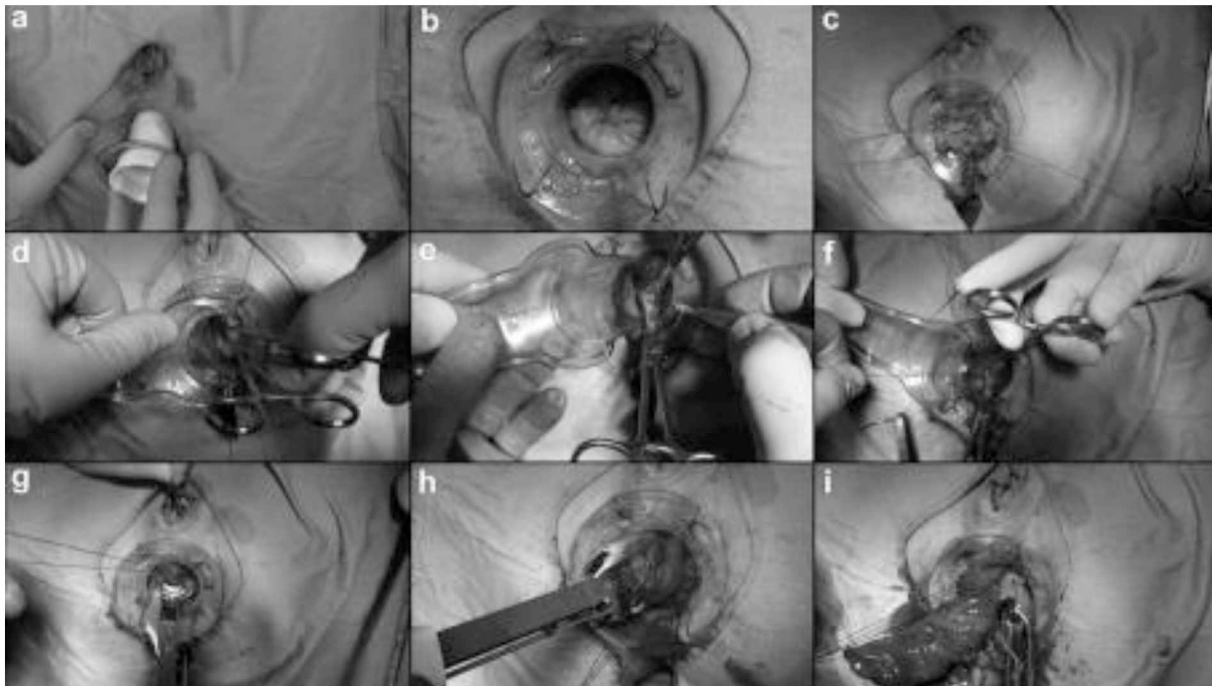
Επέμβαση TRANSTAR με κυρτό κοπτοράπτη και χρήση διαθερμίας

Η επέμβαση TRANSTAR παρέχει επιμήκως άνοιγμα της πρόπτωσης με μία πυροδότηση του

Contour. Σε περίπτωση μεγάλης πρόπτωσης, αυτό δεν είναι εύκολο και συχνά κάνει πιο δύσκολη τη τοποθέτηση του προπίπτοντος ιστού μεταξύ των άκρων του συρραπτικού λόγω της ύπαρξης ακανόνιστης γραμμής συρραφής ή συσσωρευμένου ιστού. Οι Brescia et al.(2013) προσπάθησαν να ξεπεράσουν αυτό το πρόβλημα ανοίγοντας επιμήκως την πρόπτωση με ένα ευθύγραμμο λαπαροσκοπικό συρραπτικό, αλλά αυτή η τροποποίηση αύξησε το κόστος της επέμβασης και έλυσε μόνο ένα μέρος του προβλήματος. Εγκαταλείποντας αυτήν την υπόθεση, ανέπτυξαν μια νέα τεχνική για να διανοίξουν την πρόπτωση,για να επιτευχθεί ένα πολύ καλό αποτέλεσμα.

Τέσσερις ή πέντε ραφές πολυπροπυλενίου 2/0 τοποθετούνται στην κορυφή της πρόπτωσης, προσέχοντας να μην έχει εγκλωβιστεί ακούσια ιστός από το έτερο ορθικό τοίχωμα ή από τον κόλπο. Αυτά τα ράμματα επιτρέπουν στον χειρουργό να επιτύχει συμμετρική έλξη της πρόπτωσης και να επιτευχθεί καλός έλεγχος των ιστών κατά τη διάρκεια της εκτομής. Δύο λαβίδες Kocher τοποθετούνται για να συλλάβουν τον ιστό, στις 2 και 4 η ώρα, αντίστοιχα. Η πρόπτωση στη συνέχεια ανοίγεται επιμήκως με ηλεκτρική διαθερμία μεταξύ των λαβίδων Kocher. Δύο άλλα ράμματα προπυλενίου 2-0 τοποθετούνται και στις δύο πλευρές της κορυφής του ανοίγματος της πρόπτωσης για βελτίωση της αιμόστασης και για να βοηθήσει στην εισαγωγή της πρόπτωσης μεταξύ των άκρων του CCS-30. Η έλξη των ραμμάτων και η απουσία μεταλλικών κλιπ απλοποιεί τη τοποθέτηση του συρραπτικού CCS-30 και την έναρξη της κυκλοτερούς εκτομής του ορθού.

Η εκτομή ξεκινάει με την τοποθέτηση του συρραπτικού στη βάση της πρόπτωσης και κάθετα στο CAD (κυκλικός πρωκτικός διαστολέας). Είναι σημαντικό να μην συσσωρευτεί ο ιστός μεταξύ των σκελών του οργάνου και να διατηρηθεί το συρραπτικό στο ίδιο βάθος, χρησιμοποιώντας το CAD ως αναφορά, για να μειωθεί ο κίνδυνος ελίκωσης της γραμμής συρραφής και του σχηματισμού “dog ears” στην αρχή και στο τέλος της συρραφής. Κατά την εκτομή του πρόσθιου τμήματος του ορθού, πρέπει να προσέχουμε να μην εγκλωβιστεί το οπίσθιο τοίχωμα του κόλπου στο ράμμα λόγω του κινδύνου σχηματισμού ορθοκολπικού συριγγίου. Αυτό μπορεί να αποφευχθεί τραβώντας το οπίσθιο κολπικό τοίχωμα προς τα πάνω και ελέγχοντας τον κόλπο πριν την πυροδότηση του συρραπτικού. Συνήθως χρειάζονται 4-6 πυροδοτήσεις για να ολοκληρωθεί η εκτομή του ορθού. Στο τέλος της επέμβασης, γίνεται υπερ-συρραφή με μεμονωμένες ραφές για να βελτιωθεί η αιμόσταση. Το δείγμα που αφαιρείται ελέγχεται πάντα πριν από το τέλος της επέμβασης για να αποκλειστεί η παρουσία ιστού που δεν ανήκει στο ορθό (εντεροκήλη, σιγμοειδοκήλη).



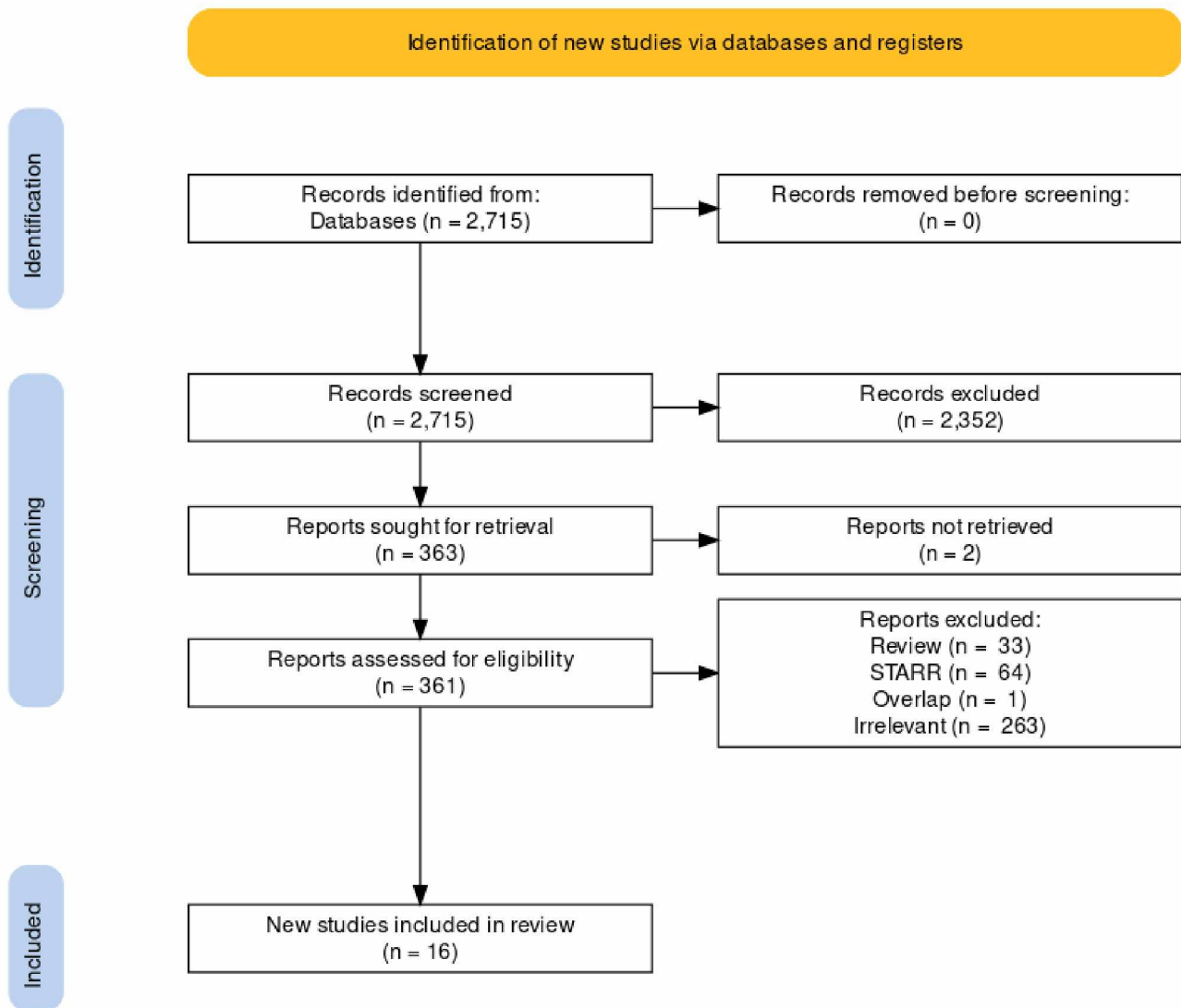
Εικόνα 3. a. Εισαγωγή του κυκλικού πρωκτικού διαστολέα. b. Ο κυκλικός πρωκτικός διαστολέας προσαρμόζεται στην περιπρωκτική περιοχή. c. Ράμματα πολυπροπυλενίου 2.0 τοποθετημένα περιφερικά στην κορυφή της πρόπτωσης. d. Προπίπτων ιστός συγκρατείται από 2 λαβίδες Kocher τοποθετημένους στις 2η και 4η ώρα αντίστοιχα. e. Η πρόπτωση ανοίγεται επιμήκως στις 3 η ώρα με το ηλεκτρική διαθερμία και κρατιέται μεταξύ των λαβίδων Kocher. f. Τοποθέτηση δύο επιπλέον ραμμάτων πολυπροπυλενίου 2.0 και στις δύο πλευρές της κορυφής του ανοίγματος της πρόπτωσης. g. Εισαγωγή της πρόπτωσης μεταξύ των σκελών του CCS-30. h. και i. Κυκλοτερής εκτομή του ορθού που πραγματοποιείται με CCS-30. (Brescia, 2013)

9. Αποτελέσματα

Στη παρούσα ανασκόπηση αναζητήθηκαν τα εξής: 1) διεγχειρητικά αποτελέσματα συμπεριλαμβανομένης της αιμορραγίας και της διάρκειας επέμβασης. 2) άμεση μετεγχειρητική θνησιμότητα και νοσηρότητα, συμπεριλαμβανομένης της αιμορραγίας, της διάσπασης γραμμής συρραφής και των ουρολογικών επιπλοκών. 3) διάρκεια παραμονής στο νοσοκομείο εκφρασμένη σε ημέρες παραμονής στο νοσοκομείο μετά την αρχική χειρουργική επέμβαση. 4) Λειτουργικά αποτελέσματα όπως με κλίμακα ODS και βαθμολογία δυσκοιλιότητας προεγχειρητικά και μετεγχειρητικά, ποσοστά επιτακτικότητας στην αφόδευση και κλίμακες ακράτειας κοπράνων.

Σύμφωνα με τα κριτήρια αναζήτησης, 363 μελέτες εντοπίστηκαν αναφέροντας αποτελέσματα σχετικά με την TRANSTAR. Από αυτές, 347 μελέτες αποκλείστηκαν από την ανάλυση όπως φαίνεται στο διάγραμμα ροής PRISMA 2020 Flow diagram. Τα 33 άρθρα ήταν συστηματικές ανασκοπήσεις και τα 64 αναδρομικές μελέτες για την επέμβαση STARR. Μία από τις μελέτες εμφάνιζε επικάλυψη ασθενών με άλλη του ίδιου κέντρου (Mari, 2017). Δεκαέξι μελέτες ήταν διαθέσιμες για ανάλυση. Μία μελέτη ήταν μητρώο καταγραφής ασθενών της επέμβασης TRANSTAR (Ribaric, 2014), εννιά μελέτες ήταν αναδρομικές μελέτες για τη επέμβαση TRASTAR (Lenisa, 2009) (Wolff, 2010) (Martellucci, 2011) (Bock, 2013) (Brescia, 2013) (Masoni, 2013) (Rosen, 2015) και 6 μελέτες ήταν συγκριτικές (δύο προοπτικές τυχαιοποιημένες) μεταξύ της επέμβασης STARR και της TRANSTAR (Isbert, 2009) (Wadhawan, 2010) (Naldini, 2011) (Renzi, 2011) (Savastano, 2012) (Boccasanta, 2018) και μία συγκριτική μελέτη (προοπτική) TRANSTAR με κυρτό κοπτοράπτη και με συνδυασμό ευθύγραμμου και κυρτού κοπτοράπτη (Renzi, 2016).

Τα δεδομένα των τελευταίων μελετών συγκεντρώθηκαν επίσης για ξεχωριστή ανάλυση. Ως εκ τούτου, υπήρχαν 16 άρθρα με σειρές ασθενών με αποτελέσματα μετά την επέμβαση TRANSTAR. Τα τελευταία χρόνια στη βιβλιογραφία παρατηρήθηκε μία ελάττωση των δημοσιεύσεων σχετικά με την επέμβαση αυτή. Από τις 16 μελέτες που αναφέρονται στην TRANSTAR, οι πρώτες δημοσιεύθηκαν στη βιβλιογραφία το 2009 και οι τελευταίες είναι 2 μελέτες που δημοσιεύθηκαν το 2016-2018.



PRISMA 2020 Flow diagram (Hadaway NR, 2021)

a. Διεγχειρητικά - άμεσα μετεγχειρητικά δεδομένα

Σειρές ασθενών

Δεκαέξι μελέτες, με 1349 ασθενείς (96,9% γυναίκες) χρησιμοποιήθηκαν για την ανάλυση (Isbert, 2009) (Lenisa, 2009) (Wadhawan, 2009) (Wolf, 2010) (Boccasanta, 2011) (Martellucci, 2011) (Naldini, 2011) (Renzi, 2011) (Savastano, 2012) (Bock, 2013) (Brescia, 2013) (Masoni, 2013) (Ribaric, 2014) (Renzi, 2016) (Boccasanta, 2018). Ο μέσος όρος ηλικίας ήταν 57,1 έτη (εύρος:27-91 ετών). Οι πολύτοκες γυναίκες ήταν 486 από 711 (68,3%), είχαν υποβληθεί σε υστερεκτομή οι 233 από 811 (68,7%) και έχει διενεργηθεί επισιοτομή στις 257 από τις 407(63,1%). Τα προεγχειρητικά δεδομένα από το αφοδευσιογράφημα

καταγράφηκαν σε 3 μελέτες (Masoni, 2013) (Ribaric, 2014) (Renzi, 2016). Ορθοκήλη υπήρχε στο 87,4% (447/511) των ασθενών και εσωτερική πρόπτωση του ορθού στο 92,4% (382/411) των ασθενών. Στη μελέτη των Renzi et al. με 128 ασθενείς υπήρχε η σιγμοειδοκήλη στο 5,4% και η εντεροκήλη στο 1,5% των περιλαμβανόμενων ασθενών. Σε μελέτη των Ribaric et al. με 100 ασθενείς, οι 77 είχαν εσωτερική πρόπτωση ορθού. Ο μέσος όρος της διάρκειας της επέμβασης σε λεπτά ήταν 37,8 λεπτά (εύρος: 26-71 λεπτά).

Μητρώο καταγραφής ασθενών

Σύμφωνα με το European TRANSTAR Registry (Ribaric, 2014), 100 ασθενείς (98 γυναίκες, ηλικία: $60 \pm 13,8$ έτη, BMI: $27 \pm 6,8$ kg/m²) με ODS, οι οποίοι υποβλήθηκαν σε επέμβαση TRANSTAR, καταγράφηκαν στο διάστημα μεταξύ Ιανουαρίου 2009 και Ιανουαρίου 2011. Κατά το αφοδευσιογράφημα, η ορθοκήλη υπήρχε στο 80%, η εσωτερική πρόπτωση του ορθού στο 73%, η περινεϊκή κάθοδος στο 17% και η εντεροκήλη στο 14% των περιλαμβανόμενων ασθενών. Ο μέσος χρόνος επέμβασης ήταν $43,8 \pm 13,9$ λεπτά, το μέσο βάρος του αφαιρεθέντος ιστού ήταν $37,8 \pm 25,3$ γραμμάρια και η μέση διάρκεια παραμονής στο νοσοκομείο ήταν $4,36 \pm 2,75$ ημέρες. Η συχνότητα εμφάνισης διεγχειρητικής νοσηρότητας ήταν 3%, συμπεριλαμβανομένου ενός ασθενούς με μερική διάσπαση γραμμής συρραφής και σε δύο ασθενείς με ελίκωση της γραμμής συρραφής. Η συχνότητα εμφάνισης μετεγχειρητικής νοσηρότητας ήταν 8%. Αυτό περιελάμβανε αιμορραγία (5%), επίσχεση ούρων (2%) και επίμονο πόνο (1%), που χρειάστηκε την αφαίρεση των μεταλλικών κλιπ, που είχαν απομείνει.

Πίνακας 1. Χαρακτηριστικά ασθενών, διάρκεια χειρουργείου και νοσηλείας

Συγγραφέας	Έτος	Μέση ηλικία	BMI (kg/m ²)	Διάρκεια επέμβασης (min)	Ημέρες νοσηλείας
Isbert	2009	66 (15.1)		51 (18.2)	3.6 (2.3)
Lenisa	2009	64 (15.8)	25 (5.8)	45(16.5)	4 (3.8)
Wadhawan	2010	56.1		46.96	2
Wolff	2010	64 (16.8)		45 (22)	5 (6.8)
Boccasanta	2011	57.1 (10.75)		52.2 (8.7)	3.5 (1)
Martellucci	2011	59.2		42 (26-71)	
Naldini	2011	46.4			3.1 (0.75)
Renzi	2011	55 (7.75)		33.1 (15.7)	1.25 (0.53)
Savastano	2012	60.5 (11.4)		43 (8.25)	4 (1)
Bock	2013	64.6(17.5)	23.6 (6)		
Brescia	2013	55 (13)	25.3 (2.5)	45 (13.8)	
Masoni	2013	56 (13)	25.7 (4)	48 (11.5)	
Ribaric	2014	60(27-82)	27 (18-45)	43.8 (13.9)	4.36 (2.75)
Rosen	2015	69.3 (53-91)		40 (30-65)	5 (3-10)
Renzi	2016	52.1 (5.97)		35.6 (7.8)	2 (1-3)
Boccasanta	2018	54,8 (27-77)		30.7 (4.9)	2.5 (0.5)

b. Μετεγχειρητικά αποτελέσματα

Η συνολική μετεγχειρητική νοσηρότητα, που αναφέρθηκε από 16 μελέτες (Isbert, 2009) (Lenisa, 2009) (Wadhawan, 2009) (Wolf, 2010) (Boccasanta, 2011) (Martellucci, 2011) (Naldini, 2011) (Renzi, 2011) (Savastano, 2012) (Bock, 2013) (Brescia, 2013) (Masoni, 2013) (Ribaric, 2014) (Rosen, 2015) (Renzi, 2016) (Boccasanta, 2018), ήταν 13.68% (175/1279 ασθενείς, εύρος: 0-38,7%). Δεν αναφέρθηκε θνησιμότητα. Ο συνολικός μετεγχειρητικός ρυθμός αιμορραγίας, που αναφέρθηκε από 14 μελέτες (Isbert, 2009) (Lenisa, 2009) (Wadhawan, 2009) (Wolf, 2010) (Martellucci, 2011) (Naldini, 2011) (Renzi, 2011) (Savastano, 2012) (Brescia, 2013) (Masoni, 2013) (Ribaric, 2014) (Rosen, 2015) (Renzi, 2016) (Boccasanta, 2018), φάνηκε να είναι 3,33% (40/1133 ασθενείς, εύρος: 0-22,2%). Η διάσπαση γραμμής συρραφής που απαιτούσε πρόσθετα ράμματα αναφέρθηκε από 12 μελέτες και ήταν 2,3% (22/990 ασθενείς, εύρος: 0-3,6%) (Isbert, 2009) (Lenisa, 2009) (Wadhawan, 2009) (Wolf, 2010) (Martellucci, 2011) (Naldini, 2011) (Renzi, 2011) (Savastano, 2012) (Brescia, 2013) (Masoni, 2013) (Ribaric, 2014) (Boccasanta, 2018). Τρεις μελέτες ανέδειξαν σε ποσοστό 3,59% (13/362) ελίκωση της αναστομωτικής γραμμής συρραφής (Lenisa, 2009) (Masoni, 2013) (Ribaric, 2014). Αναφέρθηκε επίσης μια περίπτωση διάτρησης του εντέρου (Martellucci, 2011). Αναφέρθηκαν τρεις περιπτώσεις κολπικής διάβρωσης (Boccasanta, 2018) (Masoni, 2013) (Martellucci, 2011). Ο μετεγχειρητικός ρυθμός του περιπρωκτικού-περιορθικού πόνου που απαιτεί

αναλγητικά ήταν 5,35% (34/635 ασθενείς, εύρος: 0-18,6%) (Isbert, 2009) (Wadhawan, 2009) (Wolf, 2010) (Martellucci, 2011) (Bock, 2013) (Brescia, 2013) (Rosen, 2015) (Boccasanta, 2018). Το ποσοστό των επιπλοκών που σχετίζονται με την ούρηση ήταν 3,67% (35/953 ασθενείς, εύρος: 1,2-12,9%) (Isbert, 2009) (Lenisa, 2009) (Wadhawan, 2009) (Wolf, 2010) (Naldini, 2011) (Renzi, 2011) (Brescia, 2013) (Masoni, 2013) (Ribaric, 2014) (Renzi, 2016) (Boccasanta, 2018). Στένωση της γραμμής συρραφής αναφέρθηκε σε 1 στους 27 ασθενείς από μία μελέτη (Wadhawan, 2009). Υπήρχε μόνο μία καταγεγραμμένη περίπτωση (2%, 1/50) ενός ασθενούς με δυσπαρεύνια (Boccasanta, 2011). Δεκατρείς μελέτες ανέδειξαν ποσοστό επανεπέμβασης 2,76% (30/1086 ασθενείς, εύρος: 0-18%). Η μέση διάρκεια παραμονής στο νοσοκομείο ήταν 3,6 ημέρες (εύρος: 1,25-5 ημέρες) που αναφέρθηκαν από δεκατρείς μελέτες (Isbert, 2009) (Lenisa, 2009) (Wadhawan, 2009) (Wolf, 2010) (Boccasanta, 2011) (Martellucci, 2011) (Naldini, 2011) (Renzi, 2011) (Savastano, 2012) (Ribaric, 2014) (Rosen, 2015) (Renzi, 2016) (Boccasanta, 2018).

c. Λειτουργικά αποτελέσματα

Δέκα μελέτες αναφέρουν μέση διάρκεια παρακολούθησης 16 μηνών (εύρος: 5,1-60 μήνες) (Isbert, 2009) (Lenisa, 2009) (Wadhawan, 2009) (Wolf, 2010) (Boccasanta, 2011) (Martellucci, 2011) (Bock, 2013) (Rosen, 2015) (Renzi, 2016) (Boccasanta, 2018). Η μέση διάρκεια παρακολούθησης ήταν μικρότερη από 6 μήνες σε δύο μελέτες (Wadhawan, 2009) (Wolf, 2010), 12 μήνες σε 3 μελέτες (Isbert, 2009) (Lenisa, 2009) (Renzi, 2016) και κομάνθηκε μεταξύ 16 και 50 μηνών σε πέντε μελέτες (Boccasanta, 2011) (Martellucci, 2011) (Bock, 2013) (Rosen, 2015) (Boccasanta, 2018).

Ο προεγχειρητικός ρυθμός της επιτακτικότητας για αφόδευση ήταν 6.58% (64/972 ασθενείς) που αναφέρθηκαν από 13 μελέτες. Οι ίδιες μελέτες σε 6-12 μήνες μετεγχειρητικά, ανέφεραν αύξηση του ρυθμού επιτακτικότητας για αφόδευση στο 11.75% των ασθενών (114/970 ασθενείς, εύρος: 3.1-22.9%) (Lenisa, 2009) (Wadhawan, 2009) (Wolf, 2010) (Boccasanta, 2011) (Martellucci, 2011) (Naldini, 2011) (Renzi, 2011) (Savastano, 2012) (Bock, 2013) (Masoni, 2013) (Ribaric, 2014) (Boccasanta, 2018).

Η TRANSTAR επέμβαση σχετίζεται με σημαντική βελτίωση στα ποσοστά δυσκοιλιότητας. Δύο μελέτες παρουσίασαν βελτίωση του Wexner constipation score από 12,5 και 15,8 σε 6 και 5,2 αντίστοιχα (Wolf, 2010) (Masoni, 2013). Δύο μελέτες παρουσίασαν βελτίωση του CCS constipation score από 15,7 και 19,4 σε 8,01 και 10,1 (Isbert, 2009) (Martellucci, 2011).

Σε αντίθεση με τη βελτίωση των συμπτωμάτων της δυσκοιλιότητας μετά από την TRANSTAR, η μέτρηση των κλιμάκων ακράτειας δεν ανέδειξε παρόμοια βελτίωση. Και εδώ είχαμε μεγάλη ετερογένεια στις κλίμακες ακράτειας ανάμεσα στις μελέτες. Σε τρεις μελέτες χρησιμοποιήθηκε το CCIS incontinence score, το οποίο δεν είχε στατιστικά σημαντική μεταβολή προεγχειρητικά και μετεγχειρητικά (Isbert, 2009) (Wolf, 2010) (Bock, 2013). Στις ίδιες μελέτες υπήρξαν νέα περιστατικά ασθενών που εμφάνισαν ακράτεια μετεγχειρητικά σε ποσοστά 5,3%, 7,7% και 12,9% αντίστοιχα. Οι Isbert et al. (2009) αναφέρουν νέα περιστατικά ασθενών με ακράτεια μετά από TRANSTAR σε ποσοστό 5,3%. Στη μελέτη των Lenisa et al. (2009) χρησιμοποιήθηκε το CCF incontinence score, το οποίο μεταβλήθηκε από 3,5 προεγχειρητικά σε 1

μετεγχειρητικά. Ομοίως, το St. Mark's incontinence score στους Ribaric et al. (2014) μειώθηκε από 4 προεγχειρητικά σε 3 μετεγχειρητικά.

Σε δεκατρείς μελέτες εκτιμήθηκε η βελτίωση των συμπτωμάτων μετά από επέμβαση TRANSTAR με χρήση διαφόρων ODS score (Isbert, 2009) (Lenisa, 2009) (Wadhawan, 2009) (Wolf, 2010) (Boccasanta, 2011) (Naldini, 2011) (Renzi, 2011) (Savastano, 2012) (Bock, 2013) (Masoni, 2013) (Ribaric, 2014) (Renzi, 2016) (Boccasanta, 2018). Οι κλίμακες που χρησιμοποιήθηκαν ήταν Longo ODS score, ODS S score, Altomare ODS score, CGS score. Υπήρξε βελτίωση όλων των score μετεγχειρητικά (πίνακας 2), το οποίο αναδεικνύει ότι η θεραπεία του συνδρόμου ODS με επέμβαση TRANSTAR είναι μια καλή θεραπευτική επιλογή.

Σε τρεις μελέτες οι ασθενείς αναφέρουν ικανοποιητική ανταπόκριση μετά από την επέμβαση TRANSTAR σε ποσοστό 85,3% (198/232 ασθενείς) (Masoni, 2013) (Renzi, 2016) (Boccasanta, 2018).

Με βάση τα αποτελέσματα παρακολούθησης 12 μηνών από το European TRANSTAR Registry (Ribaric, 2014), 22 μεμονωμένοι χειρουργοί αξιολόγησαν τη βραχυπρόθεσμη ασφάλεια, κλινική αποτελεσματικότητα και το αντίκτυπο στην ποιότητα ζωής μετά την TRANSTAR που πραγματοποιήθηκε σε κέντρα σε όλη την Ευρώπη. Το κύριο λειτουργικό καταληκτικό σημείο ήταν η επικυρωμένη βαθμολογία δυσκοιλιότητας KESS (Knowles, 2000), η οποία βελτιώθηκε στατιστικά σημαντικά για όλα τα μεμονωμένα στοιχεία της βαθμολογίας μεταξύ της αρχικών τιμών και των τιμών της παρακολούθησης 12 μηνών. Κατά συνέπεια, για την συντριπτική πλειοψηφία των ασθενών η δυσκοιλιότητα βελτιώθηκε μετεγχειρητικά, με το 80% να αλλάζουν από ασθενείς με δυσκοιλιότητα σε υγιή άτομα. Οι αλλαγές στην επικυρωμένη βαθμολογία KESS έδειξαν σημαντική μείωση της πιθανότητας εμφάνισης συμπτωμάτων ODS σε 12 μήνες παρακολούθησης μετεγχειρητικά, περισσότερο από δέκα φορές (OR = 10,6). Αυτό αντανακλά την αποτελεσματικότητα αυτής της διορθικής επέμβασης για τη θεραπεία του ODS. Αυτή είναι η πρώτη μελέτη όπου η επικυρωμένη βαθμολογία KESS (Ribaric, 2014) έχει χρησιμοποιηθεί ως κύριο λειτουργικό καταληκτικό σημείο για την εκτίμηση της κλινικής αποτελεσματικότητας της επέμβασης TRANSTAR. Οι μελέτες χρησιμοποιούν κλίμακες δυσκοιλιότητας με μεγάλη ετερογένεια, αλλά όλες ανέδειξαν βελτίωση των συμπτωμάτων της δυσκοιλιότητας μετά από την επέμβαση TRANSTAR.

Αν και δεν έχει επικυρωθεί, η βαθμολογία ODS Longo στη μελέτη των Ribaric et al. (2014) βελτιώθηκε σημαντικά, και αυτό εκδηλώνεται μέσω της μείωσης της μέσης τιμής της κλίμακας ODS (-10,12) σε παρακολούθηση 12 μηνών σε σχέση με την αρχική τιμή. Στη βιβλιογραφία, οι Wolff et al. ανέφεραν σημαντική βελτίωση της βαθμολογίας ODS μετά την TRANSTAR, και αυτό εκφράζεται ως μείωση (-11) της μέσης τιμής βαθμολογίας της κλίμακας, στους 6 μήνες μετεγχειρητικά (Wolff, 2010). Οι Savastano et al. αναφέρουν σημαντική βελτίωση της βαθμολογίας ODS στους 6 μήνες παρακολούθησης, εκφρασμένη ως μείωση (-10,8) στη μέση βαθμολογία (Savastano, 2012). Οι Lenisa et al. ανέφεραν ακόμη μεγαλύτερη βελτίωση στη βαθμολογία ODS 1 χρόνο μετά τη TRANSTAR, εκφρασμένο ως μείωση της μέσης βαθμολογίας (-14,6). Οι Ribaric et al. παρατήρησαν επίσης βελτίωση της μέσης τιμής και του

μέσου όρου της βαθμολογίας ODS στη παρακολούθηση 12 μηνών παρόμοια με τις αλλαγές της κλίμακας ODS που αναφέρθηκαν σε μελέτες που έχουν δημοσιευτεί (Ribaric, 2014).

Οι εντυπωσιακές βελτιώσεις που παρατηρήθηκαν στα κλίμακες δυσκολιότητας υποστηρίζονται από τη σημαντική βελτίωση στην ποιότητα ζωής που σχετίζεται με τη δυσκολιότητα όπως μετράται από την επικυρωμένη βαθμολογία PAC-QoL. Στη μελέτη των Ribaric et al. η PAC-QoL βαθμολογία βελτιώθηκε στατιστικά σημαντικά και στους τέσσερις ποιοτικούς τομείς της ζωής: ικανοποίηση του ασθενούς, σωματική δυσφορία, ψυχοκοινωνική δυσφορία και ανησυχίες, κατά την παρακολούθηση 12 μηνών. Η γενική βαθμολογία ποιότητας ζωής EQ-5D βελτιώθηκε χωρίς να επιτευχθεί στατιστική σημαντικότητα, λόγω της σχετικά υψηλής αρχικής τιμής (0,82) σε αυτήν την ομάδα.

Έχει επίσης αναφερθεί ότι η ποιότητα ζωής των ασθενών βελτιώθηκε σημαντικά μετά την TRANSTAR, ιδιαίτερα στα ψυχολογικά στοιχεία των βαθμολογιών FIQL και SF36 (Wolff, 2010). Σε μια τυχαιοποιημένη ελεγχόμενη μελέτη, οι Bocassanta et al. (2011) ανέφεραν ότι η βαθμολογία SF36 Health Survey βελτιώθηκε σημαντικά μετά τη επέμβαση STARR και τη TRANSTAR, και συγκεκριμένα οι ασθενείς μετά από την TRANSTAR ανέδειξαν μια τάση για μεγαλύτερη ικανοποίηση. Τα αποτελέσματα αυτής της μελέτης ενισχύουν στοιχεία από προηγούμενες σειρές ασθενών ότι οι διορθικές επεμβάσεις με συρραφή για το ODS βελτιώνουν σημαντικά την ποιότητα ζωής του ασθενούς που σχετίζεται με τη δυσκολιότητα.

Πίνακας 2. Προεγχειρητικά και μετεγχειρητικά αποτελέσματα βαθμολογιών αποφρακτικής δυσχεσίας στις επιλεγμένες μελέτες, καθώς και συνολική νοσηρότητας.

Συγγραφέας/ Έτος	Αριθμός ασθενών	Follow up μήνες	Κλίμακες	Εύρος	Προεγχειρητικά		Μετεγχειρητικά		Συνολικές επιπλοκές (%)
					mean/ median	SD (range)	mean/ median	SD (range)	
Isbert (2009)	82	12	Longo's ODS	0-26	17.69	3.1	5.66	1.46	7%
Lenisa (2009)	75	12	ODS	0-40	17.6	7.02	3	3.89	7%
Wadhawan (2010)	27	6 (2.25)	ODS	0-40	18.74		7.52		33%
Wolff (2010)	52	5.1(3)	ODS	0-40	16	3.5	5	2.5	2%
Boccasanta (2011)	50	36.2 (4.2)	ODS	0-40	20.88	1.35	3.14	1.63	0%
Martellucci (2011)	133	19 (4.5)	CCS	0-30	19.4	7.1	10.1	9	16%
Naldini (2011)	15	24	ODS	0-40	20.05		6.04		7%
Renzi (2011)	31	24	Longo's ODS	0-26	15.5	2.4	5.5	1	39%
Savastano (2012)	32	12	ODS	0-40	15		1		13%
Bock (2013)	70	32.4 (39.6)	ODSc	0-30	16	6	7.5	7	
Brescia (2013)	152								0%
Masoni (2013)	187	6	Altomare	0-31	2.8	1.2	0.4	0.8	7%
Ribaric G (2014)	100	12	ODS	0-40	15.65	7.52	5.52	4.86	13%
Rosen A (2015)	15	50							27%
Renzi A (2016)	128	12	S-ODS	0-20	14.4	3.4	6.76	2.72	41%
Boccasanta (2018)	104	16	ODS	0-40	20.99	1.89	3.52	1.22	13%

10. Συγκριτικά αποτελέσματα

a. STARR έναντι TRANSTAR

Δημογραφικά-Προεγχειρητικά ευρήματα

Επτά μελέτες ανέφεραν την ηλικία των ασθενών (Isbert, 2009) (Wadhawan, 2010) (Naldini, 2011) (Renzi, 2011) (Boccasanta, 2011) (Savastano, 2012) (Boccasanta, 2018). Η συγκέντρωση όλων των διαθέσιμων δεδομένων για την ηλικία των ασθενών αποκάλυψε μια στατιστικά σημαντική διαφορά μεταξύ της ομάδας STARR και TRANSTAR. Υπήρχαν σημαντικά νεότεροι ασθενείς στην ομάδα που υποβλήθηκαν σε επέμβαση STARR. [μέση διαφορά: -2,52 έτη (-4,87, -0,18)].

Ο αριθμός των πολύτοκων γυναικών ασθενών και όσων είχαν ιστορικό υστερεκτομής τεκμηριώθηκε από πέντε μελέτες (Isbert, 2009) (Wadhawan, 2010) (Renzi, 2011) (Boccasanta, 2011) (Boccasanta, 2018) (Πίνακας 3).

Τα προεγχειρητικά ποσοστά επιτακτικότητας για αφόδευση καθώς και η ηλικία των ασθενών αναφέρθηκαν από επτά μελέτες (Isbert, 2009) (Wadhawan, 2010) (Naldini, 2011) (Renzi, 2011) (Boccasanta, 2011) (Savastano, 2012) (Boccasanta, 2018) (Πίνακας 3).

Πίνακας 3. Δημογραφικά-Προεγχειρητικά ευρήματα

Συγγραφέας (Έτος)	Αριθμός ασθενών		Ηλικία		Πολύτοκες		Υστερεκτομή		Επισιοτομή		Επιτακτικότητα κένωσης	
	STARR	TRANS	STARR	TRANS	STAR R	TRANS	STARR	TRANS	STARR	TRANS	STARR	TRANS
Boccasanta (2011)	50	50	54.8	57.1	66.0%	64.0%	24.0%	22.0%			0.0%	0.0%
Isbert (2010)	68	82	65	66	75.0%	73.2%	80.9%	82.9%	64.7%	67.1%		
Naldini (2011)	15	15	46.4	46.4							20.0%	13.3%
Renzi (2011)	30	31	53	55	82.1%	79.3%	28.6%	24.1%	21.4%	10.3%	10.0%	9.7%
Wadhawan (2010)	25	27	55.5	56.1	80.0%	96.2%	48.0%	42.3%			36.0%	44.4%
Savastano (2012)	30	30	54.1	60.5							0.0%	0.0%
Boccasanta (2018)	104	104	57.1	54.8	62.5%	60.6%	27.9%	26.9%			0.0%	0.0%

Διεγχειρητικά αποτελέσματα

Ο χρόνος επέμβασης αναφέρθηκε από πέντε μελέτες (Isbert, 2009) (Renzi, 2011) (Boccasanta, 2011) (Savastano, 2012) (Boccasanta, 2018). Η συγκέντρωση όλων των δεδομένων δεν έδειξε σημαντική διαφορά μεταξύ των δύο επεμβάσεων [μέση διαφορά: -6,18 λεπτά,].

Άμεσα μετεγχειρητικά αποτελέσματα

Η διάρκεια παραμονής σε ημέρες αναφέρθηκε από πέντε μελέτες (Isbert, 2009) (Naldini, 2011) (Boccasanta, 2011) (Savastano, 2012) (Boccasanta, 2018). Δεν βρέθηκε σημαντική διαφορά μεταξύ των δυο επεμβάσεων [μέση διαφορά: -0.56 ημέρες].

Τέσσερις μελέτες (Isbert, 2009) (Naldini, 2011) (Boccasanta, 2011) (Boccasanta, 2018) ανέφεραν τη συνολική νοσηρότητα. Υπήρχε παρόμοια συνολική νοσηρότητα μεταξύ της ομάδας STARR και της TRANSTAR, που κυμαίνονταν από 0% έως 7,3%.

Τα ποσοστά μείζονος αιμορραγίας αξιολογήθηκαν από επτά μελέτες (Isbert, 2009) (Wadhawan, 2010) (Naldini, 2011) (Renzi, 2011) (Boccasanta, 2011) (Savastano, 2012) (Boccasanta, 2018). Η ομάδα STARR παρουσίασε σημαντικά ποσοστά αιμορραγίας που κυμαίνονται από 0% έως 16%, και η ομάδα TRANSTAR από 0% έως 22,2%. Οι ουρολογικές επιπλοκές αξιολογήθηκαν σε πέντε μελέτες (Isbert, 2009), (Wadhawan, 2010) (Naldini, 2011) (Renzi, 2011) (Boccasanta, 2018). Αυτά κυμαίνονταν από 0% έως 10% για την επέμβαση STARR και από 1,2% έως 12,9% για την TRANSTAR.

Μακροπρόθεσμα και λειτουργικά αποτελέσματα

Ποσοστά μετεγχειρητικής επιτακτικότητας για αφόδευση: Τα ποσοστά μετεγχειρητικής επιτακτικότητας για κένωση παρουσιάστηκαν από πέντε μελέτες (Wadhawan, 2010) (Naldini, 2011) (Renzi, 2011) (Boccasanta, 2011) (Savastano, 2012). Αυτά αναφέρθηκαν μεταξύ 6 και 12 μηνών μετεγχειρητικά. Συνολικά, 152 και 155 ασθενείς υποβλήθηκαν στη επέμβαση STARR και TRANSTAR αντίστοιχα. Τα μετεγχειρητικά ποσοστά επιτακτικότητας για αφόδευση στη STARR κυμαίνονταν από 10% έως 71,9% ενώ εκείνα για τη TRANSTAR κυμάνθηκαν από 6,67% έως 22,22%.

Σύγκριση μεταξύ ποσοστών προεγχειρητικής και μετεγχειρητικής επιτακτικότητας για αφόδευση: Μια σύγκριση μεταξύ των ποσοστών προεγχειρητικής και μετεγχειρητικής επιτακτικότητας για αφόδευση για την επέμβαση STARR πραγματοποιήθηκε από πέντε μελέτες (Isbert, 2009) (Wadhawan, 2010) (Renzi, 2011) (Boccasanta, 2011) (Savastano, 2012). Συμπεριλήφθηκαν συνολικά 152 ασθενείς. Τα προεγχειρητικά ποσοστά επιτακτικότητας για κένωση κυμαίνονταν από 0% έως 36%, ενώ τα μετεγχειρητικά ποσοστά κυμαίνονταν από 10% έως 71,9%.

Πέντε μελέτες σύγκριναν επίσης τα προεγχειρητικά και μετεγχειρητικά ποσοστά επιτακτικότητας για κένωση για ασθενείς που υποβλήθηκαν στην επέμβαση TRANSTAR (Isbert, 2009) (Wadhawan, 2010) (Renzi, 2011) (Boccasanta, 2011) (Savastano, 2012). Συμπεριλήφθηκαν συνολικά 155 ασθενείς. Τα

προεγχειρητικά ποσοστά επιτακτικότητας για κένωση κυμαίνονταν από 0% έως 44,4% ενώ τα μετεγχειρητικά ποσοστά κυμάνθηκαν από 6,67% έως 22,22%.

Πίνακας 4. Συγκριτικές μελέτες σχετικά με τη συμβατική χειρουργική τεχνική STARR έναντι εκτομής με χρήση του Contour®-Transtar για σύνδρομο αποφρακτικής δυσχεσίας και εγκολεασμό

Συγγραφέας (Έτος)	Ασθενείς (n)	Follow up (μήνες)	STARR (n)	TRANS (n)	Διαφορά προ-/μετεγχειρητικά ODS score (STARR/TRANS)	p value
Isbert (2010)	150	12	68	82	-7,25/-7,69	n. s.
Wadhawan (2010)	52	12	25	27	-10,72/-11,22	n. s.
Renzi (2011)	61	24	30	31	70 %/87%	0.01
Naldini (2011)	30	15	15	15	-14,01/-14,46	n. s.
Boccasanta (2011)	100	50	50	50	-17,08/-17,74	n. s.
Savastano (2012)	60	12	30	30	-12/-14	n. s.
Boccasanta (2018)	208	16	104	104	-17.75/-17.47	n. s.

b. TRANSTAR με χρήση Contour έναντι Contour και linear κοπτοράπτη

Στην ιταλική πολυκεντρική τυχαιοποιημένη μελέτη των Renzi et al. (2016) 25 κέντρων χειρουργικής παχέος εντέρου, ασθενείς με σύνδρομο αποφρακτικής αφόδευσης και ορθοκίλης ή εγκολεασμού ορθού, τυχαιοποιήθηκαν να υποβληθούν είτε σε TRANSTARR με ένα κυρτό κοπτοράπτη μόνο (CAS ομάδα) ή με τη συνδυασμένη χρήση ευθύγραμμου και κυρτού κοπτοράπτη (ομάδα LCS). Η ομάδα CAS περιελάμβανε 128 ασθενείς (114 γυναίκες) με μέση ηλικία 52,1 έτη (εύρος 39-70 ετών) και η ομάδα LCS περιελάμβανε 126 ασθενείς (116 γυναίκες) με μέση ηλικία 50,7 έτη (εύρος 41-75 έτη). Οι 2 ομάδες δεν διέφεραν όσον αφορά τις προεγχειρητικές κλίμακες: ODS 14,4 (SD 3,4) για την ομάδα CAS έναντι 15.2 (SD 3.6) για LCS (P = .06). Κατά το αφοδευσιογράφημα, για την ομάδα CAS και την ομάδα LCS τα αποτελέσματα ήταν αντίστοιχα τα εξής: ορθοκίλη υπήρχε στο 81,2% / 79,3%, η εσωτερική πρόπτωση του ορθού στο 83,5% / 84,9%, η σιγμοειδοκίλη στο 5,4% / 4,7%, κάθοδος του περινέου στο 75% / 71,5% και η εντεροκίλη στο 1,5% / 1,5% των περιλαμβανόμενων ασθενών. Ο μέσος χρόνος επέμβασης ήταν 35,6 λεπτά (SD, 7,8) στην ομάδα CAS και 34,7 λεπτά (SD, 10,5) στο LCS ομάδα.

Αξιολογήθηκε η αντίληψη του χειρουργού σχετικά με τη δυσκολία της επέμβασης με τη χρήση ενός ερωτηματολογίου 4 ενοτήτων (έκθεση χειρουργικού πεδίου, τοποθέτηση των συρραπτικών, εκτέλεση της εκτομής του ορθού και διαχείριση των διεγχειρητικών επιπλοκών). Ο αριθμός 20 ήταν μέγιστη βαθμολογία. Η μέση βαθμολογία αντίληψης χειρουργού ήταν 15,36 (SD, 3,93) στην ομάδα CAS και 10,26 (SD, 4,22) στην ομάδα LCS, η διαφορά βρέθηκε να είναι στατιστικά σημαντική ($P < .0001$). Στατιστικά σημαντική διαφορά βρέθηκε και στον μέσο αριθμό των κασετών των συρραπτικών Transtar που χρησιμοποιήθηκαν, εκτός της αρχικής κασέτας, ο οποίος ήταν 6,02 (εύρος: 5-8) για τη CAS ομάδα και 4,45 (εύρος: 4-6) για την ομάδα LCS. Οι μέσες διαστάσεις του δείγματος ήταν ως εξής: στην ομάδα CAS μήκος 7,9 cm (SD, 2,3) πλάτος 13,5 cm (SD, 2,7), στην ομάδα CLS 8,0 cm (SD, 3,0) μήκος \times 6,8 cm (SD, 2,3) πλάτος για το πρόσθιο τμήμα της πρόπτωσης του ορθού και μήκος 7,8 cm (SD, 2,5) \times 7,0 cm (SD, 2,5) πλάτος για το οπίσθιο τμήμα. Η μέση διάρκεια της μετεγχειρητικής παραμονής στο νοσοκομείο ήταν 48 ώρες (εύρος, 28-72 ώρες) στην ομάδα CAS και 48 ώρες (εύρος 24-72 ώρες) στην ομάδα LCS. Κατά την παρακολούθηση 12 μηνών, ο μέσος όρος ODS-S σκόρ ήταν 6,76 (SD:2,72) στην ομάδα CAS και 6,65 (SD:2,89) στην ομάδα LCS ($P=0,76$). Συγκρίνοντας την προεγχειρητική και μετεγχειρητική μέση τιμή ODS-S, σημαντική βελτίωση και στις δύο ομάδες παρατηρήθηκε στους 12 μήνες ($P < 0.0001$ σε κάθε ομάδα). Με βάση τα αποτελέσματα από την 12μηνια παρακολούθηση, επιτυχές αποτέλεσμα υπήρξε σε 100 (78,1%) ασθενείς της ομάδας CAS και σε 105 (83,3%) ασθενείς με ομάδα LCS. Δεν υπάρχουν σημαντικές διαφορές μεταξύ των ομάδων όσον αφορά τη διάρκεια της παραμονής στο νοσοκομείο και τα ποσοστά πρώιμων ή όψιμων επιπλοκών που εμφανίστηκαν μετά την TRANSTAR επέμβαση. Οι πρώιμες επιπλοκές ήταν αντίστοιχα για τις 2 ομάδες: περινεϊκό αιμάτωμα σε 19,5% και 17,4% των ασθενών, οξεία κατακράτηση ούρων σε 16,4% και 18,2% των ασθενών, αιμορραγία σε 5,4% και 7,1% των ασθενών. Οι όψιμες επιπλοκές ήταν ακράτεια στα αέρια σε ποσοστό 8,5% και 10,3% των ασθενών αντίστοιχα.

Συμπερασματικά, η επέμβαση TRANSTAR που σχετίζεται με την διατομή της πρόπτωσης σε 2 μισά, χρησιμοποιώντας και ευθύγραμμο συρραπτικά, φαίνεται να είναι ευκολότερη από την πλευρά του χειρουργού από την κλασική TRANSTAR. Και οι δύο επεμβάσεις φαίνεται να είναι ασφαλείς και αποτελεσματικές στη θεραπεία του συνδρόμου αποφρακτικής δυσχεσίας με παρόμοια ποσοστά επιτυχίας και επιπλοκών.

11. Επιπλοκές και αντιμετώπιση

Αν και οι πρώτες αναφορές επιβεβαίωσαν την αποτελεσματικότητα και την ασφάλεια αυτής της τροποποίησης σε σύγκριση με την αρχική τεχνική STARR, ωστόσο, σοβαρές επιπλοκές έχουν περιγραφεί. Αν και στη διορθική εκτομή ορθού με τη χρήση του συρραπτικού Contour Transtar αφαιρείται περισσότερο παρασκεύασμα, δεν είναι γνωστό εάν αυτό έχει ως αποτέλεσμα τη βελτιωμένη λειτουργία. Οι Isbert et al. (Isbert, 2010) αναφέρουν ότι η εκτομή με το συρραπτικό contour Transtar είναι εξίσου ασφαλής και αποτελεσματική με την επέμβαση STARR που χρησιμοποιεί δύο συρραπτικά PPH και επιτυγχάνει μια κυκλοτερή εκτομή του εγκολεασμού του ορθού.

Διεγχειρητικές επιπλοκές

Οι διεγχειρητικές επιπλοκές αναφέρονται στη βιβλιογραφία. Οι πιο συνηθισμένες είναι **αιμορραγία**, μικρού βαθμού **διάσπαση** της γραμμής συρραφής και **ελίκωση** της γραμμής συρραφής.

Οι Ribaric et al. αναφέρουν 3% διεγχειρητικές επιπλοκές, οι οποίες περιελάμβαναν μερική διάσπαση της γραμμής συρραφής σε ένα ασθενή (1%) και ελίκωση της γραμμής συρραφής σε δύο ασθενείς (2%). Η μερική διάσπαση της γραμμής συρραφής σε έναν ασθενή χρειάστηκε άμεση επιπλέον συρραφή χωρίς περαιτέρω χειρουργική επέμβαση. Η ελίκωση της γραμμής σε δύο ασθενείς αντιμετωπίστηκε συντηρητικά με παρακολούθηση και από του στόματος αντιβιοτικά χωρίς να χρειαστεί επανεπέμβαση (Ribaric, 2014).

Το επίμηκες άνοιγμα της πρόπτωσης με το ημικυκλικό συρραπτικό, και ο κίνδυνος πρόκλησης ελίκωσης της γραμμής συρραφής λόγω της μεταβλητής τοποθέτησης κατά την πυροδότηση του κυκλικού συρραπτικού (9%) πρέπει να θεωρείται ως επιπλοκή που σχετίζεται με το συρραπτικό (Lenisa L, 2009). Οι Renzi et al. δεν παρατήρησαν ελίκωση της γραμμής συρραφής, η οποία πιθανότατα είναι αποτέλεσμα της χρήσης του ευθύγραμμου κοπτοράπτη και της διάνοιξης στην 3η και 9η ώρα της πρόπτωσης του ορθού (Renzi, 2016).

Οι Lenisa et al. ανέφεραν άμεσες μετεγχειρητικές επιπλοκές με τη TRANSTAR. Συγκεκριμένα το 5% των ασθενών εμφάνισε μερική διάσπαση της γραμμής συρραφής και το 4% ελίκωση της γραμμής συρραφής. Κατέληξαν στο συμπέρασμα ότι η ελίκωση της γραμμής συρραφής του ορθού κατά τη διάρκεια της TRANSTAR μπορεί να προκύψει από τεχνικά λάθη, όπως ακατάλληλη έλξη στα ράμματα με τεχνική αλεξίπτωτου (parachute technique) στην κορυφή της εσωτερικής πρόπτωσης του ορθού, ή από μια μεγαλύτερη ποσότητα του τοιχώματος του ορθού που περικλείεται στα σκέλη του συρραπτικού (Lenisa 2009). Κατά συνέπεια, συνιστάται η άμεση επισκόπηση της γραμμής συρραφής για τον εντοπισμό πιθανής διαφυγής.

Οι περιπτώσεις διεγχειρητικής αιμορραγίας δεν φαίνεται να είναι συχνές. Στην πλειοψηφία των περιπτώσεων, η αιμορραγία από τη γραμμή συρραφής αντιμετωπίστηκε αποτελεσματικά με την τοποθέτηση μεμονωμένων ραμμάτων (vicryl 3-0), στην περιοχή της αιμορραγίας. Στη συνέχεια τοποθετείται αιμοστατικός σπόγγος στη περιοχή του πρωκτού.(Wadhawan, 2010)

Μετεγχειρητικές επιπλοκές

Στις μετεγχειρητικές επιπλοκές περιλαμβάνονται η **αιμορραγία**, η **επίσχεση ούρων** και ο **μετεγχειρητικός πόνος**.

Η μετεγχειρητική αιμορραγία έχει παρουσιαστεί σε διάφορες σειρές ασθενών στη βιβλιογραφία (1,5 έως 7 % των ασθενών μετά από επέμβαση TRANSTAR). Τα επεισόδια είναι συνήθως αυτοπεριοριζόμενα, αλλά αν χρειαστεί μπορούν να αντιμετωπιστούν επιτυχώς με συντηρητική θεραπεία ή σε σπάνιες

περιπτώσεις με αναθεώρηση της γραμμής συρραφής (Lenisa, 2009) (Isbert, 2010). Στη μελέτη των Ribaric et al. ένας ασθενής με μετεγχειρητική αιμορραγία έλαβε συντηρητική θεραπεία, και σε ένα ασθενή με περιοριστικό αιμάτωμα, χρειάστηκε να γίνει εκ νέου χειρουργική παρέμβαση. Σε τρεις ασθενείς, παρατηρήθηκε αυτοπεριοριζόμενη αιμορραγία ορθού (Ribaric, 2014).

Σύμφωνα με τη βιβλιογραφία, η συχνότητα εμφάνισης οξείας επίσχεση ούρων κυμαίνεται από 1,2 έως 10,3 % και συνήθως απαιτεί βραχυπρόθεσμο καθετηριασμό ουροδόχου κύστης (Wolff, 2010) (Martellucci, 2011). Στη σειρά ασθενών των Ribaric et al. (2014) υπήρξαν δύο ασθενείς με επίσχεση ούρων μετά τη TRANSTAR.

Επιπλέον, έχει αναφερθεί ότι ορισμένοι ασθενείς μπορεί να υποφέρουν από επίμονο ορθοπρωκτικό πόνο μετά από διορθικές συρραπτικές επεμβάσεις, που προκαλείται από πρωκτίτιδα λόγω συγκράτησης των μεταλλικών κλιπ (Garg, 2010). Η αφαίρεση των εναπομείναντων κλιπ οδήγησε στην επίλυση των συμπτωμάτων σε δημοσιευμένες σειρές (Lenisa, 2009) (Wolff, 2010). Ομοίως, ο παρατεταμένος πόνος στο ορθό παρατηρήθηκε μετεγχειρητικά σε ένα ασθενή σε μελέτη των Ribaric et al. και η χειρουργική αφαίρεση των συρραπτικών συνέβαλε στην επίλυσή του (Ribaric, 2014). Ωστόσο, ο κοιλιακός πόνος μπορεί επίσης να παρατηρηθεί προεγχειρητικά, ως μέρος των συμπτωμάτων του ODS. Οι Martellucci et al. αναφέρουν ότι ορισμένοι ασθενείς αναφέρουν πόνο μετά από επεμβάσεις με χρήση συρραπτικών (αιμορροϊδοπηξία, STARR, TRANSTAR), αλλά η αφαίρεση των υπολειπόμενων συρραπτικών δεν αντιστοιχεί πάντα σε επίλυση των συμπτωμάτων (Martellucci, 2011).

Απώτερες επιπλοκές

Στις απώτερες επιπλοκές περιλαμβάνονται η **διαταραχή της εγκράτειας και η επιτακτικότητα για αφόδευση.**

Η ακράτεια κοπράνων θεωρείται προεγχειρητικά ως τυπικό σύμπτωμα του ODS, ειδικά σε ασθενείς με βαθμό III εγκολεασμό του ορθού και ορθοκήλης (Hausamann, 2009), με αρνητική επίπτωση στην ποιότητα ζωής των ασθενών. Ωστόσο, στη βιβλιογραφία, παρατηρήθηκε ότι η ακράτεια κοπράνων συνήθως βελτιώνεται μετά από διορθικές επεμβάσεις για ODS. Συγκεκριμένα, οι Wolf et al. (2010) ανέφεραν ότι όλοι οι ασθενείς με ακράτεια προεγχειρητικά στη μελέτη απέκτησαν εγκράτεια στις κενώσεις τους σε διάστημα 6 μηνών μετά την επέμβαση TRANSTAR. Οι Lenisa et al. (2009) ανέφεραν θεραπεία της ακράτειας σε ποσοστό 41 % μετά την TRANSTAR σε διάστημα παρακολούθησης 1 έτους σε σύγκριση με τις προεγχειρητικές τιμές. Οι Isbert et al. (2010) συνέκριναν την STARR και την TRANSTAR σε διάστημα παρακολούθησης 1 έτους, αναφέροντας ότι καμία από τις δύο τεχνικές δεν έβαλε σε κίνδυνο την λειτουργία του πρωκτικού σφιγκτήρα. Επιπροσθέτως, η βελτίωση της ικανότητας αποτελεσματικής κένωσης του ορθού μετεγχειρητικά μπορεί ενδεχομένως να βοηθήσει στη μείωση των επεισοδίων ακράτειας. Επιπλέον, παρατηρήθηκε ότι οι ασθενείς στους οποίους εμφανίστηκε ακράτεια κοπράνων ως νέο σύμπτωμα μετά την TRANSTAR, είναι άτομα με προϋπάρχουσα ασυμπτωματική ακράτεια, η οποία έγινε συμπτωματική μετά από την αποκατάσταση των ανατομικών ανωμαλιών (Wolff, 2010) (Isbert, 2010). Στη μελέτη των Ribaric et

al. η στατιστική ανάλυση έδειξε σημαντική μείωση της πιθανότητας εμφάνισης ακράτειας κοπράνων σε διάστημα 12 μηνών μετά την TRANSTAR (Ribaric, 2014). Τα δεδομένα από αυτήν τη μελέτη ενισχύουν τα δημοσιευμένα στοιχεία, που δείχνουν ότι η ακράτεια κοπράνων σε συνδυασμό με ακέραιο πρωκτικό σφιγκτήρα, που παρατηρείται προεγχειρητικά, δεν αποτελεί αντένδειξη για διορθική χειρουργική επέμβαση για την θεραπεία του ODS (Lenisa, 2009) (Wolff, 2010) (Isbert, 2010). Αναφέρθηκε ακράτεια κοπράνων σε δύο ασθενείς (Renzi, 2016), ακόμη και μετά από θεραπεία βιοανάδρασης. Ένας ασθενής αντιμετωπίστηκε επιτυχώς με διέγερση του ιερού νεύρου. Η διαταραχή της εγκράτειας αναφέρθηκε επίσης σε λιγότερο από το 10% στη σειρά ασθενών των Martellucci et al.(2011).

Η επιτακτικότητα για αφόδευση έχει θεωρηθεί ως ένα κοινό μετεγχειρητικό εύρημα μετά από διορθικές χειρουργικές επεμβάσεις, με το οποίο σχετίζεται η μειωμένη εγκράτεια. Αναφέρθηκαν συμπτώματα επιτακτικότητας μετά από χαμηλή πρόσθια εκτομή για καρκίνο του ορθού που διήρκησε έως και 12 μήνες μετεγχειρητικά, χωρίς να απαιτείται επιπλέον θεραπεία (Reboa, 2009). Στη θεραπεία του ODS, η επιτακτικότητα για αφόδευση καταγράφεται συχνά μετά τη STARR και την TRANSTAR (Jayne, 2009) (Lenisa, 2009) (Martellucci, 2011). Στην πλειοψηφία των ασθενών, η επιτακτικότητα για αφόδευση υφέθηκε αυτομάτως, ανεξάρτητα από το αν παρατηρήθηκε ως νέα εμφάνιση του συμπτώματος ή αποτελούσε σύμπτωμα της νόσου πριν την επέμβαση (Lenisa, 2009) (Wolff, 2010) (Isbert, 2010). Ωστόσο, στο ευρωπαϊκό μητρώο καταγραφής ασθενών STARR (Jayne, 2009) το 26,8 % των ασθενών εξακολουθούν να παραπονιούνται για επιτακτικότητα κατά την παρακολούθηση 1 έτους. Οι Renzi et al. (2008) και Savastano et al. (2012) ανέφεραν ότι το ποσοστό των ασθενών με επιτακτικότητα για αφόδευση είναι 17,2 και 18,7 %, αντίστοιχα, στους 6 μήνες μετά την επέμβαση TRANSTAR. Μείωση του όγκου της ληκύθου του ορθού και τροποποίηση της ευαισθησίας του, ως φυσικές συνέπειες της τεχνικής TRANSTAR, φαίνεται να είναι ο λόγος του αυξημένου κινδύνου για επιτακτικότητα αφόδευσης μετεγχειρητικά (Lenisa, 2009) (Wolff, 2010) (Isbert, 2010).

Η επιτακτικότητα της αφόδευσης σε σειρά εννέα ασθενών επιλύθηκε σε όλες τις περιπτώσεις μετά από λίγους μήνες παρακολούθησης (Martellucci, 2011). Τέσσερις ασθενείς χρειάστηκαν αποκατάσταση πυελικού εδάφους με βιοανάδραση (Martellucci, 2011). Μια πιθανή εξήγηση για τη σημαντική συχνότητα επιτακτικής αφόδευσης μετά από διορθικές εκτομές του ορθού θα μπορούσε να είναι η τροποποίηση της ευαισθησίας του πρωκτού και του ορθού (Boccasanta, 2004), σε συνδυασμό με τη μείωση του όγκου της ληκύθου του ορθού. Ωστόσο, όλοι οι ασθενείς πρέπει να ενημερώνονται σχετικά με τη πιθανότητα αυτών των μετεγχειρητικών επιπλοκών. Σε μελέτη 128 ασθενών (114 γυναίκες) (Renzi, 2016) σε διάστημα παρακολούθησης 3 μηνών παρατηρήθηκε επιτακτικότητα για αφόδευση σε 18 ασθενείς (14,6%). Τα ποσοστά για επιτακτικότητα στη κένωση μειώνονται δραστικά στους 6 μήνες, και τείνουν να μηδενιστούν σταδιακά σε όλους τους ασθενείς στους 12 μήνες. Εκτός από την ελίκωση της αναστόμωσης του ορθού και του τύπου της εκτομής του ορθού, άλλοι σημαντικοί παράγοντες μπορεί να εμπλέκονται στην εμφάνιση αυτής της χειρουργική επιπλοκής, είναι τόσο η μείωση της χωρητικότητας του ορθού, όσο και η αύξηση της ευαισθησίας του ορθού και η παραμονή των εναπομείναντων μεταλλικών clip στο ορθό (Stuto A, 2007)

(Nicolas, 2004).

Στη μελέτη των Ribaric et al. (2014) η ανάλυση έδειξε μία μη στατιστικά σημαντική αύξηση (OR = 1,15) στην πιθανότητα εμφάνισης επιτακτικότητας για αφόδευση σε διάστημα παρακολούθησης 12 μηνών σε σύγκριση με την αρχική τιμή. Κατά συνέπεια, η βαθμολογία ακράτειας St. Mark's, η οποία περιλαμβάνει μία συγκεκριμένη μέτρηση επιτακτικότητας για αφόδευση, ήταν η μόνη λειτουργική βαθμολογία σε αυτή τη μελέτη που βελτιώθηκε, μη στατιστικά σημαντικά, σε 12μηνη παρακολούθηση. Το γεγονός αυτό πιθανώς οφείλεται στην αρνητική επίδραση της επιτακτικότητας στη συνολική βαθμολογία ακράτειας (Ribaric, 2014). Ωστόσο, οι ασθενείς πρέπει να ενημερώνονται σχετικά με τον κίνδυνο των επιτακτικών συμπτωμάτων, για παρατεταμένη χρονική περίοδο μετά από διορθικές επεμβάσεις για ODS.

Σοβαρές επιπλοκές

Η επέμβαση TRANSTAR με την χρήση του Contour Transtar είναι γενικά ασφαλής και αποτελεσματική για τη θεραπεία του ODS, αλλά η επέμβαση δεν είναι απαλλαγμένη από σοβαρές επιπλοκές. Αυτή η επέμβαση πρέπει να θεωρηθεί τεχνική που πρέπει να πραγματοποιείται από χειρουργούς με κατάλληλη εκπαίδευση και εμπειρία στη διορθική χειρουργική. Σημαντικές ή απειλητικές για τη ζωή επιπλοκές μετά από TRANSTAR έχουν αναφερθεί στη βιβλιογραφία, όπως:

Η **διάτρηση του ορθού** έχει αναφερθεί από τους Schulte et al. (Schulte T, 2008). Στην περίπτωση αυτή, ο ελεύθερος ενδοπεριτοναϊκός αέρας μετά την εκτέλεση της STARR χρησιμοποιώντας την Contour Transtar συσκευή, αντιμετωπίστηκε συντηρητικά. Οι Gelos et al. ανέφεραν ένα μεγάλο **αιμάτωμα** στο μεσοορθό που εκτείνεται έως τα δύο νεφρά, το οποίο απαιτούσε ερευνητική λαπαροτομία για να παροχτευθεί (Gelos, 2010).

Οι Martellucci et al. έχουν υψηλότερο ποσοστό επιπλοκών από ότι είχε αναφερθεί προηγουμένως για αυτή την τεχνική. Οι Martellucci et al. (2011) αναφέρουν μια διάτρηση του ορθού και ένα **ορθοκολπικό συρίγγιο**, επιπλοκές που έχουν ήδη αναφερθεί για την επέμβαση STARR (Gagliardi, 2008) (Naldini G, 2011). Η αιτία της συριγγίου ήταν ασαφής, γιατί αναφέρουν ότι ελέγχεται πάντα ο κόλπος προκειμένου να μην συμπεριληφθεί στο συρραπτικό πριν την πυροδότηση.

Οι Savastano et al. ανέφεραν **αιμοπεριτόναιο** μετά από την επέμβαση TRANSTAR, το οποίο αντιμετωπίστηκε χειρουργικά και διενεργήθηκε κολοστομίας (Savastano, 2012).

Πίνακας 5α . Διεγχειρητικές και μετεγχειρητικές επιπλοκές

Συγγραφέας /Έτος	(n)	Διεγχειρητικές επιπλοκές			Μετεγχειρητικές επιπλοκές						
		διάτρηση κόλπου	διάσπαση γραμμής	ελίκωση γραμμής	αιμορραγία	αιμάτωμα	διάσπαση γραμμής	ελίκωση γραμμής	διάβρωση εντέρου	διάβρωση κόλπου	επίσχεση ούρων
Isbert (2009)	82				2.4%						1.2%
Lenisa (2009)	75		5.3%	4.0%	5.3%		5.3%	4.0%			1.3%
Wadhawan (2010)	27				22.2%						3.7%
Wolff (2010)	52		1.9%								1.9%
Boccasanta (2011)	50										
Martellucci (2011)	133				1.5%		3.0%		0.8%	0.8%	
Naldini (2011)	15				6.7%						6.7%
Renzi (2011)	31				3.2%						12.9%
Savastano (2012)	32				3.1%		6.3%				
Bock (2013)	70										
Brescia (2013)	152										
Masoni (2013)	187					2.1%	4.8%	4.8%		0.5%	
Ribaric (2014)	100		1.0%	2.0%	5.0%		3.0%	2.0%			2.0%
Rosen (2015)	15				13.3%						
Renzi (2016)	128				5.5%	19.5%					16.4%
Mari (2017)	96										
Boccasanta (2018)	104	1.0%			8.7%		1.0%			1.0%	2.9%

Πίνακας 5β. Ποσοστά απότερων επιπλοκών και επανεπεμβάσεων

Συγγραφέας/Έτος	Αριθμός	Απότερους επιπλοκές				Επανεπέμβαση
		Πόνος	Δυσπαρέυνια	Στένωση γραμμής	Αιματοχεσία	
Isbert (2009)	82	3.7%				
Lenisa (2009)	75					2.7%
Wadhawan (2010)	27	11.1%		3.7%		
Wolff (2010)	52	5.8%			3.8%	
Boccasanta (2011)	50		2.0%			
Martellucci (2011)	133	1.5%				4.5%
Naldini (2011)	15					
Renzi (2011)	31					
Savastano (2012)	32				3.1%	3.1%
Bock (2013)	70	18.6%				
Brescia (2013)	152					
Masoni (2013)	187					
Ribaric G (2014)	100					2.0%
Rosen A (2015)	15	13.3%				
Renzi A (2016)	128					
Mari FS (2017)	96					18.8%
Boccasanta (2018)	104	7.7%				1.0%

12. Συζήτηση

α. Χαρακτηριστικά Συμπεριλαμβανομένων Μελετών

Υπήρξαν ορισμένοι περιορισμοί στις μελέτες που συμπεριλήφθηκαν. Πρώτον, παρουσιάζουν σημαντική ετερογένεια μεταξύ τους και αυτό πιθανότατα αντικατοπτρίζει τα μεταβλητά κριτήρια επιλογής και τα χαρακτηριστικά της επέμβασης. Δεύτερον, οι ανατομικές παραμορφώσεις που εντοπίστηκαν μέσω του αφοδευσιογραφήματος δεν προσδιορίστηκαν αντικειμενικά. Τρίτον, η επιλογή των ασθενών βασίστηκε κυρίως σε συμπτώματα και ανατομικές παραμορφώσεις και δεν έλαβε υπόψη τις αντενδείξεις για τη επέμβαση TRANSTAR, όπως για παράδειγμα είναι η πρόπτωση του μέσου πυελικού διαμερίσματος (Boccasanta, 2011), η σοβαρή νευροπάθεια του αιδοϊκού νεύρου με επηρεασμένη λειτουργία του πρωκτικού σφιγκτήρα (Schwandner, 2008) ή η παρουσία εντεροκήλης (Pechlivanides, 2007).

Επιπλέον, υπήρξε σημαντική μεταβλητότητα και ετερογένεια στις κλίμακες βαθμολογίας ODS. Έξι διαφορετικές κλίμακες βαθμολόγησης ODS χρησιμοποιήθηκαν καθιστώντας την ανάλυση πολύ δύσκολη. Οι διάφορες κλίμακες δεν είναι επικυρωμένες και διαφέρουν επίσης στα στοιχεία που περιλαμβάνονται για αξιολόγηση. Σύμφωνα με μια μετα-ανάλυση των van Geluwe et al. (Van Geluwe, 2014), η ετερογένεια των διαφόρων εργαλείων βαθμολόγησης ODS μπορεί να υπερεκτιμήσει τη μετεγχειρητική βελτίωση των

συμπτωμάτων του ODS μετά τη επέμβαση STARR και δεν επιτρέπει συγκρίσεις μεταξύ των επεμβάσεων και των μελετών. Ως εκ τούτου, η ανάγκη για ένα παγκοσμίως αποδεκτό, αντικειμενικό και επικυρωμένο εργαλείο βαθμολόγησης για τον ποσοτικό προσδιορισμό των συμπτωμάτων ODS είναι επιτακτική.

Σε ορισμένες από τις μελέτες εντοπίστηκε ελλιπής συμπλήρωση των ερωτηματολογίων από τους συμμετέχοντες. Πιο συγκεκριμένα η πληρότητα των δεδομένων θα μπορούσε να θεωρηθεί ως περιορισμός της μελέτη των Ribaric et al. (2014), επειδή τα ερωτηματολόγια που χρησιμοποιήθηκαν για την ανάλυση των 12 μηνών που διήρκεσε η μελέτη είχαν ποσοστό απαντητικότητας 63-65%. Το γεγονός αυτό ενδέχεται να οφείλεται στο ότι η πλειοψηφία του πληθυσμού της μελέτης αποτελούνταν από ηλικιωμένες γυναίκες, και κάποιες ένιωσαν αμήχανα απαντώντας σε λεπτομερείς ερωτήσεις σχετικά με τη σεξουαλική λειτουργικότητα τους και τις διαταραχές της αφόδευσης. Κατά συνέπεια, ορισμένοι ασθενείς έδωσαν απαντήσεις μόνο για συγκεκριμένα κεφάλαια των ερωτηματολογίων ή αρνήθηκαν να συμπληρώσουν τα ερωτηματολόγια προεγχειρητικά. Ωστόσο, αυτό αναμένεται για μία μελέτη παρατήρησης. Για παράδειγμα, στο μητρώο καταγραφής ασθενών της επέμβασης STARR, αναφέρθηκε ότι για τους ασθενείς που συμμετείχαν στη 12μηνη παρακολούθηση, η πληρότητα της συλλογής δεδομένων κυμαίνονταν από 41 έως 64 % σύμφωνα με τη κλίμακα που χρησιμοποιήθηκε (Lenisa, 2009).

Επιπροσθέτως, παρατηρήθηκε απώλεια ενός ποσοστού των συμμετεχόντων κατά τη διάρκεια παρακολούθησης τους στην διάρκεια της μελέτης. Ειδικότερα, οι Isbert et al. (2010) ανέφεραν στη συγκριτική μελέτη παρατήρησης ότι το 58% των ασθενών στην ομάδα STARR και το 46% των ασθενών στην ομάδα TRANSTAR συμμετείχαν στο follow up που πραγματοποιήθηκε μετά από 12 μήνες.

Περιορισμός των μελετών στην παρούσα ανασκόπηση είναι ο σχετικά μικρός αριθμός ασθενών ανά μελέτη (εύρος: 15-187 ασθενείς). Τα εντυπωσιακά λειτουργικά αποτελέσματα που επιτεύχθηκαν σε αυτές τις τυχαιοποιημένες κλινικές δοκιμές πρέπει να επιβεβαιωθούν στην ευρύτερη χειρουργική πρακτική με μεγαλύτερο αριθμό ασθενών.

Τέλος, είναι σημαντικό να τονιστεί ότι στο σύντομο διάστημα παρακολούθησης των μελετών δεν καθίσταται ικανή η απόδειξη της μακροπρόθεσμης αποτελεσματικότητας της επέμβασης. Παραδείγματα αυτού του φαινομένου αποτελεί τόσο η προαναφερθείσα μελέτη των Isbert et al. (2010) που το follow up τους έλαβε χώρα σε διάστημα των 12 μηνών μετεγχειρητικά, όσο και επόμενες κλινικές δοκιμές. Πράγματι, αποτελέσματα από τυχαιοποιημένες κλινικές δοκιμές με παρακολούθηση 2 και 3 ετών μετά τη TRANSTAR έχουν δημοσιευτεί. Οι Renzi et al. (2011) ανέφεραν μεγαλύτερη διατήρηση της ανακούφισης των συμπτωμάτων σε ασθενείς που είχαν υποβληθεί σε TRANSTAR σε σύγκριση σε όσους υποβλήθηκαν σε STARR σε διετή παρακολούθηση. Οι Bocassanta et al. (2011) μπόρεσαν να επιδείξουν σημαντικά χαμηλότερη συχνότητα επιτακτικής κένωσης και επανεμφάνισης εσωτερικής πρόπτωσης ως δύο σημαντικά οφέλη της επέμβασης TRANSTAR σε σύγκριση με την STARR σε τριετή παρακολούθηση. Συμπερασματικά, είναι αναγκαίο να αποδειχθεί ότι τα τρέχοντα λειτουργικά αποτελέσματα διατηρούνται για μεγαλύτερο χρονικό διάστημα.

b. Επέμβαση TRANSTAR

Ως απάντηση στις παρατηρούμενες δυσκολίες της STARR, μία νέα συσκευή συρραφής, το κυρτό κοπτικό συρραπτικό CONTOUR® TRANSTAR (Ethicon Endo-Surgery, Inc., Cincinnati, OH), έχει σχεδιαστεί για να βελτιωθεί η STARR επιτρέποντας την προσαρμοσμένη περιφερική διόρθωση της εσωτερικής πρόπτωσης του ορθού υπό συνεχή οπτικό έλεγχο. Μετά την δημιουργία της νέας μεθόδου, η πρωτοποριακή τεχνική συρραφής STARR με CONTOUR® TRANSTAR™, σύντομα ονομάστηκε TRANSTAR, και προτάθηκε για τη θεραπεία του ODS (Jayne D, 2009).

Αντί να χρησιμοποιηθούν δύο κυκλικές συσκευές συρραφής, πραγματοποιήθηκε εκτομή του τοιχώματος του ορθού για τη θεραπεία του ODS με τη χρήση του CCS-30 Contour Transtar και τη χρήση πολλαπλών κασετών, με την προσδοκία να βελτιωθούν τα συμπτώματα ODS, ο μετεγχειρητικός πόνος και η αιμορραγία. Αυτό βασίστηκε στην υπόθεση ότι αυτή η νέα συσκευή μπορεί να εκτάμει μεγαλύτερη ποσότητα τοιχώματος του ορθού, ενώ εφαρμόζεται υπό άμεση όραση και συνεπώς αποτρέποντας την αιμορραγία από τη γραμμή συρραφής και τον πόνο, όταν συμπεριλαμβάνεται η μεταβατική ζώνη και η οδοντωτή γραμμή στη γραμμή συρραφής. Αυτό αποτρέπει επίσης την ανάπτυξη πλευρικών διογκώσεων του τοιχώματος του ορθού, τα οποία μπορεί να συμβάλλουν στη μετεγχειρητική επιτακτικότητα για αφόδευση (Renzi 2011).

Σύμφωνα με τα αποτελέσματα που παρέχονται από το διαθέσιμο ευρωπαϊκό μητρώο καταγραφής ασθενών TRANSTAR (Ribaric, 2014) και 15 μελέτες που αναλύθηκαν στην παρούσα μελέτη, η συνολική μετεγχειρητική νοσηρότητα είναι 8-9%, η μετεγχειρητική αιμορραγία 2,2-5% και το ποσοστό επανεπέμβασης 2,7%. Αυτά τα ποσοστά φαίνονται πολύ χαμηλότερα από τα αντίστοιχα που παρατηρήθηκαν μετά τη επέμβαση STARR. Επιπλέον, περιστασιακά αναφέρονται η στένωση, η διάσπαση γραμμής ή η ελίκωση της γραμμής συρραφής, καθώς και η μόλυνση ή η δυσπαρέυνια.

Λεπτομερή και μακροπρόθεσμα λειτουργικά μετεγχειρητικά αποτελέσματα είναι περιορισμένα στη βιβλιογραφία. Τα αποτελέσματα από το ευρωπαϊκό μητρώο καταγραφής ασθενών TRANSTAR (Ribaric et al., 2014) έδειξαν σημαντική λειτουργική βελτίωση σε ένα έτος μετά την επέμβαση, αν και η επιτακτικότητα για αφόδευση παρέμεινε υψηλή σε ποσοστό μεγαλύτερο από το 30% των ασθενών. Συνολικά, η ανάλυση των αποτελεσμάτων ανέδειξε ότι περίπου το 10% των ασθενών είχαν επιτακτικότητα για αφόδευση στους 6-12 μήνες μετεγχειρητικά.

Η επιτακτικότητα για αφόδευση περιγράφεται ως μείζον πρόβλημα σε πολλές μελέτες με σύντομο διάστημα παρακολούθησης (Renzi, 2011) (Lenisa, 2009). Στη μακροχρόνια μελέτη των Bock et al.(2013), αποδείχθηκε ότι η επιτακτικότητα για αφόδευση είναι μια βραχυπρόθεσμη κατάσταση που βελτιώθηκε μετά τους πρώτους μετεγχειρητικούς μήνες. Αυτή η παρατήρηση θα μπορούσε να εξηγηθεί επαρκώς από την ανάγκη προσαρμογής σε μια τροποποιημένη χωρητικότητα του ορθού, η οποία συμβαίνει μέσα σε αρκετές εβδομάδες έως μήνες.

Όπως αναφέρει η πλειοψηφία των μελετών αυτής της ανασκόπησης, η επέμβαση Transtar μειώνει αποτελεσματικά τα συμπτώματα ODS. Είναι ενδιαφέρον ότι εμφανίζεται μια μικρή επιδείνωση των συμπτωμάτων με την πάροδο του χρόνου. Τα συμπτώματα φτάνουν στο ελάχιστο 1 έως 2 χρόνια μετά τη επέμβαση και στη συνέχεια επιδεινώνονται σταδιακά, αλλά σημαντικά, τα επόμενα χρόνια (Bock, 2013). Αυτό μπορεί να υποδηλώνει μια βραδεία αλλαγή στην ανατομία, η οποία μπορεί τελικά να προκαλέσει μια καθυστερημένη υποτροπή. Για να διευκρινιστεί αυτή η πτυχή είναι απαραίτητη μια περίοδος μελέτης μεγαλύτερη από 4 έτη.

Σπάνια αναφέρονται στη βιβλιογραφία, σημαντικές πρώιμες μετεγχειρητικές επιπλοκές της επέμβασης Transtar αλλά συνεχίζουν να αναφέρονται σε μελέτες της επέμβασης STARR. Αυτό μπορεί να οφείλεται στη βελτιωμένη ορατότητα χειρουργικού πεδίου που προσφέρει η Transtar.

Ο πόνος αναφέρεται συχνά στη βιβλιογραφία (έως 31%) ως σύμπτωμα μετά από την επέμβαση Transtar. Τα συρραπτικά που δεν είναι καλά τοποθετημένα στον ιστό έχουν αναγνωριστεί ως η κύρια πηγή μετεγχειρητικού πόνου. Ο πόνος μπορεί συχνά να αντιμετωπιστεί με την αφαίρεση αυτών των συρραπτικών. Σε ασθενείς με επίμονο πόνο, η πηγή του πόνου μπορεί να είναι μη ανιχνευμένα συρραπτικά, νευροπαθητικός πόνος ή άλλα λειτουργικά προβλήματα.

Είναι εξαιρετικά σημαντικό να αποφευχθεί η ακράτεια κοπράνων. Παρά τον λεπτομερή προεγχειρητικό έλεγχο, λίγοι ασθενείς βρίσκονται να έχουν διαταραχές του πυελικού εδάφους. Αυτά τα ευρήματα τονίζουν τη σημασία της απόκτησης πληροφοριών για τους ασθενείς πριν από τη επέμβαση σχετικά με πιθανές ανατομικές παθολογίες που μπορεί να γίνουν εμφανείς ή να αναπτυχθούν μόνο μετά την επέμβαση. Σημαντικό είναι το πρόβλημα ενός αδύναμου ή ελλειμματικού σφιγκτήρα. Σε αυτό θα μπορούσε να βοηθήσει το προεγχειρητικό διαπρωκτικό υπερηχογράφημα. Η εκδήλωση του αδύναμου σφιγκτήρα μπορεί να υποκρύπτεται από έναν εγκολεασμό, ο οποίος εμποδίζει τη δίοδο των περιττωμάτων. Έτσι, δεν είναι δυνατόν να προβλεφθεί προεγχειρητικά σε ποιους ασθενείς με αδύναμο σφιγκτήρα θα εμφανιστεί ακράτεια μετεγχειρητικά. Οι ασθενείς θα πρέπει να ενημερώνονται ενδελεχώς για αυτό το ζήτημα πριν την παροχή συγκατάθεσης τους.

Η επέμβαση Transtar αποδείχθηκε ότι είναι μια θεραπεία για το ODS με μακροπρόθεσμη επιτυχία. Η επιτακτικότητα για αφόδευση είναι πιθανόν να συμβεί μετεγχειρητικά, αλλά συνήθως υφίσταται αυτομάτως. Μελλοντικές μελέτες θα πρέπει να διεξαχθούν για τον προσδιορισμό παραγόντων που μπορεί να προβλέψουν ποιοι ασθενείς είναι πιο πιθανό να αναπτύξουν ακράτεια κοπράνων μετεγχειρητικά, με ιδιαίτερη έμφαση στην παρουσία αδύναμου σφιγκτήρα και μεταβολής της χωρητικότητας του ορθού.

Οι Martellucci et al. εντόπισαν μια ομάδα ασθενών (περίπου 10– 15%) που δεν επωφελήθηκαν από την επέμβαση TRANSTAR. Περαιτέρω μελέτες πρέπει να στοχεύσουν στη διερεύνηση των κλινικών και των παθοφυσιολογικών διαφορών μεταξύ των ασθενών που απέτυχε η επέμβαση και των ασθενών που παρουσίασαν βελτίωση με την επέμβαση (Martellucci, 2011).

Η επέμβαση STARR με το Contour Transtar είναι γενικά ασφαλής και αποτελεσματική για την αντιμετώπιση της αποφρακτικής δυσχεσίας, αλλά η επέμβαση δεν είναι απαλλαγμένη από σοβαρές επιπλοκές. Αυτή η επέμβαση θα πρέπει να θεωρηθεί ως μια τεχνική με απότομη καμπύλη εκμάθησης και θα πρέπει να πραγματοποιείται από χειρουργούς με κατάλληλη εκπαίδευση και εμπειρία στη διαπρωκτική χειρουργική.

c. STARR έναντι TRANSTAR

Αυτή η συστηματική ανασκόπηση περιλαμβάνει επτά συγκριτικές μελέτες που συνέκριναν την επέμβαση STARR με την επέμβαση TRANSTAR (Isbert, 2009) (Wadhawan, 2010) (Naldini, 2011) (Renzi, 2011) (Boccasanta, 2011) (Savastano, 2012) (Boccasanta, 2018), δύο από τις οποίες έχουν προοπτικό, τυχαιοποιημένο σχεδιασμό (Boccasanta, 2011)(Renzi, 2011).

Δεν έδειξαν σημαντικές διαφορές στις δημογραφικές παραμέτρους, με εξαίρεση την ηλικία (Naldini, 2011) (Boccasanta, 2011) (Isbert, 2009) (Renzi, 2011) (Savastano, 2012). Οι ασθενείς στην ομάδα STARR ήταν νεότεροι. Δεν υπήρξαν σημαντικές διαφορές στη διάρκεια της χειρουργικής επέμβασης, τη διάρκεια παραμονής στο νοσοκομείο και τη συνολική μετεγχειρητική νοσηρότητα.

Όσον αφορά τη νοσηρότητα, οι μελέτες επίσης δεν έδειξαν αρχικά σημαντικές διαφορές μεταξύ των δύο χειρουργικών επεμβάσεων. Τα λειτουργικά αποτελέσματα σε σχέση με την εγκράτεια και τη δυσκοιλιότητα δεν ήταν επίσης σημαντικά διαφορετικά σε διάρκεια παρακολούθησης 12 μηνών (Boccasanta, 2011) (Wadhawan, 2010) (Savastano, 2012). Στη μόνη προοπτική τυχαιοποιημένη μελέτη με διάρκεια 24 μηνών από τους Renzi et al. σε συνολικά 61 ασθενείς, μετά τη χειρουργική επέμβαση Contour®-Transtar, υπήρξε βελτίωση της δυσκοιλιότητας σε μεγαλύτερο ποσοστό σε σύγκριση με τη συμβατική χειρουργική επέμβαση STARR (Renzi, 2011).

Οι Renzi et al. (2011) ανέφεραν μεγαλύτερη διατήρηση της ανακούφισης των συμπτωμάτων σε ασθενείς που είχαν υποβληθεί σε επέμβαση TRANSTAR σε σύγκριση σε όσους υποβλήθηκαν σε επέμβαση STARR σε διάστημα διετούς παρακολούθησης. Οι Bocassanta et al. (2011) μπόρεσαν να επιδείξουν σημαντικά χαμηλότερη συχνότητα επιτακτικής κένωσης και επανεμφάνισης εσωτερικής πρόπτωσης ως δύο σημαντικά οφέλη της επέμβασης TRANSTAR σε σύγκριση με την STARR σε τριετή παρακολούθηση. Οι συγγραφείς κατέληξαν στο συμπέρασμα ότι το ποσοστό υποτροπής της πρόπτωσης ήταν σημαντικά χαμηλότερο ύστερα από την επέμβαση TRANSTAR σε σύγκριση με την STARR, πιθανότατα λόγω της μεγαλύτερης έκταση της εκτομής του ορθικού τοιχώματος.

Η επιτακτικότητα για αφόδευση μετά την επέμβαση TRANSTAR ήταν σημαντικά χαμηλότερη από ό,τι μετά την STARR. Ωστόσο, αυτό το εύρημα πιθανότατα σχετίζεται με το συστηματικό σφάλμα της επιλογής των ασθενών και όχι με την τεχνική. Η προεγχειρητική συχνότητα επιτακτικότητας για αφόδευση ήταν σημαντικά χαμηλότερη στην ομάδα TRANSTAR σε σύγκριση με την STARR. Επιπλέον, δεν υπήρξε σημαντική αλλαγή ως προς την επιτακτικότητα για αφόδευση μετά από χειρουργική επέμβαση σε καμία από

τις δύο ομάδες. Λαμβάνοντας υπόψη το υψηλό κόστος της TRANSTAR και τα ευρήματα αυτής της μελέτης, η ευρεία χρήση αυτής της επέμβασης για τη θεραπεία του ODS δεν δικαιολογείται. Οι Boccasanta et al. συνηγορούν υπέρ της επέμβασης μόνο για τη μειοψηφία ασθενών με ODS με πολύ μεγάλο ορθοπρωκτικό εγκολεασμό, αν και δεν το όρισαν με σαφήνεια (Boccasanta, 2011).

Συμπερασματικά, μπορούμε να πούμε ότι τα πλεονεκτήματα της επέμβασης TRANSTAR σε σχέση με την κλασική STARR είναι τα εξής: εκτεταμένο μέγεθος εκτομής, εκτομή υπό άμεση όραση, σταδιακή εκτομή του ορθού, μπορεί επίσης να χρησιμοποιηθεί για εξωτερική πρόπτωση του ορθού. Επίσης τα μειονέκτημα είναι τα εξής: δεν είναι εφαρμόσιμο στην περίπτωση στένωσης του ορθού, είναι τεχνικά πιο απαιτητική σαν τεχνική, αυξημένος κίνδυνος στένωσης από ελίκωση στη γραμμή συρραφής και αυξημένο κόστος (Isbert, 2016).

d. Επέμβαση TRANSTAR με χρήση κυρτού έναντι κυρτού και ευθύγραμμου κοπτοράπτη

Από τότε που προτάθηκε η STARR στην επιστημονική κοινότητα ως χειρουργική επέμβαση για τη θεραπεία του ODS, αυτή η επέμβαση δεν έπαψε ποτέ να προκαλεί έντονη συζήτηση μεταξύ των χειρουργών.

Η χρήση 2 κυκλικών αναστομωτήρων ήταν για χρόνια η καθιερωμένη τεχνική για την εκτέλεση της STARR. Στη συνέχεια, αναπτύχθηκε ένα νέο ειδικό συρραπτικό με κυρτό σχήμα. Αυτή η συσκευή, η λεγόμενη Transtar, φάνηκε να προσθέτει ορισμένα πλεονεκτήματα στην τεχνική. Σε αντίθεση με τους κυκλικούς αναστομωτήρες, η Transtar δεν έχει περιορισμό στον όγκο του ιστού προς εκτομή. Έτσι, ο χειρουργός είναι σε θέση να επιλέξει πόσο από το τοίχωμα της πρόπτωσης του ορθού θα αφαιρέσει.

Παρά τα οφέλη αυτά, τα οποία έχουν αναφερθεί στη λογοτεχνία (Renzi, 2011) (Wadhawan, 2009) (Isbert, 2009) (Lenisa, 2009) (Renzi, 2013) μετά από έναν αρχικό ενθουσιασμό για αυτή τη νέα τεχνική, ορισμένοι χειρουργοί, ενώ άρχισαν να κάνουν STARR χρησιμοποιώντας την Transtar, επέστρεψαν στη χρήση 2 κυκλικών αναστομωτήρων. Οι λόγοι μπορεί να είναι πολλοί, αλλά μάλλον 3 είναι επικρατέστεροι: η μεγαλύτερη δυσκολία εκτέλεσης της επέμβασης STARR με το συρραπτικό Transtar σε σύγκριση με αυτή με τους 2 κυκλικούς αναστομωτήρες, η εμφάνιση νέων επιπλοκών, όπως η ελίκωση της γραμμής συρραφής, και η παρουσία στη βιβλιογραφία παρόμοιων βραχυπρόθεσμων αποτελεσμάτων μεταξύ STARR με τους κυκλικούς αναστομωτήρες και STARR με το συρραπτικό Transtar.

Από το 2007, με στόχο τη μείωση των τεχνικών δυσκολιών και της καμπύλης εκμάθησης της Transtar, μερικοί χειρουργοί (Renzi, 2016) έχουν προτείνει και έχουν υλοποιήσει μια παραλλαγή της TRANSTAR χρησιμοποιώντας και ευθύγραμμο κοπτοράπτη. Αυτή η παραλλαγή περιέχει ένα επιπλέον χειρουργικό στάδιο: η διατομή της πρόπτωσης σε 2 μισά με τη χρήση 2 γραμμικών συρραπτικών στις 3 η ώρα και στις 9 η ώρα. Η προσθήκη ευθύγραμμων συρραπτικών στην επέμβαση TRANSTAR φάνηκε να χαρακτηρίζεται από 2 κύρια στοιχεία. Πρώτον, άμεσα φάνηκε σε μερικούς χειρουργούς πιο απλό να την εκτελέσουν σε σύγκριση με την κλασική τεχνική. Δεύτερον, από την αναδρομική ανάλυση των

αποτελεσμάτων της έκβασης των ασθενών που είχαν υποβληθεί στην επέμβαση TRANSTAR με την εφαρμογή της τεχνικής παραλλαγής, φάνηκε ότι μειώνεται η συχνότητα μετεγχειρητικής επιτακτικότητας για αφόδευση, σε σύγκριση με την τυπική διαδικασία. Έτσι, εικάζεται ότι μια πιο ομοιογενής εκτομή της πρόπτωσης του ορθού και μια λιγότερο πιθανή «ελίκωση» της αναστόμωσης του ορθού, που λαμβάνεται με την πρόσθετη χρήση των ευθύγραμμων συρραπτικών, θα μπορούσε να είναι ένα επιπλέον πλεονέκτημα και ένα επιπλέον χαρακτηριστικό υπεροχής της τεχνικής παραλλαγής.

Αν και ο μέσος χρόνος επέμβασης ήταν παρόμοιος στις 2 ομάδες, η γενική αντίληψη των χειρουργών είναι ότι η επέμβαση STARR πραγματοποιείται με μεγαλύτερη ευκολία με τη συνδυασμένη χρήση συρραπτικών. Η γενική αντίληψη των χειρουργών του βαθμού δυσκολίας της επέμβασης είχε στατιστικά σημαντική διαφορά ανάμεσα στις δύο ομάδες (15,36 στην ομάδα CAS και 10,26 στην ομάδα LCS) καθώς και στα δεδομένα σε κάθε τομέα του ερωτηματολογίου: έκθεση του χειρουργικού πεδίου, τοποθέτηση των συρραπτικών, την εκτομή του ορθού και διαχείριση επιπλοκών μετεγχειρητικά. Επίσης, οι δύο χειρουργικές επεμβάσεις συσχετίστηκαν με παρόμοια μεγέθη παρασκευάσματος (λαμβάνοντας υπόψη τα δύο παρασκευάσματα στην ομάδα LCS ως ένα), και ποσοτών επιτυχίας (78,1% στην ομάδα CAS έναντι 83,3% στην ομάδα LCS), παρόμοια διάρκεια παραμονής στο νοσοκομείο, πρήξιμο και όψιμα ποσοστά επιπλοκών. Το κόστος επίσης ήταν παρόμοιο.

Συμπερασματικά, η επέμβαση TRANSTAR που σχετίζεται με προηγούμενη διατομή της πρόπτωσης, χρησιμοποιώντας ευθύγραμμο συρραπτικά, είναι λιγότερο δύσκολη από ότι χωρίς αυτά. Η συνδυασμένη χρήση του ευθύγραμμου και κυρτού συρραπτικού για εκτέλεση της επέμβασης TRANSTAR επιτρέπει μια καλύτερη έκθεση στο χειρουργικό πεδίο και διευκολύνει την τοποθέτηση των συρραπτικών, την εκτέλεση της εκτομής του ορθού και την αντιμετώπιση των μετεγχειρητικών επιπλοκών. Και οι δύο επεμβάσεις φαίνεται να είναι ασφαλείς και αποτελεσματικές στη θεραπεία του συνδρόμου αποφρακτικής αφόδευσης επιτυγχάνοντας παρόμοια ποσοστά επιτυχίας και σχετίζονται με παρόμοιες επιπλοκές.

13. Συμπεράσματα

Οι περισσότερες από τις μελέτες που περιλαμβάνονται στην παρούσα ανασκόπηση είναι περιπτώσεις μελετών παρατήρησης, με εξαίρεση επτά μελέτες που συνέκριναν την επέμβαση STARR με τη TRANSTAR. Τα συντηρητικά μέτρα, συμπεριλαμβανομένων των διατροφικών αλλαγών και της βιοανάδρασης, που εφαρμόστηκαν για τη θεραπεία του ODS στο παρελθόν, μπορούν να προσφέρουν συμπτωματική βελτίωση έως και 90% (Boccasanta, 2007) (Ho, 1996). Επιπλέον, μια ποικιλία επεμβάσεων, συμπεριλαμβανομένης της διακοιλιακής ορθοπηξίας με ή χωρίς σιγμοειδεκτομή (Tsioussis, 2005) (Ortom, 1991) και συνδυασμένες διορθικές και διακοιλιακές επεμβάσεις (Boccasanta, 2001), έχουν εφαρμοστεί για τη θεραπεία του ODS με μικρά ποσοστά επιτυχίας στο παρελθόν.

Η συντηρητική θεραπεία, συμπεριλαμβανομένης της βιοανάδρασης, θα μπορούσε να χρησιμεύσει ως ομάδα ελέγχου των χειρουργικών επεμβάσεων για την αντιμετώπιση του ODS. Στην πραγματικότητα, η επέμβαση STARR συγκρίθηκε με τη βιοανάδραση για τη θεραπεία του ODS στο πλαίσιο πολυκεντρικής

τυχαιοποιημένης ελεγχόμενης δοκιμής (Lehur, P.A., 2008). Η STARR αποδείχθηκε ότι βελτιώνει τη βαθμολογία ODS σε σημαντικά περισσότερους ασθενείς σε σύγκριση με τη βιοανάδραση. Η επέμβαση STARR συγκρίθηκε με τη διακολπική επιδιόρθωση για ορθοκίλη σε αναδρομική μελέτη (Harris M.A., 2009), και με την επέμβαση Delorme για ODS με προοπτικό μη τυχαιοποιημένο τρόπο. Ελλείψεις και των δύο μελετών είναι ο περιορισμένος αριθμός ασθενών που περιλαμβάνονται, ο μη τυχαιοποιημένος σχεδιασμός και η σύντομη παρακολούθηση. Και οι δύο μελέτες έδειξαν παρόμοια λειτουργικά αποτελέσματα μεταξύ της επέμβασης STARR και της διακολπικής επιδιόρθωσης ή της Delorme.

Η λαπαροσκοπική κοιλιακή πρόσθια κολπο-ορθοπιξία (VPCR) έχει χρησιμοποιηθεί πιο πρόσφατα για τη θεραπεία τόσο του ODS όσο και της έκδηλης πρόπτωσης του ορθού με ικανοποιητικά ανατομικά και λειτουργικά αποτελέσματα (Gounas, 2015). Η επέμβαση αυτή, διορθώνει τις περισσότερες από τις ανατομικές παραμορφώσεις του ορθού, συμπεριλαμβανομένης της εξάλειψης του θυλάκου του Douglas, προλαμβάνοντας έτσι την δημιουργία της εντεροκίλης και της σιγμοειδοκίλης. Ωστόσο, σχεδόν όλες οι μελέτες που αναφέρουν τα αποτελέσματα της VPCR είναι παρατήρησης, εκτός από μια αναδρομική μελέτη (Borie, 2014) που συνέκρινε τη STARR με τη VPCR για ODS σε περιορισμένο αριθμό ασθενών και ανέφερε παρόμοια λειτουργικά αποτελέσματα.

Τα τελευταία έτη αναφέρεται όλο και λιγότερο στη βιβλιογραφία η επέμβαση TRANSTAR. Αυτό μπορεί να αντικατοπτρίζει την απροθυμία των χειρουργών να χρησιμοποιήσουν αυτήν τη επέμβαση λόγω της σημαντικής άμεσης μετεγχειρητικής νοσηρότητας, της επιδείνωσης των συμπτωμάτων ODS με την πάροδο του χρόνου, του μετεγχειρητικού πρωκτικού πόνου και της επιτακτικότητας σε ένα σημαντικό υποσύνολο ασθενών. Προκειμένου να εκτιμηθεί ο ρόλος της επέμβασης στη διαχείριση αυτής της ομάδας ασθενών απαιτείται περαιτέρω έρευνα. Θα πρέπει να συγκριθεί τόσο με τη συντηρητική αντιμετώπιση, συμπεριλαμβανομένης της βιοανάδρασης, όσο και με την VRCP, σε ένα πολυκεντρικό τυχαιοποιημένο ελεγχόμενο περιβάλλον με μεγαλύτερο αριθμό ασθενών και καλά καθορισμένα κριτήρια επιλογής, και επικυρωμένα εργαλεία αξιολόγησης συμπτωμάτων. Σε αυτές τις επιπλέον μελέτες θα πρέπει να ληφθούν υπόψη οι ακόλουθοι δύο παράγοντες: η συνυπάρχουσα δυσσυνέργεια του πυελικού εδάφους και η προϋπάρχουσα ψυχολογική νοσηρότητα, καταστάσεις που τείνουν να επηρεάσουν τα μετεγχειρητικά λειτουργικά αποτελέσματα και να οδηγήσουν σε αποτυχία. Αυτές οι καταστάσεις θα πρέπει επίσης να αντιμετωπιστούν με πρόσθετη βιοανάδραση και ψυχολογική υποστήριξη, όταν επιχειρείται διόρθωση του ODS με χειρουργική επέμβαση.

Συμπερασματικά, στην επέμβαση TRANSTAR πραγματοποιείται μια εξατομικευμένη ολικού πάχους εκτομή ορθού, που οδηγεί σε βελτίωση της λειτουργικότητας αλλά και της ποιότητας ζωής του ασθενούς. Αντιπροσωπεύει μια ασφαλή και αποτελεσματική θεραπεία για το ODS στην κλινική πρακτική. Ωστόσο, απαιτούνται ακόμη περισσότερα στοιχεία για να επιτευχθεί γενικότερη συμφωνία σχετικά με την καλύτερη θεραπεία για το ODS.

14. Βιβλιογραφία

1. Adolfo Renzi, & Antonio Brilliantino , Giandomenico Di Sarno , Francesco D'Aniello , Giuseppe Ferulano , Armando Falato. (2016). Evaluating the Surgeons' Perception of Difficulties of Two Techniques to Perform STARR for Obstructed Defecation Syndrome: A Multicenter Randomized Trial. *Surg Innov*, 23(6):563-571.
2. Adolfo Renzi, MD, PhD , Antonio Brilliantino, MD , Giandomenico Di Sarno, MD , and Francesco d'Aniello, MD. (2012). Five-Item Score for Obstructed Defecation Syndrome: Study of Validation. *Surgical Innovation*, XX(X) 1–7.
3. Altomare DF, Spazzafumo L, Rinaldi M, Dodi G, Ghiselli R, Piloni V. (2008). Set-up and statistical validation of a new scoring system for obstructed defaecation syndrome. *Colorectal Dis*.10:84-88.
4. Azpiroz Z, Enck P, Whitehead WE. (2002). Anorectal functioning testing: review of collective experience. *Am J Gastroenterol*, 97:232–240.
5. Boccasanta, P., & M. Venturi, and G. Roviario. (2011). What is the benefit of a new stapler device in the surgical treatment of obstructed defecation? Three-year outcomes from a randomized controlled trial. *Dis Colon Rectum*, 54(1): p. 77-84.
6. Boccasanta P, & Venturi M, Salamina G, Cesana BM, Bernasconi F, Roviario G. (2004). New trends in the surgical treatment of outlet obstruction: clinical and functional results of two novel transanal stapled techniques from a randomised controlled trial. *Int J Colorectal Dis*.
7. Boccasanta, P., et al. (2001). Which surgical approach for rectocele? A multicentric report from Italian coloproctologists. *Tech Coloproctol*, 5(3): p. 149-56.
8. Boccasanta, P., M. Venturi, and G. Roviario,. (2007). Stapled transanal rectal resection versus stapled anopexy in the cure of hemorrhoids associated with rectal prolapse. A randomized controlled trial. *Int J Colorectal Dis*, 22(3): p. 245-51.

9. Boccasanta P, Venturi M, Salamina G, Cesana BM, Bernasconi F, Roviario G. (2004). New trends in the surgical treatment of outlet obstruction: clinical and functional results of two novel transanal stapled techniques from a randomised controlled trial. *Int J Colorectal Dis*, 19: 359-369.
10. Boccasanta P, Venturi M, Stuto A, Bottini C, Caviglia A, Carriero A, Mascagni D, Mauri R, Sofo L, Landolfi V. (2004)]. Stapled transanal rectal resection for outlet obstruction: a prospective, multicenter trial. *Dis Colon Rectum*, 47: 1285-196.
11. Bock, S., & et al. (2013). Long-term outcome after transanal rectal resection in patients with obstructed defecation syndrome. *Dis Colon Rectum.*, 56(2): p. 246-52.
12. Boenicke L, & Kim M, Reibetanz J et al. (2012). Stapled transanal rectal resection and sacral nerve stimulation – impact on faecal incontinence and quality of life. *Colorectal Dis*, 14(4):480–489.
13. Borie, F., et al. (2014). Laparoscopic ventral rectopexy for the treatment of outlet obstruction associated with recto-anal intussusception and rectocele: a valid alternative to STARR procedure in patients with anal sphincter weakness. *Clin Res Hepatol Gastroenterol*, 38(4): p. 528-34.
14. Bove A, Pucciani F, Bellini M, Battaglia E, Bocchini R, Altomare DF, Dodi G, Sciaudone G, Falletto E, Piloni V, Gambaccini D, Bove V. (2012). Consensus statement AIGO/SICCR: diagnosis and treatment of chronic constipation and obstructed defecation (part I: diagnosis). *World J Gastroenterol*, 18: 1555-1564.
15. Brescia, A., et al. (2013). Modified technique for performing STARR with Contour Transtar. *Surgeon*, 11 Suppl 1: p. S19-22.
16. Buchanan GN, Halligan S, Bartram CI, et al. (2004). Clinical examination, endosonography, and MR imaging in preoperative assessment of fistula in ano: comparison with outcome-based reference standard. *Radiology*, 233(3):674–81.
17. Christensen P, Krogh K, Buntzen S, Payandeh F, Laurberg S. (2009). Long-term outcome and safety of transanal irrigation for constipation and fecal incontinence. *Dis Colon Rectum*, 52: 286-292.

18. C. Isbert. (2016). Transtar™-Operation bei Rektozele und obstruktivem Defäkationssyndrom. *Springer-Verlag Berlin Heidelberg 2016*, 87:924–932.
19. Damon H, Dumas P, Mion F. (2004). Impact of anal incontinence and chronic constipation on quality of life. *Gastroenterol Clin Biol*, 28:16–20.
20. Del Popolo F, Cioli VM, Plevi T, Pescatori M. (2014). Psycho-echobiofeedback: a novel treatment for anismus--results of a prospective controlled study. *Tech Coloproctol*, 18: 895-900.
21. D G Jayne 1, O Schwandner, A Stuto. (2009). Stapled transanal rectal resection for obstructed defecation syndrome: one-year results of the European STARR Registry. *Dis Colon Rectum*, 52(7):1205-12.
22. Dietz HP. (2009). Rectocele or stool quality: what matters more for symptoms of obstructed defecation? *Tech Coloproctol*, 13: 265-268.
23. Dodi, G., & et all. (2003). Bleeding, incontinence, pain and constipation after STARR transanal double stapling rectotomy for obstructed defecation. *Tech Coloproctol*.
24. Dolk A, Holmström B, Johansson C, Frostell C, Nilsson BY. (1991). The effect of yoga on puborectalis paradox. *Int J Colorectal Dis*, 6: 139-142.
25. Formijne Jonkers HA, Poierrie N, Draaisma WA, Broeders IA, Consten EC. (2013). Laparoscopic ventral rectopexy for rectal prolapse and symptomatic rectocele: an analysis of 245 consecutive patients. *Colorectal Dis*, 15(6):695–699.
26. F. Pucciani • M. N. Ringressi. (2012). Obstructed defecation: the role of anorectal manometry. *Tech Coloproctol*, 16:67–72.
27. Francesco Saverio Mari, & Massimo Pezzatini , Marcello Gasparrini , Brescia Antonio. (2017). STARR with Contour Transtar for Obstructed Defecation Syndrome: Long-Term Results. *World J Surg*, 41(11):2906-2911.
28. Gabriele Naldini 1, Guido Cerullo, Claudia Menconi, Jacopo Martellucci, Simone Orlandi, Nicola Romano, Mauro Rossi. (2011 May 21;). Resected specimen evaluation, anorectal manometry, endoanal ultrasonography and clinical follow-up after STARR procedures. *World J Gastroenterol* ., 17(19):2411-6.

29. Gagliardi G, & Pescatori M, Altomare D et al. (2008). Results, outcome predictors and complications after Stapled Transanal Rectal Resection for Obstructed Defecation. *Dis Colon Rectum*, 51: 186–95.
30. Garg P, & Lakhtaria P, Song J, Ismail M. (2010). Proctitis due to retained staples after stapler hemorrhoidopexy and a review of literature. *Int J Colorectal Dis*, 25: 289–90.
31. Garg P, Lakhtaria P, Song J et al. (2010). Proctitis due to retained staples after stapler hemorrhoidopexy and a review of literature. *Int J Colorectal Dis*, 25:289–290.
32. Gelos M, & Frommhold K, Mann B. (2010). Severe mesorectal bleeding after stapled transanal rectal resection using the Contour Transtar Curved Cutter Stapler. *Colorectal Dis*, 12: 265–6.
33. Goede AC, Glancy D, Carter H, Mills A, Mabey K, Dixon AR. (2011). Medium-term results of stapled transanal rectal resection (STARR) for obstructed defecation and symptomatic rectal-anal intussusception. *Colorectal Dis*, 13: 1052-1057.
34. Gouvas, N., et al. (2015). Ventral coloprectopexy for overt rectal prolapse and obstructed defaecation syndrome: a systematic review. *Colorectal Dis*, 17(2): p. O34-46.
35. Harris, M.A., et al. (2009). Stapled transanal rectal resection vs. transvaginal rectocele repair for treatment of obstructive defecation syndrome. *Dis Colon Rectum*, 52(4): p. 592-7., 2009.
36. Hausamann R, Steffen T, Weishaupt D, Beutner U, Hetzer FH Rectocele and intussusception: is there any coherence in symptoms or additional pelvic floor disorders? (2009). *Tech Coloproctol*. 13:17–26.
37. Hesham M. Hasan , Hani M. Hasan. (2012). Stapled Transanal Rectal Resection for the Surgical Treatment of Obstructed Defecation Syndrome Associated with Rectocele and Rectal Intussusception. *International Scholarly Research Network ISRN Surgery*.
38. Ho, Y.H., M. Tan, and H.S. Goh. (1996). Clinical and physiologic effects of biofeedback in outlet obstruction constipation. *Dis Colon Rectum*, 39(5): p. 520-4.
39. Hwang YH, Person B, Choi JS, Nam YS, Singh JJ, Weiss EG, Nogueras JJ, Wexner SD. (2006). Biofeedback therapy for rectal intussusception. *Tech Coloproctol*, 10: 11-15; discussion 15-16.

40. Isbert, C., et al. (2009). Comparative study of Contour Transtar and STARR procedure for the treatment of obstructed defecation syndrome (ODS)--feasibility, morbidity and early functional results. *Colorectal Dis*, 12(9): p. 901-8.
41. Jayne D, & Stuto A. (2009). Transanal stapling techniques for anorectal prolapse. *Springer-Verlag London Limited*.
42. Jayne DG, Schwandner O, Stuto A. (2009). Stapled transanal rectal resection for obstructed defecation syndrome: one-year results of the European STARR registry. *Dis Colon Rectum*, 52:1205.
43. Knowles CH, Eccersley AJ et al. (2000). Linear discriminant analysis of symptoms in patients with chronic constipation: validation of a new scoring system (KESS). *Dis Colon Rectum*, 43(10):1419–1426.
44. Laubert T, & Bader FG, Kleemann M et al. (2012). Outcome analysis of elderly patients undergoing laparoscopic resection rectopexy for rectal prolapse. *Int JColorectalDis*, 27(6):789–795.
45. Lehur, P.A., et al. (2008). Outcomes of stapled transanal rectal resection vs. biofeedback for the treatment of outlet obstruction associated with rectal intussusception and rectocele: a multicenter, randomized, controlled trial. *Dis Colon Rectum*, 51(11): p. 1611-8.
46. Lenisa, L., et al. (2009). STARR with Contour Transtar: prospective multicentre European study. *Colorectal Dis*, 11(8): p. 821-7.
47. Lenisa L, Schwandner O, Stuto A et al. (2009). STARR with Contour(R) Transtar(TM): Prospective Multicentre European Study. *Colorectal Dis*, 11: 821–30.
48. Madbouly, K.M., K.S. Abbas, and A.M. Hussein. (2010). Hussein, Disappointing long-term outcomes after stapled transanal rectal resection for obstructed defecation. *World J Surg*, 34(9): p. 2191-6.
49. Maglinte., & et al. (2011). *Functional imaging of the pelvic floor*. Radiology.
50. Mantoo S, Podevin J, Regenet N, Rigaud J, Lehur PA, Meurette G. (2013). Is robotic-assisted ventral mesh rectopexy superior to laparoscopic ventral mesh rectopexy in the management of obstructed defaecation? *Colorectal Dis*, 15: e469-e475.

51. Maria G, Sganga G, Civello IM, Brisinda G. (2002). Botulinum neurotoxin and other treatments for fissure-in-ano and pelvic floor disorders. *Br J Surg*, 89: 950-961.
52. Mari FS, Pezzatini M, Gasparrini M, Antonio B. (2017). STARR with Contour Transtar for Obstructed Defecation Syndrome: Long-Term Results. *World J Surg.*, 41(11):2906-2911. 10.1007/s00268-017-4084-6
53. Marquis P, & et al. (2005). Development and validation of the patient assessment of constipation quality of life questionnaire. *Scand J Gastroenterol*, 40:540–551.
54. Martelli H, Devroede G, Arhan P et al. (1978). Some parameters of large bowel motility in normal man. *Gastroenterology*, 75:612– 618.
55. Martellucci, J., & P. Talento, and A. Carriero. (2011). Early complications after stapled transanal rectal resection performed using the Contour(R) Transtar device. *Colorectal Dis*, 13(12): p. 1428-31.
56. Masoni, L., et al. (2013). Stapled transanal rectal resection with contour transtar for obstructed defecation syndrome: lessons learned after more than 3 years of single-center activity. *Dis Colon Rectum*, 56(1): p. 113-9.
57. Matzel KE. Invited comment. In: Santoro GA, Di Falco G. (2006). Benign Anorectal Disease: diagnosis with Endoanal and Endorectal Ultrasound and New Treatment Options. *Milan, Italy: Springer*,, 367-368.
58. Mercer-Jones MA, D'Hoore A, Dixon AR, Lehur P, Lindsey I, Mellgren A, Stevenson AR. (2014;). Consensus on ventral rectopexy: report of a panel of experts. *Colorectal Dis*, 16: 82-88.
59. Naldini G. (2011). Serious unconventional complications of surgery with stapler for haemorrhoidal prolapse and obstructed defecation due to rectocele and rectal intussusception. *Colorectal Dis*, 13:323–327.
60. Nicolas R, & Meurette G, Frampas E, et al. (2004). Stapled transanal rectal resection is efficient to correct obstructed defecation syndrome but could compromise anal continence. *Colorectal Dis.*, 6:35.
61. Orrom, W.J., et al. (1991). Rectopexy is an ineffective treatment for obstructed defecation.

- Dis Colon Rectum*, 34(1): p. 41-6.
62. Paolo Boccasanta , Sergio Agradi , Contardo Vergani , Giuseppe Calabrò , Luca Bordoni , Claudio Missaglia , Marco Venturi. (2018). The evolution of transanal surgery for obstructed defecation syndrome: Mid-term results from a randomized study comparing double TST 36 HV and Contour TRANSTAR staplers. *Am J Surg .*, 216(5):893-899.
 63. Pechlivanides, G. ,et al. (2007). Stapled transanal rectal resection (STARR) to reverse the anatomic disorders of pelvic floor dyssynergia. *World J Surg*, 31(6): p. 1329-35.
 64. Pescatori, M., & M. Spyrou, and A. Pulvirenti d'Urso. (2006). , *A prospective evaluation of occult disorders in obstructed defecation using the 'iceberg diagram'*. *Colorectal Dis*.
 65. Pescatori M, Favetta U, Dedola S, Orsini S. (1997). Transanal stapled excision of rectal mucosa prolapse. *Tech Coloproctol*, 12: 7-19.
 66. Peticca L, Pescatori M. (2002). Outlet obstruction due to anismus and rectal hyposensation: effect of biofeedback training. *Colorectal Dis*, 4: 67.
 67. Pizzetti D, Annibali R, Bufo A, Pescatori M. (2005). Colonic hydrotherapy for obstructed defecation. *Colorectal Dis*, 7: 107-108.
 68. Pucciani F, Reggioli M, Ringressi MN. (2012). Obstructed defaecation: what is the role of rehabilitation? *Colorectal Dis*, 2012 14: 474-479.
 69. Rao SSC, Singh S. (2010). Clinical utility of colonic and anorectal manometry in chronic constipation. *J Clin Gastroenterol*, 44:597–609.
 70. Rasmussen OO, Sorensen M, Tetzschener T, Christiansen J. (1993). Dynamic anal manometry in the assessment of patients with obstructed defecation. *Dis Colon Rectum*, 36:901–907.
 71. Reboa G, Gipponi M, Logorio M, Marino P, Lantieri F. (2009). The impact of stapled transanal rectal resection on anorectal function in patients with obstructed defecation syndrome. *Dis Colon Rectum*, 52: 1598–1604.
 72. Renzi A, & Brillantino A, Di Samo G, d'Aniello F. (2013). Five-item score for obstructed defecation syndrome: study of validation. *Surg Innov.*, 20:119-125.
 73. Renzi, A., & Talento, P., Giardiello, C., Angelone, G., Izzo, D., & Di Sarno, G. (2008).

- Stapled trans-anal rectal resection (STARR) by a new dedicated device for the surgical treatment of obstructed defaecation syndrome caused by rectal intussusception and rectocele: early results of a multicenter prospective study. *Int J Colorectal Dis*, 23(10):999-1005.
74. Renzi, A., et al. (2011). Improved clinical outcomes with a new contour-curved stapler in the surgical treatment of obstructed defecation syndrome: a mid-term randomized controlled trial. *Dis Colon Rectum*, . 54(6): p. 736-42.
 75. Ribaric, G., D'Hoore, A., Schiffhorst, G., & Hempel, E. (2014). STARR with CONTOUR® TRANSTAR™ device for obstructed defecation syndrome: one-year real-world outcomes of the European TRANSTAR registry.
 76. Roman H, Michot F. (2005). Long-term outcomes of transanal rectocele repair. *Dis Colon Rectum*, 48: 510-517.
 77. Sailer M, Bussen D, Debus ES et al. (1998). Quality of life in patients with benign anorectal disorders. *Br J Surg*, 85:1716–1719.
 78. Samaranayake CB, & Luo C, Plank AW et al. (2010). Systematic review on ventral rectopexy for rectal prolapse and intussusception. *Colorectal Dis*, 12(6):504–512.
 79. Savastano, S., et al.,. (2012.). STARR with PPH-01 and CCS30 contour Transtar for obstructed defecation syndrome. *Surg Innov*, 19(2): p. 171-4.
 80. Schulte T, & Bokelmann F, Jongen J, Peleikis HG, Fandrich F, Kahlke V. (2008). Mediastinal and retro-intraperitoneal emphysema after stapled transanal rectal resection using the Controu transtar stapler in obstructive defecation syndrome. *Int J Colorectal Dis*, 23: 1019–20.
 81. Schwandner, & O., et al. (2008). *Decision-making algorithm for the STARR procedure in obstructed defecation syndrome: position statement of the group of STARR Pioneers*. (Vol. 15(2): p. 105-9). *Surg Innov*.
 82. Schwandner O, & Stuto A, Jayne D et al. (2008). Decision-making algorithm for the STARR procedure in obstructed defecation syndrome: position statement of the group of STARR Pioneers. *Surg Innov*, 15:105–109.
 83. Stuto A, & Schwander O, Jayne D. (2007). Assessing safety of the STARR procedure for

- ODS: preliminary results of the European STARR Registry. *Dis Colon Rectum*, 50:724.
84. Trompetto M, Clerico G, Realis Luc A, Marino F, Giani I, Ganio E. (2006). Transanal Delorme procedure for treatment of rectocele associated with rectal intussusception. *Tech Coloproctol*.
 85. Tsiaoussis, J., et al. (2005). Rectoanal intussusception: presentation of the disorder and late results of resection rectopexy. *Dis Colon Rectum*, 48(4): p. 838-44.
 86. Van Geluwe, B., et al.,. (2014.). Relief of obstructed defecation syndrome after stapled transanal rectal resection (STARR): a meta-analysis. *Acta Chir Belg.*, 114(3): p. 189-97.
 87. Varma MG, Hart SL, Brown JS, Creasman JM, Van Den Eeden SK, Thom DH. (2008). Obstructive defecation in middle-aged women. *Dig Dis Sci*, 53(10):2702–2709. doi:10.1007/s10620-008- 0226-x
 88. Vlasta Podzemny, Lorenzo Carlo Pescatori, Mario Pescatori. (2015). Management of obstructed defecation. *World J Gastroenterol*, 28;21(4):1053-60.
 89. Wadhawan, H., A.J. Shorthouse, and S.R. Brown,. (2010.). Surgery for obstructed defaecation: does the use of the Contour device (Trans-STARR) improve results? *Colorectal Dis.*, 12(9): p. 885-90.
 90. Wells, G., Shea, B., & O'Connell, J. (2014). The Newcastle-Ottawa Scale (NOS) for Assessing The Quality of Nonrandomised Studies in Meta-analyses.
 91. Wolff, K., et al. (2010). Functional outcome and quality of life after stapled transanal rectal resection for obstructed defecation syndrome. *Dis Colon Rectum*, 53(6): p. 881-8.