



ΤΜΗΜΑ ΙΑΤΡΙΚΗΣ
ΣΧΟΛΗ ΕΠΙΣΤΗΜΩΝ ΥΓΕΙΑΣ
ΠΑΝΕΠΙΣΤΗΜΙΟ ΘΕΣΣΑΛΙΑΣ
ΠΡΟΓΡΑΜΜΑ ΜΕΤΑΠΤΥΧΙΑΚΩΝ ΣΠΟΥΔΩΝ
ΥΠΕΡΗΧΟΓΡΑΦΙΚΗ ΛΕΙΤΟΥΡΓΙΚΗ ΑΠΕΙΚΟΝΙΣΗ ΓΙΑ
ΤΗΝ ΠΡΟΛΗΨΗ ΚΑΙ ΔΙΑΓΝΩΣΗ ΤΩΝ ΑΓΓΕΙΑΚΩΝ ΠΑΘΗΣΕΩΝ



Μεταπτυχιακή Διπλωματική Εργασία

"Η ΣΗΜΑΣΙΑ ΤΗΣ ΥΠΕΡΗΧΟΤΟΜΟΓΡΑΦΙΚΗΣ ΔΙΕΡΕΥΝΗΣΗΣ ΩΣ ΕΞΕΤΑΣΗ ΠΡΟΛΗΨΗΣ ΓΙΑ ΤΗ ΔΙΑΓΝΩΣΗ ΑΣΥΜΠΤΩΜΑΤΙΚΗΣ ΣΤΕΝΩΣΗΣ ΚΑΡΩΤΙΔΑΣ "

υπό

ΕΥΣΤΡΑΤΙΟΥ Γ. ΧΡΙΣΤΑΚΟΠΟΥΛΟΥ

Ειδικού Καρδιολόγου

Υπεβλήθη για την εκπλήρωση μέρους των

απαιτήσεων για την απόκτηση του

Μεταπτυχιακού Διπλώματος Ειδίκευσης

*«Υπερηχογραφική Λειτουργική Απεικόνιση για την πρόληψη & διάγνωση
των αγγειακών παθήσεων»*

ΑΘΗΝΑ, 2020

Επιβλέπων:

*Γεώργιος Ντάιος , Επίκουρος Καθηγητής Παθολογίας, Τμήμα Ιατρικής,
Σχολή Επιστημών Υγείας Θεσσαλίας*

Τριμελής Συμβουλευτική Επιτροπή:

- 1. Αθανασιος Γιαννούκας , Καθηγητής Αγγειοχειρουργικής, Τμήμα
Ιατρικής, Σχολή Επιστημών Υγείας Θεσσαλίας*
- 2. Μιλτιάδης Ματσάγκας, Καθηγητής Αγγειοχειρουργικής, Τμήμα
Ιατρικής, Σχολή Επιστημών Υγείας Θεσσαλίας*
- 3. Θωμάς Τέγος, Επίκουρος Καθηγητής Νευρολογίας, Τμήμα Ιατρικής
ΑΠΘ*

Τίτλος εργασίας στα αγγλικά:

**"CLINICAL ROLE OF DOPPLER ULTRA SOUND AS A
SCREENING TEST FOR THE DIAGNOSIS OF
ASYMPTOMATIC CAROTID STENOSIS "**

ΕΥΧΑΡΙΣΤΙΕΣ

Στο σημείο αυτό θα ήθελα να ευχαριστώ τον επιβλέπων καθηγητή της εργασίας μου, κ. Νταΐο Γιώργο – Επίκουρο Καθηγητή Παθολογίας στο Πανεπιστημιακό Νοσοκομείο Λάρισας, για τις πολύτιμες συμβουλές που μου έδωσε κατά τη διάρκεια συγγραφής της παρούσας διπλωματικής εργασίας.

Θα ήθελα επίσης να ευχαριστήσω τον υπεύθυνο του μεταπτυχιακού τμήματος σπουδών, κ. Γιαννούκα Αθανάσιο – Καθηγητή Αγγειοχειρουργικής στο Πανεπιστημιακό Νοσοκομείο Λάρισας.

Τέλος, ένα επίσης μεγάλο ευχαριστώ στους καθηγητές του μεταπτυχιακού προγράμματος για τις γνώσεις που μας μετέδωσαν κατά τη διάρκεια του προγράμματος σπουδών.

Ευστράτιος Γ. Χριστακόπουλος

Περίληψη

Σκοπός της παρούσας διπλωματικής εργασίας είναι να αναδείξει το ρόλο και την αναγκαιότητα του υπερηχογραφήματος καρωτίδων σε ασυμπτωματικούς ασθενείς - χωρίς προηγούμενη εμφάνιση ΑΕΕ/TIA – οι οποίοι διαθέτουν αυξημένη πιθανότητα να πάσχουν από αποφρακτική νόσο καρωτίδων βάση παραγόντων κινδύνου για αθηρωμάτωση, ιστορικού κλινικής εξέτασης ή συνυπάρχουσας καρδιολογικής ή περιφερικής αρτηριακής νόσου.

Η στένωση καρωτίδων στην πλειοψηφία των περιπτώσεων είναι απότοκος της δημιουργίας αθηρωματικών πλακών στο τοίχωμα των καρωτίδων. Αποτέλεσμα των παραπάνω είναι η αποφρακτική νόσος των καρωτίδων να επηρεάζεται από όλους εκείνους τους προδιαθεσικούς παράγοντες που προάγουν την αθηρωμάτωση των αγγείων. Τέτοιοι παράγοντες είναι η υπέρταση, η δυσλιπιδαιμία, ο σακχαρώδης διαβήτης κ.α και αυτό έχει ως αποτέλεσμα η συχνότητα εμφάνισης της αποφρακτικής νόσου σε συγκεκριμένες ομάδες ασθενών να είναι εξαιρετικά αυξημένη.

Βασικό αντικείμενο μελέτης της παρούσας διπλωματικής εργασίας είναι ο καθορισμός των ασθενών οι οποίοι θα πρέπει να υποβάλλονται σε υπερηχοτομογραφική μελέτη καρωτίδων με σκοπό να γίνεται πρόωμη διάγνωση της ασυμπτωματικής στένωσης καρωτίδας στα πλαίσια της πρωτογενούς και δευτερογενούς πρόληψης.

Τα ευρήματα της παρούσας διπλωματικής εργασίας έδειξαν πως η χρήση υπερηχογραφήματος καρωτίδας συμβάλλει σημαντικά στην πρόληψη και την πρόωμη διάγνωση ασυμπτωματικής στένωσης καρωτίδων.

Λέξεις - Κλειδιά: υπερηχογράφημα καρωτίδων, πρωτογενής και δευτερογενής πρόληψη, στένωση καρωτίδας, ασυμπτωματικός ασθενής, διάγνωση νόσου καρωτίδων, αθηρωματική νόσος, περιφερική αρτηριακή νόσος, αθηρωμάτωση.

Abstract

The purpose of this thesis is to highlight the role and necessity of carotid ultrasound in asymptomatic patients - without prior stroke / TIA - who are at increased risk of having obstructive carotid disease based on cardiovascular risk factors for atherosclerosis or atherosclerosis or peripheral arterial disease.

Carotid stenosis in the majority of cases is the result of the creation of atherosclerotic plaques on the carotid wall. The result of the above is that obstructive carotid disease is affected by all those predisposing factors that promote vascular atherosclerosis. Such factors are hypertension, dyslipidaemia, diabetes mellitus, and so the incidence of obstructive disease in particular patient groups is extremely high.

The main subject of the present thesis is the identification of patients who should undergo carotid ultrasound in order to make an early diagnosis of asymptomatic carotid stenosis in the context of primary and secondary prevention.

The findings of this thesis have shown that the use of carotid ultrasound significantly contributes to the prevention and early diagnosis of asymptomatic carotid stenosis.

Keywords: duplex carotid scanning, screening, carotid stenosis, asymptomatic, carotid disease diagnosis, atheromatic disease.

ΠΙΝΑΚΑΣ ΠΕΡΙΕΧΟΜΕΝΩΝ

Μεθοδολογία/Methods.....	9
Αποτελέσματα/Results	9
Συζήτηση/Discussion	9
Κεφάλαιο 1.....	10
ΘΕΜΕΛΙΩΔΕΙΣ ΑΡΧΕΣ ΚΑΡΩΤΙΔΙΚΗΣ ΝΟΣΟΥ	10
1.1 Εφαρμοσμένη ανατομία.....	10
1.2 Ορισμός - Αιτιολογία	14
1.3 Κλινικές εκδηλώσεις.....	16
Κεφάλαιο 2.....	18
ΠΑΡΑΓΟΝΤΕΣ ΚΙΝΔΥΝΟΥ ΑΘΗΡΟΣΚΛΗΡΥΝΤΙΚΗΣ ΑΙΤΙΟΛΟΓΙΑΣ	
ΚΑΡΩΤΙΔΙΚΗΣ ΣΤΕΝΩΣΗΣ	18
2.1 Επιδημιολογία	18
2.2 Αιτιοπαθογένεια αθηροσλήρωσης.....	19
2.3 Κλασικοί παράγοντες αθηροσκλήρωσης	23
Α. Αρτηριακή Υπέρταση	23
Β. Σακχαρώδης Διαβήτης	23
Γ. Δυσλιπιδαιμία	23
Δ. Κάπνισμα.....	24
2.4 Νέοι δείκτες κινδύνου αθηροσκλήρωσης	25
2.5 Καρωτιδική νόσος στους ηλικιωμένους	25

ΚΕΦΑΛΑΙΟ 3	26
ΥΠΕΡΗΧΟΓΡΑΦΙΚΗ ΜΕΛΕΤΗ ΚΑΡΩΤΙΔΩΝ	26
3.1 Εισαγωγή	26
3.2 Προετοιμασία για τη μελέτη – μεθοδολογία	27
3.3 Πρωτόκολλο υπερηχογραφικής απεικόνισης	29
ΚΕΦΑΛΑΙΟ 4	35
ΥΠΕΡΗΧΟΓΡΑΦΙΚΗ ΕΚΤΙΜΗΣΗ ΒΑΡΥΤΗΤΑΣ ΚΑΡΩΤΙΑΙΚΗΣ ΝΟΣΟΥ	35
4.1 Εκτίμηση IMT	35
4.2 Ποιοτική εκτίμηση αθηρωματικής πλάκας	36
4.3 Ποσοτική εκτίμηση στένωσης καρωτίδας	39
4.3.1 Υπολογισμός στένωσης στην αγγειογραφία	40
4.3.2 Υπολογισμός στένωσης με DUS	41
ΚΕΦΑΛΑΙΟ 5	43
ΜΕΛΕΤΕΣ ΚΑΙ ΣΥΣΧΕΤΙΣΜΟΣ	ΚΑΡΩΤΙΑΙΚΗΣ
ΣΤΕΝΩΣΗΣ ΜΕ ΚΛΙΝΙΚΕΣ ΚΑΤΑΣΤΑΣΕΙΣ	43
5.1 Μελέτες σχετικές με τη συμβολή της υπερηχογραφικής μεθόδου στη διαδικασία πρώιμης διάγνωσης στένωσης καρωτίδας	43
ΚΕΦΑΛΑΙΟ 6	49
ΣΥΜΠΕΡΑΣΜΑΤΑ	49
ΒΙΒΛΙΟΓΡΑΦΙΑ	51

Λίστα Εικόνων

Εικόνα 1:Κοινή Καρωτίδα.....	11
Εικόνα 2:Σύστημα μέσης εγκεφαλικής αρτηρίας.....	12
Εικόνα 3:Αρτηριακός Κύκλος.....	13
Εικόνα 4:Χιτώνες καρωτίδας.....	14
Εικόνα 5:Καρωτιδική νόσος.....	15
Εικόνα 6:Διαδικασία Αθηρωγένεσης.....	21
Εικόνα 7:Αθηρωματικές βλάβες.....	22
Εικόνα 8:Θέση εξέταστή κατά τη διάρκεια εξέτασης.....	28
Εικόνα 9:Ηχοβολέας LINEAR.....	28
Εικόνα 10:Ηχοβολέας CURVED ARREY.....	29
Εικόνα 11:Εγκάρσια τοποθέτηση ηχοβολέα.....	30
Εικόνα 12:Εγκάρσια σάρωση.....	30
Εικόνα 13:Έσω καρωτίδα διέρχεται οπισθοπλάγια της έξω.....	31
Εικόνα 14:Έσω καρωτίδα.....	31
Εικόνα 15:Έξω καρωτίδα.....	32
Εικόνα 16:Απεικόνιση κατά τον επιμήκη άξονα.....	32
Εικόνα 17:Κατεύθυνση ροής απο την κοινή προς έσω και έξω καρωτίδα.....	33
Εικόνα 18:Έγχρωμο DOPPLER.....	34
Εικόνα 19:Μέτρηση IMT.....	35
Εικόνα 20:Υπολογισμός στένωσης.....	41

Εισαγωγή

Σκοπός της παρούσας μελέτης είναι η συστηματική ανασκόπηση της διεθνούς βιβλιογραφίας με κύριο στόχο την ανίχνευση, την επεξεργασία, τη συγκριτική και τη συνολική παρουσίαση των μέχρι σήμερα διενεργηθεισών ερευνών που σχετίζονται με την υπερηχογραφική μελέτη ως εξέταση πρόληψης για την διάγνωση της ασυμπτωματικής στένωσης καρωτίδας.

Μεθοδολογία/Methods

Στην παρούσα εργασία έγινε χρήση ενός a priori δομημένου ερευνητικού πρωτοκόλλου. Η συλλογή και η επεξεργασία των δεδομένων έγινε μετά από αναζήτηση και μελέτη της υπάρχουσας βιβλιογραφίας. Κατά τη διαδικασία αναζήτησης στοιχείων στην υπάρχουσα βιβλιογραφία έγινε χρήση των λέξεων-κλειδιών (keywords) σε ηλεκτρονικές βάσεις δεδομένων οι οποίες φιλοξενούν επιστημονικά άρθρα και δημοσιευμένες μελέτες στο χώρο της ιατρικής επιστήμης. Κάποιες από τις ηλεκτρονικές βάσεις που χρησιμοποιήθηκαν είναι οι PubMed, Researchgate, Stroke και Elsevier.

Αποτελέσματα/Results

Ακολουθώντας την παραπάνω μεθοδολογία έγινε αναζήτηση της υπάρχουσας βιβλιογραφίας σχετικά με έρευνες που αφορούν μελέτες ασυμπτωματικών ασθενών στένωσης καρωτίδας. Σύμφωνα με τις έρευνες που αποτυπώθηκαν καταδεικνύεται πως η υπερηχογραφική μέθοδος Doppler Ultrasound (DUS) αποτελεί σημαντική εξέταση πρωτογενούς πρόληψης.

Συζήτηση/Discussion

Η υπερηχογραφική μέθοδος Doppler Ultrasound (DUS) είναι μια ασφαλής, μη επεμβατική εξέταση η οποία κατέχει σημαντικό ρόλο στην πρόληψη στένωσης καρωτίδων ασυμπτωματικών ασθενών αλλά και στην παρακολούθηση συμπτωματικών ασθενών. Οι ασθενείς που διαθέτουν προδιαθεσιακούς παράγοντες που χαρακτηρίζουν περιστατικά στένωσης θα μπορούσαν να ελέγχονται προληπτικά με DUS.

Κεφάλαιο 1

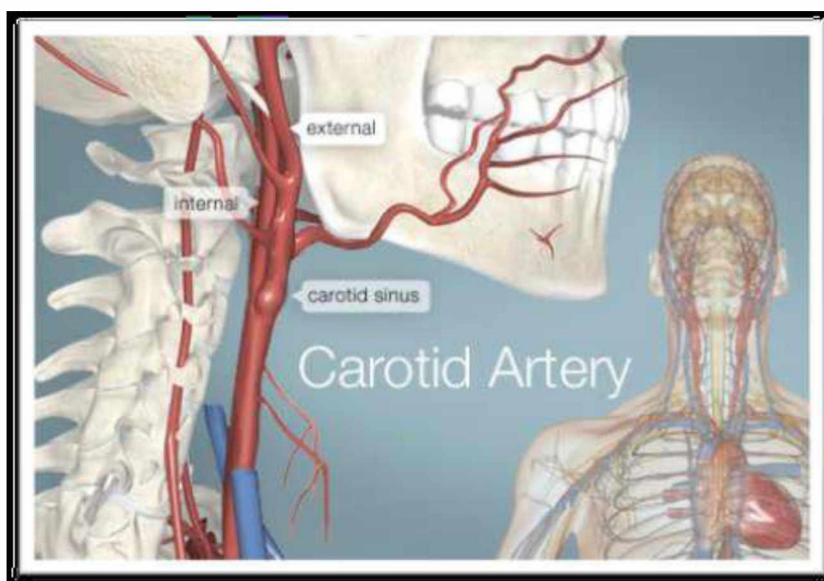
ΘΕΜΕΛΙΩΔΕΙΣ ΑΡΧΕΣ ΚΑΡΩΤΙΔΙΚΗΣ ΝΟΣΟΥ

1.1 Εφαρμοσμένη ανατομία

Οι καρωτίδες είναι τα κύρια αιμοφόρα αγγεία που παρέχουν οξυγονωμένο αίμα στον εγκέφαλο και βρίσκονται εκατέρωθεν του τραχήλου. Διαχωρίζονται σε δεξιά και αριστερή κοινή καρωτίδα. Η δεξιά κοινή καρωτίδα εκφύεται από την ανώνυμη αρτηρία ενώ η αριστερή κοινή καρωτίδα απ' ευθείας από το αορτικό τόξο. Κάθε κοινή καρωτίδα πορεύεται προς τα άνω επί του στερνοκλειδομαστοειδούς μυός και εν συνεχεία διακλαδώνεται στην έσω και την έξω καρωτίδα κατά προσέγγιση στο επίπεδο του τέταρτου αυχενικού σπονδύλου, κοντά στο άνω χείλος του θυρεοειδούς χόνδρου και πριν το διχασμό σχηματίζει μια διευρυμένη περιοχή γνωστή ως καρωτιδικός κόλπος (εικόνα 1).

Η κοινή καρωτίδα μαζί με την έσω σφαγίτιδα και το πνευμονογαστρικό νεύρο περιβάλλονται από κοινό έλυτρο (αγγειονευρώδες δεμάτιο του τραχήλου). Στη δομή αυτή η καρωτίδα βρίσκεται επί τα εντός, η σφαγίτιδα επί τα εκτός και το νεύρο στη μέση. Η κοινή καρωτίδα συνήθως δεν χορηγεί άλλους κλάδους²⁵

Εικόνα 1:Κοινή Καρωτίδα

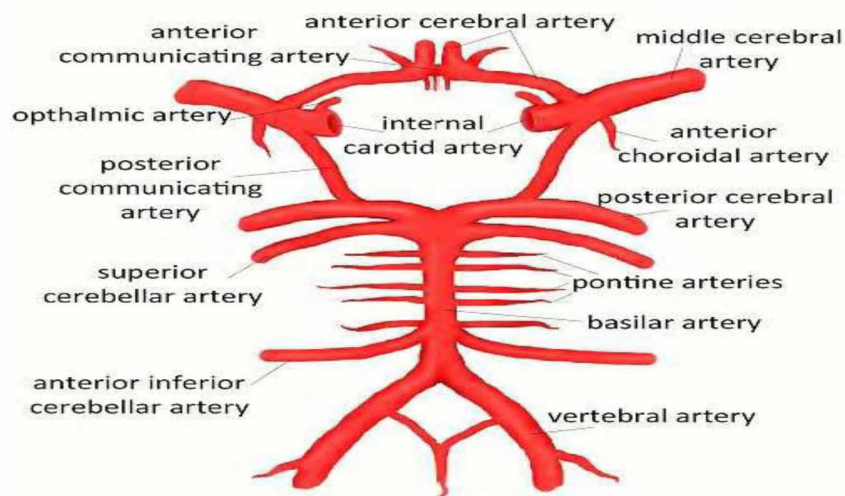


Η έξω καρωτίδα αρχικά πορεύεται μέχρι την γωνία της κάτω γνάθου, εν συνεχεία φέρεται κατά μήκος του οπισθίου χείλους και καταλήγει στον κόνδυλο της κάτω γνάθου όπου διαιρείται στους δυο τελικούς της κλάδους, την έσω γναθιαία και την επιπολής κροταφική αρτηρία. Οι υπόλοιποι κλάδοι της έξω καρωτίδας αφορούν την ανιούσα φαρυγγική, την άνω θυρεοειδική, την γλωσσική, την έξω γναθιαία, την ινιακή και τέλος την οπίσθια ωτιαία αρτηρία.

Ο καρωτιδικός βολβός είναι μια ανευρυσματική διάταση του αρχικού τμήματος της έσω καρωτίδας και αποτελεί την πιο κοινή θέση εντόπισης αθηρωματικών πλακών λόγω της έντονα στροβιλώδους ροής του αίματος στο σημείο αυτό.

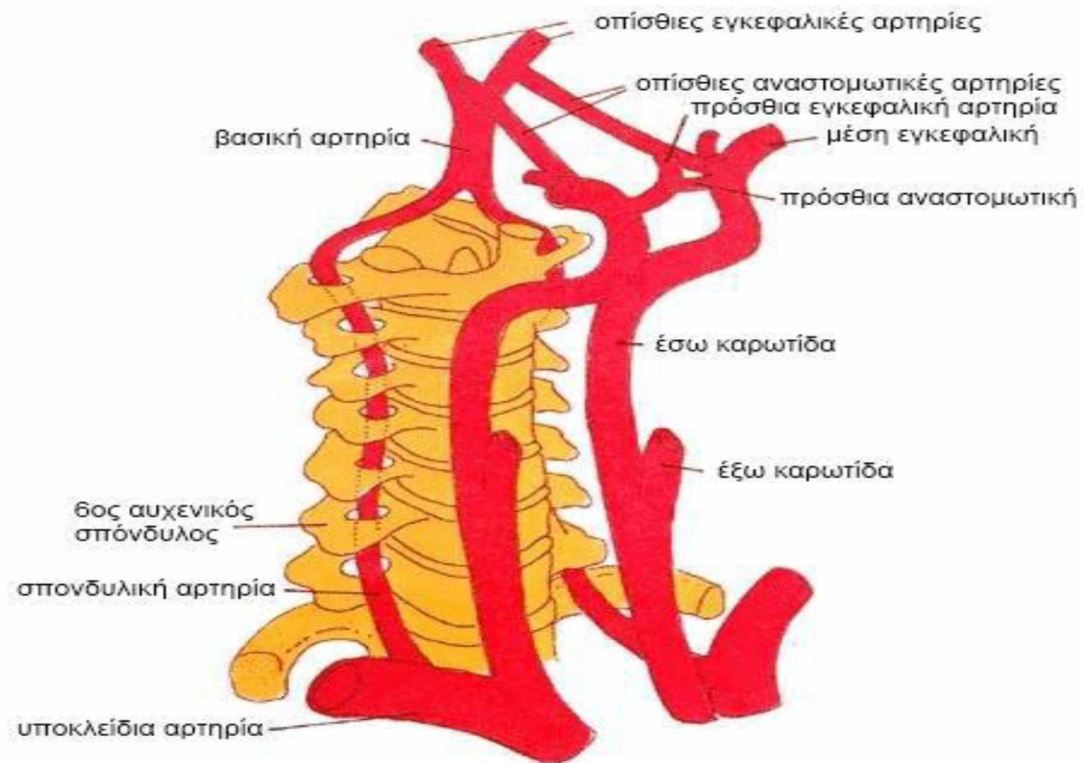
Η έσω καρωτίδα πορεύεται προς τα άνω, όπισθεν και επί τα εκτός της έξω καρωτίδας και εν συνεχεία διακλαδώνεται και πορεύεται επί τα εντός αυτής μέχρι τη βάση του κρανίου όπου περνά τον καρωτιδικό σωλήνα και εισέρχεται στο ενδοκάρδιο. Ακολουθεί η πορεία της μέσα στον σιραγγώδη κόλπο και όταν φτάσει στο ύψος των προσθίων κλινοειδών αποφύσεων διατρύπα την σκληρή μήνιγγα και διαιρείται στους τελικούς της κλάδους. Η τραχηλική μοίρα της έσω καρωτίδας δεν χορηγεί κλάδους. Η λιθοειδής μοίρα δίνει την καρωτιδοτομπακική αρτηρία και η ενδοκράνια μοίρα χορηγεί την οφθαλμική, την οπίσθια αναστομωτική, την πρόσθια χοριοειδή, την πρόσθια και μέση εγκεφαλική αρτηρία.(εικόνα 2)^{25r}

Εικόνα 2: Σύστημα μέσης εγκεφαλικής αρτηρίας



Ο αρτηριακός κύκλος ή κοινώς το εξάγωνο του Willis εντοπίζεται μέσα στην μεσοσκελιαία δεξαμενή του εγκεφάλου και σχηματίζεται από τη συμβολή της πρόσθιας αναστομωτικής αρτηρίας με τις πρόσθιες εγκεφαλικές και των οπίσθιων αναστομοτικών αρτηριών με τις οπίσθιες εγκεφαλικές. Με την ευρεία αυτή αναστόμωση στο εξάγωνο του Willis εξασφαλίζεται ισότιμη ροή αίματος στον εγκέφαλο και παρέχεται η δυνατότητα για παράπλευρη κυκλοφορία.²⁵(εικόνα 3)

Εικόνα 3:Αρτηριακός Κύκλος



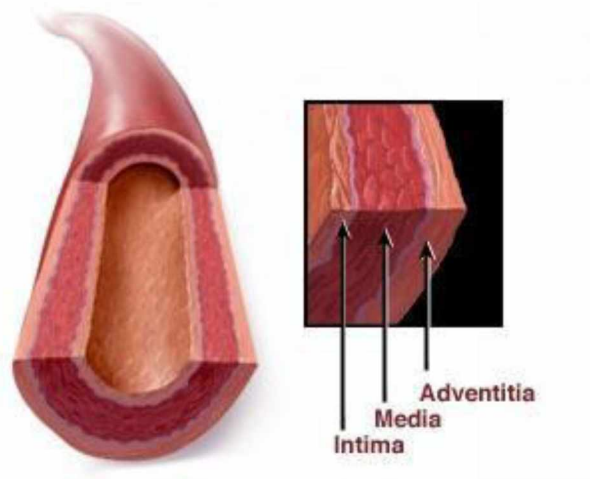
Εικόνα 3

Στους ενήλικες οι έσω και έξω καρωτίδες είναι ισομεγέθεις.

Το τοίχωμα των καρωτίδων αποτελείται φυσιολογικά από 3 χιτώνες (Εικόνα 4) :

- α) Ο έξω χιτώνας με συνδετικό ιστό και τροφοφόρα αγγεία και νεύρα
- β) Ο μέσος χιτώνας με τις λύες μυικές ίνες
- γ) Ο έσω χιτώνας με τα ενδοθηλιακά κύτταρα

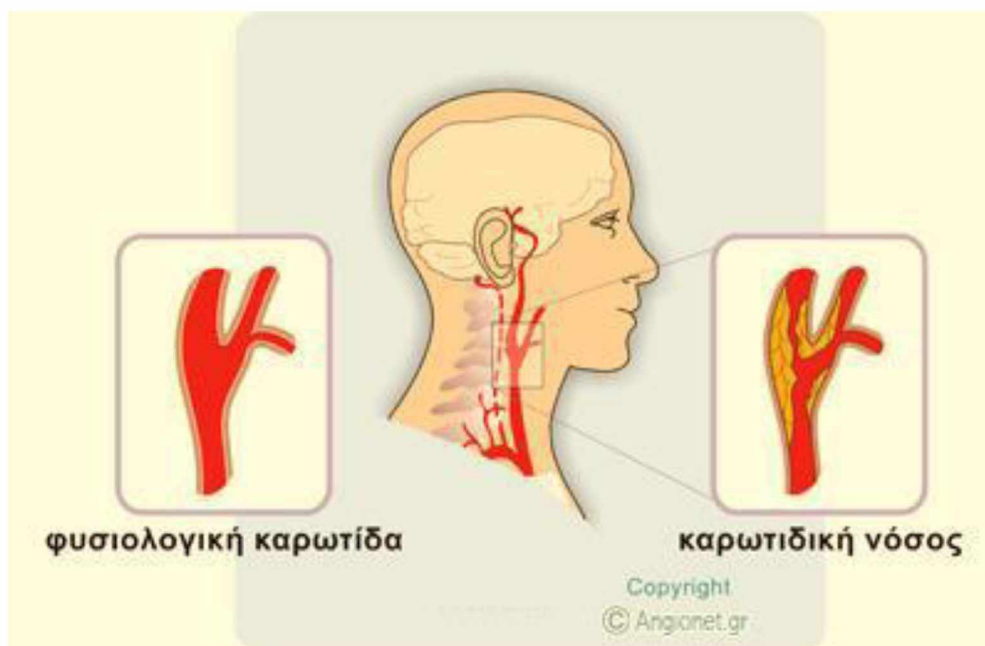
Εικόνα 4:Χιτώνες καρωτίδας



1.2 Ορισμός - Αιτιολογία

Με τον όρο καρωτιδική νόσος αναφερόμαστε στην αποφρακτική αρτηριακή νόσο των καρωτίδων όπου συνήθως η απόφραξη εντοπίζεται στον καρωτιδικό διχασμό ή στην αρχική μοίρα της έσω καρωτίδας και χαρακτηρίζεται από τον σχηματισμό αθηρωματικής πλάκας που προκαλεί άλλοτε άλλου βαθμού στένωση του αγγειακού αυλού, με δυνητικό κίνδυνο την πρόκληση ΑΕΕ, παροδικού ή μόνιμου, με διάφορους μηχανισμούς.(Εικόνα 5). Συγκεκριμένα η δημιουργία αθηρωματικής πλάκας στο σημείο του καρωτιδικού διχασμού αποτελεί την αιτία είτε απόσπασης θραυσμάτων από την ευάλωτη πλάκα και ενσφίνωσής τους στην κυκλοφορία της έσω καρωτίδας ή της προοδευτικής απόφραξης της κοινής ή της έσω καρωτίδας .

Εικόνα 5:Καρωτιδική νόσος



Όπως αναφέρθηκε η σημαντικότερη αιτία αποφρακτικής νόσου των καρωτίδων είναι η αθηροσκλήρωση. Υπάρχουν όμως και άλλα εξωκρανιακά αίτια πλην της αθηρωμάτωσης που μπορούν με διάφορους μηχανισμούς να προκαλέσουν στένωση καρωτίδας και αγγειακή εγκεφαλική νόσο.

Τα σημαντικότερα λοιπόν αίτια καρωτιδικής νόσου είναι:

1. Αθηρωμάτωση (90%)
2. Σύνδρομο υποκλοπής υποκλειδίου
3. Ινομυική δυσπλασία
4. Σύνδρομο γωνίωσης-ελίκωσης
5. Ανεύρυσμα
6. Διαχωρισμός
7. Αρτηρίτιδα Takayasu
8. Γιγαντοκυτταρική αρτηρίτιδα
9. Ακτινική αγγειίτιδα
10. Υπερπλασία έσω χιτώνα

1.3 Κλινικές εκδηλώσεις

Η αποφρακτική στένωση καρωτίδων περιλαμβάνει ένα ευρύ φάσμα κλινικών εκδηλώσεων ανάλογα με την βαρύτητα και τον μηχανισμό στένωσης. Διαχωρίζεται σε **Ασυμπτωματική** και σε **Συμπτωματική** στένωση καρωτίδων.

Η κυριότερη μορφή με την οποία εκδηλώνεται η συμπτωματική στένωση καρωτίδας είναι το Παροδικό και Μόνιμο Αγγειακό Εγκεφαλικό Επεισόδιο. Οι βασικές κλινικές εκδηλώσεις του Ισχαιμικού Αγγειακού Εγκεφαλικού Επεισοδίου είναι:

- Κινητικές διαταραχές: ημιπάρεση αντίθετης πλευράς (άνω άκρου, κάτω άκρου, προσώπου)
- Αισθητικές διαταραχές: ημιπαισθησία αντίθετης πλευράς (άνω άκρου, κάτω άκρου, προσώπου)
- Διαταραχές όρασης σύστοιχα: αμαύρωση fugax (σπάνια ομώνυμη ημιανοψία με διατήρηση κεντρικής όρασης)
- Αφασικές διαταραχές: διαταραχή ομιλίας, δυσαρθρία, απραξία, αγνωσία (επικρατούν ημισφαίριο)
- Κώμα, θάνατος

Μάλιστα κατά τον **Vollmar** έχει γίνει και λειτουργική σταδιοποίηση της αγγειακής εγκεφαλικής νόσου ανάλογα με την κλινική πορεία σε τέσσερα στάδια:

ΣΤΑΔΙΟ I: Ασυμπτωματική στένωση καρωτίδων

ΣΤΑΔΙΟ II : Παροδικό ισχαιμικό επεισόδιο (ΤΙΑ). Τα συμπτώματα υποχωρούν εντός 24 ωρών. Η αμαύρωση fugax είναι συχνή.

ΣΤΑΔΙΟ III: Προοδευτικό εγκεφαλικό σε εξέλιξη που διαρκεί 6-48h

IIIα) χωρίς ανάνηψη

IIIβ) με ανάνηψη

IIIγ) με καθυστερημένη ανάνηψη.

ΣΤΑΔΙΟ IV: Πλήρες ΑΕΕ.

IVα) Έλασσον με μικρή βλάβη και ελάχιστη αναπηρία και

IVβ) Μείζων με μεγάλη βλάβη και σημαντική αναπηρία.

Συμπτώματα γενικευμένης εγκεφαλικής ισχαιμίας μπορεί να εμφανιστούν όταν η αθηρωματική νόσος προσβάλλει την πλειονότητα των εξωκράνιων αγγείων. Τέτοια συμπτώματα είναι η έκπτωση επιπέδου συνείδησης, η ορθοστατικής συγκοπής ή προσυγκοπής, η αμφοτερόπλευρη απώλεια όρασης, η ζάλη και ο ίλιγγος. Εδώ πρέπει βέβαια να σημειωθεί ότι συμπτώματα όπως συγκοπτικό επεισόδιο, οι σπασμοί, η ζάλη και ο ίλιγγος χωρίς άλλη συμπτωματολογία, η ακράτεια εντέρου ή ουροδόχου κύστης, η αμνησία και η σύγχυση δεν σχετίζονται με καρωτιδική νόσο, όπως συχνά θεωρείται.

Κεφάλαιο 2

ΠΑΡΑΓΟΝΤΕΣ ΚΙΝΔΥΝΟΥ ΑΘΗΡΟΣΚΛΗΡΥΝΤΙΚΗΣ ΑΙΤΙΟΛΟΓΙΑΣ ΚΑΡΩΤΙΔΙΚΗΣ ΣΤΕΝΩΣΗΣ

2.1 Επιδημιολογία

Η καρωτιδική αρτηριοπάθεια είναι μια συχνή μορφή εκδήλωσης της αθηρωματικής νόσου, ειδικά σε ασθενείς με πολλαπλούς παράγοντες κινδύνου για αθηρωμάτωση και όπως αναφέρθηκε έχει ένα ευρύ φάσμα κλινικών εκδηλώσεων (ασυμπτωματικό καρωτιδικό φύσημα, TIA, AEE). Το ΙΑΕΕ είναι η κύρια αιτία αναπηρίας στις χώρες του δυτικού κόσμου ενώ στις Ηνωμένες Πολιτείες Αμερικής αποτελεί την τρίτη αιτία θανάτου. Σημειώνονται περίπου 750.000 νέα ή υποτροπιάζοντα AEE ετησίως και 150.000 θάνατοι και οι τελευταίες μελέτες που βασίζονται στο γενικό πληθυσμό δείχνουν μια σημαντική αύξηση στην επίπτωση κατά τα τελευταία 20 χρόνια καθώς έχει ανέβει σημαντικά ο μέσος όρος ζωής.

Ασυμπτωματικό καρωτιδικό φύσημα απαντάται στο 13% περίπου του γενικού πληθυσμού και αυξάνεται με την ηλικία. Ασθενείς με ασυμπτωματικό καρωτιδικό φύσημα βρίσκονται σε πολύ μεγαλύτερο κίνδυνο για ΙΑΕΕ σε σχέση με το γενικό πληθυσμό και έχουν και μεγαλύτερα ποσοστά συνολικής θνητότητας. Στους ασυμπτωματικούς ασθενείς ο ετήσιος κίνδυνος για ΙΑΕΕ συνδέεται ισχυρά με τη σοβαρότητα της καρωτιδικής στένωσης, <1% για στενώσεις <60% και 3-5% για στενώσεις >80%. Στους συμπτωματικούς ο ετήσιος κίνδυνος για ΙΑΕΕ είναι μεγαλύτερος από τους ασυμπτωματικούς αλλά και πάλι εξαρτάται από σοβαρότητα στένωσης. Επίσης ο κίνδυνος για νέο ΙΑΕΕ είναι πάρα πολύ υψηλός αμέσως μετά από ένα πρώτο ισχαιμικό σύμβαμα.

Ανάμεσα στο σύνολο των ασθενών με θρομβωτικής αιτιολογίας ΙΑΕΕ μόνον στο 40% προηγείται TIA. Από την άλλη πλευρά μεταξύ ασθενών με TIA που δεν

πεθαίνουν από άλλη αιτία μέσα σε μια πενταετία, το 1/3 θα υποστεί ΑΕΕ, 20% εκ των οποίων θα συμβεί τον πρώτο μήνα μετά από ΤΙΑ και 50% στον πρώτο χρόνο.

Η καρωτιδική νόσος συνήθως είναι ασυμπτωματική και εντοπίζεται τυχαία κατά την κλινική ή την υπερηχογραφική εξέταση. Έρευνες έχουν δείξει ότι περίπου 5-10% του πληθυσμού άνω των 65 ετών έχει ασυμπτωματική νόσο της καρωτίδας με στενώσεις πάνω από 50%. Η νόσος της καρωτίδας είναι πιο συχνή σε άτομα υψηλού κινδύνου π.χ. ηλικιωμένοι ασθενείς κυρίως στους άνδρες (>60 ετών), σε ασθενείς με σακχαρώδη διαβήτη, ασθενείς με αρτηριακή υπέρταση, με καρδιακή και αγγειακή νόσο, με διαταραχές του μεταβολισμού λιπιδίων (υπερχοληστερολαιμία) και καπνιστές.

Η εκτιμώμενη επίπτωση της ασυμπτωματικής στένωσης καρωτίδας ποικίλλει σημαντικά ανάλογα με τον πληθυσμό. Η συνολική επίπτωση της ασυμπτωματικής στένωσης για ποσοστό μεγαλύτερο ή ίσο του 50% του γενικού πληθυσμού εκτιμάται στο 2-9%. Μια υψηλότερη επίπτωση του 5-9% αναμένεται σε ασθενείς ηλικίας άνω των 65 ετών, που έχει σημασία για τη δημόσια υγεία, διότι σημαίνει ότι 1,3-2,4 εκατομμύρια Αμερικανοί στη συγκεκριμένη ηλικιακή ομάδα επηρεάζονται από την αποφρακτική νόσο της καρωτίδας. Η επίπτωση είναι ακόμη υψηλότερη σε ασθενείς που φέρουν επιπλέον αθηρωματικές αλλοιώσεις. Ένα εκτιμώμενο 11-26% των ασθενών με στεφανιαία νόσο και το 25-49% με περιφερική αρτηριακή νόσο έχουν ασυμπτωματική στένωση καρωτιδικής αρτηρίας.

2.2 Αιτιοπαθογένεια αθηροσλήρωσης

Η αθηροσκλήρωση είναι μια νόσος που προσβάλλει πρωτογενώς τον έσω χιτώνα των αγγείων με συνοδές αντιδραστικές μεταβολές στον μέσο και έξω χιτώνα. Οι μεταβολές στον έσω χιτώνα συνίστανται σε εστιακή συσσώρευση λιπιδίων, άλλων συστατικών του αίματος και ινώδους ιστού. Τα κύτταρα τα οποία συμμετέχουν

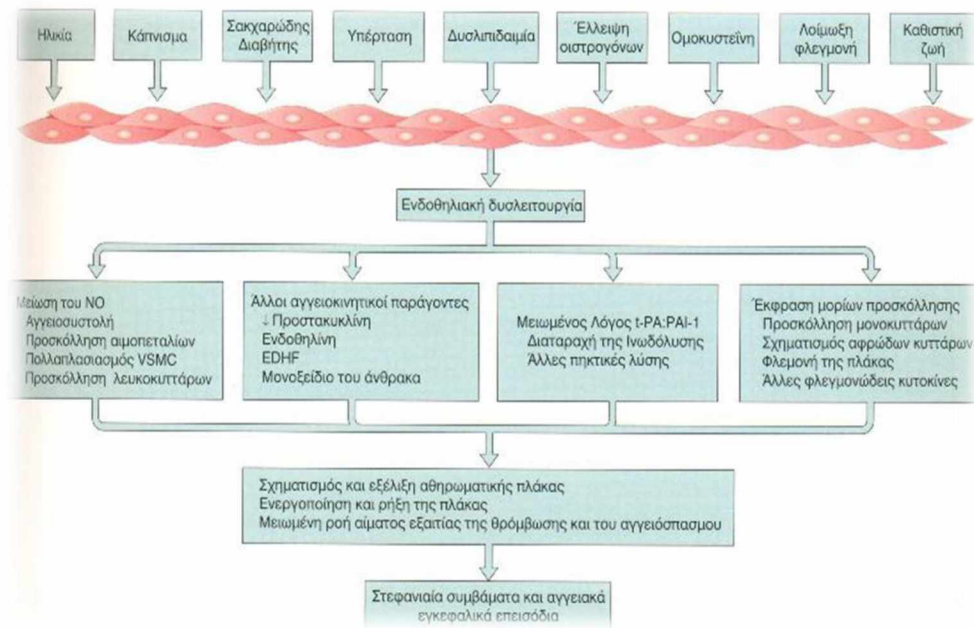
στην διαδικασία της αθηρωσκλήρωσης είναι τα ενδοθηλιακά κύτταρα, τα λεία μυϊκά κύτταρα, τα μακροφάγα, τα αιμοπετάλια και τα T-λεμφοκύτταρα.

Κατά καιρούς έχουν διατυπωθεί πολλές θεωρίες και υποθέσεις για την διαδικασία της αθηρογένεσης και εξέλιξης της αθηρωματικής πλάκας με επικρατέστερη τη «θεωρία της απάντησης στη βλάβη του ενδοθηλίου» των Ross R και Glomset JA, που πρωτοδιατυπώθηκε το 1973 αλλά υφίσταται βελτιώσεις και προσθήσεις συνεχώς μέχρι σήμερα. (Εικόνα 6).

Η σειρά των γεγονότων που λαμβάνει χώρα κατά την αθηρογένεση είναι η ακόλουθη:

1. Δυσλειτουργία ενδοθηλίου
2. Κατακράτηση LDL υπενδοθηλιακά
3. Μετανάστευση μονοκυττάρων υπενδοθηλιακά (μακροφάγα)
4. Πλήρης οξείδωση της LDL
5. Φαγοκυττάρωση από μακροφάγα
6. Αφρώδη κύτταρα
7. Μετανάστευση λείων κυττάρων υπενδοθηλιακά
8. Νέα αφρώδη κύτταρα
9. Νέκρωση υπερκορεσμένων αφρωδών κυττάρων
10. Βλάβη ενδοθηλίου
11. Προσκόλληση και συσσώρευση αιμοπεταλίων

Εικόνα 6: Διαδικασία Αθηρωγένεσης



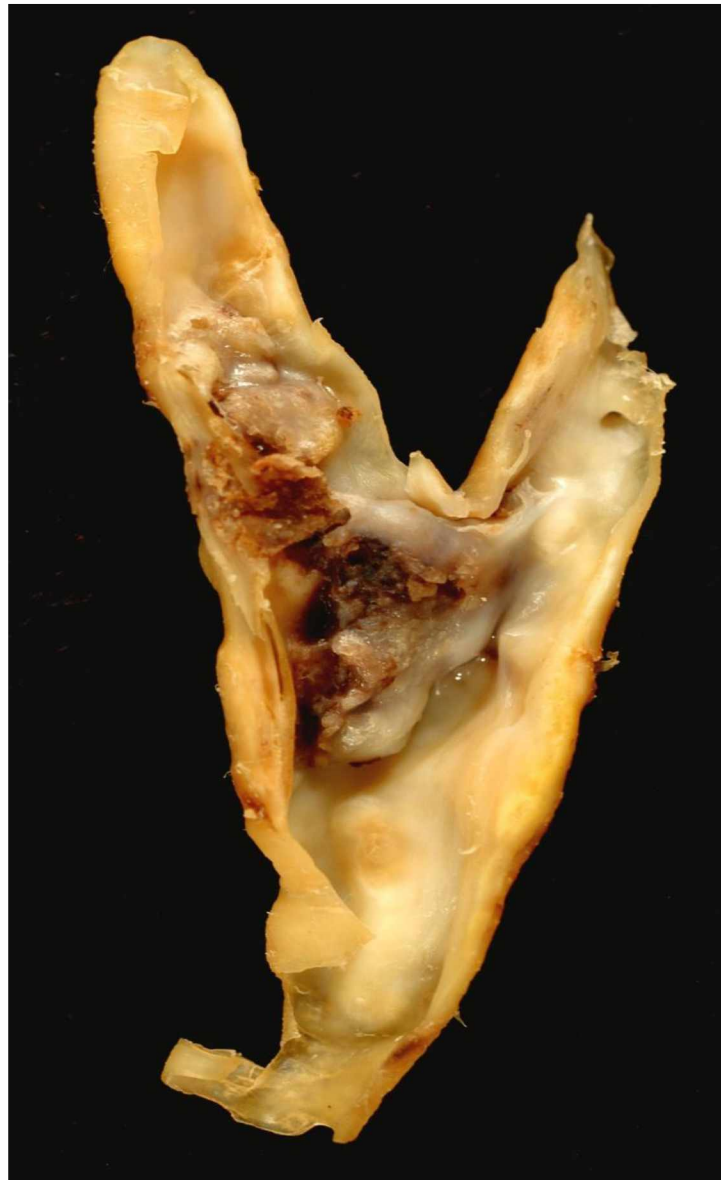Οι αθηρωματικές βλάβες αναπτύσσονται κυρίως στις μέσου μεγέθους μυικές αρτηρίες (καρωτίδες, μηριαίες, στεφανιαίες κλπ) αλλά και σε μεγάλο μεγέθους ελαστικές αρτηρίες (αορτή). Οι πρωιμότερες αθηρωματικές βλάβες είναι οι λιπώδεις γραμμώσεις ή ραβδώσεις που εμφανίζονται ακόμη και σε παιδιά και είναι υποστρέψιμες βλάβες. Η πιο προχωρημένη αθηρωματική βλάβη είναι η ινώδης ή αθηρωματική πλάκα. Οι ινώδεις πλάκες περιβάλλονται από μια κάψα από αποπλατυσμένα λεία μυικά κύτταρα, πρωτεογλυκάνη, τμήμα βασικής μεμβράνης και συμπαγή συνδετικό ιστό.

Στην περίπτωση που η ινώδης πλάκα επιπλακεί από θρόμβωση, αιμορραγία ή/και ασβέσωση ονομάζεται επιπλεγμένη αθηρωματική βλάβη. Ρήξη της ινώδους κάψας ή εξέλκωση της αθηρωματικής πλάκας μπορεί να οδηγήσει ταχέως σε ενεργοποίηση του ηθκτικού μηχανισμού και θρόμβωση. Αυτό συμβαίνει συνήθως σε σημεία λέπτυνσης της ινώδους κάψας που καλύπτει μια προχωρημένη βλάβη.

Οι αθηρωματικές βλάβες δείχνουν ιδιαίτερη προτίμηση εντόπισης σε ορισμένες θέσεις του αγγειακού δικτύου και ειδικά για τις καρωτίδες στο σημείο διχασμού της κοινής σε έσω και έξω καρωτίδα καθώς και στο αρχικό τμήμα της έσω καρωτίδας (Εικόνα7). Φαίνεται πως αυτό οφείλεται στις ιδιαίτερες ρεολογικές και

αιμοδυναμικές συνθήκες που αναπτύσσονται στις θέσεις αυτές. Πράγματι στα σημεία ανάπτυξης των αθηρωματικών βλαβών διαπιστώνεται ο σχηματισμός βραδέων δευτερογενών ροών και ροών επανκυκλοφορίας, χαμηλές ταχύτητες και χαμηλή τοιχωματική διατμητική τάση (wall shear stress).

Εικόνα 7: Αθηρωματικές βλάβες



2.3 Κλασικοί παράγοντες αθηροσκλήρωσης

A. Αρτηριακή Υπέρταση

Τόσο η συστολική όσο και η διαστολική αρτηριακή υπέρταση έχουν ισχυρή συσχέτιση με την καρωτιδική νόσο. Συνδυάζεται πολύ συχνά με την αντίσταση στην ινσουλίνη, την ανοχή στη γλυκόζη, την υπερινσουλιναίμια, τη δυσλιπιδαιμία και την παχυσαρκία. Προκαλεί δυσλειτουργία του ενδοθηλίου αυξάνοντας τη διαπερατότητα αυτού στις λιποπρωτείνες, αυξάνει την συγκολλητικότητα των λευκοκυττάρων ενώ παράλληλα αυξάνει το οξειδωτικό και αιμοδυναμικό stress, καταστάσεις που μπορεί να οδηγήσουν σε ρήξη της αθηρωματικής πλάκας⁷.

B. Σακχαρώδης Διαβήτης

Ο σακχαρώδης διαβήτης αυξάνει τον κίνδυνο περιφερικής αγγειακής νόσου, ως ανεξάρτητος παράγοντας κινδύνου 2-3 φορές στους άνδρες αλλά ακόμη εντονότερα 3-5 φορές στις γυναίκες όπως έδειξε η μελέτη Framingham. Ο κίνδυνος είναι μεγαλύτερος στον μη ινσουλινοεξαρτώμενο σακχαρώδη διαβήτη. Στους πιθανούς μηχανισμούς πρόκλησης αθηροσκλήρωσης περιλαμβάνονται η υπερινσουλιναίμια (ΣΔ II), η χαμηλή HDL, η υπερτριγλυκεριδαιμία, η αύξηση της LDL, η αύξηση της Lp(a), η αύξηση του παράγοντα von Willebrand, η μειωμένη ενδοθηλιακή λειτουργικότητα κτλ.⁷

Γ. Δυσλιπιδαιμία

Τα αυξημένα επίπεδα ολικής χοληστερόλης και ιδίως της LDL χοληστερόλης του πλάσματος έχει επανειλημμένα αποδειχθεί ότι σχετίζονται με αυξημένη επίπτωση καρωτιδικής νόσου. Η αυξημένη συγκέντρωση και η οξείδωση της LDL χοληστερόλης συμμετέχει ενεργά σε όλα τα στάδια της αθηρωμάτωσης προκαλώντας

φλεγμονώδη αντίδραση, δυσλειτουργία του ενδοθηλίου και ελάττωση της έκκρισης αγγειοδιασταλτικών παραγόντων.

Ο ευμεγέθης λιπώδης πυρήνας της αθηρωματικής πλάκας (συνέπεια των αυξημένων επιπέδων ολικής και LDL χοληστερόλης) αποτελεί έναν από τους παράγοντες που την καθιστούν ευπαθή σε ρήξη. Η ρήξη της πλάκας και η αποκόλληση θρομβωτικού υλικού αποτελούν τον μηχανισμό πρόκλησης θρομβωτικού ΙΑΕΕ.

Ο ρόλος των τριγλυκεριδίων στην αθηρωματικής αιτιολογίας καρωτιδική νόσο είναι ακόμα ασαφής αλλά από τελευταίες μελέτες φαίνεται ότι αποτελούν ανεξάρτητο παράγοντα κινδύνου ιδίως στο γυναικείο φύλο. Η υπερτριγλυκεριδαιμία αρκετές φορές συνδυάζεται με αυξημένα επίπεδα LDL και άλλοτε ιδίως μεταγευματικά προάγει την πρόσληψη των πλούσιων σε τριγλυκερίδια υπολειμματικών λιποπρωτεϊνών από τα ενδοθηλιακά κύτταρα. Τέλος, τα αυξημένα τριγλυκερίδια σχετίζονται με αυξημένα επίπεδα ινωδογόνου και παράγοντα VII⁷.

Δ. Κάπνισμα

Το κάπνισμα συνδέεται με πολύ υψηλή θνησιμότητα από καρδιοαγγειακές παθήσεις διότι αυξάνει τον συνολικό καρδιοαγγειακό κίνδυνο κατά 2-3 φορές περισσότερο ανεξάρτητα από ηλικία και φύλο. Αίτια της βλαπτικής επίδρασης του καπνού είναι: η αύξηση της οξειδωμένης LDL, η ελάττωση της HDL, το μονοξείδιο του άνθρακα, η νικοτίνη, η αύξηση του ινωδογόνου και η αύξησης της συγκολλητικότητας των αιμοπεταλίων. Οι παράγοντες αυτοί προκαλούν βλάβη του ενδοθηλίου των αγγείων και ευνοούν τα θρομβωτικά επεισόδια⁷.

2.4 Νέοι δείκτες κινδύνου αθηροσκλήρωσης

Τα τελευταία χρόνια εκτός από τους αλγόριθμους που χρησιμοποιούν μετρήσιμους μείζονες παράγοντες κινδύνου και υπολογίζουν με αυτόν τον τρόπο την πιθανότητα εκδήλωσης καρδιαγγειακής νόσου, υπάρχει αυξανόμενο ενδιαφέρον για την αξιολόγηση βιολογικών δεικτών στην κυκλοφορία που σχετίζονται με την αρτηριοσκληρυντική διαδικασία. Ταυτόχρονα οι νεότερες μορφές απεικόνισης και δοκιμασίες λειτουργικότητας των αγγείων συμπληρώνουν τους προδιαθεσικούς για αγγειακή νόσο παράγοντες και βελτιώνουν σημαντικά τη διαστρωμάτωση του συνολικού καρδιαγγειακού κινδύνου.

Οι σημαντικότεροι νεότεροι δείκτες κινδύνου είναι οι ακόλουθοι:

1. **CRP**(ΦΤ<3mg/dl). Επηρεάζεται από μεταβολικό σύνδρομο, παχυσαρκία, κάπνισμα, χρήση οιστρογόνων.
2. **Ινωδογόνο** (ΦΤ<400mg/dl). Αυξάνεται σε κάπνισμα, μεγάλη ηλικία, ΣΔ, εμμηνόπαυση.
3. **Ομοκυστεΐνη** (ΦΤ<13μmol/L). Αυξάνεται σε γήρανση, εμμηνόπαυση, υποθυρεοειδισμό, ΧΝΑ.
4. **Λιποπρωτεΐνη (a)** (ΦΤ<30mg/dl). Αυξάνεται σε ΧΝΑ, νεφρωσικό σύνδρομο, ΣΔ, εμμηνόπαυση.
5. **Μέγεθος σωματιδίων LDL** (ΦΤ>265 A) Επηρεάζεται από μεταβολικό σύνδρομο, παχυσαρκία, ΣΔ, σωματική δραστηριότητα.

2.5 Καρωτιδική νόσος στους ηλικιωμένους

Στένωση της έσω καρωτίδας, σε ποσοστό πάνω από 50% της διαμέτρου του αυλού, παρατηρείται περίπου στο **7.5% των αντρών και στο 5% των γυναικών, άνω των 65 ετών**. Γενικότερα ασθενείς < 65 ετών χωρίς αξιόλογους προδιαθεσικούς παράγοντες έχουν <1% πιθανότητα να πάσχουν από καρωτιδική νόσο. Εάν όμως υπάρχουν επιβαρυντικοί παράγοντες για αθηροσκλήρωση η πιθανότητα καρωτιδικής

νόσου ανέρχεται σε 3% για ασθενείς <60 ετών ενώ για ασθενείς >60 ετών σε 14,4% Ascher E, Ann Vasc Surg (2001). Επίσης από την κλινική εξέταση ασθενείς >45 ετών εμφανίζουν σε ποσοστό ~4% φύσημα ακουστό στην περιοχή του τραχήλου το οποίο αυξάνεται σε ποσοστό ~12% σε ασθενείς >60 ετών προοιούσης της ηλικίας

ΚΕΦΑΛΑΙΟ 3

ΥΠΕΡΗΧΟΓΡΑΦΙΚΗ ΜΕΛΕΤΗ ΚΑΡΩΤΙΔΩΝ

3.1 Εισαγωγή

Η υπερηχογραφική μελέτη (Duplex UltraSonography - DUS) είναι μια αναίμακτη, απλή, γρήγορη αλλά και η πιο οικονομική μέθοδος απεικόνισης των καρωτίδων. Δεν έχει επιπλοκές και διακρίνεται από μεγάλη ακρίβεια στην απεικόνιση και την πλήρη μελέτη του τοιχώματος της καρωτίδας. Ο συνδυασμός διδιάστατης έγχρωμης απεικόνισης και μελέτης αιματικής ροής με την τεχνική Doppler (colour-power Doppler και pulse wave - continuous wave) μας δίνει ακριβείς πληροφορίες για την ανατομία, τη λειτουργικότητα αλλά και την παθολογία των καρωτίδων. Η ευαισθησία της μεθόδου είναι 85-92% και η ειδικότητα της αρκετά υψηλότερη 97-98% ενώ η συνολική ακρίβεια της 95-97%, στοιχεία που την καθιστούν πολύ αξιόπιστη εξέταση^{8,11}.

Τα πλεονεκτήματα της DUS συγκριτικά με την κλασική αρτηριογραφία είναι:

- Πολύ χαμηλό κόστος
- Μη επεμβατική μέθοδος
- Μεγάλη ακρίβεια στην ανίχνευση ενδοθηλιακών ανωμαλιών και εξελκώσεων
- Σαφώς καλύτερα αποδεκτή από τους ασθενείς

Τα μειονεκτήματα της μεθόδου είναι :

- Η αποτελεσματικότητά της εξαρτάται από τον εξεταστή.

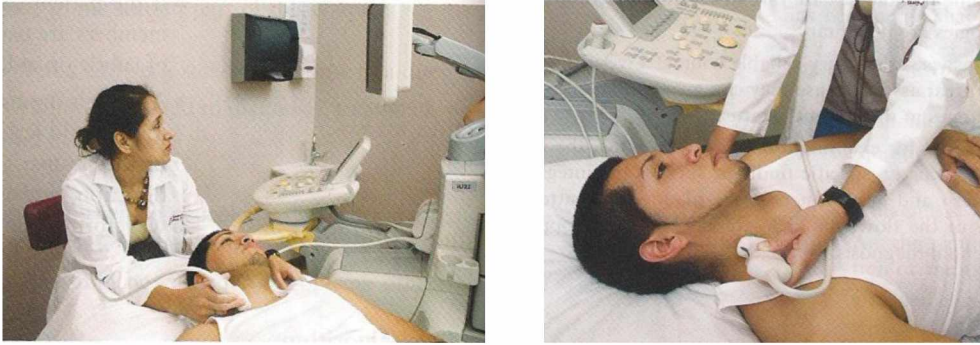- Οι μεγάλου βαθμού αποτιτανώσεις κυρίως στον βολβό δυσχεραίνουν την ακριβή εκτίμηση της πλάκας και τον υπολογισμό της στένωσης.
- Δεν είναι δυνατή η απεικόνιση της ενδοκράνιας μοίρας των αγγείων αλλά και των εκφύσεων αυτών από το αορτικό τόξο.
- Υψηλός διχασμός της κοινής καρωτίδας.
- Μεγάλες ελικώσεις.
- Αυχένες με μεγάλες διαστάσεις.
- Απαιτείται άριστη συνεργασία από ασθενή^{8,11}.

3.2 Προετοιμασία για τη μελέτη – μεθοδολογία

Για την διενέργεια της υπερηχογραφικής μελέτης πρέπει να ακολουθούνται τα παρακάτω βήματα:

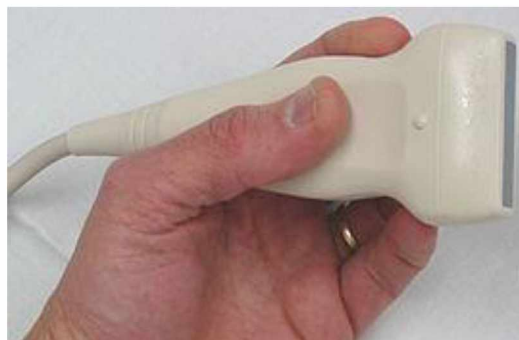- Λαμβάνεται ένα πλήρες ιατρικό ιστορικό και διενεργείται κλινική εξέταση του ασθενούς.
- Ενημερώνεται ο ασθενής για την φύση της εξέτασης αλλά και για την ένδειξη της μελέτης (τι ακριβώς διερευνούμε).
- Τοποθετείται ο ασθενής σε κατάλληλη ύπτια θέση στην εξεταστική κλίνη με την κεφαλή σε ήπια υπερέκταση και ήπια στροφή από την αντίθετη πλευρά από αυτή που εξετάζεται. Ο εξεταστής ιδανικά κάθεται πίσω από την κεφαλή του ασθενούς ή στο πλάι του ασθενούς και στο ύψος της εξεταζόμενης περιοχής (Εικόνα 8).^{9,10,12}

Εικόνα 8:Θέση εξεταστή κατά τη διάρκεια εξέτασης

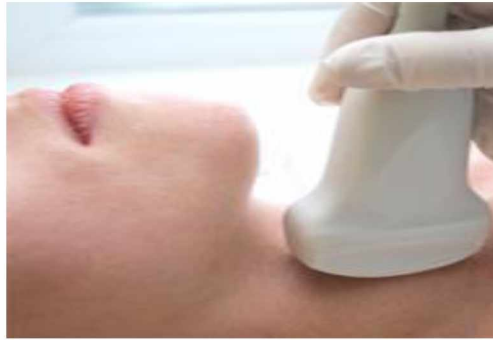

- Επιλέγεται ο κατάλληλος ηχοβολέας για την ανατομία του αυχένα του ασθενούς.
Στην πλειοψηφία των περιπτώσεων και σε φυσιολογικές γενικά ανατομίες επιλέγεται ο ηχοβολέας LINEAR μέσω συχνότητων (5-8MHZ). (Εικόνα 9).
Σε κάποιες περιπτώσεις ασθενών με δύσκολους σωματότυπους επιλέγεται ο ηχοβολέας CURVED ARREY (2-5MHZ). (Εικόνα 10).
- Βελτιστοποίηση τεχνικών παραμέτρων συχνότητας, βάθους, ζώνης εστίασης, frame rate, gain, compression κτλ

Εικόνα 9:Ηχοβολέας LINEAR



Εικόνα 10: Ηχοβολέας CURVED ARREY



3.3 Πρωτόκολλο υπερηχογραφικής απεικόνισης

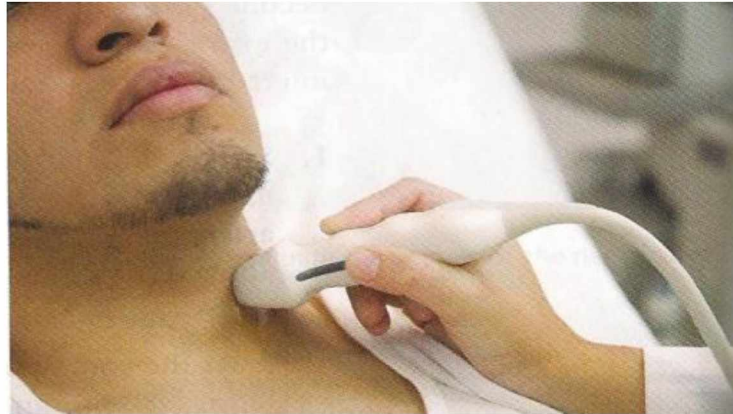- Έναρξη της μελέτης από εμπρός στη βάση του λαιμού παρά τη μέση γραμμή και τοποθετώντας εγκαρσίως τον ηχοβολέα λαμβάνουμε την τομή CCA εγκαρσίως. (Εικόνα 11).

Στην τομή αυτή η κοινή καρωτίδα βρίσκεται επί τα εντός και πίσω από την έσω σφαγίτιδα φλέβα ενώ η δοκιμασία Valsalva κατά την οποία αυξάνεται η διάμετρος του αυλού της έσω σφαγίτιδας μας βοηθά να διαφοροποιήσουμε τα δύο αυτά αγγεία.

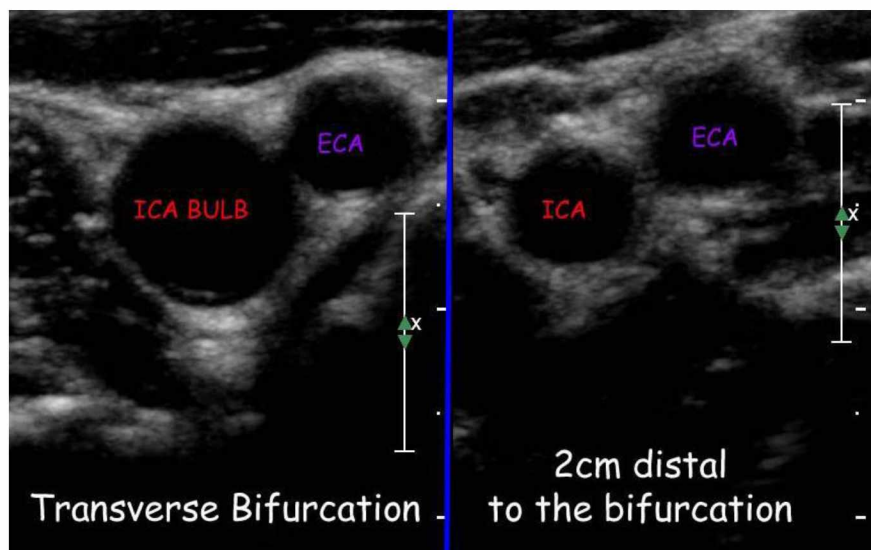
Επίσης σημαντικό διαφοροδιαγνωστικό σημείο μεταξύ καρωτίδας και έσω σφαγίτιδας είναι η ευκολία με την οποία συμπιέζεται η έσω σφαγίτιδα από τον ηχοβολέα^{9,10}.

Εδώ θα πρέπει να τονίσουμε ότι θα πρέπει να αποφεύγεται η έντονη συμπίεση των αγγείων από τον ηχοβολέα κατά την μελέτη προς αποφυγή του κινδύνου αποκόλλησης ενδεχόμενου θρόμβου από το τοίχωμα των καρωτίδων. Ακολουθεί σάρωση εγκαρσίως καθ'όλο το μήκος της κοινής καρωτίδας έως και το σημείο διχασμού της σε έσω και έξω καρωτίδα. (Εικόνα 12).

Εικόνα 11:Εγκάρσια τοποθέτηση ηχοβολέα



Εικόνα 12:Εγκάρσια σάρωση



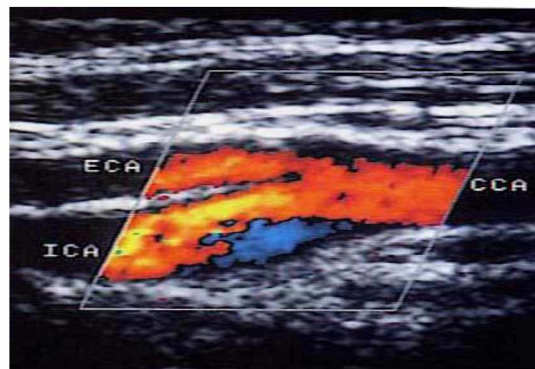
- Απεικόνιση κατά τον επιμήκη άξονα της κοινής καρωτίδας, με στροφή του ηχοβολέα κατά 90 μοίρες ξεκινώντας από τη βάση του λαιμού. Στο επάνω μέρος της εικόνας αντιστοιχεί η αριστερή πλευρά και στο κάτω μέρος της εικόνας αντιστοιχεί η δεξιά πλευρά της περιοχής.
- Εντοπισμός του καρωτιδικού διχασμού και προσδιορισμός της έσω και της έξω καρωτίδας. Στο 90% του πληθυσμού η έσω καρωτίδα διέρχεται οπισθιο-

πλαγίως της έξω καρωτίδας (Εικόνα 13). Στο 10% εντοπίζεται στο ίδιο επίπεδο και **ΜΕΣΟΣ** της έξω. Τέλος σε σπάνιες περιπτώσεις η έσω καρωτίδα βρίσκεται έμπροσθεν της έξω. Επίσης χαρακτηριστικά τις περισσότερες φορές η έσω καρωτίδα είναι μεγαλύτερο αγγείο από την έξω καρωτίδα. Συγκεντρωτικά τα βασικά χαρακτηριστικά που διαφοροποιούν την έσω καρωτίδα από την έξω καρωτίδα είναι τα ακόλουθα ¹⁰:

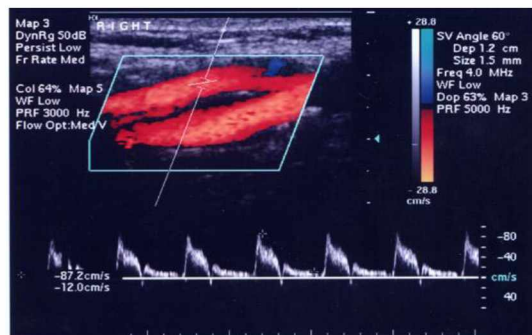
ΕΞΩ ΚΑΡΩΤΙΔΑ : πιο μικρό αγγείο, με κλάδους, φέρεται έμπροσθεν προς το πρόσωπο και στο έγχρωμο DOPPLER έχει ροή μορφολογίας υψηλής αντίστασης (Εικόνα 14).

ΕΣΩ ΚΑΡΩΤΙΔΑ : πιο μεγάλο αγγείο, χωρίς κλάδους, φέρεται οπισθίως προς μαστοειδείς και στο έγχρωμο DOPPLER έχει ροή μορφολογίας χαμηλής αντίστασης (Εικόνα 15).

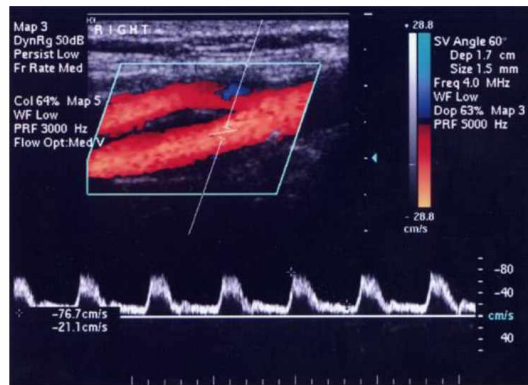
Εικόνα 13: Έσω καρωτίδα διέρχεται οπισθοπλάγια της έξω



Εικόνα 14: Έσω καρωτίδα

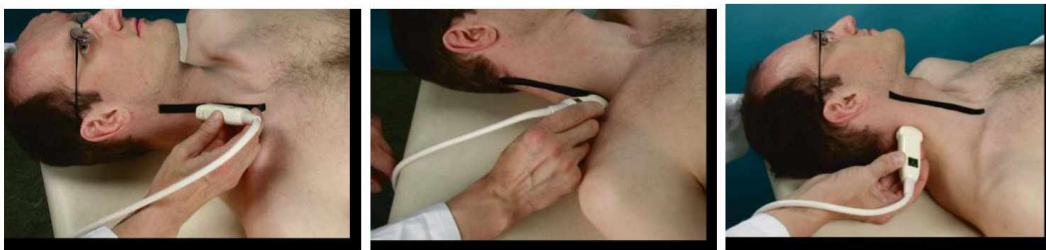

Εικόνα 15: Έξω καρωτίδα



- Πλήρη και λεπτομερή απεικόνιση κατά τον επιμήκη άξονα τόσο της κοινής καρωτίδας όσο και του διχασμού και από τα 3 ακουστικά παράθυρα: (Εικόνα 16).
 - A) Προσθιοπίσθια προβολή με τοποθέτηση του ηχοβολέα μεταξύ του λάρυγγα και του στερνοκλειδομαστοειδή μυ
 - B) Πλάγια προβολή με τοποθέτηση του ηχοβολέα διαμέσου του στερνοκλειδομαστοειδή μυ
 - Γ) Οπισθοπλάγια προβολή με τοποθέτηση του ηχοβολέα διαμέσου του στερνοκλειδομαστοειδή μυ

Εικόνα 16: Απεικόνιση κατά τον επιμήκη άξονα

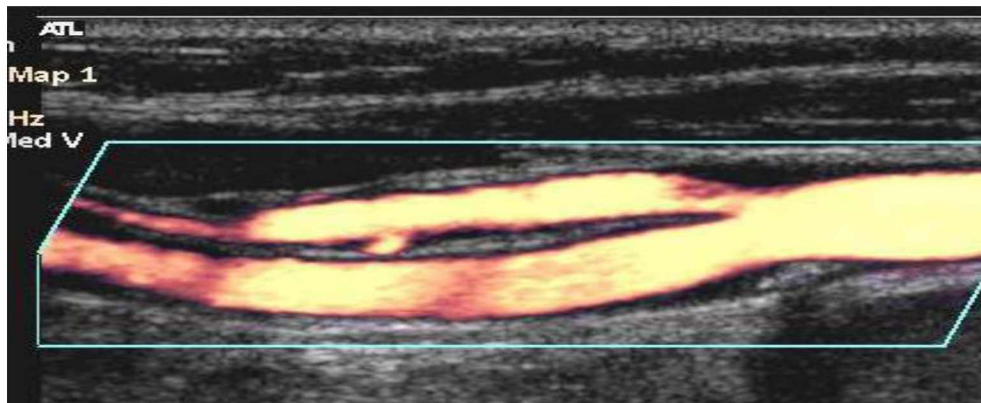


Εικόνα 12

- Απεικονίζονται οι καρωτίδες σε όλο το μήκος τους τόσο στον εγκάρσιο άξονα όσο και στον επιμήκη και ελέγχεται η πορεία τους.
- Ευκρινής απεικόνιση του ενδοθηλίου, μέτρηση του πάχους έσω-μεσου χιτώνα της καρωτίδας (IMT) με B-MODE ULTRA SOUND.

- Εντοπίζονται τυχόν αθηρωματικές πλάκες. Γίνεται ταξινόμηση και μέτρηση των διαστάσεων τους και επιπλέον αναφέρεται η θέση τους, η επέκτασή τους και η ηχομορφολογία τους.
- Προστίθεται χρώμα προκειμένου να αναδειχθεί η βατότητα του αυλού και η κατεύθυνση ροής από την κοινή καρωτίδα προς την έξω και έσω καρωτίδα. (Εικόνα 17).

Εικόνα 17: Κατεύθυνση ροής από την κοινή προς έσω και έξω καρωτίδα

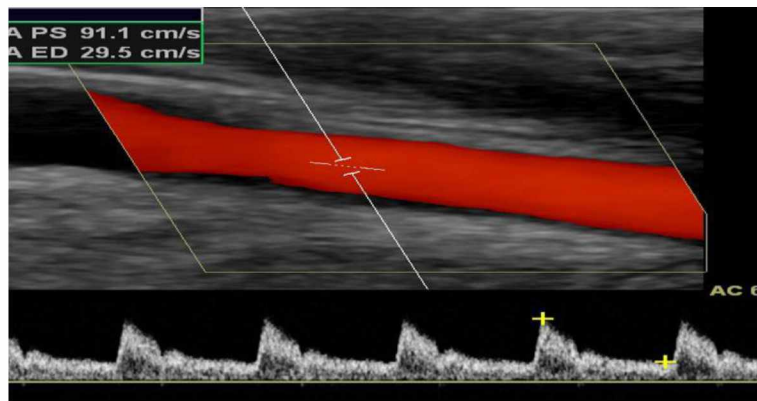


Κατόπιν με το έγχρωμο DOPPLER λαμβάνονται ταχύτητες PSV-EDV σε διάφορες θέσεις της κοινής καρωτίδας, του διχασμού, της έσω και έξω καρωτίδας (Εικόνα 18). Να τονίσουμε ότι η κυματομορφή στο σήμα Doppler επηρεάζεται από διάφορους παράγοντες κεντρικούς (όπως καρδιακή παροχή, αρρυθμίες, βαλβιδοπάθειες) και περιφερικούς (όπως στενώσεις σε κλάδους των καρωτίδων και των σπονδυλικών αρτηριών). Επίσης κατά την εξέταση των αγγείων με την μέθοδο Doppler χρειάζεται προσοχή ώστε η γωνία που σχηματίζεται μεταξύ άξονα δέσμης υπερήχων και διεύθυνσης κίνησης αιματικής ροής να είναι $\leq 60^\circ$.

Παράλληλα, το δειγματοληπτικό παράθυρο πρέπει να βρίσκεται στην περιοχή της μεγαλύτερης στένωσης πράγμα που σημαίνει ότι πρέπει να λαμβάνονται σήματα απ' όλο το μήκος της αθηρωματικής πλάκας.

Τέλος, πρέπει να γνωρίζουμε ότι περιορίζεται η αξιοπιστία του Doppler όταν έχουμε εκτεταμένη ασβέσωση της πλάκας, σημαντική αναδίπλωση, ελίκωση της έσω καρωτίδας και πολλές αθηρωματικές πλάκες.⁹⁻¹¹

Εικόνα 18: Έγχρωμο DOPPLER



- Για την ολοκλήρωση της υπερηχογραφικής μελέτης των καρωτίδων απαιτείται και η απεικόνιση με έγχρωμο B-MODE και DOPPLER των σπονδυλικών αρτηριών. Για τον εντοπισμό τους τοποθετούμε τον ηχοβολέα σε επιμήκη τομή στην κοινή καρωτίδα και στρέφουμε τη δέσμη υπό οπισθοπλάγια γωνία. Για καλύτερη απεικόνιση χρησιμοποιούμε τον curved ηχοβολέα. Τα χαρακτηριστικά ηχογραφικά γνωρίσματα των σπονδυλικών αρτηριών είναι ότι πρόκειται για μικρής διαμέτρου (2-4mm) εν τω βάθει αγγεία, είναι αγγεία με χαμηλής αντίστασης ροή (με συνεχόμενη ροή κατά τη διαστολική φάση του καρδιακού κύκλου), η φυσιολογική κατεύθυνση ροής είναι κεφαλική ενώ σε σύνδρομο υποκλοπής παρατηρείται ανάστροφη ροή.⁹⁻

11

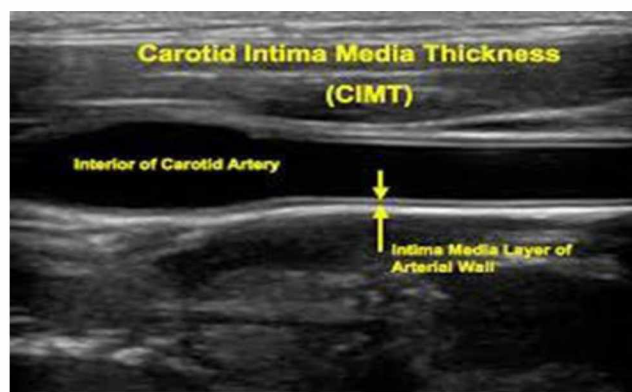
ΚΕΦΑΛΑΙΟ 4

ΥΠΕΡΗΧΟΓΡΑΦΙΚΗ ΕΚΤΙΜΗΣΗ ΒΑΡΥΤΗΤΑΣ ΚΑΡΩΤΙΔΙΚΗΣ ΝΟΣΟΥ

4.1 Εκτίμηση IMT

Η χρησιμότητα μέτρησης του IMT έγκειται στο γεγονός ότι μπορεί να αποτελέσει ισχυρό προγνωστικό δείκτη για την ανάπτυξη καρωτιδικής νόσου. Η μέθοδος εκτίμησης του IMT είναι απλή. Με βάση ειδικά δημοσιευμένες οδηγίες, η μέτρηση του πάχους του IMT πραγματοποιείται στο άπω τοίχωμα της κοινής καρωτίδας στα τελευταία 10mm και σε περιοχή χωρίς αθηρωματική πλάκα. Η σωστή μέτρηση του IMT από το όριο του αγγειακού αυλού-καρωτιδικού τοιχώματος έως το όριο μέσου-έξω χιτώνα απεικονίζεται στην εικόνα 19.²¹

Εικόνα 19:Μέτρηση IMT



Ανάλογα με τις μετρήσεις που λαμβάνουμε έχουμε τις ακόλουθες καταστάσεις:²⁴

- Φυσιολογικό IMT : 0,9 mm
- Πάχυνση IMT : 0,9-1,5 mm
- Αθηρωματική πλάκα: >1,5 mm ή αύξηση κατά 50% σε σχέση με παρακείμενο φυσιολογικό τοίχωμα

Από πολυάριθμες μελέτες έχει βρεθεί ότι η πάχυνση του IMT σχετίζεται με όλους εκείνους του προδιαθεσικούς παράγοντες αθηρωμάτωσης και παρατηρείται συχνότερα σε ασθενείς που υπέστησαν AEE ΚΑΙ OEM.

Έχει αποδειχθεί ότι όταν το πάχος IMT είναι μικρότερο από 0,6mm η πιθανότητα ανεύρεσης αθηρωματικών πλακών στο διχασμό των καρωτίδων και στις μηριαίες αρτηρίες είναι μικρότερη από 5%. Αντίθετα όταν το πάχος IMT είναι 0,6-0,8mm η πιθανότητα ανεύρεσης αθηρωματικών πλακών είναι 50% ενώ όταν πάχος IMT >0,8mm η πιθανότητα αυτή ανέρχεται στο 95%.²⁶⁻²⁸

4.2 Ποιοτική εκτίμηση αθηρωματικής πλάκας

Ο σχηματισμός αθηρωματικής πλάκας και η δημιουργία στένωσης συνήθως εντοπίζεται στο διχασμό και στα πρώτα 2 cm της έκφυσης της έσω και έξω καρωτίδας. Η μορφολογική περιγραφή μιας αθηρωματικής πλάκας συνήθως περιλαμβάνει τα ακόλουθα⁹:

- *Εντόπιση* : πρόσθιο/οπίσθιο τοίχωμα , εγγύς/άπω
- *Επέκταση σε αυλό* : κυκλική/ημικυκλική , διάμετρος προβολής
- *Επιφάνεια πλάκας* : σαφώς/μέτρια/μη οριοθετημένη,
λεία/ ακανόνιστη (0,4-2mm βάθος) ή έλκος
(>2mm βάθος)
- *Εσωτερική δομή* : ομοιογενής / ανομοιογενής
- *Ηχογένεια* : υπερηχογενής (με ή χωρίς ακουστική σκιά)
υποηχογενής

Οι ομοιογενείς πλάκες χαρακτηρίζονται από ενιαίας τιμής αντηχήσεις υψηλού ή μεσαίου επιπέδου, ενώ οι ανομοιογενείς από συνδυασμό υψηλών, μεσαίων και χαμηλών επιπέδων. Στις ανομοιογενείς αθηρωματικές πλάκες η ανότιμη ηχογένεια οφείλεται στην εναπόθεση λιπιδίων σε συνδυασμό με νέκρωση και ενδοπλακική αιμορραγία . Συχνά υπάρχει μία περιοχή μέσα στην πλάκα η οποία έχει την ίδια

ηχογένεια με το αίμα ²¹. Στην περίπτωση αυτή της ενδοπλακικής αιμορραγίας η ηχογραφική εικόνα της πλάκας προσομοιάζεται με «ελβετικό τυρί» και είναι απότοκος της ρήξης των vasa vasorum.⁹

Όταν η ενδοπλακική αιμορραγία οδηγήσει τελικά σε εξέλκωση της αθηρωματικής πλάκας η ηχογραφική εικόνα που λαμβάνουμε είναι αυτή της παρουσίας υποηχοϊκού ρήγματος στην επιφάνεια της πλάκας που εκτείνεται προς το εσωτερικό της και επικοινωνεί ελεύθερα με τον αυλό της αρτηρίας.^{17,19}

Οι ηχογενείς πλάκες αντανακλούν ισχυρά το σήμα του υπερήχου, ενώ οι μη-ηχογενείς έχουν μειωμένη ανακλαστική ικανότητα. Η ηχογένεια σχετίζεται με την παρουσία ινώδους ιστού και ασβέστωσης μέσα στην πλάκα, ενώ η μη-ηχογένεια με την παρουσία λιπιδίων και θρόμβων ^{17,19}.

Πρόσφατα ηχογραφικά δεδομένα προτείνουν ότι η ηχογένεια μιας αθηρωματικής πλάκας θα πρέπει να αντανακλά τη συνολική φωτεινότητα της πλάκας.²⁹ Έτσι οι αθηρωματικές πλάκες βάση της ηχογένειάς τους κατατάσσονται σε 3 βασικές κατηγορίες έχοντας ως μέτρο σύγκρισης την αντίστοιχη φωτεινότητα στο υπέρηχο του στερνοκλειδομαστοειδή μυός :

- A) **Ισοηχογενείς πλάκες**, των οποίων η ηχογένεια είναι περίπου ίση με αυτή του στερνοκλειδομαστοειδή μυός
- B) **Υποηχογενείς πλάκες**, των οποίων η ηχογένεια είναι μικρότερη από αυτή του στερνοκλειδομαστοειδή μυός και περίπου ίση με την ηχογένεια του αίματος
- Γ) **Υπερηχογενείς πλάκες**, με αυξημένη ηχογένεια σε σύγκριση με τον στερνοκλειδομαστοειδή μυ

Οι **επασβεστωμένες πλάκες**, χαρακτηρίζονται από την εναπόθεση αλάτων ασβεστίου σαν αποτέλεσμα παλαιότερης αιμορραγίας ή νέκρωσης στο εσωτερικό της αθηρωματικής βλάβης. Πρόκειται για πλάκες με πολύ αυξημένη ηχογένεια που αντανακλούν πλήρως την ηχητική δέσμη και παράγουν σαφή ακουστική σκιά. Κάποιες φορές αυτό μπορεί να δυσχεραίνει τον έλεγχο του καρωτιδικού αυλού ιδιαίτερα όταν οι τοιχωματικές ασβεστώσεις έχουν ευρεία κατανομή.

Η παρουσία ρωγμών στην επιφάνεια της πλάκας αποτελεί ένδειξη ύπαρξης σύνθετης ή ενισχυμένης αλλοίωσης¹⁶.

Γενικά μπορούμε να πούμε ότι λείες επιφάνειες, ηχογένεια και ομογενής υφή χαρακτηρίζουν σταθερές πλάκες, ενώ ανώμαλες επιφάνειες, μη-ηχογένεια και ετερογενής υφή τις εν δυνάμει ασταθείς πλάκες²⁰.

Υπάρχει ένας αριθμός κριτηρίων που μπορούν να συνηγορήσουν υπέρ ευνοϊκής ή δυσμενούς πρόγνωσης μιας αθηρωματικής πλάκας βάση των υπερηχογραφικών της χαρακτηριστικών. Συνοπτικά έχουμε δυο κατηγορίες αθηρωματικών πλακών⁹:

- **Ευνοϊκής πρόγνωσης πλάκες** : Υπερηχογενείς, ομοιογενείς, λείες και σαφώς οριοθετημένες, οι επασβεστωμένες πλάκες, οι μικρές σε έκταση ($<1\text{cm}$) και οι λεπτές πλάκες ($<4\text{mm}$)
- **Δυσμενούς πρόγνωσης πλάκες** : Οι περισσότερες υποηχογενείς, ανομοιογενείς, εξελκωμένες με ενδεχόμενη ενδοπλακική αιμορραγία και μη σαφώς οριοθετημένες πλάκες, οι επιμήκεις (1cm) και οι πλάκες με διάμετρο $>4\text{mm}$, καθώς και οι πλάκες που επεκτείνονται επιμήκως με εγκεφαλική κατεύθυνση.

Στηριζόμενοι σε αυτά τα κριτήρια έχουμε την ακόλουθη σημαντική όσον αφορά την πρόγνωση ταξινόμηση των αθηρωματικών πλακών⁹ :

- **Τύπου I:** Υπερηχογενείς, ομοιογενείς, σαφώς αφοριζόμενες.
- **Τύπου II:** Μικτής ηχογένειας με επικράτηση των υπερηχοικών τμημάτων, μέτρια οριοθετημένες.
- **Τύπου III:** Πολύ υπερηχογενείς ή σημαντικά ετερογενείς πλάκες με πτωχή οριοθέτηση.
- **Τύπου IV:** Μη ορατές υποηχογενείς ή αποτελούμενες από ηχοσκιερά σημεία μέσα σε υποηχογενή αυλό. Πλάκες ανηχοικές οι οποίες αποκαλύπτονται από το colour flow λόγω της στένωσης αυλού που προκαλούν.

4.3 Ποσοτική εκτίμηση στένωσης καρωτίδας

Με το **triplex καρωτίδων** μπορεί να γίνει ακριβής εκτίμηση των στενώσεων των καρωτίδων. Αυτό γίνεται είτε άμεσα, μέσω της μέτρησης του ελεύθερου αυλού, (ανατομική), είτε έμμεσα, από την μέτρηση των ταχυτήτων ροής του αίματος. Αυξημένες ταχύτητες ροής αντιστοιχούν σε ανάλογες στενώσεις.

Οι στενώσεις των έσω καρωτίδων **μέχρι 50%** δεν έχουν ιδιαίτερη κλινική σημασία λόγω του ότι ο παραμένον ελεύθερος αυλός του αγγείου είναι επαρκής για την τροφοδοσία του εγκεφάλου. Πρέπει όμως να παρακολουθούνται τακτικά διότι η αποφρακτική νόσος είναι μία κατάσταση εξελικτική και αναπτυσσόμενη, ενώ στην καλύτερη των περιπτώσεων είναι στάσιμη για αρκετό διάστημα.

Στενώσεις 80-99% θεωρείται ότι πρέπει να αποκατασταθούν χειρουργικά. Οι ενδιάμεσες στενώσεις (**50-79%**) απαιτούν θεραπευτική αντιμετώπιση και προσαρμογή του τρόπου ζωής. Πλήρεις εμφράξεις (**100%**) δεν αντιμετωπίζονται χειρουργικά.

Στην καρωτιδική νόσο η DUS αποτελεί την απεικονιστική μέθοδο πρώτης γραμμής για τον εντοπισμό στένωσης 70% με 99% της έσω καρωτίδας και ενδείκνυται για την αξιολόγηση ασθενών με εκδήλωση ΑΕΕ ή ΤΙΑ για τον εντοπισμό αθηρωματικών αλλοιώσεων και τον υπολογισμό του βαθμού στένωσης. Ορισμένα από τα πλεονεκτήματα της μεθόδου είναι το χαμηλό κόστος και ο μεγαλύτερος αριθμός ΑΕΕ που θα προληφθούν λόγω της γρήγορης διάγνωσης και κατά συνέπεια του έγκαιρου χειρουργείου ή της έναρξης της κατάλληλης φαρμακευτικής αγωγής. Η DUS όμως ήταν λιγότερο αποτελεσματική στο να εντοπίσει τη στένωση 50% με 69%. Ένα ακόμη πλεονέκτημα της μεθόδου αυτής είναι ότι δεν έχει καμία αντένδειξη, δε χρησιμοποιεί ακτινοβολία και το αποτέλεσμα της εξέτασης είναι άμεσα διαθέσιμο.

Η εκλεκτική αρτηριογραφία των καρωτίδων είναι απαραίτητη πριν την επέμβαση για να χαρτογραφηθεί επαρκώς η στένωση, να ελεγχθεί ή εγκεφαλική κυκλοφορία και να επιλεγεί η κατάλληλη τεχνική θεραπείας. Η αζονική και μαγνητική τομογραφία εγκεφάλου είναι ουσιώδεις εξετάσεις για την νευρολογική

εκτίμηση του ασθενούς με καρωτιδική στένωση ενώ η μαγνητική αγγειογραφία των καρωτίδων είναι χρήσιμη σε περιπτώσεις συμπληρωματικής χαρτογράφησης αυτών.²⁴

4.3.1 Υπολογισμός στένωσης στην αγγειογραφία

Για τον υπολογισμό στένωσης στην αγγειογραφία χρησιμοποιούνται κατά βάση δύο βασικοί τύποι:

- **North American**

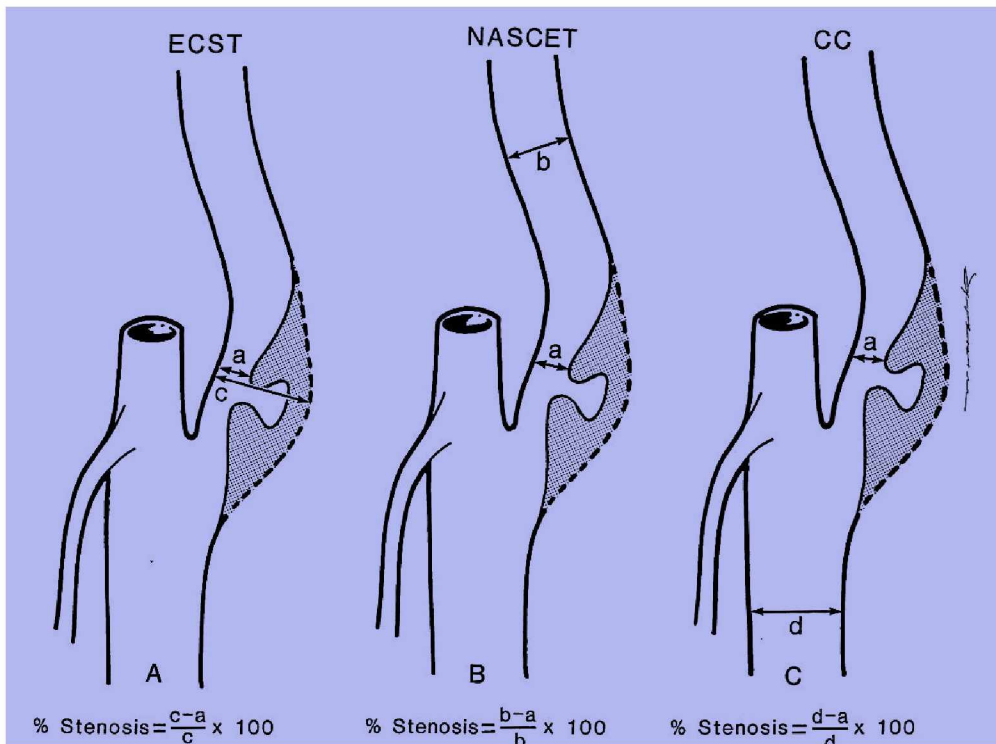
Percent diameter stenosis (N) in relation to distal internal carotid $N=100 - (a/d \times 100)$

- **European**

Percent diameter stenosis (E) in relation to the bulb $E=100 - (a/b \times 100)$

Since $b = c \times 1.2$ $E=100 - [a/(c \times 1.2) \times 100]$

Εικόνα 20:Υπολογισμός στένωσης



4.3.2 Υπολογισμός στένωσης με DUS

Στο σημείο της στένωσης παρατηρείται αύξηση της ταχύτητας κίνησης του αίματος, ενώ αμέσως μετά τη στένωση η μέγιστη ταχύτητα μειώνεται με την παρουσία αύξησης της διάχυσης του φάσματος. Στην έγχρωμη Doppler απεικόνιση, η στένωση αναδεικνύεται με την παρουσία φαινομένων κορεσμού τα οποία αποτυπώνονται με την εμφάνιση στο σημείο και άλλων χρωμάτων υπό μορφή μωσαϊκού (aliasing). Η εκτίμηση του βαθμού στένωσης γίνεται με αιμοδυναμικά και μορφολογικά κριτήρια.

Στην περίπτωση που η στένωση είναι μικρότερη ή ίση με 50%, τότε δεν υπάρχει αύξηση της ταχύτητας και η εκτίμηση γίνεται μορφολογικά με μέτρηση της εγκάρσιας και της επιμήκουσ μειώσης της διαμέτρου ου αυλού της αρτηρίας.

Σε στένωση μεγαλύτερη από 50%, τότε η εκτίμηση γίνεται με βάση την κατανομή των ταχυτήτων. Πέραν της απόλυτης τιμής της μέγιστης συστολικής και της τελοδιαστολικής ταχύτητας χρησιμοποιούνται και λόγοι ταχυτήτων.

Παράγοντες που επηρεάζουν την αξιοπιστία της έγχρωμης Doppler υποεργχογραφίας στον υπολογισμό της στένωσης είναι η σοβαρή ελίκωση των καρωτίδων, η πολύ σημαντική στένωση ή η απόφραξη της ετερόπλευρης έσω καρωτίδας, η καρδιακή ανεπάρκεια με χαμηλό κλάσμα εξωθήσεως και η αρρυθμία. Επίσης, δίδυμες αθηρωματικές πλάκες ή βαριά αποτιτανωμένες πλάκες με έντονη ακουστική σκιά δυσχεραίνουν τον υπολογισμό του υπολειμματικού αυλού κι έτσι περιορίζουν και την αξιοπιστία της μεθόδου.¹¹

Η διάγνωση της στένωσης της έσω καρωτίδας γίνεται βάση μετρήσεων των ταχυτήτων στην ICA και CCA όπου προσδιορίζονται τα ακόλουθα:

- A) Μέγιστη συστολική ταχύτητα (PSV) σε ICA σε cm/sec
- B) Μέγιστη τελοδιαστολική ταχύτητα (EDV) σε ICA σε cm/sec
- Γ) Μέγιστη συστολική ταχύτητα (PSV) σε CCA σε cm/sec
- Δ) Ο λόγος ταχυτήτων (VRATIO) PSV ICA / PSV CCA

Έτσι διαμορφώνονται τα κριτήρια στένωσης της έσω καρωτίδας όπως αυτά απεικονίζονται στον ακόλουθο πίνακα:³⁵⁻¹¹

<i>ΣΤΕΝΩΣΗ %</i>	<i>ICA PSV cm/sec</i>	<i>ΕΚΤΙΜΩΜΕΝΗ ΠΛΑΚΑ %</i>	<i>ICA EDV cm/sec</i>	<i>ICA/CCA PSV RATIO</i>
ΦΥΣΙΟΛΟΓΙΚΗ	<125	ΑΠΟΥΣΙΑ	<40	<2,0
<50%	<125	<50	<40	<2,0
50-69%	125-230	>50	40-100	2-4
>70%	>230	>50	>100	>4
ΥΦΟΛΙΚΗ ΣΤΕΝΩΣΗ	ΜΕΤΑΒΛΗΤΗ	ΟΡΑΤΗ ΣΤΕΝΟΣ ΑΥΛΟΣ	ΜΕΤΑΒΛΗΤΗ	ΜΕΤΑΒΛΗΤΟΣ
ΠΛΗΡΗΣ ΑΠΟΦΡΑΞΗ	ΜΗ ΑΝΙΝΕΥΣΙΜΗ	ΟΡΑΤΗ ΜΗ ΑΝΙΧΝΕΥΣΙΜΟΣ ΑΥΛΟΣ	ΜΗ ΕΦΑΡΜΟΣΙΜΗ	ΜΗ ΕΦΑΡΜΟΣΙΜΟΣ

ΚΕΦΑΛΑΙΟ 5

ΜΕΛΕΤΕΣ ΚΑΙ ΣΥΣΧΕΤΙΣΜΟΣ

ΚΑΡΩΤΙΔΙΚΗΣ ΣΤΕΝΩΣΗΣ ΜΕ ΚΛΙΝΙΚΕΣ ΚΑΤΑΣΤΑΣΕΙΣ

5.1 Μελέτες σχετικές με τη συμβολή της υπερηχογραφικής μεθόδου στη διαδικασία πρώιμης διάγνωσης στένωσης καρωτίδας

Σύμφωνα με την υπάρχουσα βιβλιογραφία πολλές είναι οι μελέτες που επιβεβαιώνουν το σημαντικό ρόλο που κατέχει η υπερηχογραφική μέθοδος σε ότι αφορά τη διάγνωση καθώς και την περαιτέρω αντιμετώπιση της ασυμπτωματικής στένωσης καρωτίδας. Ο Spence (2013) αναφέρει πως ασθενής 78 ετών διαγνώστηκε με στένωση καρωτίδας μετά από τη διεξαγωγή ελέγχου Doppler. Η ασθενής διέθετε συμπτώματα κυρίως από το σπονδυλοβασικό σύστημα. Η ασθενής υπέστη ένα επεισόδιο ίλιγγου το οποίο συνοδευόταν από μούδιασμα στην αριστερή πλευρά της γλώσσας και διήρκησε συνολικά σχεδόν δέκα λεπτά. Ωστόσο, το ιστορικό της ασθενούς περιλάμβανε επέμβαση υστερεκτομής στα 54 της χρόνια. Επιπλέον, σε ότι αφορά το οικογενειακό της περιβάλλον ο πατέρας της ασθενούς απεβίωσε στα 62 του χρόνια αφού υπέστη έμφραγμα του μυοκαρδίου και η μητέρα της απεβίωσε στα 88 της χρόνια έχοντας διαγνωστεί με τη νόσο Alzheimer. Ωστόσο, ο αδελφός της ασθενούς στα 74 του χρόνια παραμένει υγιής.³⁶

Επειδή τα συμπτώματα της ασθενούς περιοριζόταν στο σπονδυλοβασικό σύστημα η υπάρχουσα στένωση της καρωτίδας ήταν ασυμπτωματική. Στη συνέχεια η ασθενής υπεβλήθη σε διακρανιακό Doppler με σκοπό την περαιτέρω διερεύνηση της κατάστασής της. Μετά το πέρας της εξέτασης η οποία διήρκησε σχεδόν μια ώρα η

διάγνωση ήταν πως η ασθενής δεν θα χρειαζόταν να υποβληθεί σε καρωτιδική ενδοαρτηριοτομή (CEA). Ωστόσο, προτάθηκε στην ασθενή να ακολουθήσει εντατική φαρμακευτική αγωγή και να μην προβεί σε περαιτέρω επεμβατικές μεθόδους. Παράλληλα, η ασθενής έλαβε κάποιες ακόμη οδηγίες οι οποίες περιλάμβαναν την επανάληψη της εξέτασης Doppler μετά την πάροδο του έτους, την υιοθέτηση μεσογειακής διατροφής, την καθημερινή μισάωρη άσκηση, την προσθήκη 81mg ασπιρίνης καθημερινά καθώς και την αύξηση της ατορβαστατίνης και της εξετιμίμπης που λαμβάνει η ασθενής καθημερινά.

Με ασυμπτωματική στένωση της καρωτίδας, η συγκεκριμένη ασθενής δικαιολογεί σαφώς μια εντατική ιατρική θεραπεία με σκοπό να μειώσει εκτός από τον κίνδυνο του εγκεφαλικού επεισοδίου και τον υψηλό κίνδυνο εμφάνισης στεφανιαίων επεισοδίων³⁷. Με το αρνητικό διακρανιακό Doppler και με την κατάλληλη φαρμακευτική αγωγή η ασθενής ανήκει σε ομάδα χαμηλού κινδύνου σε ότι αφορά την πιθανότητα να υποστεί εγκεφαλικό επεισόδιο συγκριτικά με περιπτώσεις ασθενών οι οποίοι έλαβαν θεραπεία με στέντ ή με ενδοαρτηριοτομή, γεγονός το οποίο ισχύει για το 90% των ασθενών με ασυμπτωματική καρωτιδική στένωση³⁶.

Σε άλλη έρευνα που έλαβε χώρα το 2012 με τη χρήση της εξέτασης Doppler έγινε προσπάθεια να γίνει διάγνωση ύπαρξης στένωσης καρωτίδας σε ασθενείς άνω των 65 ετών. Οι συμμετέχοντες στην έρευνα ήταν ασθενείς οι οποίοι προσήλθαν σε εξέταση Doppler για διάφορους λόγους. Από τους ασθενείς που προσήλθαν σε εξέταση μελετήθηκαν συνολικά 482 ασθενείς, από τους οποίους 215 ήταν γυναίκες και 267 ήταν άνδρες. Οι ηλικίες των συμμετεχόντων ήταν από 65 έως 94 ετών. Επιπλέον, από τους 482 ασθενείς οι 372 ήταν συμπτωματικοί και μόνο οι 110 είχαν συμπτώματα (22 είχαν υποστεί ισχαιμικό επεισόδιο και οι 88 είχαν υποστεί εγκεφαλικό)⁴¹.

Οι παράγοντες κινδύνου που λήφθηκαν υπόψη στην έρευνα συμπεριλάμβαναν την υπέρταση, τον διαβήτη, την υπερλιπιδαιμία, το CAD, τη νεφρική ανεπάρκεια, την καθημερινό τρόπο ζωής και την παχυσαρκία. Τα ποσοστά που κατείχαν οι ασθενείς σε ότι αφορά τους παραπάνω παράγοντες κινδύνου συνοψίζονται στον παρακάτω πίνακα.

Παράγοντες κινδύνου	ΑΝΔΡΕΣ		ΓΥΝΑΙΚΕΣ		ΣΥΝΟΛΟ
ΔΙΑΒΗΤΗΣ	72	27,0%	65	30,2%	137
ΥΠΕΡΤΑΣΗ	137	51,3%	155	72,1%	292
ΥΠΕΡΛΙΠΙΔΑΙΜΙΑ	123	46%	128	59,8%	251
CAD	106	39,7%	56	26,0%	162
ΚΑΠΝΙΣΜΑ	162	60,7%	29	13,5%	191
ΧΡΗΣΗ ΑΛΚΟΟΛ	66	24,7%	5	2,3%	71
ΝΕΦΡΙΚΗ ΑΝΕΠΑΡΚΕΙΑ	22	8,2%	11	5,1%	33
ΤΡΟΠΟΣ ΖΩΗΣ	81	30,3%	90	41,9%	171
ΠΑΧΥΣΑΡΚΙΑ	150	56,2%	162	75,4%	312

Πηγή: Durmaz *et al*, (2012)

Τα ευρήματα της εν λόγω έρευνας έδειξαν πως η συχνότητα εμφάνισης στένωσης καρωτίδας αυξανόταν με την αύξηση της ηλικίας του εκάστοτε ασθενή. Επιπλέον, η ύπαρξη στένωσης καρωτίδας συνδεόταν επίσης με το κάπνισμα, με τη νεφρική ανεπάρκεια και με τον καθημερινό τρόπο ζωής. Ωστόσο, τα ευρήματα της έρευνας έδειξαν πως η συχνότητα εμφάνισης στένωσης καρωτίδας δεν αυξανόταν με την παχυσαρκία, με τη χρήση αλκοόλ, με την υπέρταση, με τον διαβήτη και την υπερλιπιδαιμία. Παράλληλα, σύμφωνα με την έρευνα δεν προέκυψαν στατιστικά σημαντικές διαφορές σε ότι αφορά το φύλο των συμμετεχόντων.

ΒΑΘΜΟΣ ΣΤΕΝΩΣΗΣ (%)	ΔΕΞΙΑ ΣΤΕΝΩΣΗ ΚΑΡΩΤΙΔΑΣ	ΑΡΙΣΤΕΡΗ ΣΤΕΝΩΣΗ ΚΑΡΩΤΙΔΑΣ
ΓΥΝΑΙΚΕΣ (215)		
ΦΥΣΙΟΛΟΓΙΚΑ ΕΠΙΠΕΔΑ	113	109
< 50	85	96
50-69	12	5
≥70 ΜΙΚΡΟΤΕΡΟ ΤΗΣ ΑΠΟΦΡΑΞΗΣ	3	3
ΑΠΟΦΡΑΞΗ	1	1
ΣΥΝΟΛΙΚΗ ΑΠΟΦΡΑΞΗ	1	1
ΑΝΔΡΕΣ (267)		
ΦΥΣΙΟΛΟΓΙΚΑ ΕΠΙΠΕΔΑ	104	98
< 50	139	147
50-69	14	10
≥70 ΜΙΚΡΟΤΕΡΟ ΤΗΣ ΑΠΟΦΡΑΞΗΣ	4	6

ΑΠΟΦΡΑΞΗ	3	3
ΣΥΝΟΛΙΚΗ ΑΠΟΦΡΑΞΗ	3	3

Πηγή: Durmaz *et al*, (2012)

Ανάλογη έρευνα αναφέρει πως μελετήθηκαν 63 ασθενείς από τους οποίους οι 44 ασυμπτωματικοί και οι 31 συμπτωματικοί οι οποίοι υποβλήθηκαν σε εξέταση Doppler απεικόνισης χρώματος ροής (DCFI). Στους παραπάνω ασθενείς η εξέταση έδειξε σε όλους τους ασθενείς – ασυμπτωματικούς και μη- ύπαρξη στένωσης σε ποσοστό $\geq 80\%$. Στη συνέχεια έλαβε χώρα η σύγκριση των αποτελεσμάτων της εξέτασης DCFI με τα αποτελέσματα 30 αγγειογραφημάτων, η οποία έδειξε συμφωνία στην ανάλυση της επιφάνειας πλάκας σε ποσοστό 70%. Επιπλέον, οι μετρήσεις της εξέτασης DCFI συσχετίστηκαν σε ποσοστό σε 85% τα αποτελέσματα της αγγειογραφίας. Η έρευνα επίσης αναφέρει πως η εξέταση DCFI κατάφερε να εντοπίσει ξεχωριστά μορφολογικά χαρακτηριστικά αλλά όχι αιμοδυναμικά μοτίβα, διαχωρίζοντας τις συμπτωματικές από τις υψηλού βαθμού ασυμπτωματικές καρωτιδικές στενώσεις⁴².

Παράλληλα, σύμφωνα με τους Meairs and Hennerici (1999) σε εξέταση 4D Doppler Ultrasound υποβλήθηκαν 23 ασυμπτωματικοί και 22 συμπτωματικοί ασθενείς με στένωση καρωτίδας ποσοστού 50% με 90%. Από τους 23 ασυμπτωματικούς ασθενείς ακολούθησαν εκτιμήσεις στην επιφάνεια της πλάκας σε 18 από αυτούς (10 άνδρες και 8 γυναίκες) με μέσο όρο ηλικίας τα 63 έτη. Οι παράγοντες κινδύνου που λήφθηκαν υπόψη ήταν το κάπνισμα, η υπέρταση, ο διαβήτης και η υπερλιπιδαιμία.

Οι ασυμπτωματικοί ασθενείς μετά από 6 μήνες κλινικής παρακολούθησης δεν εμφάνισαν σημεία ή συμπτώματα καρωτιδικής αρτηριακής νόσου. Αλλαγή στην πλάκα εμφανίστηκε μόνο σε 1 από 18 ασυμπτωματικούς ασθενείς ο οποίος εντόπισε την αλλαγή αυτή σε πρώιμο στάδιο⁴³.

ΚΕΦΑΛΑΙΟ 6

ΣΥΜΠΕΡΑΣΜΑΤΑ

Είναι γεγονός πως η υπερηχογραφική απεικόνιση δίνει τη δυνατότητα να εκτιμηθεί ένας αρκετά μεγάλος αριθμός παραμέτρων οι οποίες έχουν σχέση με την αθηρωματική πλάκα. Στις παραμέτρους αυτές περιλαμβάνεται ο βαθμός της στένωσης, η μορφολογία της πλάκας και λοιπές αιμοδυναμικές παράμετροι⁴⁴.

Ο βαθμός της στένωσης αποτελεί χαρακτηριστικό το οποίο δύναται να προσδιορίσει την πιθανότητα που έχει η ύπαρξη αθηρωματικής πλάκας στην καρωτίδα να προκαλέσει ένα εγκεφαλικό επεισόδιο. Ωστόσο, η πλειοψηφία των ασυμπτωματικών ασθενών η οποίοι διαθέτουν υψηλό βαθμό στένωσης παραμένει ασυμπτωματική^{45, 46}.

Μεγάλο ποσοστό ιατρών με αφορμή τα αποτελέσματα της εξέτασης Doppler, εφαρμόζουν στους ασθενείς ενδαρτηρεκτομή (CEA) χωρίς να θέτουν σε κίνδυνο την ασφάλεια του εκάστοτε ασθενή⁴⁷. Η εξέταση Doppler διακρίνεται για την ταχύτητα με την οποία λαμβάνει χώρα. Η ταχύτητα της εξέτασης έχει ως αποτέλεσμα την άμεση επέμβαση – όπου χρειάζεται - και την επιτυχή έκβαση της μελλοντικής θεραπείας του εκάστοτε ασθενή. Παράλληλα, ιδιαίτερη σημασία έχει ο εξεταστής αλλά και το εργαστήριο στο οποίο πραγματοποιούνται υπερηχογραφήματα καρωτίδων να είναι πιστοποιημένα κατάλληλα και να κάνουν χρήση όλων των απαραίτητων κριτηρίων που αφορούν τον προσδιορισμό της καρωτιδικής στένωσης^{48,49}.

Η καρωτιδική νόσος συνήθως είναι ασυμπτωματική και ο εντοπισμός της γίνεται με τυχαίο τρόπο κατά τη διάρκεια κλινικής ή υπερηχογραφικής εξέτασης. Σύμφωνα με έρευνες που πραγματοποιήθηκαν σχεδόν 5-10% του πληθυσμού ηλικίας άνω των 65 ετών πάσχει από ασυμπτωματική νόσο της καρωτίδας με υπάρχουσες στενώσεις σε ποσοστό πάνω από 50%.

Σύμφωνα με έρευνα που έλαβε χώρα το 2019, η διαδικασία εξέτασης Doppler θεωρείται μία χρήσιμη βοηθητική μέθοδος για την ανίχνευση της στένωσης της

καρωτιδικής αρτηρίας. Μέσα από τη σύγκριση αγγειογραφικών και υπερηχογραφικών ευρημάτων φαίνεται πως ο υπέρηχος διπλής όψης παρέχει αξιόπιστες πληροφορίες και εντοπίζει εύκολα μια καρωτιδική στένωση^{50,51}. Οι Pedro Cardona *et al* (2007), υποστηρίζουν πως η έγχρωμη εξέταση Doppler αποτελεί επιλογή πρώτης γραμμής σε ασυμπτωματικούς ασθενείς για τον εντοπισμό του βαθμού στένωσης της έσω καρωτίδας. Πιο συγκεκριμένα, η μέτρηση της συστολικής ταχύτητας που επικρατεί στο σημείο της πιο έντονης στένωσης αποτελεί το βασικότερο στοιχείο αξιολόγησης⁵².

Αναμφίβολα η υπερηχογραφία είναι η περισσότερο διαδεδομένη εξέταση σε ότι αφορά την αξιολόγηση και τον εντοπισμό διχασμού των καρωτίδων. Η υπερηχογραφική εξέταση θεωρείται μια χαμηλού κόστους εξέταση, ασφαλής, αποτελεσματική και ακριβής, η οποία παρέχει σημαντικές πληροφορίες για την υγεία του εκάστοτε ασθενή καθώς και για την περαιτέρω αντιμετώπιση των περιστατικών που απαιτούν θεραπεία.

Είναι σημαντικό οι ασθενείς με ιστορικό στο οποίο περιλαμβάνονται προδιαθεσικοί παράγοντες αθηρωμάτωσης των αγγείων, όπως είναι ο σακχαρώδης διαβήτης, η υπέρταση κ.α να υποβάλλονται σε προληπτικούς ελέγχους Doppler με σκοπό την πρόωμη διάγνωση και την πρόληψη της συχνότητας εμφάνισης της αποφρακτικής νόσου.

ΒΙΒΛΙΟΓΡΑΦΙΑ

1. Ross R. Atherosclerosis-An inflammatory disease N.Engel J Med 1999, 340: 2: 115-126
2. Farmer JA, Gotto Am. Dyslipidemia and other risk factors of coronary artery disease In Braunwald E, ed. Heart Disease: a textbook of cardiovascular medicine, Philadelphia: W.B. Co, 1997:1126-1160
3. Maron DJ, Ridker .PM, Pearson Ap. Risk factors and the prevention of coronary heart disease In: Alexander RW, Schland RC, Fuster V, Hurst's . The heart, arteries and veins. New York: McGraw-Hill, 1998:1175-1195
4. Ross R. Glomset J . The pathogenesis of atherosclerosis, N Engle J Med 1976, 295: 369-371
5. Brawnwald's Heart Disease, The pathogenesis of atherosclerosis, WB Saunders Co 1997:1105-1122
6. Brawnwald's Heart Disease, A textbook of cardiovascular medicine, 7th edition
7. Mayo Clinic Cardiology, Consise textbook 3rd edition p.687-765
8. Abigail Trush, Timothy Hartshorne Peripheral Vascular Ultrasound, 2nd edition 2005; 8:85-107
9. W.Scaberle, Ultra Sonography in Vascular Diagnosis, 2005;5:207-251
10. Matthias Hofer, Teaching Manual Of Colour Duplex Sonography , 3^d edition 2010;2:18-26
11. Αθανάσιος Γιαννούκας, Nicos Lampropoulos , Υπερηχογραφική Διερεύνηση των Αγγειακών Παθήσεων, Εκδόσεις Παρισιάνου 2013
12. Κωνσταντίνος Παπαδόπουλος, Ιωάννης Παρασκευαΐδης , Καρδιαγγειακή Απεικόνιση, Εκδόσεις Παρισιάνου 2019
13. Gray-Weale AC, Graham JC, Burnett JR, Byrne K, Lusby RJ. Carotid artery atheroma: comparison of preoperative B-mode ultrasound appearance with

- carotid endarterectomy specimen pathology. *The Journal of cardiovascular surgery*. 1988;29(6):676-81.
14. Geroulakos G, Ramaswami G, Nicolaides A, James K, Labropoulos N, Belcaro G, et al. Characterization of symptomatic and asymptomatic carotid plaques using high-resolution real-time ultrasonography. *The British journal of surgery*. 1993;80(10):1274-7.
 15. Haralick R.M, Shapiro L.G., *Computer And Robot Vision*, Addison-Wesley Publishing Company, USA 1992, Esp. Pp.453-507
 16. Ross R., "Mechanisms Of Disease: Atherosclerosis - An Inflammatory Disease.", *N. Engl. J. Med*, 340, 1999, Pp. 115-126.
 17. Consensus Group, "Consensus Statement On The Management Of Patients With Asymptomatic Atherosclerotic Carotid Bifurcation Lesions", *International Angiology*, Vol. 14, 1995, Pp. 5-17.
 18. McCarthy K., "Ultrasonic Imaging And Tissue Characterisation", In Labs K. H., Jager K. A., Fitzgerald D. E., Woodcock J. P., And Neurburg-Heusler D. (Eds), *Diagnostic Vascular Ultrasound*, Edward Arnold, London, 1992, Pp. 253-263.
 19. Grønholdt M.-L.M., "Ultrasound And Lipoproteins As Predictors Of Lipid-Rich Rupture-Prone Plaques In The Carotid Artery", *Arterioscler Thromb Vase Biol*, Vol.19, 1999, Pp. 2-13.
 20. Christodoulou C.I., Pattichis C.S., Pantziaris M., Tegos T., Nicolaides A., Elatrozy T., Sabetai M, Dhanjil S., "Multi Feature Texture Analysis For The Classification Of Carotid Plaques", In *International Joint Conference On Neural Networks (IJCNN '99)*, Vol. 5,1999, Pp. 3591-3596.
 21. Touboul PJ, Hennerici MG, Meairs S, Adams H, Amarenco P, Bornstein N, et al. Mannheim carotid intima-media thickness and plaque consensus (2004-2006- 2011). An update on behalf of the advisory board of the 3rd, 4th and 5th watching the risk symposia, at the13th, 15th and 20th European stroke conferences,Mannheim,Germany,2004, Brussels, Belgium, 2006, and Hamburg, Germany, 2011. *Cerebrovasc Dis* 2012;34:290-296
 22. Syed S. Mahmood,a Daniel Levy,b,c Ramachandran S. Vasan,b,d and Thomas J.Wangb,e. The Framingham Heart Study and the Epidemiology of

- Cardiovascular Diseases: A Historical Perspective, *Lancet*. 2014 Mar 15; 383(9921): 999–1008.
23. Thomas G. Brott, MD, Co-Chair Jonathan L. Halperin, MD, Co-Chair Suhny Abbara, MD J. Michael Bacharach, MD John D. Barr, MD Ruth L. Bush, MD, MPH Christopher U. Cates, MD Mark A. Creager, MD Wesley S. Moore, MD Peter D. Panagos, MD Thomas S. Riles, MD Robert H. Rosenwasser, MD, Guideline on the Management of Patients With Extracranial Carotid and Vertebral Artery Disease of the American College of Cardiology Foundation (ACCF), American Heart Association(AHA), American Stroke Association developed in collaboration with the American Academy of Neurology and Society of Cardiovascular Computed Tomography, *Circulation AHA Journals* 2011
 24. Victor Aboyans, Jean-Baptiste Ricco, Marie-Louise E. L. Bartelink, Martin Bjorck¹, Marianne Brodmann, Tina Cohnert, Jean-Philippe Collet, Martin Czerny, Marco De Carlo, Sebastian Debus, Christine Espinola-Klein, Thomas Kahan, Serge Kownator, Lucia Mazzolai, A. Ross Naylor, Marco Roffi, Joachim Rother, Muriel Sprynger, Michal Tendera, Gunnar Tepe, Maarit Venermo, Charalambos Vlachopoulos, Ileana Desormais, ESC Guidelines on the Diagnosis and Treatment of Peripheral Arterial Diseases in collaboration with the European Society for Vascular Surgery (ESVS), Document covering atherosclerotic disease of extracranial carotid and vertebral, mesenteric, renal, upper and lower extremity arteries Endorsed by: the European Stroke Organization (ESO) The Task Force for the Diagnosis and Treatment of Peripheral Arterial Diseases of the European Society of Cardiology (ESC) and of the European Society for Vascular Surgery (ESVS), *Eur.Heart J* 2017;
 25. Σάββας Αλέξανδρος Π: Επίτομη Ανατομική του Ανθρώπου και Άτλας. Εκδόσεις Αφοι Κυριακίδη
 26. Bots M, Hofman A, Grobee D. Common Carotid Intima Media Thickness and Lower Extremity Arterial Atherosclerosis. The Rotterdam study. *Arter.Thromb* 1994;14:1885-91
 27. B-mode Imaging *Arter.Thromb*1994;14:1290-6

28. Ferrara L, Mancini M, Celentano A et.al. Early Changes of the Arterial Carotid Wall in Uncomplicated Primary Hypertensive Patients.Study by Ultrasound High Resolution.
29. Wolverson M, Bashiti H, Peterson J. Ultrasonic Tissue Characterization Of Atheromatous Plaques Using a High-Resolution real-time scanner.
30. ACAS JAMA 273:1421-1428, 1995
31. Nicolaides AN, et al. J Endovasc Surg 1996;3:158-65
32. ΜΕΛΕΤΗ ACAS ΑΣΥΜΠΤΩΜΑΤΙΚΟΙ ΜΕ ΣΤΕΝΩΣΗ ΚΑΡΩΤΙΔΑΣ>60%
33. ΜΕΛΕΤΗ ESCT
34. ΜΕΛΕΤΗ NASCET
35. Marie Gerhard-Herman, MD, MMSc, Julius M. Gardin, MD, FASE, Michael Jaff, DO, Emile Mohler, MD, Mary Roman, MD, and Tasneem Z. Naqvi, MD, FASE, RVT. Guidelines for Noninvasive Vascular Laboratory Testing: A Report from the American Society of Echocardiography and the Society of Vascular Medicine and Biology. Journal of the American Society of Echocardiography Gerhard-Herman et al August 2006: 955-67
36. Spence, J. D. (2013). Asymptomatic Carotid Stenosis. *Circulation*, 127(6), 739–742. doi:10.1161/circulationaha.112.153734
37. Chimowitz MI, Weiss DG, Cohen SL, Starling MR, Hobson RW 2nd. Cardiac prognosis of patients with carotid stenosis and no history of coronary artery disease: Veterans Affairs Cooperative Study Group 167. *Stroke*. 1994;25:759–765
38. Spence JD, Tamayo A, Lownie SP, Ng WP, Ferguson GG. Absence of microemboli on transcranial Doppler identifies low-risk patients with asymptomatic carotid stenosis. *Stroke*. 2005;36:2373–2378
39. Markus HS, King A, Shipley M, Topakian R, Cullinane M, Reihill S, Bornstein NM, Schaafsma A. Asymptomatic embolisation for prediction of stroke in the Asymptomatic Carotid Emboli Study (ACES): a prospective observational study. *Lancet Neurol*. 2010;9:663–671.
40. Madani A, Beletsky V, Tamayo A, Munoz C, Spence JD. High-risk asymptomatic carotid stenosis: ulceration on 3D ultrasound vs TCD microemboli. *Neurology*. 2011;77:744–750.

41. M. S. Durmaz, A. Keven, H. Arioz Habibi, S. Yilmaz, H. T. Sindel; 1Konya/TR, 2Çanakkale/TR, Antalya/TR. Screening for Asymptomatic Carotid Artery Stenosis. 2012;2521.
42. Wolfgang Steinke, Michael Hennerici, Wolfgang Rautenberg, J. P. Mohr. Symptomatic and asymptomatic high- grade carotid stenoses in Doppler color- flow imaging. Neurology Jan 1992, 42 (1) 131; DOI: 10.1212/WNL.42.1.131
43. Meairs, S., & Hennerici, M. (1999). Four-Dimensional Ultrasonographic Characterization of Plaque Surface Motion in Patients With Symptomatic and Asymptomatic Carotid Artery Stenosis. Stroke, 30(9), 1807–1813. doi:10.1161/01.str.30.9.1807
44. Spyretta Golemati, Antonio Sassano, M. John Lever, Anil A. Bharath, Surinder Dhanjil And Andrew N. Nicolaidis, “Carotid Artery Wall Motion Estimated From B-Mode” Ultrasound In Med&Biol., Vo29, No.3, Pp.387-399, 2003.
45. North American Symptomatic Carotid Endarterectomy Trial Collaborators, "Benefit Of Carotid Endarterectomy In Patients With Symptomatic Moderate Or Severe Stenosis", N. Engl. J. Med, 339,1998, Pp. 1415-1425.
46. Holdsworth RJ., Mccolluw PT., Bruce JS.T Harrison DK., "Symptoms, Stenosis, And Carotid Plaque Morphology. Is Plaque Morphology Relevant?", Eur. J. Vase. Endovasc. Surg., 1995, 9, Pp. 80-85.
47. Loftus IM, McCarthy MJ, Pau H, Hartshorne T, Bell PR, London NJ, et al. Carotid endarterectomy without angiography does not compromise operative outcome. European journal of vascular and endovascular surgery: the official journal of the European Society for Vascular Surgery. 1998;16(6):489-93.
48. Cronenwett. Rutherford's Vascular Surgery. 7th Edition ed. Philadelphia: Saunders Elsevier; 2010.
49. Byrnes KR, Ross CB. The current role of carotid duplex ultrasonography in the management of carotid atherosclerosis: foundations and advances. International journal of vascular medicine. 2012;2012:187872
50. Gorican K, Chochola M, Bartunek P. Value of Duplex Ultrasound examination in the Detection of the Proximal Aortic Arch Vessels Lesions. Proceedings of the 13st Congress of the European Chapter of the International Union of Angiology, Rhodes, 26-30 May 1999, 95.

51. Karel Goricana , Miroslav Chocholab , Miroslav Kocika , Ales Zak.
Diagnostic criteria for the determination of clinically significant internal carotid artery stenosis using duplex ultrasound.2019;163
52. Endarterectomy, Best Medical Treatment or Both for Stroke Prevention in Patients with Asymptomatic Carotid Artery Stenosis Pedro Cardona, Francisco Rubio, Sergio Martinez-Yilamos, Jerzy Krupinski, Cerebrovasc Dis 2007; 24(suppl 1):126–133.