



ΠΑΝΕΠΙΣΤΗΜΙΟ ΘΕΣΣΑΛΙΑΣ
ΤΜΗΜΑ ΕΠΙΣΤΗΜΩΝ ΥΓΕΙΑΣ
ΠΡΟΓΡΑΜΜΑ ΜΕΤΑΠΤΥΧΙΑΚΩΝ ΣΠΟΥΔΩΝ

ΧΕΙΡΟΥΡΓΙΚΗ ΠΑΧΕΟΣ ΕΝΤΕΡΟΥ-ΟΡΘΟΥ

ΔΙΠΛΩΜΑΤΙΚΗ ΕΡΓΑΣΙΑ

**Η ΠΕΡΙΤΟΝΑΪΚΗ ΕΚΠΛΥΣΗ (LAPAROSCOPIC LAVAGE)
ΩΣ ΜΕΘΟΔΟΣ ΟΡΙΣΤΙΚΗΣ ΑΝΤΙΜΕΤΩΠΙΣΗΣ HINCHEY 3
ΕΚΚΟΛΠΩΜΑΤΙΤΙΔΑΣ**

ΤΣΑΡΑΜΑΝΙΔΗΣ ΣΑΒΒΑΣ
Ειδικευόμενος Χειρουργικής

ΤΡΙΜΕΛΗΣ ΣΥΜΒΟΥΛΕΥΤΙΚΗ ΕΠΙΤΡΟΠΗ

- 1)ΙΩΑΝΝΗΣ ΜΠΑΛΟΓΙΑΝΝΗΣ, ΕΠΙΚΟΥΡΟΣ ΚΑΘΗΓΗΤΗΣ ΓΕΝΙΚΗΣ ΧΕΙΡΟΥΡΓΙΚΗΣ ΠΓΝΛ, ΕΠΙΒΛΕΠΩΝ ΚΑΘΗΓΗΤΗΣ
- 2)ΤΖΟΒΑΡΑΣ ΓΕΩΡΓΙΟΣ, ΚΑΘΗΓΗΤΗΣ ΓΕΝΙΚΗΣ ΧΕΙΡΟΥΡΓΙΚΗΣ ΠΓΝΛ, ΜΕΛΟΣ ΤΡΙΜΕΛΟΥΣ ΕΠΙΤΡΟΠΗΣ
- 3)ΣΥΜΕΩΝΙΔΗΣ ΔΗΜΗΤΡΙΟΣ, ΓΕΝΙΚΟΣ ΧΕΙΡΟΥΡΓΟΣ ΠΓΝΛ, ΜΕΛΟΣ ΤΡΙΜΕΛΟΥΣ ΕΠΙΤΡΟΠΗΣ

ΛΑΡΙΣΑ 2019



ΠΑΝΕΠΙΣΤΗΜΙΟ ΘΕΣΣΑΛΙΑΣ
ΤΜΗΜΑ ΕΠΙΣΤΗΜΩΝ ΥΓΕΙΑΣ
ΠΡΟΓΡΑΜΜΑ ΜΕΤΑΠΤΥΧΙΑΚΩΝ ΣΠΟΥΔΩΝ

ΧΕΙΡΟΥΡΓΙΚΗ ΠΑΧΕΟΣ ΕΝΤΕΡΟΥ-ΟΡΘΟΥ

**LAPAROSCOPIC LAVAGE AS A PERMANENT
TREATMENT IN HINCHEY 3 DIVERTICULITIS**

Περιεχόμενα

1) Εξώφυλλο και σελίδα τίτλου.....	1-2
2) Πρόλογος.....	4
3) Ευχαριστίες.....	5
4) Περίληψη.....	6
5) Abstract.....	7
6) Εισαγωγή.....	8
7) Γενικό Μέρος.....	9-17
I. Σταδιοποίηση.....	10-11
II. Επιδημιολογία της Νόσου.....	12
III. Αιτιολογία της Νόσου.....	12
IV. Κλινική Εικόνα.....	12-14
V. Διάγνωση - Διαφορική Διάγνωση.....	14-15
VI. Θεραπεία.....	15-16
VII. Laparoscopic Peritoneal Lavage στην Hinchey 3 Εκκολπωματίτιδα.....	17
8) Ειδικό Μέρος.....	18-30
I. Σκοπός.....	18
II. Πληθυσμός Μελέτης και Μέθοδος.....	18-19
III. Αποτελέσματα.....	19-26
IV. Συζήτηση.....	26-30
9) Βιβλιογραφικές Αναφορές.....	31-37

Πρόλογος

Η διπλωματική αυτή εργασία έχει ως αντικείμενο να διαλευκάνει το ρόλο της περιτοναϊκής έκπλυσης (laparoscopic lavage) στην οριστική θεραπεία της Hinchey 3 (διατρητική πυώδης περιτονίτιδα) εκκολπωματίτιδας.

Με βάση αυτό το αντικείμενο έγινε αναζήτηση της διεθνούς βιβλιογραφίας γύρω από το θέμα. Διενεργήθηκε προσπάθεια να αποδειχθεί ότι η περιτοναϊκή έκπλυση είναι ικανή να επιφέρει πλήρη ίαση σε περιπτώσεις ρήξεις εκκολπωμάτων με γενικευμένη πυώδη περιτονίτιδα, χωρίς να είναι απαραίτητη η διενέργεια της παραδοσιακής χειρουργικής εκτομής του πάσχοντος τμήματος.

Μελετήθηκε ένας αριθμός εργασιών - ερευνών γύρω από το συγκεκριμένο θέμα, ωστόσο δεν φαίνεται η περιτοναϊκή έκπλυση και παροχέτευση να είναι ικανή να αντικαταστήσει τις χειρουργικές εκτομές προς το παρόν.

Ευχαριστίες

Θα ήθελα να ευχαριστήσω τον καθήγητη κύριο Τζοβάρα Γεώργιο για την πρωτοβουλία του να ξεκινήσει ένα τόσο στοχευμένο μεταπτυχιακό, το οποίο με βοήθησε προσωπικά να αποκτήσω έναν διαφορετικό τρόπο σκέψης και δημιουργίας γύρω από τη χειρουργική και κυρίως γύρω από θέματα που αφορούν το παχύ έντερο και το ορθό.

Θα ήθελα ακόμα να ευχαριστήσω τον επίκουρο καθήγητη κύριο Μπαλογιάννη Ιωάννη για τη στήριξη και τη βοήθεια του στην επίτευξη της συγκεκριμένης διπλωματικής εργασίας.

Τέλος θα ήθελα να ευχαριστήσω και όλους του ομιλήτες, που βοήθησαν ο καθένας με τον τρόπο του στην βελτίωση των γνώσεών μας σε ζητήματα παχέος εντέρου και ορθού.

Περίληψη

ΑΝΤΙΚΕΙΜΕΝΟ: Η εκκολπωματική νόσος αποτελεί μια πολύ συχνή νόσο του δυτικού κόσμου. Η φλεγμονή των εκκολπωμάτων οδηγεί στην γνωστή εκκολπωματίτιδα. Η νόσος αυτή έχει διάφορες μορφές και για την καλύτερη διαχείρισή της υπάρχουν πολλές σταδιοποιήσεις με κυριότερη αυτήν κατά Hinchey. Η Hinchey 3 εκκολπωματίτιδα, αποτελεί μια επιπλεγμένη μορφή εκκολπωματίτιδας και αναφέρεται στην ρήξη των εκκολπωμάτων από τη φλεγμονή και τη δημιουργία πυώδους περιτονίτιδας. Ο παραδοσιακός τρόπος αντιμετώπισης του σταδίου αυτού, ήταν για χρόνια η χειρουργική εκτομή του πάσχοντος τμήματος του παχέος εντέρου (κυρίως σιγμοειδές) και η δημιουργία στομίας (Hartmann τεχνική). Μια άλλη τεχνική αντιμετώπισης η οποία εφαρμόζεται όλο και πιο συχνά είναι η λαπαροσκοπική περιτοναϊκή έκπλυση και παροχέτευση (λπεπ).

ΣΤΟΧΟΣ: Σκοπός της συγκεκριμένης διπλωματικής εργασίας είναι να διερευνήσει κατά πόσο η λπεπ μπορεί να αποτελέσει οριστική θεραπεία στο συγκεκριμένο στάδιο της νόσου.

ΠΛΗΘΥΣΜΟΣ ΜΕΛΕΤΗΣ: Ο αριθμός ασθενών που συμπεριελήφθηκε στην διπλωματική εργασία δεν ορίζεται.

ΜΕΘΟΔΟΣ ΚΑΙ ΑΠΟΤΕΛΕΣΜΑΤΑ: Διενεργήθηκε μια ανασκόπηση, μελετώντας και αναλύοντας τα βιβλιογραφικά δεδομένα από την ιστοσελίδα Pubmed, από τον Οκτώβριο του 2006 μέχρι τον Ιανουάριο του 2019. Τα αποτελέσματα έδειξαν ότι 14 από τα 33 άρθρα (42,4%) που συμπεριελήφθηκαν δεν θεωρούσαν την λπεπ τεχνική ως ικανή μέθοδο να προσφέρει οριστική λύση στους ασθενείς με Hinchey 3 εκκολπωματίτιδα και συνέχιζαν να τάσσονται υπέρ των χειρουργικών εκτομών. Εν συνεχεία 7 από τα 33 άρθρα (21,2%) έχουν αντίθετη άποψη, τονίζοντας πως η λπεπ μπορεί να αποτελέσει τη μόνιμη θεραπεία της διατηρητικής πυώδους εκκολπωματίτιδας. Από τις υπόλοιπες μελέτες, 2 (6,1%) καταλήγουν στο συμπέρασμα ότι τόσο η λπεπ όσο και οι χειρουργικές τεχνικές προσφέρουν το ίδιο θεραπευτικό αποτέλεσμα, ενώ οι τελευταίες 10 μελέτες (30,3%) δεν καταλήγουν σε κάποιο συμπέρασμα ή προτείνουν ότι η περαιτέρω έρευνα θα δώσει απαντήσεις για το ποιά θεωρείται η κατάλληλη θεραπευτική τεχνική στους ασθενείς αυτούς.

ΣΥΜΠΕΡΑΣΜΑ: Η περιτοναϊκή έκπλυση και παροχέτευση δεν μπορεί προς το παρόν να αντικαταστήσει τις χειρουργικές εκτομές στην οριστική θεραπεία της διατηρητικής πυώδους εκκολπωματίτιδας. Η βελτίωση της τεχνικής, η εξειδίκευση των χειρουργών, καθώς και οι πιο οργανωμένες μελέτες, ίσως αναθεωρήσουν την θέση της λπεπ στην αντιμετώπιση της Hinchey 3 εκκολπωματίτιδας σε βάθος χρόνου.

Λέξεις Κλειδιά: Λέξεις που χρησιμοποιήθηκαν σε συνδυασμούς κατά την αναζήτηση ήταν: laparoscopic peritoneal lavage, drainage, acute diverticulitis and Hinchey III diverticulitis.

Abstract

OBJECT: Diverticulitis is a frequent disease in developed societies. This disease appears in various forms. For better management, there are many classifications with the most important being the Hinchey classification. Hinchey 3 diverticulitis is a complicated disease and refers to the rupture of diverticula from the inflammation and the subsequent formation of purulent peritonitis. For many years, the traditional treatment of this stage of disease was the surgical colon resection (mainly sigmoid colon) and the creation of stoma (Hartmann technique). Another treatment technique, which is taking place more and more often, is laparoscopic peritoneal lavage and drainage (lpl).

AIM: The purpose of this study is to investigate whether lpl can be a definitive treatment at Hinchey 3 diverticulitis.

POPULATION OF THE STUDY: The number of patients who enrolled in the study is not defined.

METHODS AND RESULTS: A review was carried out, studying and analyzing bibliographic data from Pubmed, from October 2006 until January 2019. The results showed that 14 out of the 33 included articles (42.4%) did not consider the lpl technique as a capable method to offer a definitive solution to the patients with Hinchey 3 diverticulitis and support surgical resections. On the other hand, 7 out of the 33 articles (21.2%) have the opposite view, pointing out that lpl can be a permanent treatment of Hinchey 3 diverticulitis. Of the remaining studies, 2 (6.1%) conclude that both lpl and surgical techniques offer the same therapeutic effect, while the last 10 studies (30.3%) do not lead to any conclusion or suggest that further research will provide answers about what is considered to be the appropriate therapeutic technique for these patients.

CONCLUSION: Laparoscopic peritoneal lavage and drainage cannot replace currently surgical resections in the definitive treatment of perforated purulent diverticulitis. The improvement of the technique, surgeons' specialization and more organized studies may reconsider the position of lpl in the treatment of Hinchey 3 diverticulitis.

Keywords: laparoscopic peritoneal lavage, drainage, acute diverticulitis and Hinchey III diverticulitis.

Εισαγωγή

Αφορμή για τη συγγραφή της συγκεκριμένης διπλωματικής εργασίας αποτέλεσαν τα μαθήματα του μεταπτυχιακού προγράμματος. Συγκεκριμένα τα μαθήματα για τις καλοήθειες παθήσεις του παχέος εντέρου και ιδιαίτερα των εκκολπωμάτων έδωσαν το κίνητρο για την δημιουργία της. Η φλεγμονή των εκκολπωμάτων είναι γνωστή ως εκκολπωματίτιδα. Μια σχετικά νέα μέθοδος αντιμετώπισης, ενός συγκεκριμένου σταδίου της νόσου αποτέλεσε το θέμα της συγκεκριμένης διπλωματικής. Περισσότερα στοιχεία για τη νόσο θα δωθούν στο γενικό μέρος της εργασίας.

Συγκεκριμένα θα γίνει αναφορά στην μέθοδο της περιτοναϊκής έκπλυσης ή αλλιώς laparoscopic peritoneal lavage στην αντιμετώπιση της γενικευμένης πυώδους περιτονίτιδας μετά απο ρήξη εκκολπώματος (Hinchey 3 εκκολπωματίτιδα).

Για πολλά έτη η αντιμετώπιση της συγκεκριμένης νόσου γινόταν χειρουργικά είτε με την Hartmann διαδικασία, είτε με την χειρουργική εκτομή του πάσχοντος τμήματος και αναστόμωση. Με την πάροδο των χρόνων αναπτύχθηκε μια νέα λιγότερο επεμβατική τεχνική, αυτή της περιτοναϊκής έκπλυσης και παροχέτευσης. Κατα πόσο αυτή η νέα τεχνική μπορεί να δώσει μόνιμη λύση στο πρόβλημα, αποτέλεσε και το βασικό άξονα συγγραφής της εργασίας.

Διενεργήθηκε ανασκόπηση της διεθνούς βιβλιογραφίας μέσω του Pubmed. Η έρευνα γύρω από το θέμα ξεκινά από το 2006 και μέχρι σήμερα τα αποτελέσματα δεν είναι αρκετά ξεκάθαρα.

Υπάρχουν μελέτες που αποδεικνύουν ότι η laparoscopic peritoneal lavage, υστερεί των παραδοσιακών χειρουργικών τεχνικών και δεν μπορεί να δώσει οριστική λύση στη θεραπεία της Hinchey 3 εκκολπωματίτιδας. Η άποψη αυτή υποστηρίζεται σε πολλά άρθρα, τα οποία θεωρούν το αυξημένο ποσοστό επιπλοκών (επανεμφάνιση περιτονίτιδας και σχηματισμός ενδοκοιλιακών αποστημάτων) και επανεπέμβασης μετά από λπεπ, τις κύριες αιτίες απόρριψης της συγκεκριμένης μεθόδου ως τελική θεραπεία.

Από την άλλη πλευρά υπάρχει ένας αριθμός μελετών που αποδέχεται την λπεπ ως αποτελεσματική οριστική θεραπεία στην αντιμετώπιση της διατρητικής πυώδους περιτονίτιδας. Τα αποτελέσματα σε αυτές τις μελέτες είναι αντίθετα με αυτά των προηγούμενων. Έδω φαίνεται ότι η λπεπ μειώνει τον κίνδυνο της επανεπέμβασης και είναι ασφαλής και αποτελεσματική μέθοδος θεραπείας της Hinchey 3 εκκολπωματίτιδας.

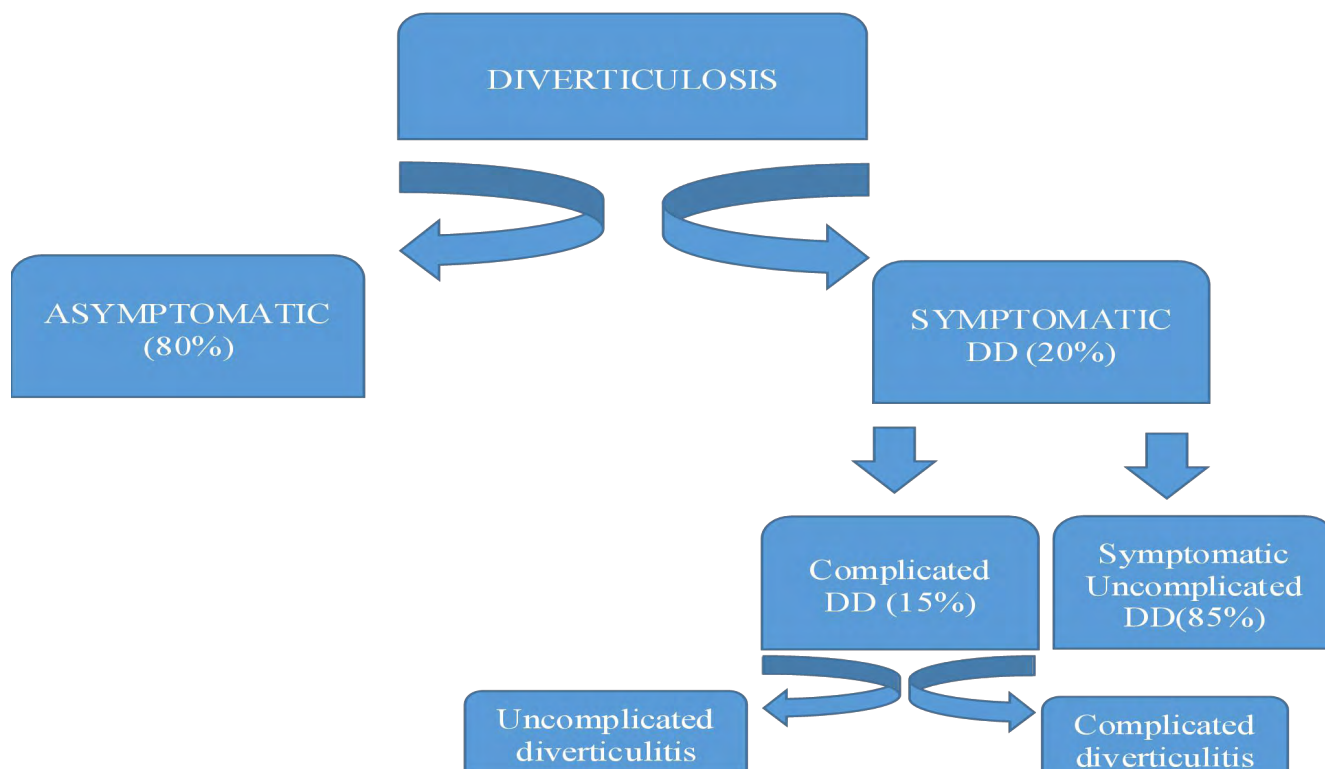
Τέλος βρέθηκαν στην βιβλιογραφία άρθρα χωρίς κάποιο ξεκάθαρο συμπέρασμα. Κάποια από αυτά πρότειναν περισσότερη έρευνα σχετικά με το θέμα, άλλα θεώρησαν την λπεπ σαν μια “γέφυρα” για ένα εκλεκτικό χειρουργείο αργότερα, άλλα ασχολήθηκαν με διαφορετικά ερωτήματα γύρω απο την περιτοναϊκή έκπλυση, ενώ υπήρξαν και άρθρα που θεώρησαν τις δύο τεχνικές ισάξιες. Στο ειδικό μέρος της διπλωματικής εργασίας θα γίνει εκτενής αναφορά και ανάλυση των παραπάνω άρθρων.

Γενικό Μέρος

Το παχύ έντερο και το ορθό αποτελούν το τελευταίο τμήμα του γαστρεντερικού σωλήνα και έχουν μήκος περίπου 1,5m. Το παχύ έντερο ξεκινά στο τέλος του λεπτού εντέρου στον τελικό ειλέο με το τυφλό και τη σκωληκοειδή απόφυση, συνεχίζει με το ανιόν, το εγκάρσιο, το κατιόν και το σιγμοειδές και μεταπίπτει τελικά στο ορθό και τον πρωκτό. Τα όργανα αυτά είναι τα κύρια μέσα απόδευσης. Ένας αριθμός καλοήθων και κακοήθων νοσημάτων προσβάλλει τα συγκεκριμένα όργανα. Στην συγκεκριμένη διπλωματική εργασία θα γίνει αναφορά σε μια ιδιαίτερη κατηγορία καλοήθους νοσήματος, την εκκολπωματίτιδα και πιο ειδικά σε ένα είδος θεραπείας αυτού.

Τα εκκολπώματα αποτελούν συνήθως προσεκβολές του εσωτερικού χιτώνα (βλεννογόνο) του εντέρου, διαμέσου των υπόλοιπων στρωμάτων. Τα εκκολπώματα αυτά αποτελούν την πλειονότητα των εκκολπωμάτων του παχέος εντέρου, ονομάζονται ψευδή και εμφανίζονται μεταξύ των κολικών ταινιών, στα σημεία όπου τα κύρια αγγεία διεισδύουν το τοίχωμα του παχέος εντέρου. Τα αληθή εκκολπώματα, τα οποία συνήθως είναι συγγενούς προέλευσης, περιλαμβάνουν όλα τα στρώματα του τοιχώματος του παχέος εντέρου και είναι σπάνια. Η συχνότερή εμφάνιση τους είναι στο σιγμοειδές, αλλά μπορεί να υπάρχουν και σε όλο το μήκος του παχέος εντέρου. Εκκολπώματα εμφανίζονται και στο λεπτό έντερο αλλά η εμφάνιση τους εκεί είναι πολύ σπάνια και τα συμπτώματα είτε δεν υπάρχουν, είτε είναι μη ειδικά.

Η ύπαρξη εκκολπωμάτων ονομάζεται εκκολπωμάτωση. Τα εκκολπώματα αυτά μπορεί να είναι ασυμπτωματικά και η διάγνωση τους να έχει γίνει με κάποιο απεικονιστικό μέσο (ενδοσκόπηση, αξονική τομογραφία) ή να είναι συμπτωματικά και τότε αναφέρεται ο όρος εκκολπωματική νόσος. Η τελευταία οντότητα διακρίνεται και πάλι σε δύο κατηγορίες τη συμπτωματική μη επιπλεγμένη εκκολπωματική νόσο (SUDD) και την επιπλεγμένη εκκολπωματική νόσο στην οποία ανήκει η εκκολπωματίτιδα (πινακάς 1). Ως εκκολπωματίτιδα χαρακτηρίζεται η λοίμωξη και η φλεγμονή των εκκολπωμάτων.



Πίνακας 1.

● Σταδιοποίηση

Για την καλύτερη κατανόηση της εκκολπωματίτιδας έγιναν διάφορες προσπάθειες ταξινόμησης της, με στόχο τη σωστή διαχείριση της νόσου και την εφαρμογή του σωστού θεραπευτικού πρωτοκόλου. Από όλες τις ταξινομήσεις η πιο επικρατής είναι η τροποποιημένη Hinchey Classification η οποία βασίζεται κυρίως στα απεικονιστικά ευρήματα της αξονικής τομογραφίας και διακρίνεται σε τέσσερα στάδια.

Το στάδιο 0 αφορά κλινικά ήπια εκκολπωματίτιδα, ενώ το στάδιο Ia υποδηλώνει περιορισμένη περικοιλική φλεγμονή. Τα δύο στάδια αυτά εκπροσωπούν την ανεπίπλεκτη εκκολπωματίτιδα.

Από την άλλη πλευρά υπάρχει το στάδιο Ib, το οποίο αποτελεί παραλλαγή του σταδίου Ia με τη διαφορά ότι εδώ υπάρχει και σχηματισμός περικοιλικού ή μεσοκοιλικού αποστήματος σε συνέχεια με τη φλεγμονή, μεγέθους <5cm. Ακολουθεί το στάδιο II, στο οποίο τα απεικονιστικά ευρήματα δείχνουν ενδοκοιλιακό, πυελικό ή οπισθοπεριτοναϊκό απόστημα μακριά από το σημείο της φλεγμονής. Τέλος υπάρχει τα στάδια III και IV με την πυώδη και την κοπρανώδη περιτονίτιδα αντίστοιχα, όπου τα ευρήματα της αξονικής τομογραφίας δείχνουν εξωαυλική εντόπιση αέρα και σκιαγραφικού. Ο διαχωρισμός αυτών των δύο σταδίων γίνεται κυρίως κατά την ερευνητική λαπαροσκόπηση. Τα παραπάνω στάδια εκπροσωπούν την επιπλεγμένη εκκολπωματίτιδα (πίνακας 2).

MODIFIED HINCHEY CLASSIFICATION

	Χαρακτηριστικά	Ευρήματα Αξονικής Τομογραφίας
Στάδιο 0	Κλινικά ήπια εκκολπωματίτιδα.	Εκκολπώματα με ή χωρίς τοιχωματική πάχυνση του κόλον.
Στάδιο IA	Περιορισμένη περικολική φλεγμονή.	Τοιχωματική πάχυνση του κόλον με φλεγμονώδη αντίδραση του περικολικού λιπώδους ιστού.
Στάδιο IB	Σχηματισμός αποστήματος (<5cm) σε συνέχεια της αρχικής φλεγμονώδους διεργασίας.	Ίδια με στάδιο IA + σχηματισμό περικολικού ή μεσοκολικού αποστήματος.
Στάδιο II	Ενδοκοιλιακό, πυελικό ή οπισθοπεριτοναϊκό απόστημα, μακριά από την αρχική φλεγμονώδη διεργασία.	Ίδια με στάδιο IA + σχηματισμό απομακρυσμένου αποστήματος
Στάδιο III	Γενικευμένη πυώδης περιτονίτιδα.	Ελεύθερος αέρας με τοπικό ή γενικευμένο ελεύθερο υγρό και πιθανή πάχυνση του περιτοναίου.
Στάδιο IV	Κοπρανώδης περιτονίτιδα.	Ίδια με στάδιο III, ο διαχωρισμός γίνεται χειρουργικά.

Πίνακας 2.

Klarenbeek BR, de Korte N, van der Peet DL, Cuesta MA. Review of current classifications for diverticular disease and a translation into clinical practice. Int J Colorectal Dis. 2012

● **Επιδημιολογία της Νόσου**

Η εκκολωμάτωση είναι μια εξαιρετικά συχνή νόσος στις Η.Π.Α. και την Ευρώπη. Ποσοστό 5-45% εκκολπώματα κόλου εμφανίζονται στον Δυτικό κόσμο, ενώ στις Η.Π.Α. έχουν καταγραφεί περισσότερες από 300.000 νοσηλείες ετησίως λόγω εκκολπωματικής νόσου. Στην Ευρώπη επίσης ενοχοποιείται για 13.000 θανάτους ετησίως. Αναφέρεται ότι το ήμισυ από τον πληθυσμό μεγάλης ηλικίας πάνω από 50 ετών έχει εκκολπώματα στο παχύ έντερο, καθώς η νόσος εμφανίζεται κυρίως σε αυτές τις ηλικιακές ομάδες. Το σιγμοειδές κόλον αποτελεί την πλέον συνήθη θέση εκκολωμάτωσης ωστόσο ανευρίσκονται εκκολπώματα στο δωδεκαδάκτυλο (2-5%), στη νήστιδα και στον ειλέο (1-2%). Η κατανομή της νόσου μεταξύ των δύο φύλων είναι ίση.

● **Αιτιολογία της Νόσου**

Η εκκολωμάτωση είναι μια επίκτητη ανωμαλία και η αιτιολογία της είναι δύσκολα κατανοητή. Η πιο αποδεκτή θεωρία είναι ότι μία έλλειψη στη διαίτα φυτικών ινών έχει σαν αποτέλεσμα τον μικρότερο όγκο των κοπράνων, κάτι που απαιτεί υψηλότερη ενδονική πίεση και υψηλή τάση στο τοίχωμα του παχέος εντέρου για προώθηση του περιεχομένου. Απόρροια των παραπάνω είναι η μυϊκή υπερτροφία του τοιχώματος και η δημιουργία εκκολπωμάτων διαμέσου των ευένδοτων σημείων. Από την εκκολωμάτωση στην εμφάνιση εκκολπωματίτιδας η αιτιολογία είναι άγνωστη, ωστόσο μια πιθανή εξήγηση, η οποία δεν είναι πλέον ευρέως αποδεκτή, είναι ότι η απόφραξη του στομίου του εκκολπώματος οδηγεί σε οξεία εκκολπωματίτιδα. Μια άλλη υπόθεση είναι ότι μια χρόνια μικροσκοπική φλεγμονή του βλεννογόνου του εκκολπώματος προηγείται της εμφάνισης οξείας εκκολπωματίτιδας. Παρόλο που καμιά από τις παραπάνω υποθέσεις δεν έχει αποδειχθεί, φαίνεται ότι μια διαίτα πλούσια σε φυτικές ίνες μειώνει την πιθανότητα εμφάνισης εκκολπωματικής νόσου.

● **Κλινική Εικόνα**

Όπως φαίνεται και στον πίνακα 1 η εκκολπωματική νόσος στις περισσότερες περιπτώσεις παραμένει ασυμπτωματική (~80%) και γίνεται αντιληπτή μόνο σε τυχαίο απεικονιστικό έλεγχο. Συμπτωματική γίνεται η νόσος σε ένα μικρότερο ποσοστό γύρω στο 20%. Στην συμπτωματική μορφή της νόσου συναντάμε κυρίως την συμπτωματική ανεπίπλεκτη εκκολπωματική νόσο (SUDD) και την επιπλεγμένη μορφή της νόσου στην οποία ανήκουν η απλή και η επιπλεγμένη εκκολπωματίτιδα.

Η SUDD (Systematic Uncomplicated Diverticular Disease), δεν αποτελεί φλεγμονώδη

διαδικασία και τα συμπτώματα της είναι μη ειδικά. Γενικευμένο κοιλιακό άλγος ή ευαισθησία στον αριστερό λαγόνιο βόθρο, μετεωρισμός και διαταραχές κενώσεων αποτελούν σημεία της νόσου. Το άλγος είναι κατά βάση κωλικοειδούς χαρακτήρα αλλά μπορεί να είναι και σταθερής έντασης. Η δυσκοιλιότητα είναι πιο συχνή από την διάρροια και συνήθως ο ασθενής ανακουφίζεται μετά την κένωση κάτι που συμβαίνει και στο σύνδρομο ευερεθίστου εντέρου. Σημάδια φλεγμονής όπως πυρετός και επηρεασμένες εξετάσεις αίματος (υψηλά λευκά και CRP) δεν ανευρίσκονται.

Στην οξεία εκκολπωματίτιδα τα πράγματα είναι διαφορετικά. Εδώ εμφανίζονται δύο μορφές φλεγμονής η ανεπίπλεκτη και η επιπλεγμένη. Στην ανεπίπλεκτη μορφή σύμφωνα με την τροποποιημένη Hinchey Classification ανήκουν τα στάδια 0 και Ia, ενώ στην επιπλεγμένη τα στάδια Ib,II,III και IV. Η φλεγμονή αναφέρεται ότι προκύπτει είτε από απόφραξη του στομίου του εκκολπώματος, είτε από μικρό ρήξη του θόλου του εκκολπώματος η οποία οδηγεί σε φλεγμονώδη αντίδραση.

Στην ανεπίπλεκτη οξεία εκκολπωματίτιδα πάνω από 70% των ασθενών εμφανίζουν άλγος αριστερού λαγονίου βόθρου. Ναυτία και έμετος είναι επίσης συχνά. Η δυσκοιλιότητα είναι πιο συνήθης συγκριτικά με τις διάρροιες. Χαρακτηριστικό είναι και η εμφάνιση λευκοκυττάρωσης και ο πυρετός.

Στην επιπλεγμένη οξεία εκκολπωματίτιδα η κλινική εικόνα είναι ανάλογη με την επιπλοκή η οποία μπορεί να είναι κάποιο περικολικό ή ενδοκοιλιακό απόστημα, διάτρηση με περιτονίτιδα (πυώδης ή κοπρανώδης), ακόμα και απόφραξη ή συρίγγιο. Το απόστημα είναι η πλέον συνήθης επιπλοκή και σχηματίζεται από μια περιχαρακωμένη διάτρηση εκκολπώματος που έχει σαν συνέπεια την φλεγμονή του τοιχώματος του παχέος εντέρου και τη δημιουργία αποστήματος. Τα συμπτώματα αφορούν τον αριστερό λαγόνιο βόθρο κυρίως σε Hinchey Ib, ενώ ποικίλλουν σε Hinchey II όπου η κλινική εικόνα είναι ανάλογη με την θέση του αποστήματος. Στην Hinchey III και IV η εικόνα είναι αυτή της περιτονίτιδας και σήψης. Στην ελεύθερη διάτρηση εμφανίζονται συμπτώματα και σημεία περιτονίτιδας. Το άλγος αρχίζει από την κάτω κοιλία όπου και συνέβη η ρήξη και επεκτείνεται σε όλη την κοιλιακή χώρα με την εμφάνιση σανιδώδους κοιλίας. Η απόφραξη είναι αποτέλεσμα επαναλαμβανόμενων επεισοδίων εκκολπωματίτιδας και των στενώσεων που αυτά προκαλούν. Η κλινική εικόνα είναι αυτή της εντερικής απόφραξης με κοιλιακή διάταση, εμετούς και αδυναμία αποβολής αερίων και κοπράνων. Από τα συρίγγια τα κολο-κυστικά είναι τα συχνότερα σε εμφάνιση με την κλινική εικόνα της πνευματουρίας, της δυσουρίας και της αποβολής κοπρανώδους υλικού δια των ούρων, ενώ συρίγγια μπορούν να σχηματιστούν μεταξύ του προσβεβλημένου τμήματος του παχέος εντέρου και του δέρματος, του κόλπου και του λεπτού εντέρου σε ασθενείς με επιπλεγμένη εκκολπωματική νόσο. Ανάλογα το είδος του συριγγίου η κλινική εικόνα τροποποιείται..

Η εκκολπωματική νόσος πολλές φορές εμφανίζεται με αιμορραγία από το ορθό χωρίς άλλα συνοδά συμπτώματα ή κοιλιακό άλγος. Αποτελεί το συχνότερο αίτιο αιματοχεσίας και τις

περισσότερες φορές υφίεται αυτόματα.

● Διάγνωση - Διαφορική Διάγνωση

Η διάγνωση της νόσου είναι ένα σημαντικό στάδιο που βοηθά στην λήψη της απόφασης για την εφαρμογή του σωστού θεραπευτικού πρωτοκόλου. Στηρίζεται στον κλινικό, εργαστηριακό καθώς και στον απεικονιστικό έλεγχο.

Η ασυμπτωματική μορφή της νόσου διαγιγνώσκεται μόνο σε τυχαίο απεικονιστικό έλεγχο (κολονοσκόπηση ή αξονική τομογραφία κοιλίας) καθώς ο εργαστηριακός και ο κλινικός έλεγχος δεν επιδεικνύουν την εκκολωμάτωση.

Η SUDD διαγιγνώσκεται και αυτή μόνο απεικονιστικά, αλλά σ' αυτήν την περίπτωση η υποψία νόσου δίδεται από τον κλινικό έλεγχο με το άτυπο κοιλιακό άλγος, τις εναλλαγές στις κενώσεις και το μετεωρισμό. Ο εργαστηριακός έλεγχος είναι φυσιολογικός. Τελευταίες έρευνες έχουν αναδείξει μια ουσία, την καλπροτεκτίνη κοπράνων, η οποία εμφανίζει υψηλές τιμές κυρίως στα ιδιοπαθή φλεγμονώδη νοσήματα του εντέρου, άλλα και στην SUDD. Με αυτήν την εξέταση διαφορογιγνώσκεται το σύνδρομο ευερεθίστου εντέρου (φυσιολογική τιμή καλοπροτεκτίνης), από τα παραπάνω.

Στην οξεία εκκολωματίτιδα, επιπλεγμένη και ανεπίπληκτη, το gold standard στην οριστική διάγνωση είναι η αξονική τομογραφία. Η διερεύνηση ξεκινάει με τον κλινικό και εργαστηριακό έλεγχο όπου δίδεται η πρώτη υποψία της νόσου. Στοιχεία που οδηγούν στην διάγνωση της οξείας εκκολωματίτιδας είναι το άλγος αριστερού λαγονίου βόθρου, ο πυρετός καθώς και οι αυξημένοι δείκτες φλεγμονής. Σε μια έρευνα που διενεργήθηκε το Ιούνιο του 2010, από 126 ασθενείς με υποπτευόμενη εκκολωματίτιδα, στο ένα τέταρτο αυτών μπορούσε να τεθεί η διάγνωση της εκκολωματίτιδας κλινικά, καθώς υπήρχε συνδυασμός τριών χαρακτηριστικών, ευαισθησία στο αριστερό κάτω τεταρτημόριο της κοιλίας, απουσία εμέτων και αυξημένη CRP. Στους υπόλοιπους ασθενείς ήταν απαραίτητη η απεικόνιση για να θέσει τη διάγνωση (Lameris et al., 2010).

Απεικονιστικά, ευρέως χρησιμοποιούμενα είναι το υπερηχοτομογράφημα και η αξονική τομογραφία κοιλίας. Το υπερηχογράφημα είναι σύμφωνα με τη διεθνή βιβλιογραφία ένα αξιόπιστο μέσο διάγνωσης της οξείας εκκολωματίτιδας όταν χρησιμοποιείται από έμπειρους ακτινολόγους, καθώς μπορεί να αναδείξει διάφορα παθολογικά ευρήματα, όπως τα αποστήματα και την περικοκλική φλεγμονή-συλλογή υγρού. Όσον αφορά την αξονική τομογραφία, μελέτες έχουν δείξει ότι η ευαισθησία και η ειδικότητα της εξέτασης στη διάγνωση της νόσου μπορούν να φτάσουν έως και 100%. Η εξέταση μπορεί να ανιχνεύσει τα εκκολώματα, τη φλεγμονή του τοιχώματος καθώς και κάθε επιπλοκή της νόσου. Πολύ σημαντικό στοιχείο της αξονικής τομογραφίας είναι ότι στα

ευρήματά της στηρίζεται η σταδιοποίηση της νόσου κατά Hinchey, που είναι απαραίτητη για το θεραπευτικό πλάνο που θα ακολουθήσει. Εξαιρέση αποτελούν τα στάδια III και IV στα οποία η διαφοροποίηση γίνεται χειρουργικά και όχι απεικονιστικά. Στη διάγνωση της οξείας εκκολπωματίτιδας χρήσιμο ρόλο είχε και ο βαριούχος υποκλυσμός, που αποτελούσε μια χρήσιμη μέθοδο στο παρελθόν. Η κολονοσκόπηση είναι μια εξέταση η οποία δεν έχει θέση στη φάση της οξείας φλεγμονής καθώς μπορεί να προκαλέσει διάτρηση στο φλεγμαίνων τμήμα του παχέος εντέρου. Η εξέταση αυτή μπορεί να γίνει 4 με 6 εβδομάδες μετά την υποχώρηση των συμπτωμάτων ή αργότερα στα πλαίσια ελέγχου της νόσου. Υπάρχουν βέβαια μελέτες που ισχυρίζονται πως δεν υπάρχει όφελος από τον κολονοσκοπικό έλεγχο ασθενών με επιβεβαιωμένη εκκολπωματίτιδα από αξονική τομογραφία κοιλίας σε απουσία άλλων ευρημάτων. Στην κολονοσκόπηση βασίζεται μια πρόσφατη ταξινόμηση της νόσου που στηρίζεται σε ενδοσκοπικά ευρήματα (DICA score) και βοηθάει στην πρόγνωση, την πορεία και την έκβαση των ασθενών με εκκολπωμάτωση.

Στη διαφορική διάγνωση της εκκολπωματικής νόσου περιλαμβάνονται οι διάφορες νεοπλασίες του παχέος εντέρου, η αιμορροϊδοπάθεια, το σύνδρομο ευερεθίστου εντέρου, η οξεία σκληροκοειδίτιδα, διάφορες αγγειοδυσπλασίες καθώς και τα ιδιοπαθή φλεγμονώδη νοσήματα του εντέρου. Στη διαφορική διάγνωση συμπεριλαμβάνονται ακόμη και διάφορα νοσήματα από διαφορετικά συστήματα, όπως οι κύστεις ωοθηκών, οι έκτοπες κυήσεις, η κυστιτίδα όπως επίσης και η νεφρολιθίαση.

Μια σπάνια οντότητα η οποία πρέπει να διαφοροδιαγνωστεί είναι η τμηματική κολίτιδα συνδυασμένη με εκκολπωματική νόσο (SCAD). Η νόσος αυτή συχνά συγγέεται με τα ΙΦΝΕ. Προσβάλλει το βλενογόνο του παχέος εντέρου σε τμήματα που υπάρχουν εκκολπώματα, κυρίως στο στόμιο τους. Έχει ασυμπτωματική εικόνα ή περιστασιακή αιματοχεσία με συνοδό κοιλιακό άλγος και η διάγνωση τίθεται ενδοσκοπικά και ιστολογικά.

● **Θεραπεία**

Η εκκολπωμάτωση είναι μια μη αντιστρεπτή κατάσταση, κάτι που συνεπάγεται ότι από τη στιγμή της εμφάνισης της είναι αδύνατη η εξαφάνισή της. Συνεπώς για την ασυμπτωματική μορφή της νόσου θεραπεία δεν υπάρχει.

Στην συμπτωματική ανεπίπλεκτη εκκολπωματική νόσο (SUDD) οι θεραπευτικές επιλογές είναι υπό έρευνα. Σύμφωνα με την έως τώρα βιβλιογραφία, στη μείωση των συμπτωμάτων από τη συγκεκριμένη νόσο καθώς και στην πρόληψη της εμφάνισης οξείας εκκολπωματίτιδας κάποιο ρόλο φαίνεται να έχει η μεσαλαζίνη κυρίως, αλλά και η ριφαξιμίνη, τα προβιοτικά όπως επίσης και η δίαιτα πλούσια σε φυτικές ίνες. Ωστόσο περαιτέρω έρευνα απαιτείται για την εξαγωγή οριστικών συμπερασμάτων.

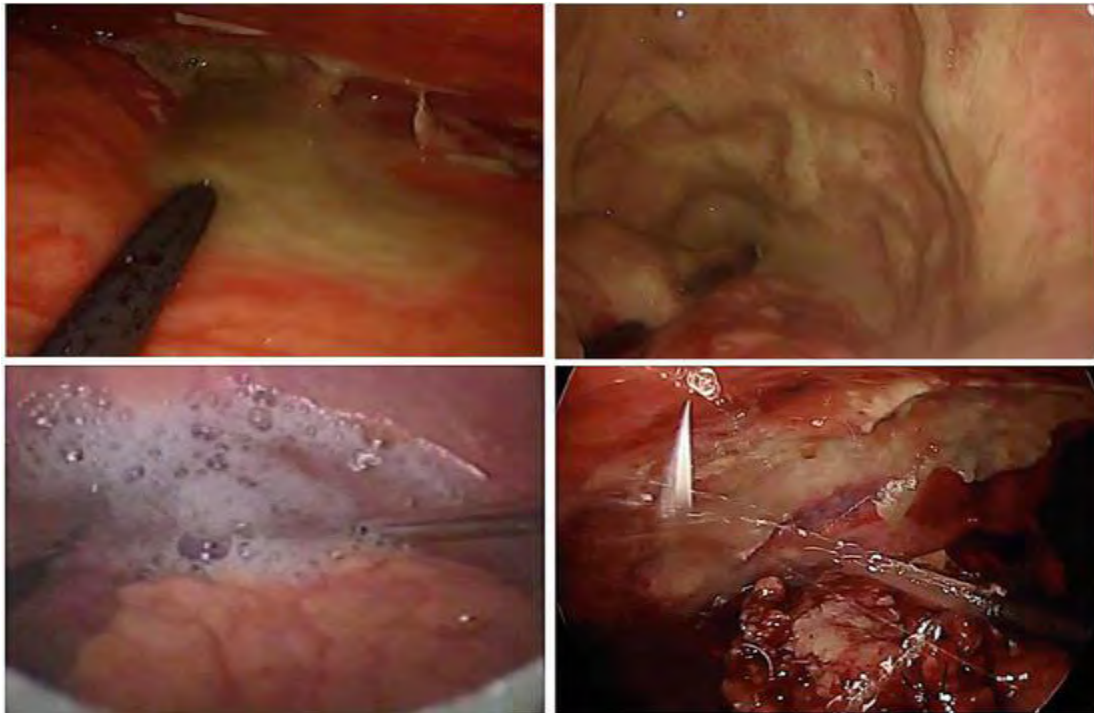
Η θεραπεία της οξείας εκκολπωματίτιδας είναι μια σύνθετη κατάσταση και εξαρτάται κυρίως από το στάδιο της νόσου.

Στην ανεπίπλεκτη εκκολπωματίτιδα (Hinchey 0-IA) η αντιβιοτική αγωγή αποτελεί τη συνηθισμένη θεραπευτική επιλογή, αν και δεν υπάρχει πλήρης απόδειξη που να αποδεικνύει κάτι τέτοιο. Μελέτες αποδεικνύουν ότι η αντιβιοτική από του στόματος θεραπεία σε εξωτερικούς ασθενείς, χωρίς την ανάγκη για νοσηλεία, αποτελεί μια ασφαλή και εφικτή λύση. Τα τελευταία χρόνια έρευνες δείχνουν ότι η θεραπεία χωρίς αντιβιοτικά της οξείας ανεπίπλεκτης εκκολπωματίτιδας είναι αποτελεσματική χωρίς ουσιαστική διαφορά συγκριτικά με την αντιβιοτική θεραπεία.

Στην επιπλεγμένη εκκολπωματίτιδα (Hinchey Ib-IV) παλαιότερα η χειρουργική επέμβαση αποτελούσε τη μόνη επιλογή. Με την πρόοδο των τεχνολογικών μέσων και της επιστήμης βελτιώθηκαν τα απεικονιστικά μέσα και οι αντιβιοτικές θεραπείες και οι θεραπευτικές επιλογές διευρύνθηκαν. Έτσι σε αποστήματα μικρού μεγέθους (3-5cm) και σε κλινικά σταθερούς ασθενείς είναι πιθανή η θεραπεία με συντηρητική αντιβιοτική αγωγή. Σε μεγαλύτερα αποστήματα, καθώς και επί αποτυχίας της συντηρητικής αγωγής εφαρμόζεται πλέον, με θετικά αποτελέσματα, η διαδερμική παροχέτευση του αποστήματος υπό υπερηχογραφική ή αξονική καθοδήγηση. Τα μέτρα αυτά μείωσαν τον αριθμό των επείγουσων χειρουργικών επεμβάσεων και των επακόλουθων επιπλοκών τους. Σε περίπτωση αποτυχίας των παραπάνω μέσων, και κυρίως σε ασθενείς με Hinchey III-IV εκκολπωματίτιδα διενεργείται επείγουσα χειρουργική επέμβαση ή τις τελευταίες δεκαετίες μια νέα μέθοδος γνωστή ως λαπαροσκοπική περιτοναϊκή έκπλυση και παροχέτευση (λεπε).

Η επείγουσα χειρουργική επέμβαση αφορά συνήθως την εκτομή του πάσχοντος τμήματος και την δημιουργία στομίας, η οποία αποκαθίσταται σε δεύτερο χρόνο (επέμβαση Hartmann) ή την εκτομή και αναστόμωση σε ένα χρόνο. Η εκλεκτική κολεκτομή, η οποία διενεργείται μετά την πάροδο του οξέος επεισοδίου, αφορά κυρίως την εκτομή και την αναστόμωση σε ένα στάδιο.

Με την λεπε γίνεται έκπλυση της φλεγμαίνουσας περιτοναϊκής κοιλότητας, κυρίως στις επιπλεγμένες μορφές της εκκολπωματίτιδας, και παροχέτευση με σκοπό τη λύση της σηπτικής κατάστασης και αποφεύγοντας έτσι προσωρινά ή μόνιμα την χειρουργική επέμβαση.



Εικόνα 3.

Perforated Diverticulitis: Laparoscopic Lavage and Drainage. Current Common Dilemmas in Colorectal Surgery.

- **Λαπαροσκοπική Περιτοναϊκή Έκπλυση και Παροχέτευση (λεπε) στην Hinchey 3 Εκκολπωματίτιδα**

Η λεπε προτάθηκε αρχικά τον 19 αιώνα, ωστόσο η τεχνική έγινε ευρύτερα γνωστή στα τέλη της δεκαετίας του 1990. Η αντιμετώπιση των ασθενών με διατηρητική εκκολπωματική νόσο πέρασε από διάφορα στάδια με επικρατέστερο την εφαρμογή της χειρουργικής επέμβασης τύπου Hartmann. Ωστόσο τα υψηλά ποσοστά νοσηρότητας και θνητότητας της συγκεκριμένης τεχνικής οδήγησαν, τη δεκαετία του 1990, στην εφαρμογή άλλων τεχνικών αντιμετώπισης όπως της εκτόμης και αναστόμωσης σε ένα χρόνο, καθώς και την επανεμφάνιση της λαπαροσκοπικής περιτοναϊκής έκπλυσης και παροχέτευσης (λεπε).

Η λεπε είναι μια λαπαροσκοπική ελάχιστα επεμβατική μέθοδος, η οποία παρέχει στον ασθενή τα πλεονεκτήματα της γρήγορης ανάρρωσης και της μικρότερης νοσηλείας. Ακόμη με την τεχνική αυτή είναι δυνατόν να αναβληθεί η χειρουργική επέμβαση προσωρινά ή μόνιμα, καθώς παροχετεύει τις πυώδεις συλλογές και εκπλύει την περιτοναϊκή κοιλότητα στην Hinchey 3 εκκολπωματίτιδα.

Το κατά πόσο η τεχνική αυτή μπορεί να δώσει οριστική λύση στο συγκεκριμένο στάδιο εκκολπωματίτιδας είναι και το κυρίως θέμα της διπλωματικής αυτής εργασίας.

Ειδικό Μέρος

Σκοπός: Στόχος της συγκεκριμένης διπλωματικής εργασίας είναι, με βάση τη διεθνή βιβλιογραφία, να διερευνηθεί αν η λπεπ μπορεί να αποτελέσει μια μόνιμη θεραπευτική λύση στην πυώδη διατρητική εκκολπωματίτιδα (Hinchey 3). Με βάση αυτό το ερώτημα ξεκίνησε η αναζήτηση ερευνών - μελετών που ασχολούνται με το συγκεκριμένο θέμα.

Πληθυσμός Μελέτης και Μέθοδος: Η διπλωματική εργασία αποτελεί μια ανασκόπηση στη διεθνή βιβλιογραφία μέσω της διεθνούς βάσης ιατρικών δεδομένων Pubmed, από τον Οκτώβριο του 2006 μέχρι και τον Ιανουάριο του 2019. Για την αναζήτηση χρησιμοποιήθηκαν λέξεις κλειδιά όπως laparoscopic peritoneal lavage, drainage, acute diverticulitis and Hinchey III diverticulitis.

Με βάση τις συγκεκριμένες λέξεις κλειδιά βρέθηκαν 68 άρθρα από τα οποία αναλύθηκαν μόνο 37 καθώς τα υπόλοιπα ασχολούντουσαν με διαφορετικές πτυχές της εκκολπωματικής νόσου. Έτσι απορρίφθηκαν από την μελέτη, άρθρα και εργασίες που περιείχαν πληροφορίες σχετικά με την σταδιοποίηση και τη διάγνωση της νόσου, τις ανεπίπλεκτες μορφές της νόσου και την θεραπεία τους, καθώς και άρθρα που δεν αναφέρονταν στην περιτοναϊκή έκπλυση, αλλά στις διάφορες χειρουργικές θεραπείες των επιπλεγμένων μορφών της εκκολπωματίτιδας. Ωστόσο ορισμένα από αυτά χρησιμοποιήθηκαν για άντληση γενικότερων πληροφοριών σχετικά με τη νόσο.

Η μελέτη βασίστηκε σε συστηματικές ανασκοπήσεις, μεταanalύσεις, αναδρομικές και προοπτικές μελέτες, ενώ ο αριθμός των συνολικών ασθενών που συμπεριλήφθηκαν στην μελέτη δεν ορίζεται.

Το βασικό ερώτημα της διπλωματικής αυτής εργασίας είναι το κατά πόσο η λπεπ μπορεί να αποτελέσει οριστική θεραπεία στην πυώδη διατρητική εκκολπωματίτιδα. Στο ερώτημα αυτό δεν απαντάν όλα τα 37 άρθρα, ωστόσο η θεματολογία τους είναι σχετική με το περιεχόμενο της μελέτης.

Έτσι 4 άρθρα από τα 37 που μελετήθηκαν δεν χρησιμοποιήθηκαν για την εξαγωγή συμπερασμάτων. Άρθρο των Greilsamer et al., στο “Diseases of the Colon & Rectum” συμπεραίνει, μέσω μιας αναδρομικής μελέτης 71 ατόμων ότι η χρήση ανοσοκατασταλτικών φαρμάκων συντελεί στην αποτυχία της περιτοναϊκής έκπλυσης σε ασθενείς με Hinchey 3 εκκολπωματίτιδα, χωρίς να αναφέρεται στο κατά πόσο η λπεπ μπορεί να δώσει μόνιμη θεραπεία στη νόσο. Άλλο άρθρο των Gentile et al., στο “International Journal of Surgery” συγκρίνει, μέσω μιας προοπτικής μελέτης με 30 ασθενείς, την λπεπ με την επέμβαση Hartmann, ωστόσο η σύγκριση αυτή αφορά άλλες παραμέτρους όπως ο χειρουργικός χρόνος, οι νοσηρότητες από την κάθε επέμβαση, η θνητότητα κ.α. Έτσι, ενώ προτείνει την λπεπ ως μια ασφαλή και αποτελεσματική μέθοδο αντιμετώπισης των ασθενών με Hinchey 2-3 εκκολπωματίτιδα, δεν μας δίνει στοιχεία με το αν αυτή η μέθοδος μπορεί να αποτελέσει οριστική θεραπεία. Το τρίτο από τα τέσσερα αυτά άρθρα, είναι των Gehrman et al., στο περιοδικό “BJS” και ερευνά το θέμα από οικονομικής άποψης. Με μια προοπτική μελέτη 83 ασθενών με πυώδη

εκκολπωματίτιδα συγκρίνει την λπεπ με την Hartmann εκτομή και προτείνει την λπεπ ως πιο οικονομική μέθοδο, θεωρώντας δεδομένη την ασφάλεια και την αποτελεσματικότητα της μεθόδου. Το τελευταίο από τα τέσσερα αυτά άρθρα, είναι των Galleano et al., στο περιοδικό “Annali italiani di Chirurgia”. Το άρθρο αυτό προτείνει την λπεπ ως γέφυρα για μια εκλεκτική κολεκτομή σε δεύτερο χρόνο. Αντιμετωπίζει ουσιαστικά την επιπλεγμένη εκκολπωματίτιδα σε δύο στάδια.

Τα υπόλοιπα 33 άρθρα ασχολούνται με το θέμα που αναλύει η συγκεκριμένη διπλωματική εργασία. Από αυτά, τα 7 εκτιμούν ότι η λπεπ μπορεί να δώσει μόνιμη λύση στην θεραπεία της Hinchey 3 εκκολπωματίτιδας, 14 άρθρα ισχυρίζονται το αντίθετο, 2 άρθρα θεωρούν πως η λπεπ και η χειρουργική εκτομή έχουν ίδια ποσοστά επανεπέμβασης, ενώ τέλος 10 άρθρα δεν καταλήγουν σε κάποιο συμπέρασμα ή εκτιμούν ότι χρειάζεται περαιτέρω μελέτη για να εξαχθούν βάσιμα συμπεράσματα.

Αποτελέσματα: Αρχικά θα γίνει αναφορά στα δύο άρθρα που ισχυρίζονται πως στην περίπτωση της Hinchey 3 εκκολπωματίτιδας είτε η λπεπ, είτε η χειρουργική εκτομή του πάσχοντος τμήματος έχουν ίδια αποτελέσματα καθώς οποιαδήποτε τεχνική και αν χρησιμοποιηθεί έχει το ίδιο ποσοστό επανεπέμβασης. Άρθρο από τους Accuna S, Wood T, et al., στο περιοδικό “Diseases of the colon and rectum”. Στην συστηματική αυτή ανασκόπηση και μετανάλυση γίνεται σύγκριση μεταξύ της Hartmann διαδικασίας, της χειρουργικής εκτομής και αναστόμωσης και της περιτοναϊκής έκπλυσης σε ασθενείς με διατρητική εκκολπωματίτιδα. Η μελέτη βασίστηκε σε 626 ασθενείς με την ίδια νόσο και διαπιστώθηκε πως η λπεπ συγκριτικά με την σιγμοειδεκτομή έχουν παραπλήσια ποσοστά επανεπέμβασης και μετεγχειρητικής θνησιμότητας. Το δεύτερο άρθρο από τους Cirocchi R, Di Saverio S, et al., στο περιοδικό “Techniques in Colorectal Surgery” έχει την ίδια άποψη. Στην συστηματική αυτή ανασκόπηση και μετανάλυση, συγκρίνεται η λπεπ με τις χειρουργικές εκτομές (με στομία ή με αναστόμωση) στην περιτονίτιδα από ρήξη εκκολπώματος. Αναλύθηκαν κάποιοι παράμετροι μεταξύ των δύο τεχνικών, στους οποίους συμπεριλαμβάνονταν και ο ρυθμός επανεπέμβασης. Τα αποτελέσματα έδειξαν ότι η λπεπ συγκριτικά με την χειρουργική εκτομή, έχει υψηλότερο ποσοστό μετεγχειρητικών ενδοκοιλιακών αποστημάτων, χαμηλότερο ποσοστό λοιμώξεων τραύματος και μικρότερη διάρκεια νοσηλείας. Από την άλλη, δεν υπάρχει σημαντική διαφορά στις δύο τεχνικές, σχετικά με το ποσοστό των ασθενών που θα υποτροπιάσουν και θα χρειαστούν επανεπέμβαση σε διάστημα 30-90 ημερών από την αρχική επέμβαση και όσον αφορά την μετεγχειρητική θνητότητα στους 12 μήνες. Χαμηλότερο ποσοστό επανεπέμβασης στους 12 μήνες δείχνει να έχει η λπεπ, αλλά στα ποσοστά αυτά συμπεριλαμβάνονται τα επείγοντα και τα προγραμματισμένα χειρουργεία (αποκατάστασης της στομίας, προγραμματισμένη εκτομή).

Σαφώς περισσότερα είναι τα άρθρα που δεν βγάζουν κάποιο ξεκάθαρο συμπέρασμα υπερ ή κατά της περιτοναϊκής έκπλυσης στην Hinchey 3 εκκολπωματίτιδα και μερικά που ισχυρίζονται ότι η

επιπλέον έρευνα ίσως δώσει απαντήσεις. Τα άρθρα αυτά, σύμφωνα με την παρούσα ανασκόπηση είναι 10 και θα αναφερθούν παρακάτω. Έτσι σε μια συστηματική μελέτη των Gregori M, Cassini D, et al., στο περιοδικό “Updates in Surgery” αναλύεται η λπεπ και το κατά πόσο η τεχνική αυτή συγκριτικά με τις χειρουργικές εκτομές είναι αποτελεσματική στην διαχείριση της Hinchey 3 εκκολπωματίτιδας. Το αποτέλεσμα είναι, ότι ενώ κάποιοι συγγραφείς θεωρούν την λπεπ ασφαλή και αποτελεσματική τεχνική, εναλλακτικά των χειρουργικών εκτομών, είναι αναγκαίο να γίνουν περαιτέρω μελέτες επί του θέματος για να αποδειχθεί το παραπάνω, ενώ ακόμη απαιτείται ένας αυξημένος αριθμός εξειδικευμένων λαπαροσκόπων, οι οποίοι θα τυποποιήσουν την επέμβαση. Η ίδια άποψη υποστηρίζεται και από μια αναδρομική μελέτη 99 ασθενών, των Occhionorelli S, Zese M, et al., στο περιοδικό “Ann Ital Chir”, όπου αναζητάται η καλύτερη θεραπεία σε διαφορετικές καταστάσεις εκκολπωματίτιδας. Το άρθρο καταλήγει στο συμπέρασμα ότι η Hinchey I και II εκκολπωματίτιδα πρέπει να αντιμετωπίζονται συντηρητικά, ενώ στις III και IV είναι απαραίτητες οι χειρουργικές παρεμβάσεις, χωρίς ωστόσο να υπάρχουν επαρκή δεδομένα από την βιβλιογραφία για την αποτελεσματικότητα της λπεπ (μελέτες βρίσκονται σε εξέλιξη). Άρθρο από τους Gervaz P, Ambrosetti P στο περιοδικό “World Journal of Gastrointestinal Surgery” μελετά την λπεπ σε έναν αριθμό 287 ασθενών, από τους οποίους οι 213 με Hinchey 3 εκκολπωματίτιδα. Στην συστηματική αυτή ανασκόπηση αναλύονται τα ποσοστά επιτυχίας της θεραπείας, η νοσηρότητα που σχετίζεται με τη θεραπεία και η ανάγκη για επακόλουθη εκλεκτική σιγμοειδεκτομή. Το ποσοστό επιτυχίας της τεχνικής ήταν 94% με 3% θνησιμότητα, ενώ οι αιτίες αποτυχίας της μεθόδου ήταν η σήψη, η δημιουργία συριγγίου και ο διατρητικός σιγμοειδικός καρκίνος, που οδήγησαν σε εκλεκτική σιγμοειδική εκτομή σε 106 ασθενείς. Μια άλλη συστηματική ανασκόπηση των Cirocchi R, Trastulli S, et al., δημοσιευμένη στο περιοδικό “Medicine” αξιολογεί την ασφάλεια και την αποτελεσματικότητα της λπεπ στην πυώδη διατρητική εκκολπωματίτιδα και καταλήγει στο συμπέρασμα ότι η θεραπευτική αυτή επιλογή μπορεί να θεωρηθεί αξιόπιστη για αυτή την ομάδα ασθενών, ωστόσο απαιτούνται περαιτέρω έρευνες σε εξειδικευμένα κέντρα που θα εξακριβώσουν το ακριβή ρόλο της. Άρθρο από τους Edeiken SM, Maxwell RA, et al., στο περιοδικό “The American Surgeon”, μελετά 10 ασθενείς με Hinchey 3 εκκολπωματίτιδα που υπεβλήθησαν σε διαγνωστική λαπαροσκόπηση. Από αυτούς 2 αντιμετωπίστηκαν με ανοιχτή χειρουργική εκτομή και οι υπόλοιποι 8 με λπεπ. Από τους τελευταίους, 4 υποτροπίασαν και χρειάστηκαν τελικώς χειρουργική παρέμβαση. Ξεκάθαρη είναι η άποψη από άλλο άρθρο του Beilman G στο περιοδικό “Surgical Infections”, όπου αναφέρεται στις διάφορες θεραπευτικές επιλογές (Hartmann διαδικασία, εκτομή και αναστόμωση, λπεπ) στην αντιμετώπιση της Hinchey 3 εκκολπωματίτιδας και διευκρινίζει πως απαιτείται επιπλέον έρευνα για να καθορισθεί η ομάδα ασθενών στους οποίους είναι κατάλληλη η λαπαροσκοπική περιτοναϊκή έκπλυση και παροχέτευση. Επιπλέον τυχαιοποιημένες μελέτες που θα διευκρινίσουν το ρόλο της λπεπ στην διατρητική εκκολπωματίτιδα προτείνει και άλλο άρθρο των

Afshar S, Kurer MA στο περιοδικό “Colorectal Disease”. Μελετήθηκαν 301 ασθενείς (η πλειοψηφία με Hinchey 3 εκκολπωματίτιδα) στους οποίους εφαρμόστηκε το ακόλουθο σχήμα. Ενδοφλέβια αντιβιοτική αγωγή και έπειτα λπεπ. Μεταξύ των άλλων, τα αποτελέσματα έδειξαν ότι η συνολική θνησιμότητα ήταν 0,25% και ένα ποσοστό 51% των ασθενών υποβλήθηκε αργότερα σε εκλεκτική εκτομή και αναστόμωση. Χωρίς ξεκάθαρο συμπέρασμα υπέρ ή κατά της λπεπ καταλήγει και άλλο άρθρο από τους White SI, Frenkiel B, Martin PJ στο περιοδικό “Diseases of the Colon & Rectum”. Σε μια αναδρομική μελέτη δέκα ετών (1999-2008), συμπεριελήφθηκαν 78 ασθενείς με τη διάγνωση της σιγμοειδικής εκκολπωματίτιδας (όλα τα στάδια), που δικαιολογούσαν έκτακτη χειρουργική παρέμβαση. Περιτοναϊκή έκπλυση εφαρμόστηκε σε 35 (29 με Hinchey 3) ασθενείς, από τους οποίους 16 υποτροπίασαν σε διαφορετικό χρονικό διάστημα λόγω διατηρητικού καρκίνου, επιμονής της σήψης, επαναδιάτρησης και δημιουργίας συριγγίου ή στένωσης και χρειάστηκαν κάποιου είδους επαναπαρέμβαση. Οχτώ ασθενείς προβήκαν σε προγραμματισμένη εκτομή χωρίς περαιτέρω συμπτώματα και 11 παρέμειναν υγιείς σε ένα μέσο διάστημα παρακολούθησης 20 μηνών. Μια συστηματική ανασκόπηση από τους Alamili M, Gögenur I, Rosenberg J στο περιοδικό “Diseases of the Colon & Rectum” αναλύει την λπεπ στην αντιμετώπιση της επιπλεγμένης εκκολπωματίτιδας με περιτονίτιδα. Μελετήθηκαν 213 ασθενείς με το συγκεκριμένο στάδιο της νόσου, που αντιμετωπίστηκαν με λπεπ. Σε ένα διάστημα 38 μηνών παρακολούθησης, 38% των ασθενών υπεβλήθησαν σε εκλεκτική σιγμοειδεκτομή με αναστόμωση. Τελευταίο άρθρο με το ίδιο αποτέλεσμα ανήκει στους Escalante G R, Bustamante-Lopez L, et al., στο περιοδικό “Journal of Clinical Gastroenterology”. Σε αυτήν την αναδρομική μελέτη αναλύεται η λπεπ στην αντιμετώπιση της Hinchey 3 εκκολπωματίτιδας σε 17 ασθενείς με αποτέλεσμα σε ένα μέσο διάστημα ελέγχου 24,6 μηνών, κανείς ασθενείς να μην χρειάστηκε επανεπέμβαση. Ταυτόχρονα το ποσοστό θνησιμότητας και των μείζων επιπλοκών από την τεχνική ήταν 0%.

Ξεκάθαρα και υπέρ της λπεπ στην οριστική θεραπεία της Hinchey 3 εκκολπωματίτιδας είναι μόλις 7 μελέτες που αναλύθηκαν στην συγκεκριμένη ανασκόπηση. Έτσι πρόσφατη μελέτη από τους Thornell A, Angenete E, et al., τον Φεβρουάριο του 2016, στο περιοδικό “Annal of Internal Medicine” συγκρίνει την λπεπ με την Hartmann εκτομή σε ασθενείς με διεγνωσμένη πυώδη εκκολπωματική περιτονίτιδα, μελετώντας το ποσοστό των ασθενών που θα χρειαστούν επανεπέμβαση σε βάθος 12 μηνών. Το αποτέλεσμα της μελέτης απέδειξε, ότι οι ασθενείς που υπεβλήθησαν σε περιτοναϊκή έκπλυση είχαν μικρότερο ποσοστό επανεπέμβασης συγκριτικά με αυτούς της Hartmann εκτομής και προτείνει την λπεπ σαν κατάλληλη τεχνική αντιμετώπισης αυτών των ασθενών. Ίδια άποψη εκφράζεται και από μια αναδρομική μελέτη 63 ασθενών. Στη μελέτη αυτή των Sorrentino M, Brizzolari M, et al., στο περιοδικό “Techniques in Coloproctology”, συμπεριλαμβάνονται ασθενείς που υπεβλήθησαν σε λπεπ για διατηρητική πυώδη εκκολπωματίτιδα (54 ασθενείς) και μερικοί με Hinchey 2,4 (6 και 3 ασθενείς αντίστοιχα). Σε ένα χρονικό διάστημα παρακολούθησης, μέσης

περιόδου 54 μηνών, δεν παρατηρήθηκε επανεπέμβαση στο πληθυσμό μελέτης. Την αποτελεσματικότητα της λπεπ και την εφαρμογή της σε ασθενείς με Hinchey 3 εκκολπωματίτιδα (όταν αυτή αποκαλύπτεται λαπαροσκοπικά) προτείνει και μια ακόμη αναδρομική μελέτη των Rossi GL, Mentz R, et al., στο περιοδικό “Diseases of the Colon & Rectum”. Σκοπός της μελέτης αυτής είναι να αξιολογήσει την λπεπ στον έλεγχο της Hinchey 3 εκκολπωματίτιδας. Τα αποτελέσματα της δείχνουν, ότι η μετεγχειρητική νοσηρότητα ήταν 24%, ενώ η θνησιμότητα 0%. Τέλος, καταλήγει πως η αποτελεσματικότητα της διαδικασίας είναι 85%. Άλλο άρθρο από τους E. Myers, M. Hurley, et al., στο περιοδικό “British Journal of Surgery” αναλύει την λπεπ ως μέθοδο αντιμετώπισης ασθενών με Hinchey 3 εκκολπωματίτιδα. Μετά από μια προοπτική μελέτη 100 ασθενών (92 με Hinchey 3 εκκολπωματίτιδα) που αντιμετωπίστηκαν με περιτοναϊκή έκπλυση, η νοσηρότητα και η θνησιμότητα ήταν 4% και 3% αντίστοιχα, ενώ μόνο 2 ασθενείς χρειάστηκαν παρέμβαση για ενδοπυελικό απόστημα και άλλοι 2 επανεμφάνισαν τη νόσο σε ένα μέσο διάστημα παρακολούθησης 36 μηνών. Το ρίσκο επανεπέμβασης μετά από αρχική επέμβαση, τη νοσηρότητα και την θνητότητα εξετάζει επίσης μια μετανάλυση από τους Angenete E, Bock D, et al., στο περιοδικό “International Journal of Colorectal Disease”. Η μελέτη αυτή συγκρίνει την λπεπ με την χειρουργική εκτομή σε 358 ασθενείς με Hinchey 3 εκκολπωματίτιδα. Τα αποτελέσματα δείχνουν, ότι σε ένα διάστημα παρακολούθησης 12 μηνών, το ρίσκο επανεπέμβασης ήταν μικρότερο στους λπεπ ασθενείς σε σχέση με αυτούς που αντιμετωπίστηκαν με χειρουργική εκτομή, ενώ η νοσηρότητα και η θνησιμότητα ήταν παραπλήσια στις δύο ομάδες. Ίδια είναι και τα αποτελέσματα από μια τυχαιοποιημένη κλινική μελέτη (DILALA) των Kohl A, Rosenberg J et al. Η μόνη διαφορά είναι, ότι στην μελέτη αυτή η χρονική διάρκεια παρακολούθησης των ασθενών για πιθανή επανεπέμβαση είναι 24 μήνες. Συγκεκριμένα οι ασθενείς που αντιμετωπίστηκαν με λπεπ είχαν 45% μικρότερο κίνδυνο να επαναχειρουργηθούν σε διάστημα 24 μηνών, συγκριτικά με αυτούς στους οποίους πραγματοποιήθηκε η Hartmann διαδικασία. Επιπροσθέτως δεν φάνηκε από τα αποτελέσματα διαφορά όσον αφορά τον αριθμό των επανεισαγωγών και την θνητότητα μεταξύ των δύο τεχνικών. Τελευταία μελέτη (LLO Study) που τάσσεται υπέρ της περιτοναϊκής έκπλυσης είναι των Binda GA, Bonino MA, et al., στο περιοδικό “Br J Surg”. Στην αναδρομική αυτή μελέτη (2005-2015) γίνεται προσπάθεια προσδιορισμού του ποσοστού επιτυχίας της λπεπ στον έλεγχο της σήψης και στην αναγνώριση της ομάδας ασθενών που δυνητικά ευνοείται από την συγκεκριμένη τεχνική. Μετά από ανάλυση 404 ασθενών (231 με Hinchey 3 εκκολπωματίτιδα) καταλήγει στα αποτελέσματα ότι η λπεπ είναι αποτελεσματική τεχνική για ασθενείς με Hinchey 3 εκκολπωματίτιδα, έχει χαμηλά ποσοστά υποτροπής της νόσου, χειρουργικής θνητότητας και επανεπέμβασης.

Η ανάλυση των αποτελεσμάτων αυτής της διπλωματικής εργασίας κλείνει με τις μελέτες που θεωρούν πως η λπεπ δεν μπορεί να δώσει οριστική λύση στην Hinchey 3 εκκολπωματίτιδα. Τα άρθρα που συμπεριλαμβάνουν αυτές τις μελέτες είναι 14 και θα γίνει εκτενέστερη αναφορά σε αυτά αμέσως

παρακάτω. Πρώτο άρθρο είναι από τους Galbraith N, Carter JV, et al., στο περιοδικό “Journal of Gastrointestinal Surgery”. Στη συγκεκριμένη μετανάλυση γίνεται σύγκριση της περιτοναϊκής έκπλυσης με την χειρουργική εκτομή όσον αφορά τη διαχείριση ασθενών με διατρητική εκκολπωματίτιδα. Μελετώντας 372 ασθενείς καταλήγει στο αποτέλεσμα ότι η λπεπ, παρά τον μειωμένο ποσοστό δημιουργίας στομίας συγκριτικά με την χειρουργική εκτομή, έχει αυξημένο ποσοστό επανεπεμβάσεων, επανεπεμβάσεων για λοιμώξεις και ανάγκης για διαδερμική παροχέτευση. Ακόμα μια μετανάλυση από Marta Penna, Sheraz R. Markar, et al., στο περιοδικό “Annals of Surgery” καταλήγει στο ίδιο αποτέλεσμα με την προηγούμενη. Στην μελέτη αυτή συγκρίθηκε ξανά η λπεπ με την χειρουργική εκτόμη παχέος εντέρου σε ασθενείς με διατρητική πυώδη εκκολπωματίτιδα. Συνολικά συμμετείχαν 589 ασθενείς, 85% εξ αυτών με Hinchey 3 εκκολπωματίτιδα. Το αποτέλεσμα είναι πως η λπεπ συγκριτικά με την εκτομή έχει τρεις φορές μεγαλύτερο ρίσκο για εμμένουσα περιτονίτιδα, για δημιουργία ενδοκοιλιακού αποστήματος και ανάγκης επείγοντος χειρουργείου. Σε μια άλλου είδους μελέτη, αυτή τη φορά συστηματική μελέτη, συγκρίνονται και πάλι τα αποτελέσματα της λπεπ με τις χειρουργικές τεχνικές σε ασθενείς με πυώδη περιτονίτιδα δευτερογενώς από διατρητική εκκολπωματίτιδα. Η μελέτη αυτή που ανήκει στους Marshall JR, Buchwald PL, et al., (Annals of Surgery) περιείχε 307 ασθενείς ,από τους οποίους οι 159 υπεβλήθησαν σε περιτοναϊκή έκπλυση, ενώ οι υπόλοιποι σε κάποια είδους χειρουργική εκτομή. Η ανάλυση καταλήγει στο αποτέλεσμα, ότι ενώ δεν υπάρχει σημαντική διαφορά μεταξύ των δύο ομάδων ασθενών όσον αφορά την εισαγωγή τους στην μονάδα εντατικής θεραπείας, την θνησιμότητα στις 30 και στις 90 ημέρες καθώς και στην ύπαρξη στομίας στους 12 μήνες, η ομάδα που αντιμετωπίζεται με λπεπ χρήζει περισσότερων επανεπεμβάσεων μέσα στις πρώτες 30 μετεγχειρητικές ημέρες συγκριτικά με την ομάδα της σιγμοειδικής εκτομής. Παρόμοια είναι και τα αποτελέσματα μιας μετανάλυσης από τους Ceresoli M, Coccolini F, et al., στο περιοδικό “World Journal of Emergency Surgery”. Η έρευνα αυτή περιελάμβανε 315 ασθενείς με Hinchey 3 εκκολπωματίτιδα και συγκρίνει όπως και οι προηγούμενες μελέτες την λπεπ με τις έκτομες παχέος εντέρου. Το αποτέλεσμα είναι, ότι ενώ δεν υπάρχει διαφορά σε θέμα θνητότητας μεταξύ των τεχνικών, η λπεπ σχετίζεται με σημαντικά μεγαλύτερο ποσοστό επανεπεμβάσεων και ενδοκοιλιακών αποστημάτων. Ελαφρώς διαφορετική είναι η επόμενη μελέτη των Liang S, Russek K, Franklin ME Jr στο περιοδικό “Surgical Endoscopy” τον Οκτώβριο του 2012. Η εργασία αυτή συγκρίνει την λπεπ με την λαπαροσκοπική Hartmann εκτομή σε ασθενείς με πυώδη περιτονίτιδα, δευτερογενώς από ρήξη εκκολπώματος. Η μελέτη αναλύει διάφορες παραμέτρους μεταξύ των δύο τεχνικών όπως τη διάρκεια του χειρουργείου, την απώλεια αίματος κατά το χειρουργείο και την διάρκεια νοσηλείας. Τα αποτελέσματα δείχνουν ότι η Hartmann διαδικασία υστερεί έναντι της λπεπ στα παραπάνω. Παρόλα αυτά η μελέτη καταλήγει πως 21 από τους 47 ασθενείς που υπεβλήθησαν σε λπεπ, χρειάστηκαν έπειτα εκλεκτική σιγμοειδεκτομή για έλεγχο της ρήξης. Η επόμενη μελέτη είναι από τους Karoui M, Champault A, et al., στο περιοδικό “Diseases of

the Colon & Rectum” και συγκρίνει συγκεκριμένα την λπεπ με την ανοιχτή χειρουργική εκτομή με αναστόμωση και τη δημιουργία ειλεοστομίας “φάντασμα” στη διαχείριση ασθενών με Hinchey 3 εκκολπωματίτιδα. Μελετήθηκαν 35 ασθενείς που αντιμετωπίστηκαν με λπεπ και 24 που υπεβλήθησαν στην άλλη μέθοδο. Τα αποτελέσματα αυτής της έρευνας απέδειξαν μεταξύ των άλλων, ότι δεν υπήρχε διαφορά μεταξύ των δύο ομάδων σχετικά με την μετεγχειρητική νοσηρότητα, ενώ η διάρκεια νοσηλείας ήταν μικρότερη στην ομάδα με την περιτοναϊκή έκπλυση. Σημαντικό στοιχείο της ίδιας μελέτης είναι το γεγονός ότι 25 από τους 35 ασθενείς που αντιμετωπίστηκαν με λπεπ χρειάστηκαν λαπαροσκοπική χειρουργική εκτομή σε δεύτερο χρόνο, ενώ ένας ακόμη ασθενής της ίδιας ομάδας έχρηζε Hartmann εκτομής λόγω δημιουργίας συριγγίου. Από την άλλη πλευρά ένας μόνο ασθενής της άλλης ομάδας χρειάστηκε επανεπέμβαση. Το επόμενο άρθρο αφορά μια μικρή μελέτη 14 ασθενών. Ανήκει στους Taylor CJ, Layani L, et al., και είναι δημοσιευμένο τον Οκτώβριο του 2006 στο περιοδικό “ANZ Journal of Surgery”. Η αναδρομική αυτή μελέτη περιλαμβάνει όλους τους ασθενείς με χειρουργικά επιβεβαιωμένη διατρητική εκκολπωματίτιδα και αναλύει τα χειρουργικά ευρήματα καθώς και την μετεγχειρητική πορεία αυτών των ασθενών σε ένα χρονικό διάστημα τριών χρόνων. Όλοι οι ασθενείς αντιμετωπίστηκαν με λπεπ, ενώ από αυτούς οι 10 είχαν επιβεβαιωμένη Hinchey 3 εκκολπωματίτιδα, άλλοι 2 είχαν Hinchey 2 και οι τελευταίοι 2 παρουσιάστηκαν με Hinchey 4. Τα αποτελέσματα της μελέτης έδειξαν ότι έντεκα ασθενείς βελτιώθηκαν για βραχύ χρονικό διάστημα (μέση τιμή: 6,5 ημέρες) και έπειτα οχτώ από αυτούς υπεβλήθησαν σε εκλεκτική εκτομή, ενώ σε τρεις, που δεν παρατηρήθηκε βελτίωση, χρειάστηκαν εκτομή σε οξεία φάση. Πιο ξεκάθαρο είναι το αποτέλεσμα της πολυκεντρικής τυχαιοποιημένης μελέτης που ακολουθεί. Η μελέτη αυτή των Schultz JK, Yaqub S, et al., στο “JAMA” συγκρίνει τα αποτελέσματα μεταξύ της περιτοναϊκής έκπλυσης και παροχέτευσης με αυτά των χειρουργικών εκτομών σε ένα διάστημα τεσσάρων ετών, σε 199 ασθενείς με διατρητική εκκολπωματίτιδα από 21 κέντρα σε Σουηδία και Νορβηγία (The Scandiv). Τα ευρήματα της συγκεκριμένης έρευνας διακρίνονται σε αρχικά και δευτερόντα. Τα αρχικά αποτελέσματα αφορούν τις σοβαρές μετεγχειρητικές επιπλοκές εντός 90 ημερών, ενώ τα δευτερόντα περιλαμβάνουν άλλες μετεγχειρητικές επιπλοκές, όπως το ποσοστό των επανεπεμβάσεων, τη διάρκεια του χειρουργείου, την μετεγχειρητική διάρκεια νοσηλείας καθώς επίσης και την ποιότητα ζωής των ασθενών. Ως εκ τούτου, οι αρχικές επιπλοκές είναι περισσότερες στην λπεπ ομάδα, ενώ δεν υπάρχει σημαντική διαφορά όσον αφορά την θνητότητα στις πρώτες 90 ημέρες σύμφωνα με τη μελέτη. Το ποσοστό επανεπεμβάσεων είναι αρκετά υψηλότερο στην λπεπ ομάδα (20,3% vs 5,7%), ενώ η διάρκεια της επέμβασης είναι μικρότερη. Τέλος η μετεγχειρητική νοσηλεία και η ποιότητα ζωής δεν διαφέρουν σημαντικά. Στα άρθρα που δεν θεωρούν την λπεπ ως μέθοδο οριστικής αντιμετώπισης της Hinchey 3 εκκολπωματίτιδας ανήκει και το ακόλουθο. Αποτελεί μια συστηματική ανασκόπηση και μετανάλυση των Shaikh FM, Stewart PM, et al., στο περιοδικό “International Journal of Surgery”, δημοσιευμένη το Φεβρουάριο του 2017. Στη μελέτη αυτή, όπως

και στις προηγούμενες, συγκρίνεται η αποτελεσματικότητα της λπεπ με αυτήν της χειρουργικής εκτομής σε ασθενείς με οξεία διατρητική σιγμοειδική εκκολπωματίτιδα. Αναλύονται η περιεγχειρητική και η συνολική θνησιμότητα, η εμφάνιση μετεγχειρητικών αποστημάτων, η ανάγκη για διαδερμική επανεπέμβαση, η διάρκεια του χειρουργείου, καθώς και ο χρόνος μετεγχειρητικής νοσηλείας και οι επανεισαγωγές εξ' αιτίας της νόσου. Στη μελέτη συμπεριλήφθηκαν 372 ασθενείς, οι οποίοι χωρίστηκαν σε δύο ομάδες, αυτήν της περιτοναϊκής έκπλυσης και αυτήν της χειρουργικής εκτομής. Τα αποτελέσματα έδειξαν ότι δεν υπάρχει ουσιαστική διαφορά στην περιεγχειρητική θνητότητα μεταξύ των δύο ομάδων, η λπεπ χρειάζεται λιγότερο χρόνο για την ολοκλήρωση της, ωστόσο η εμφάνιση μετεγχειρητικών αποστημάτων και η ανάγκη για διαδερμική παρέμβαση είναι σαφώς περισσότερες στην λπεπ ομάδα. Το επόμενο άρθρο αποτελεί μια ανάλυση των ετήσιων αποτελεσμάτων της τυχαιοποιημένης μελέτης SCANDIV και είναι δημοσιευμένο από τους Schultz JK, Wallon C, et al., στο περιοδικό "BJS" το Σεπτέμβριο του 2017. Συγκρίνοντας την λπεπ με την χειρουργική εκτομή σε ασθενείς με διατρητική εκκολπωματίτιδα και πυώδη περιτονίτιδα, τα αποτελέσματα ένα χρόνο μετά την επέμβαση δεν ανέδειξαν διαφορές όσον αφορά τις επιπλοκές και τη θνησιμότητα σχετιζόμενη με τη νόσο. Παρόλα αυτά περισσότεροι ασθενείς που υπεβλήθησαν σε λπεπ χρειάστηκαν απρογραμμάτιστη επανεπέμβαση. Σε άλλο άρθρο των Horesh N, Zbar AP στο περιοδικό "Digestive Surgery" παρουσιάζεται μια αναδρομική μελέτη για ασθενείς που έπασχαν από οξεία επιπλεγμένη εκκολπωματίτιδα και αντιμετωπίστηκαν με λπεπ. Από ένα σύνολο 538 ασθενών με οξεία εκκολπωματίτιδα, 37 υπεβλήθησαν σε επείγον χειρουργείο, λόγω επιπλεγμένου σταδίου της νόσου, από τους οποίους οι 10, που είχαν Hinchey 3 εκκολπωματίτιδα, διαχειρίστηκαν με λπεπ. Όπως αναφέρει η έρευνα, η περιτοναϊκή έκπλυση και παροχέτευση έδωσε λύση των οξέων συμπτωμάτων σε όλες τις περιπτώσεις, ωστόσο ένα ποσοστό 30% (3 στους 10) των ασθενών χρειάστηκε εκλεκτική εκτομή, λόγω επιπλοκών (υποτροπή εκκολπωματίτιδας, δημιουργία συριγγίου). Άλλο άρθρο από τους Franklin ME Jr, Portillo G, et al., στο περιοδικό "World Journal of Surgery" δημοσιεύτηκε τον Ιούλιο του 2018 και καταγράφει τους ασθενείς που υπεβλήθησαν σε λπεπ για Hinchey 3 εκκολπωματίτιδα για ένα μεγάλο χρονικό διάστημα (Απρίλιος 1991-Σεπτέμβριος 2006). Η μελέτη αυτή αναφέρει πολλά πλεονεκτήματα της λπεπ όπως ότι είναι ασφαλής μέθοδος με μειωμένη θνητότητα και νοσηρότητα, ότι είναι μια οικονομική τεχνική καθώς επίσης ότι αποφεύγεται με αυτήν η κολοστομία. Ωστόσο στα αποτελέσματα της φαίνεται, πως πάνω από 50% των ασθενών θα υποβληθούν έπειτα σε εκλεκτική λαπαροσκοπική σιγμοειδεκτομή. Ένα ακόμη άρθρο που αναλύεται στη συγκεκριμένη διπλωματική εργασία, είναι των Beyer-Berjot L, Maggiori L, et al., στο περιοδικό "Diseases of the Colon & Rectum". Σκοπός της συγκεκριμένης συστηματικής μελέτης είναι να διευκρινίσει το ρόλο των διάφορων χειρουργικών τεχνικών στην αντιμετώπιση της οξείας εκκολπωματίτιδας. Έτσι αναλύθηκαν η λπεπ, η χειρουργική εκτομή και αναστόμωση και η Hartmann διαδικασία. Στα αποτελέσματα της συγκεκριμένης μελέτης αναφέρεται εκτός των άλλων, ότι η λπεπ σχετίζεται με αυξημένη νοσηρότητα

όπως επίσης και με τη δημιουργία εν τω βάθει αποστημάτων, τα οποία έχουν ανάγκη από έκτακτες - επείγουσες επανεπεμβάσεις. Τελευταίο άρθρο που εντάσσεται στην συγκεκριμένη ομάδα μελετών που υποστηρίζουν ότι η λπεπ δεν μπορεί να προσφέρει μόνιμη-οριστική θεραπεία σε ασθενείς με Hinchey 3 εκκολπωματίτιδα είναι δημοσιευμένο στο περιοδικό "Cirugia Espanola" και ανήκει στους Roig JV, Salvador A, et al. Στην αναδρομική αυτή μελέτη που συμμετέχουν 385 ασθενείς, αναλύονται τα βράχυ- και τα μακροπρόθεσμα αποτελέσματα των διάφορων χειρουργικών τεχνικών στην αντιμετώπιση της οξείας επιπλεγμένης εκκολπωματίτιδας. Κύριο χειρουργικό εύρημα των ασθενών είναι η πυώδη περιτονίτιδα, ενώ συχνότερη τεχνική που ακολουθείται είναι η Hartmann εκτομή, έπειτα η εκτομή και αναστόμωση και τέλος η περιτοναϊκή πλύση. Η μελέτη καταλήγει στο ότι η λπεπ σχετίζεται με αυξημένο ποσοστό επανεπεμβάσεων συγκριτικά με τις άλλες τεχνικές.

Συζήτηση: Από την ανάλυση των αποτελεσμάτων διαπιστώνεται, ότι η περιτοναϊκή έκπλυση έχει κάποια θέση στην διατηρητική πυώδη εκκολπωματίτιδα, ωστόσο σύμφωνα με την μέχρι τώρα βιβλιογραφία δεν φαίνεται να μπορεί να δώσει οριστικό αποτέλεσμα. Περισσότερα είναι τα άρθρα-μελέτες (14) που καταλήγουν στο γεγονός, πως οι χειρουργικές εκτομές, είτε εκτομή με κολοστομία (Hartmann τεχνική), είτε εκτομή με αναστόμωση επιφέρουν ένα πιο σίγουρο μακροχρόνιο αποτέλεσμα συγκριτικά με την λπεπ. Το συμπέρασμα αυτό προκύπτει από την ανάλυση των παραπάνω μελετών. Τρεις μεταanalύσεις [4, 5, 9] μελετώντας έναν σημαντικό αριθμό ασθενών με διατηρητική πυώδη εκκολπωματίτιδα και συγκρίνοντας την λπεπ με τις χειρουργικές εκτομές, διαπιστώνουν ότι οι ασθενείς που υπεβλήθησαν σε λπεπ, χρειάστηκαν έπειτα κάποια χειρουργική επανεπέμβαση λόγω επιπλοκής ή υποτροπής της νόσου. Συμπεραίνουμε λοιπόν, ότι η λπεπ δεν μπορεί να δώσει οριστική λύση σε Hinchey 3 ασθενείς. Στο αυξημένο ποσοστό των επανεπεμβάσεων επικεντρώνονται και δύο ακόμη μελέτες [8,79]. Συγκρίνοντας πάλι την λπεπ με τις χειρουργικές εκτομές σε ασθενείς με Hinchey 3 εκκολπωματίτιδα, διαπιστώνεται ότι οι λπεπ ασθενείς χρειάστηκαν σε βραχύ (στις πρώτες 30 μετεγχειρητικές ημέρες και μέσα στον πρώτο χρόνο από την παρέμβαση αντίστοιχα) χρονικό διάστημα χειρουργική επανεπέμβαση. Εξάγεται και εδώ το συμπέρασμα, ότι η ανάγκη για επανεπέμβαση καθιστά την λπεπ τεχνική ακατάλληλη για οριστική θεραπεία. Ίδιο είναι το συμπέρασμα και από άλλη εργασία [17] στην οποία φαίνεται, ότι παρά την υπεροχή της λπεπ έναντι της λαπαροσκοπικής Hartmann σε διάφορες πτυχές (μειωμένος χρόνος χειρουργείου, λιγότερη απώλεια αίματος και λιγότερη νοσηλεία), η ανάγκη για επανεπέμβαση σε σημαντικό ποσοστό ασθενών (47%) που υπεβλήθησαν σε λπεπ, καθιστά την τεχνική αυτή αναξιόπιστη ως οριστική θεραπεία. Αντλείται το συμπέρασμα από την συγκεκριμένη μελέτη ότι η λπεπ, με το μειωμένο χειρουργικό stress, υπερτερεί των εκτομών σε διάφορες πτυχές, ωστόσο η αναποτελεσματικότητά της ως οριστική θεραπεία αποτελεί ένα μείζον μειονέκτημα. Μια ακόμα μελέτη [22] συγκρίνει την λπεπ με την ανοιχτή χειρουργική εκτομή και αναστόμωση στην ίδια ομάδα

ασθενών. Από τους 35 ασθενείς που αντιμετωπίστηκαν με περιτοναϊκή έκπλυση στην συγκεκριμένη έρευνα, 26 (74,3%) χρειάστηκαν επανεπέμβαση. Έτσι, παρά το ότι η μελέτη αυτή προτείνει την λπεπ ως μια λογική λύση σε ασθενείς με Hinchey 3 εκκολπωματίτιδα, τα ποσοστά επανεπεμβάσεων που προκύπτουν δημιουργούν προβληματισμό σχετικά με το αν μπορεί να προσφέρει οριστική λύση. Μια αναδρομική μελέτη [24], μελετά ασθενείς με χειρουργικά επιβεβαιωμένη διατρητική εκκολπωματίτιδα που διαχειρίστηκαν όλοι με λπεπ. Αναλύοντας τα αποτελέσματα διακρίνουμε πως 11 από τους 14 ασθενείς (78,6%) απαίτησαν (σε τακτική ή οξεία φάση) κάποιους είδους εκτομή. Έτσι και σε αυτή τη μελέτη, ενώ προτείνεται η λπεπ ως μια υποσχόμενη εναλλακτική μέθοδος αντιμετώπισης των ασθενών με διατρητική εκκολπωματίτιδα, το θέμα της οριστικής θεραπείας παραμένει και εδώ ένα πρόβλημα. Ακόμη μια αναδρομική μελέτη [80] επικεντρώνεται στο γεγονός των επανεπεμβάσεων. Στη μελέτη αυτή επισημαίνεται ότι ενώ η λπεπ μπορεί να βοηθήσει στην οξεία φάση της Hinchey 3 εκκολπωματίτιδας, επιφέροντας βραχεία ύφεση των συμπτωμάτων, η εμφάνιση επιπλοκών οδηγεί έπειτα σε εκλεκτική εκτομή σε ένα σημαντικό ποσοστό ασθενών και αυτό υποβαθμίζει το ρόλο της. Άλλη τυχαίοποιημένη πολυκεντρική μελέτη [75] δεν προτείνει την λπεπ ως μέθοδο αντιμετώπισης ασθενών με διατρητική εκκολπωματική νόσο, αφού και εδώ αποδεικνύεται ότι το ποσοστό των επανεπεμβάσεων είναι αρκετά μεγαλύτερο σε αυτήν την ομάδα ασθενών. Η λπεπ με τις χειρουργικές εκτομές συγκρίνονται και στις επόμενες συστηματικές ανασκοπήσεις [78,85]. Όπως φάνηκε από την ανάλυση των αποτελεσμάτων παραπάνω, το μεγαλύτερο ποσοστό εμφάνισης μετεγχειρητικών αποστημάτων (συγκριτικά με την χειρουργική εκτομή) και η ανάγκη για διαδερμική ή άλλου είδους επανεπέμβαση στην λπεπ ομάδα ασθενών με διατρητική εκκολπωματίτιδα, βάζουν ένα ερωτηματικό στην αποτελεσματικότητα της λπεπ διαδικασίας ως οριστική θεραπεία. Τέλος, δύο ακόμη άρθρα [84,86] που συμπεριλήφθηκαν στην διπλωματική αυτή εργασία και διερευνούν την λπεπ σε Hinchey 3 ασθενείς, τονίζουν ιδιαίτερα, ως αρνητικό στοιχείο και πάλι, την ανάγκη για επανεπέμβαση που χρήζουν οι συγκεκριμένοι ασθενείς. Συμπεραίνουμε από τις αναλύσεις, ότι το θέμα των επανεπεμβάσεων αποτελεί το κύριο εμπόδιο, που καθιστά την περιτοναϊκή έκπλυση ανίκανη να αντικαταστήσει προς το παρόν τις διάφορες χειρουργικές τεχνικές που ακολουθούνται στην αντιμετώπιση της Hinchey 3 εκκολπωματίτιδας. Η επίλυση αυτού του ζητήματος, θεωρείται ότι θα επιφέρει πλήρη αποδοχή της λπεπ ως θεραπευτική επιλογή πρώτης γραμμής σε αυτή την κατηγορία ασθενών, αφού ήδη υπερτερεί των άλλων τεχνικών σε άλλες παραμέτρους (διάρκεια νοσηλείας, χειρουργικός χρόνος, μειωμένο χειρουργικό stress).

Από την άλλη υπάρχουν κάποιες έρευνες (7), λιγότερες σε αριθμό και ίσως πιο πρόσφατες, που υποστηρίζουν την λπεπ σαν μόνιμη θεραπεία. Αυτό θεωρητικά συμβαίνει, επειδή με το πέρασμα του χρόνου ο ιατρικο-τεχνολογικός εξοπλισμός είναι καλύτερος και φυσικά η εξειδίκευση και η ενασχόληση των χειρουργών με τη μέθοδο είναι πιο συστηματική και εντατική. Κύριο στοιχείο στο οποίο βασίζονται και αυτές οι εργασίες ώστε να εξαχθούν συμπεράσματα είναι το ποσοστό των

επανεπεμβάσεων με μόνη διαφορά το χρονικό διάστημα ελέγχου. Αρχικά δύο μελέτες [11,76] συγκρίνουν την περιτοναϊκή έκπλυση με την Hartmann διαδικασία και αποδεικνύουν ότι το ρίσκο επανεπέμβασης σε διάστημα 12 και 24 μηνών αντίστοιχα είναι μικρότερο στους ασθενείς που αντιμετωπίστηκαν με λπεπ, συγκριτικά με την άλλη ομάδα και προτείνουν την λπεπ ως καλύτερη τεχνική αντιμετώπισης ασθενών με Hinchey 3 εκκολπωματίτιδα. Συμπεραίνουμε λοιπόν πως παρά τη μικρή χρονική περίοδο έρευνας, η λπεπ κερδίζει σταδιακά έδαφος στην οριστική αντιμετώπιση της διατρητικής πυώδους εκκολπωματίτιδας. Ίδια είναι τα συμπεράσματα που εξάγονται και από μια ακόμα μελέτη [74] σε ένα μεγάλο αριθμό ασθενών. Αυτή τη φορά συγκρίνεται η λπεπ με την χειρουργική εκτομή και σε διάστημα παρακολούθησης 12 μηνών το ρίσκο επανεπέμβασης είναι μικρότερο στην λπεπ ομάδα ασθενών. Πιο ασφαλή συμπεράσματα μπορούν να εξαχθούν από την επόμενη μελέτη [13], καθώς σε μεγαλύτερο διάστημα (54 μήνες) μετά από παρέμβαση με λπεπ, δεν παρατηρήθηκε υποτροπή και ανάγκη για επανεπέμβαση και συνεπώς προτείνεται η λπεπ ως ασφαλής και αποτελεσματική τεχνική, εναλλακτική της παραδοσιακής χειρουργικής εκτομής, σε ασθενείς με διατρητική πυώδη εκκολπωματίτιδα. Αρκετά μεγάλο ήταν και το διάστημα παρακολούθησης μιας άλλης μελέτης [23] ασθενών με Hinchey 3 εκκολπωματίτιδα που διαχειρίστηκαν με περιτοναϊκή έκπλυση. Από τους 92 ασθενείς, μόνο 4 υποτροπίασαν σε διάστημα 36 μηνών. Το ποσοστό αυτό (4,3%) είναι αρκετά μικρό και δίνει ελπίδες για την αποτελεσματικότητα της λπεπ τεχνικής. Η χρονική περίοδος των τριών χρόνων και άνω χωρίς ανάγκη για επανεπέμβαση μπορεί να αποτελεί θεωρητικά περίοδο πλήρους ίασης. Τα τελευταία άρθρα [14,83] που υπερασπίζουν την μέθοδο αυτή ως οριστική θεραπεία της Hinchey 3 εκκολπωματίτιδας, τονίζουν απλά την αποτελεσματικότητα της μεθόδου και το μειωμένο ποσοστό επανεπεμβάσεων. Οι παραπάνω εργασίες έχουν δημοσιευθεί την τελευταία δεκαετία και αυτό σημαίνει, ότι ίσως η επιστημονική κοινότητα τα επόμενα έτη μέσα από μελέτες αποδείξει την αποτελεσματικότητα της λπεπ έναντι των άλλων τεχνικών στην αντιμετώπιση αυτής της νόσου.

Δεν είναι λίγες οι μελέτες που διατηρούν μια πιο ουδέτερη στάση (10), θεωρώντας κυρίως ότι χρειάζεται περαιτέρω έρευνα γύρω από το θέμα για να εξαχθεί ένα εύλογο συμπέρασμα. Υπάρχουν κάποιες εργασίες [2,12,18] που ξεκάθαρα διευκρινίζουν ότι για την ανάδειξη της αποτελεσματικότητας της λπεπ και την ευρεία χρήση της στην διατρητική πυώδη εκκολπωματίτιδα απαιτείται παραπάνω έρευνα, κυρίως σε εξειδικευμένα λαπαροσκοπικά κέντρα. Άλλο άρθρο [7] ισχυρίζεται την ανάγκη για χειρουργική αντιμετώπιση της Hinchey 3 εκκολπωματίτιδας, ωστόσο αναφέρεται στην χειρουργική εκτομή και αποκατάσταση σε ένα χρόνο και στην Hartmann τεχνική. Οι ερευνητές αναφέρουν ότι δεν υπάρχουν επαρκή στοιχεία για την χρησιμότητα της λπεπ και ίσως οι επιπλέον μελέτες που είναι ήδη σε εξέλιξη αξιολογήσουν το ρόλο της. Μια ακόμη μελέτη [10] δεν βγάζει κάποιο σαφές συμπέρασμα. Ενώ από τα αποτελέσματα της (επανεπέμβαση σε 106 από του 287 λπεπ ασθενείς) φαίνεται ότι η λπεπ δεν μπορεί να αντικαταστήσει τις χειρουργικές εκτομές, παραυτά

αναφέρεται ότι ίσως οφελεί μια ομάδα επιλεγμένων ασθενών με Hinchey 3 εκκολπωματίτιδα και δεν εξακριβώνεται αν αποτελεί θεραπευτική μόνιμη λύση ή απλά μια τεχνική ελέγχου της οξείας φάσης. Παρόμοιο με το προαναφερθέν άρθρο είναι και τα επόμενα δύο [15,19]. Τα ποσοστά των ασθενών που θα χρειαστούν επανεπέμβαση μετά από λπεπ είναι αρκετά μεγάλα (4 στους 8 ασθενείς και 51% αντίστοιχα), ωστόσο ο πληθυσμός μελέτης στο πρώτο είναι αρκετά μικρός και δεν μπορούμε να τον θεωρήσουμε αξιόπιστο για εξαγωγή συμπερασμάτων, ενώ στη δεύτερη εργασία κρίνουν οι ίδιοι οι ερευνητές ότι χρειάζονται περαιτέρω μελέτες για να αξιολογηθεί καλύτερα ο ρόλος της λπεπ. Από άλλη οπτική γωνία βλέπει το θέμα μια ακόμη μελέτη [20]. Παρά το αυξημένο ποσοστό επανεπεμβάσεων που προκύπτει μετά από λπεπ, οι συγγραφείς κατέληξαν στο συμπέρασμα, ότι η λπεπ είναι ιδιαίτερα εφαρμοστή στην διαχείριση της Hinchey 3 εκκολπωματίτιδας και με σωστή επιλογή των περιστατικών και με βελτίωση της τεχνικής, ίσως ξεπεράσει κάποια προβλήματα που προκύπτουν και γίνει ευρέως χρησιμοποιούμενη. Αντλείται το συμπέρασμα, ότι με την πάροδο του χρόνου η ενασχόληση με την τεχνική (εξειδικευμένοι χειρουργοί) και η πρόοδος της τεχνολογίας ίσως επιφέρουν καλύτερα αποτελέσματα. Από μια άλλη ανασκόπηση [21] φαίνεται και πάλι ότι το ποσοστό επανεπέμβασης (38%) μετά από λπεπ δεν είναι αμελητέο, ωστόσο οι συγγραφείς πιστεύουν πως η τεχνική αυτή μπορεί να αποτελέσει εναλλακτική των ριζικών χειρουργικών επεμβάσεων, μεγαλύτερες όμως μελέτες χρειάζονται για την πλήρη αποδοχή της χρήσης της. Ουσιαστικά βλέποντας κάποια πρώτα καλά αποτελέσματα της τεχνικής, πιστεύουν πως είναι ικανή να προσφέρει θεραπευτικά αποτελέσματα σε βάθος χρόνου. Αντίθετη από τι παραπάνω μελέτες (στα αποτελέσματα), είναι η ακόλουθη [81]. Στο άρθρο αυτό φαίνεται η αποτελεσματικότητα της λπεπ από το μηδενικό ποσοστό επανεπέμβασης σε ένα εύλογο χρονικό διάστημα (24,6 μήνες). Παραντά καταλήγει στο συμπέρασμα ότι η μέθοδος αυτή μπορεί να εφαρμοστεί σε εξειδικευμένα κέντρα και σε μερικούς ασθενείς, χωρίς σημαντικές συννοσηρότητες, με καλά αποτελέσματα, ωστόσο και εδώ θεωρείται ότι παραπάνω μελέτες θα δώσουν επαρκή συμπεράσματα.

Τέλος, μόνο δύο μελέτες θεωρούν ότι η λπεπ και οι χειρουργικές εκτομές μπορούν να προσφέρουν το ίδιο αποτέλεσμα σε αυτό το στάδιο της νόσου. Από τα αποτελέσματα του πρώτου άρθρου [1] σε ένα μεγάλο πληθυσμό μελέτης φαίνεται ότι οποιαδήποτε από τις δύο τεχνικές ακολουθηθεί (λπεπ-σιγμοειδεκτομή) σε Hinchey 3 εκκολπωματίτιδα, ως θεραπεία, η πιθανότητα υποτροπής και ανάγκης επανεπέμβασης είναι παρόμοια, χωρίς όμως να προσδιορίζεται η χρονική διάρκεια ελέγχου. Στο ίδιο συμπέρασμα καταλήγει μια ακόμα μελέτη [6]. Το ποσοστό επανεπέμβασης, που προκύπτει, μεταξύ της λπεπ και της χειρουργικής εκτομής δεν έχει διαφορά, σε μικρό όμως χρονικό διάστημα (30-90 ημέρες από την αρχική επέμβαση). Σε βάθος χρόνου (12 μήνες) τα αποτελέσματα δείχνουν χαμηλότερο ρυθμό επανεπέμβασης στους λπεπ ασθενείς, ωστόσο στις επεμβάσεις αυτές προστίθενται και τα προγραμματισμένα χειρουργεία (αποκατάσταση στομίας, προγραμματισμένη εκτομή πάσχοντος τμήματος) και συνεπώς δεν μπορούν να εξαχθούν βέβαια

συμπεράσματα.

Ως αποτέλεσμα η λεπ τεχνική δεν μπορεί προς το παρόν να αντικαταστήσει κάποια χειρουργική παρέμβαση, όσον αφορά την οριστική θεραπεία της νόσου. Χρησιμοποιείται περισσότερο σε προηγμένες χώρες που διαθέτουν την γνώση, τον εξοπλισμό και κυρίως σαν ένα πρώτο μέσο αντιμετώπισης των επιπλεγμένων οξέων μορφών της νόσου, μαζί με την διαδερμική παροχέτευση και τις συντηρητικές θεραπείες. Ίσως η κατάρτιση των χειρουργών, η βελτίωση της τεχνικής και οι πιο οργανωμένες μελέτες, σε βάθος χρόνου οδηγήσουν σε διαφορετικά αποτελέσματα.

Βιβλιογραφικές Αναφορές

1. **Sergio Acuna, Trevor Wood, et al. (December 2018).** Operative Strategies for Perforated Diverticulitis. A Systematic Review and Meta-analysis. Diseases of the colon & rectum.
2. **Matteo Gregori, Diletta Cassini, et al. (August 2018).** Laparoscopic lavage and drainage for Hinchey III diverticulitis: review of technical aspects. Updates in Surgery.
3. **Tristan Greilsamer, Emeric Abet, et al. (September 2017).** Is the Failure of Laparoscopic Peritoneal Lavage Predictable in Hinchey III Diverticulitis Management? Diseases of the colon & rectum.
4. **Galbraith N, Carter JV, et al. (September 2017).** Laparoscopic Lavage in the Management of Perforated Diverticulitis: a Contemporary Meta-analysis. Journal of Gastrointestinal Surgery.
5. **Marta Penna, Sheraz R. Markar, et al. (February 2018).** Laparoscopic Lavage Versus Primary Resection for Acute Perforated Diverticulitis: Review and Meta-analysis. Annals of Surgery.
6. **R. Cirocchi, S. Di Saverio, et al. (February 2017).** Laparoscopic lavage versus surgical resection for acute diverticulitis with generalised peritonitis: a systematic review and meta-analysis. Techniques in Coloproctology.
7. **Occhionorelli S, Zese M, et al. (2016).** An approach to complicated diverticular disease. A retrospective study in an Acute Care Surgery service recently established. Ann Ital Chir.
8. **Marshall JR, Buchwald PL, et al. (April 201).** Laparoscopic Lavage in the Management of Hinchey Grade III Diverticulitis: A Systematic Review. Annals of Surgery.
9. **Ceresoli M, Coccolini F, et al. (August 2016).** Laparoscopic lavage versus resection in perforated diverticulitis with purulent peritonitis: a meta-analysis of randomized controlled trials. World Journal of Emergency Surgery.
10. **Gervaz P, Ambrosetti P. (May 2016).** Critical appraisal of laparoscopic lavage for Hinchey III diverticulitis. World Journal of Gastrointestinal Surgery.
11. **Thornell A, Angenete E, et al. (February 2016).** Laparoscopic Lavage for Perforated Diverticulitis With Purulent Peritonitis: A Randomized Trial. Annals of Internal Medicine.
12. **Cirocchi R, Trastulli S, et al. (January 2015).** Laparoscopic peritoneal lavage: a definitive treatment for diverticular peritonitis or a "bridge" to elective laparoscopic sigmoidectomy?: a systematic review. Medicine.
13. **Sorrentino M, Brizzolari M, et al. (February 2015).** Laparoscopic peritoneal lavage for perforated colonic diverticulitis: a definitive treatment? Retrospective analysis of 63 cases. Techniques in Coloproctology.

14. **Rossi GL, Mentz R, et al. (December 2014).** Laparoscopic peritoneal lavage for Hinchey III diverticulitis: is it as effective as it is applicable? *Diseases of the Colon & Rectum*.
15. **Edeiken SM, Maxwell RA, et al. (August 2013).** Preliminary experience with laparoscopic peritoneal lavage for complicated diverticulitis: a new algorithm for treatment? *The American Surgeon*.
16. **Andersen JC, Bundgaard L, et al. (May 2012).** Danish national guidelines for treatment of diverticular disease. *Danish Medical Journal*.
17. **Liang S, Russek K, and Franklin ME Jr. (October 2012).** Damage control strategy for the management of perforated diverticulitis with generalized peritonitis: laparoscopic lavage and drainage vs. laparoscopic Hartmann's procedure. *Surgical Endoscopy*.
18. **Beilman G. (June 2011).** Controversies in the diagnosis and management of diverticulitis coli. *Surgical Infections*.
19. **Afshar S, Kurer MA. (February 2012).** Laparoscopic peritoneal lavage for perforated sigmoid diverticulitis. *Colorectal Disease*.
20. **White SI, Frenkiel B, Martin PJ. (November 2010).** A ten-year audit of perforated sigmoid diverticulitis: highlighting the outcomes of laparoscopic lavage. *Diseases of the Colon & Rectum*.
21. **Alamili M, Gögenur I, Rosenberg J. (July 2009).** Acute complicated diverticulitis managed by laparoscopic lavage. *Diseases of the Colon & Rectum*.
22. **Karoui M, Champault A, et al. (April 2009).** Laparoscopic peritoneal lavage or primary anastomosis with defunctioning stoma for Hinchey 3 complicated diverticulitis: results of a comparative study. *Diseases of the Colon & Rectum*.
23. **E. Myers, M. Hurley, et al. (December 2007).** Laparoscopic peritoneal lavage for generalized peritonitis due to perforated diverticulitis. *British Journal of Surgery*.
24. **Taylor CJ, Layani L, et al. (October 2006).** Perforated diverticulitis managed by laparoscopic lavage. *ANZ Journal of Surgery*.
25. **Transue DL, Hanna TN, et al. (April 2017).** Small bowel diverticulitis: an imaging review of an uncommon entity. *Emergency Radiology*.
26. **Bach AG, Lübbert C, et al. (January 2011).** [Small bowel diverticula – diagnosis and complications]. *Dtsch med Wochenschr*.
27. **Ahmed I, Naeem M, et al. (January-March 2010).** Complicated jejunal diverticula as surgical emergency: experience at a tertiary care hospital in Peshawar, Pakistan. *J Ayub Med Coll Abbottabad*.
28. **Klarenbeek BR, de Korte N, et al. (February 2012).** Review of current classifications for diverticular disease and a translation into clinical practice. *Int J Colorectal Dis*.

29. **Hughes LE. (May 1969).** Postmortem survey of diverticular disease of the colon. I. Diverticulosis and diverticulitis. *Gut*.
30. **Akhrass, R, Yaffe MB, et al. (April 1997).** Small-bowel diverticulosis: perceptions and reality. *J Am Coll Surg*.
31. **Flor N, Maconi G, et al. (July 2016).** The Current Role of Radiologic and Endoscopic Imaging in the Diagnosis and Follow-Up of Colonic Diverticular Disease. *American Journal of Roentgenology*.
32. **Schreyer AG, Layer G, et al. (August 2015).** S2k Guidelines for Diverticular Disease and Diverticulitis: Diagnosis, Classification, and Therapy for the Radiologist. *Rofo*.
33. **Tursi A. (August 2018).** A critical appraisal of advances in the diagnosis of diverticular disease. *Expert Rev Gastroenterol Hepatol*.
34. **Köhler L, Sauerland S, Neugebauer E. (April 1999).** Diagnosis and treatment of diverticular disease: results of a consensus development conference. The Scientific Committee of the European Association for Endoscopic Surgery. *Surgery Endoscopy*.
35. **Ambrosetti P, Grossholz M, et al. (April 1997).** Computed tomography in acute left colonic diverticulitis. *Br J Surg*.
36. **Lameris W, van Randen A, et al. (June 2010).** A clinical decision rule to establish the diagnosis of acute diverticulitis at the emergency department. *Diseases of the Colon & Rectum*.
37. **Lembcke B. (January 2016).** Ultrasonography in acute diverticulitis - credit where credit is due. *Zeitschrift für Gastroenterologie*.
38. **Zielke A, Hasse C, et al. (December 1997).** Diagnostic ultrasound of acute colonic diverticulitis by surgical residents. *Surg Endosc*.
39. **Ambrosetti P. (August 2016).** Acute left-sided colonic diverticulitis: clinical expressions, therapeutic insights, and role of computed tomography. *Clin Exp Gastroenterol*. Collection 2016.
40. **Kaiser AM, Jiang JK, et al. (April 2005).** The management of complicated diverticulitis and the role of computed tomography. *Am J Gastroenterol*.
41. **Hiltunen KM, Kolehmainen H, et al. (November 1991).** Early water-soluble contrast enema in the diagnosis of acute colonic diverticulitis. *Int J Colorectal Dis*.
42. **Wilkins T, Embry K, George R. (May 2013).** Diagnosis and management of acute diverticulitis. *Am Fam Physician*.
43. **Walker AS, Bingham JR, et al. (November 2016).** Colonoscopy after Hinchey I and II left-sided diverticulitis: utility or futility?. *Am J Surg*.
44. **Ou G, Rosenfeld G, et al. (August 2015).** Colonoscopy after CT-diagnosed acute diverticulitis: Is it really necessary?. *Can J Surg*.
45. **Kim MJ, Woo YS, et al. (July 2014).** Is colonoscopy necessary after computed tomography diagnosis of acute diverticulitis?. *Intest Res*.

46. **Sallinen V, Mentula P, Leppäniemi A. (March 2014).** Risk of colon cancer after computed tomography-diagnosed acute diverticulitis: is routine colonoscopy necessary?. *Surg Endosc.*
47. **Antonio Tursi, Giovanni Brandimarte, et al. (August 2016).** Predictive value of the Diverticular Inflammation and Complication Assessment (DICA) endoscopic classification on the outcome of diverticular disease of the colon: An international study. *United European Gastroenterol J.*
48. **Schembri J, Bonello J, et al. (January 2017).** Segmental colitis associated with diverticulosis: is it the coexistence of colonic diverticulosis and inflammatory bowel disease?. *Annals of Gastroenterology.*
49. **Ahn SB, Han DS, et al. (March 2010).** [A case of segmental colitis associated with diverticular disease]. *Korean J Gastroenterol.*
50. **Freeman HJ. (September 2016).** Segmental colitis associated with diverticulosis syndrome. *World Journal of Gastroenterology.*
51. **Picchio M, Elisei W, et al. (October 2016).** Mesalazine for the Treatment of Symptomatic Uncomplicated Diverticular Disease of the Colon and for Primary Prevention of Diverticulitis: A Systematic Review of Randomized Clinical Trials. *J Clin Gastroenterol.*
52. **Carabotti M, Annibale B, et al. (February 2017).** Role of Fiber in Symptomatic Uncomplicated Diverticular Disease: A Systematic Review. *Nutrients.*
53. **Maconi G. (April 2017).** Diagnosis of symptomatic uncomplicated diverticular disease and the role of Rifaximin in management. *Acta Biomed.*
54. **Rezapour M, Ali S, Stollman N. (March 2018).** Diverticular Disease: An Update on Pathogenesis and Management. *Gut Liver.*
55. **Barbara G, Cremon C, et al. (October 2016).** Treatment of Diverticular Disease With Aminosalicylates: The Evidence. *J Clin Gastroenterol.*
56. **Tursi A, Brandimarte G, et al. (October 2013).** Randomised clinical trial: mesalazine and/or probiotics in maintaining remission of symptomatic uncomplicated diverticular disease--a double-blind, randomised, placebo-controlled study. *Aliment Pharmacol Ther.*
57. **Moniuszko A, Rydzewska G. (June 2017).** The effect of cyclic rifaximin therapy on symptoms of diverticular disease from the perspective of the gastroenterology outpatient clinic: a "real-life" study. *Przegląd Gastroenterologiczny.*
58. **Picchio M, Elisei W, Tursi A. (September 2018).** Mesalazine to treat symptomatic uncomplicated diverticular disease and to prevent acute diverticulitis occurrence. A systematic review with meta-analysis of randomized, placebo-controlled trials. *Journal of Gastrointestinal and Liver Diseases.*
59. **Daniels L, Ünlü Ç, et al. (January 2017).** Randomized clinical trial of observational versus antibiotic treatment for a first episode of CT-proven uncomplicated acute diverticulitis. *Br J*

Surg.

60. **Sánchez-Velázquez P, Grande L, Pera M. (June 2016).** Outpatient treatment of uncomplicated diverticulitis: a systematic review. *European Journal of Gastroenterology and Hepatology*.
61. **Chabok A, Pålman L, et al. (April 2012).** Randomized clinical trial of antibiotics in acute uncomplicated diverticulitis. *Br J Surg*.
62. **Mayl J, Marchenko M, Frierson E. (May 2017).** Management of Acute Uncomplicated Diverticulitis May Exclude Antibiotic Therapy. *Cureus*.
63. **Brochmann ND, Schultz JK, et al. (November 2016).** Management of acute uncomplicated diverticulitis without antibiotics: a single-centre cohort study. *Colorectal Disease*.
64. **Moya P, Bellon M, et al. (July 2016).** Outpatient treatment in uncomplicated acute diverticulitis: 5-year experience. *Turkish Journal of Gastroenterology*.
65. **Huston JM, Zuckerbraun BS, et al. (October 2018).** Antibiotics versus No Antibiotics for the Treatment of Acute Uncomplicated Diverticulitis: Review of the Evidence and Future Directions. *Surgical Infections (Larchmt)*.
66. **Unlü C, de Korte N, et al. (July 2010).** A multicenter randomized clinical trial investigating the cost-effectiveness of treatment strategies with or without antibiotics for uncomplicated acute diverticulitis (DIABOLO trial). *BMC Surg*.
67. **Emile SH, Elfeki H, et al. (July 2018).** Management of acute uncomplicated diverticulitis without antibiotics: a systematic review, meta-analysis, and meta-regression of predictors of treatment failure. *Techniques in Coloproctology*.
68. **Joliat GR, Emery J, et al. (September 2017).** Antibiotic treatment for uncomplicated and mild complicated diverticulitis: outpatient treatment for everyone. *International Journal of Colorectal Disease*.
69. **Snajdauf M, Adámek S. (October 2013).** Are antibiotics necessary in the treatment of uncomplicated diverticulitis?. *Rozhl Chir*.
70. **Biondo S, Golda T, et al. (January 2014).** Outpatient versus hospitalization management for uncomplicated diverticulitis: a prospective, multicenter randomized clinical trial (DIVER Trial). *Annals of Surgery*.
71. **Shabanzadeh DM, Wille-Jørgensen P. (November 2012).** Antibiotics for uncomplicated diverticulitis. *Cochrane Database of Systematic Reviews*.
72. **Tursi A. (March 2014).** Efficacy, safety, and applicability of outpatient treatment for diverticulitis. *Drug Healthcare and Patient Safety*.
73. **Cirocchi R, Afshar S, et al. (March 2017).** A historical review of surgery for peritonitis secondary to acute colonic diverticulitis: from Lockhart-Mummery to evidence-based medicine. *World*

Journal of Emergency Surgery.

74. **Angenete E, Bock D, et al. (February 2017).** Laparoscopic lavage is superior to colon resection for perforated purulent diverticulitis-a meta-analysis. *International Journal of Colorectal Disease*.
75. **Schultz JK, Yaqub S, et al. (October 2015).** Laparoscopic Lavage vs Primary Resection for Acute Perforated Diverticulitis: The SCANDIV Randomized Clinical Trial. *JAMA*.
76. **Kohl A, Rosenberg J, et al. (August 2018).** Two-year results of the randomized clinical trial DILALA comparing laparoscopic lavage with resection as treatment for perforated diverticulitis. *The British Journal of Surgery*.
77. **Gentile V, Ferrarese A, et al. (October 2014).** Perioperative and postoperative outcomes of perforated diverticulitis Hinchey II and III: open Hartmann's procedure vs. laparoscopic lavage and drainage in the elderly. *International Journal of Surgery*.
78. **Shaikh FM, Stewart PM, et al. (February 2017).** Laparoscopic peritoneal lavage or surgical resection for acute perforated sigmoid diverticulitis: A systematic review and meta-analysis. *International Journal of Surgery*.
79. **Schultz JK, Wallon C, et al. (September 2017).** One-year results of the SCANDIV randomized clinical trial of laparoscopic lavage versus primary resection for acute perforated diverticulitis. *Br J Surg*.
80. **Horesh N, Zbar A.P., et al. (April 2015).** Early experience with laparoscopic lavage in acute complicated diverticulitis. *Digestive Surgery*.
81. **Escalante G R, Bustamante-Lopez L, et al. (October 2016).** Peritoneal Lavage in Complicated Acute Diverticulitis: Back to the Future. *Journal of Clinical Gastroenterology*.
82. **Gehrman J, Angenete E, et al. (October 2016).** Health economic analysis of laparoscopic lavage versus Hartmann's procedure for diverticulitis in the randomized DILALA trial. *Br J Surg*.
83. **Binda GA, Bonino MA, et al. (December 2018).** Multicentre international trial of laparoscopic lavage for Hinchey III acute diverticulitis (LLO Study). *Br J Surg*.
84. **Franklin ME Jr, Portillo G, et al. (July 2008).** Long-term experience with the laparoscopic approach to perforated diverticulitis plus generalized peritonitis. *World Journal of Surgery*.
85. **Beyer-Berjot L, Maggiori L, et al. (January 2019).** Emergency Surgery in Acute Diverticulitis: A Systematic Review. *Diseases of the Colon and Rectum*.
86. **Roig JV, Salvador A, et al. (December 2016).** Surgical treatment of acute diverticulitis. A retrospective multicentre study. *Cir Esp*.
87. **Galleano R, Di Giorgi S, et al. (January - February 2007).** [Two-stage laparoscopic management of complicated acute diverticulitis. Initial experience]. *Ann Ital*

Chir.

88. **Tursi A1, Elisei W, et al. (March 2015).** Moderate to severe and prolonged left lower-abdominal pain is the best symptom characterizing symptomatic uncomplicated diverticular disease of the colon: a comparison with fecalcalprotectin in clinical setting. *Journal of Clinical Gastroenterology*.