



ΔΙΑΚΡΑΤΙΚΟ
ΔΙΑΤΜΗΜΑΤΙΚΟ
ΠΡΟΓΡΑΜΜΑ
ΜΕΤΑΠΤΥΧΙΑΚΩΝ
ΣΠΟΥΔΩΝ

ΙΑΤΡΙΚΗ ΣΧΟΛΗ
ΠΑΝΕΠΙΣΤΗΜΙΟ ΘΕΣΣΑΛΙΑΣ
σε συνεργασία με το
UNIVERSITÀ DEGLI STUDI
DI GENOVA



Μεταπτυχιακή Διπλωματική Εργασία

" Η συμβολή του έγχρωμου Doppler υπερηχογραφήματος στην παρακολούθηση της λειτουργίας των αυτόλογων αρτηριοφλεβικών επικοινωνιών για αιμοκάθαρση "

υπό

ΒΑΣΙΛΙΚΗΣ Κ. ΤΖΕΛΙΟΥ

Ιατρού Ακτινοδιαγνώστη

Υπεβλήθη για την εκπλήρωση μέρους των

απαιτήσεων για την απόκτηση του

Διακρατικού Μεταπτυχιακού Διπλώματος Ειδίκευσης

«Υπερηχογραφική Λειτουργική Απεικόνιση για την πρόληψη & διάγνωση των αγγειακών παθήσεων»

Λάρισα, 2018

ΤΡΙΜΕΛΗΣ ΣΥΜΒΟΥΛΕΥΤΙΚΗ ΕΠΙΤΡΟΠΗ

1. **Λαζαρίδης Μιλτιάδης**, Επισκέπτης Καθηγητής Αγγειοχειρουργικής, Τμήμα Ιατρικής, Πανεπιστήμιο Κύπρου, Λευκωσία - **(Επιβλέπων)**,
2. **Ρουσάς Νικόλαος**, Αγγειοχειρουργός, Επιμελητής Β, Π.Γ.Ν. Λάρισας
3. **Καραθάνος Χρήστος**, Αγγειοχειρουργός, Επικ. Επιμελητής Αγγειοχειρουργική Κλινική Π.Γ.Ν. Λάρισας

ΕΥΧΑΡΙΣΤΙΕΣ

Θα ήθελα να ευχαριστήσω τον επιβλέποντα της διπλωματικής εργασίας μου, καθηγητή κ. Λαζαρίδη Μιλτιάδη για την πολύτιμη καθοδήγησή του κατά τη διάρκεια της εκπόνησής της.

Επίσης ευχαριστώ την οικογένειά μου για την κατανόηση, την αμέριστη συμπαράσταση και υποστήριξή τους σε αυτό το εγχείρημα.

Τζέλιου Κ. Βασιλική

Περίληψη

Η παρακολούθηση της λειτουργίας των αυτόλογων αρτηριοφλεβικών επικοινωνιών για αιμοκάθαρση με έγχρωμο Doppler υπερηχογράφημα είναι αξιόπιστη για την ανάδειξη δυσλειτουργίας και/ή στένωσης και συνιστάται ανά τακτά χρονικά διαστήματα (EBPG, ESVS, NFK –DOQI, Spanish Guidelines).

Στα αποδεδειγμένα θετικά αποτελέσματα της παρακολούθησης συγκαταλέγονται η πρόωμη ανίχνευση της στένωσης και η δυνατότητα για περισσότερο εκλεκτικές επεμβάσεις, η ελάττωση της συχνότητας τοποθέτησης κεντρικών φλεβικών καθετήρων και της συνοδού νοσηρότητας, η επίτευξη και διατήρηση συνθηκών επαρκούς αιμοκάθαρσης (dialysis dose protection).

Ωστόσο με βάση τη διαθέσιμη έρευνα δεν έχει τεκμηριωθεί η συμβολή της παρακολούθησης με έγχρωμο Doppler υπερηχογράφημα στην αύξηση της δευτερογενούς βατότητας των αυτόλογων αρτηριοφλεβικών επικοινωνιών για αιμοκάθαρση.

Πρόσφατες μελέτες παρέχουν ενθαρρυντικά στοιχεία για την αποτελεσματικότητα της παρακολούθησης των ΑΦΕ με το έγχρωμο Doppler υπερηχογράφημα, και υπογραμμίζουν τον δυνητικά κεντρικό ρόλο του στην ανίχνευση - παρακολούθηση της στένωσης και την απόφαση για προφυλακτική αντιμετώπιση.

Η ανωτέρω υπόθεση μένει να επιβεβαιωθεί ή να απορριφθεί από την μελλοντική έρευνα, ενώ νεότερες υπερηχοτομογραφικές τεχνικές ενδέχεται να συμβάλλουν στην περαιτέρω κατανόηση της παθοφυσιολογίας της στένωσης.

Abstract

Color Doppler Ultrasound is a reliable surveillance method for native arteriovenous fistula for hemodialysis, recommended for the periodic evaluation of native AVF function (EBPG, ESVS, NFK- DOQI, Spanish Guidelines).

The impact of Color Doppler Ultrasound surveillance on dialysis dose protection, reduction of CVC placement rates and related morbidity, early stenosis detection and timely intervention is well documented.

However, there is insufficient data to suggest or refuse that regular Color Doppler Ultrasound surveillance can prolong native AVF longevity.

Recent clinical trials have provided promising results on the impact of mature native AVF Color Doppler Ultrasound surveillance, underlining its potentially crucial role in detection-follow up of stenosis and the decision for pre-emptive intervention.

The aforementioned hypothesis remains to be validated or refused by future research, while evolving ultrasound techniques might prove beneficial in understanding stenosis pathophysiology and its clinical relevance.

Πίνακας Περιεχομένων

Κεφάλαιο 1	Εισαγωγή.....σελ. 6-7
Κεφάλαιο 2	Μέθοδοι παρακολούθησης της λειτουργίας των αυτόλογων αρτηριοφλεβικών επικοινωνιών για αιμοκάθαρση.....Σφάλμα! Δεν έχει οριστεί σελιδοδείκτης.σελ. 8
Κεφάλαιο 3	Προβλήματα τεκμηρίωσης της αποτελεσματικότητας του έγχρωμου Doppler υπερηχογραφήματος στην παρακολούθηση των αυτόλογων αρτηριοφλεβικών επικοινωνιών για αιμοκάθαρσησελ. 9-10
Κεφάλαιο 4	Κατευθυντήριες οδηγίες για την υπερηχογραφική παρακολούθηση της λειτουργίας των ώριμων αυτόλογων αρτηριοφλεβικών επικοινωνιών.....σελ. 11-14
Κεφάλαιο 5	Ποια είναι η κλινική σημασία της στένωσης σε αυτόλογες αρτηριοφλεβικές επικοινωνίες;.....σελ. 15-16
Κεφάλαιο 6	Η συμβολή του έγχρωμου Doppler υπερηχογραφήματος στην παρακολούθηση της λειτουργίας των αυτόλογων αρτηριοφλεβικών επικοινωνιών για αιμοκάθαρση.....σελ. 17-23
Κεφάλαιο 7	Ερωτήματα που θα πρέπει να απαντηθούν στο μέλλον.....σελ. 24-25
Κεφάλαιο 8	Η τεχνική Vector flow imaging.....σελ. 26-27
Κεφάλαιο 9	Σύνοψη Διατριβής.....σελ. 28
Βιβλιογραφίασελ. 29-32

Εισαγωγή

Η καλή λειτουργία της αγγειακής προσπέλασης αποτελεί τον ακρογωνιαίο λίθο της αιμοκάθαρσης και επηρεάζει - άμεσα ή έμμεσα - την ποιότητα ζωής των αιμοκαθαιρόμενων ασθενών.

Η δημιουργία μιας αυτόλογης κερκιδοκεφαλικής επικοινωνίας είναι η αγγειακή προσπέλαση εκλογής. Μετά την επιτυχή ωρίμανσή της, απαιτείται διαρκής επαγρύπνιση και οφείλει να καταβάλλεται κάθε δυνατή προσπάθεια για την καλή λειτουργία της και την μακροβιότερη βατότητά της.

Ο ρόλος του έγχρωμου Doppler υπερηχογραφήματος τόσο στα πλαίσια του προεγχειρητικού σχεδιασμού όσο και κατά την άμεση μετεγχειρητική περίοδο, έως την ωρίμανσή των αυτόλογων αρτηριοφλεβικών επικοινωνιών, έχει τεκμηριωθεί.

Επίσης έχει μελετηθεί διεξοδικά ο ρόλος του έγχρωμου Doppler υπερηχογραφήματος στην ανάδειξη επιπλοκών σε αρτηριοφλεβικές επικοινωνίες με κλινικά σημεία δυσλειτουργίας. Στην κλινική πράξη, οι ενδείξεις υπερηχογραφικής εξέτασης μιας αγγειακής προσπέλασης περιλαμβάνουν : δυσκολία κατά την παρακέντηση, διερεύνηση πιθανών ανευρυσμάτων / ψευδοανευρυσμάτων, διερεύνηση πιθανής λοίμωξης/ αποστήματος, οίδημα του άκρου που φέρει την προσπέλαση, ισχαιμία άκρου λόγω φαινομένου υποκλοπής, υπόνοια θρόμβωσης της προσπέλασης, ελάττωση του όγκου ροής και στένωση, συμφορητική καρδιακή ανεπάρκεια λόγω αυξημένου όγκου ροής [1].

Οι ώριμες αυτόλογες αρτηριοφλεβικές επικοινωνίες, αν και είναι λιγότερο επιρρεπείς σε φλεγμονώδεις επιπλοκές και αιφνίδια θρόμβωση σε σχέση με τα συνθετικά μοσχεύματα, έχουν την τάση να αναπτύσσουν συν τω χρόνω περιοχές στένωσης, που είναι δυνατόν να οδηγήσουν σε δυσλειτουργία, θρόμβωση και τελικά εγκατάλειψη της επικοινωνίας.

Το έγχρωμο Doppler υπερηχογράφημα αποτελεί μία αξιόπιστη μέθοδο για την ανάδειξη της στένωσης, συγκριτικά με την ψηφιακή αφαιρετική αγγειογραφία, η οποία θεωρείται μέθοδος αναφοράς [2,3]. Σύμφωνα με τους Ashvin και συνεργάτες, η ευαισθησία και η ειδικότητα του έγχρωμου Doppler υπερηχογραφήματος ανέρχονται σε 93.3% και 60% αντίστοιχα για την ανάδειξη στένωσης σε αρτηριοφλεβικές επικοινωνίες έχοντας σαν μέθοδο αναφοράς την ψηφιακή αφαιρετική αγγειογραφία, DSA, (k value 0.533), με υψηλό ποσοστό συμφωνίας μεταξύ των δύο μεθόδων (88.6%) [4].

Εκτός από την ανατομική αναγνώριση της στένωσης, το έγχρωμο Doppler υπερηχογράφημα παρέχει επιπρόσθετα την δυνατότητα ανάδειξης, καταγραφής και μελέτης των αιμοδυναμικών διαταραχών (στροβιλώδης ροή, αύξηση των μεγιστοσυστολικών ταχυτήτων, ελάττωση του όγκου ροής) που απορρέουν από

αυτή.

Το έγχρωμο Doppler υπερηχογράφημα είναι μία μη επεμβατική μέθοδος, η οποία δεν απαιτεί την χορήγηση ενδοφλέβιου σκιαγραφικού μέσου ή έκθεση σε ιοντίζουσα ακτινοβολία. Μπορεί να επαναληφθεί περισσότερες από μία φορές, δεν υπάρχουν αντενδείξεις και η χρήση του ανά τακτά χρονικά διαστήματα σε αγγειακές προσπελάσεις χωρίς σημεία δυσλειτουργίας δεν εκθέτει τους ασθενείς σε κίνδυνο.

Παρά τα προφανή πλεονεκτήματα του έγχρωμου Doppler υπερηχογραφήματος ως μεθόδου προσυμπτωματικού ελέγχου, δεν έχει καθιερωθεί η χρήση του για την παρακολούθηση των αυτόλογων αρτηριοφλεβικών επικοινωνιών σε τακτά χρονικά διαστήματα και δεν έχει τεκμηριωθεί η αποτελεσματικότητα ενός προγράμματος screening για την αύξηση της μακροχρόνιας βατότητας των αρτηριοφλεβικών επικοινωνιών.

Στο παρόν κείμενο θα αναφερθούμε επιγραμματικά στις ισχύουσες κατευθυντήριες οδηγίες και θα προχωρήσουμε σε μια ανασκόπηση της βιβλιογραφίας, που αφορά την εφαρμογή ενός πρωτοκόλλου τακτικής υπερηχογραφικής παρακολούθησης ώριμων αρτηριοφλεβικών επικοινωνιών χωρίς σημεία δυσλειτουργίας.

Μέθοδοι παρακολούθησης της λειτουργίας των αυτόλογων αρτηριοφλεβικών επικοινωνιών για αιμοκάθαρση

Πολλές μέθοδοι και πρωτόκολλα παρακολούθησης της λειτουργίας των αγγειακών προσπελάσεων για αιμοκάθαρση έχουν μελετηθεί με σκοπό την πρώιμη ανίχνευση σημείων δυσλειτουργίας και / ή υποκείμενης στένωσης, την έγκαιρη ενδοαγγειακή ή ανοικτή αποκατάσταση και την διατήρηση της βατότητας της προσπέλασης,

Η ανίχνευση σημείων δυσλειτουργίας των αρτηριοφλεβικών επικοινωνιών βασίζεται στην κλινική επιτήρηση – monitoring και σε μεθόδους παρακολούθησης – surveillance (μέτρηση της στατικής/ δυναμικής πίεσης και του όγκου ροής αίματος της προσπέλασης (Qa, είτε άμεσα με το έγχρωμο Doppler υπερηχογράφημα, είτε με έμμεσες μεθόδους, π.χ. ultrasound dilution).

Οι μέθοδοι παρακολούθησης (surveillance) είναι περισσότερο χρονοβόρες και δαπανηρές σε σχέση με την επιτήρηση (monitoring) και προϋποθέτουν την διαθεσιμότητα ειδικού εξοπλισμού και εξειδικευμένου προσωπικού.

Οι μέθοδοι παρακολούθησης (surveillance) που βασίζονται στην αύξηση της πίεσης για την ανίχνευση δυσλειτουργίας της προσπέλασης έχουν μικρότερη προγνωστική αξία για τις αυτόλογες αρτηριοφλεβικές επικοινωνίες, σε σχέση με τα συνθετικά μοσχεύματα. Η δυσλειτουργία μιας αυτόλογης αρτηριοφλεβικής επικοινωνίας δεν συνεπάγεται απαραίτητα την αύξηση της φλεβικής πίεσης, διότι το αίμα έχει την δυνατότητα να διοχετευθεί σε παράπλευρα αγγεία, σε αντίθεση με τα συνθετικά μοσχεύματα που λειτουργούν ως κλειστό κύκλωμα [5].

Επίσης ελάττωση της παροχής της αρτηριοφλεβικής επικοινωνίας λόγω στένωσης στο αρτηριακό σκέλος δεν συνοδεύεται κατ' ανάγκη από αύξηση της πίεσης εντός της προσπέλασης (intraaccess pressure) [5]. Τέλος οι Polkinghorne και συνεργάτες επισήμαναν τα ψευδώς θετικά αποτελέσματα ως επιπλέον μειονέκτημα της παρακολούθησης της δυναμικής φλεβικής πίεσης, κρίνοντάς την ανεπαρκή ως μέθοδο screening των αυτόλογων αρτηριοφλεβικών επικοινωνιών. [7]

Αντίθετα η παρακολούθηση της λειτουργίας των αυτόλογων αρτηριοφλεβικών επικοινωνιών, η οποία βασίζεται στον υπολογισμό της παροχής της επικοινωνίας, είτε με τη μέθοδο ultrasound dilution είτε με το έγχρωμο Doppler υπερηχογράφημα, θεωρείται αξιόπιστη [5,6, 9, 36,19].

Προβλήματα τεκμηρίωσης της αποτελεσματικότητας του έγχρωμου Doppler υπερηχογραφήματος στην παρακολούθηση των αυτόχθονων αρτηριοφλεβικών επικοινωνιών

Το πρόβλημα της παρακολούθησης των αγγειακών προσπελάσεων είναι σύνθετο, δεδομένου ότι η συμβολή ενός σχετικού προγράμματος προσυμπτωματικού ελέγχου διαμορφώνεται τόσο από την αξιοπιστία, ευαισθησία και ειδικότητα της εκάστοτε μεθόδου παρακολούθησης στην ανάδειξη της στένωσης, όσο και από την αποτελεσματικότητα της στρατηγικής διαχείρισης της στένωσης.

Τα διαθέσιμα δεδομένα δεν είναι επαρκή για την εξαγωγή ασφαλών συμπερασμάτων όσον αφορά την αποτελεσματικότητα της υπερηχογραφικής παρακολούθησης των αυτόλογων αρτηριοφλεβικών επικοινωνιών.

Οι περισσότερες σχετικές μελέτες έχουν αναδείξει θετική συμβολή της υπερηχογραφικής παρακολούθησης σε επιμέρους κλινικούς στόχους (π.χ. πρώιμη ανίχνευση στενώσεων, ελάττωση της συχνότητας θρόμβωσης, δυνατότητα για περισσότερο εκλεκτικές επεμβάσεις, ελάττωση της συχνότητας ανεπιθύμητων συμβαμάτων).

Δεν έχουν προκύψει ωστόσο επαρκή στοιχεία, τα οποία να τεκμηριώνουν στατιστικά σημαντική αύξηση της δευτερογενούς βατότητας των αυτόλογων αρτηριοφλεβικών επικοινωνιών ως αποτέλεσμα της τακτικής υπερηχογραφικής παρακολούθησης της λειτουργίας τους [37].

Επί σειρά ετών το μεγαλύτερο κομμάτι της έρευνας αφορούσε την παρακολούθηση των συνθετικών μοσχευμάτων για αιμοκάθαρση, με αποτέλεσμα να υπάρχει σχετικά περιορισμένος αριθμός μελετών με αντικείμενο την παρακολούθηση των αυτόλογων αρτηριοφλεβικών επικοινωνιών.

Ακόμη πιο περιορισμένος είναι ο αριθμός των μελετών που διερευνούν την εφαρμογή ενός τυποποιημένου (σε ό,τι αφορά τόσο το πρωτόκολλο της εξέτασης όσο και τα μεσοδιαστήματα μεταξύ διαδοχικών ελέγχων) προγράμματος υπερηχογραφικής παρακολούθησης των αυτόλογων αρτηριοφλεβικών επικοινωνιών.

Οι διαθέσιμες μελέτες είναι ως επί το πλείστον μελέτες παρατήρησης, με μικρό στατιστικό δείγμα, αφορούν ένα μεμονωμένο κέντρο και παρακολουθούν τους ασθενείς για σχετικά μικρό χρονικό διάστημα. Σε αυτό το σημείο θα πρέπει να συνυπολογισθεί το γεγονός ότι υπάρχει εγγενής δυσχέρεια στην τεκμηρίωση στατιστικά σημαντικής επίδρασης μιας μεθόδου παρακολούθησης στην ελάττωση της συχνότητας θρόμβωσης των αυτόλογων αρτηριοφλεβικών επικοινωνιών, λόγω του ότι αυτή είναι σχετικά σπανιότερη επιπλοκή σε σχέση με τα συνθετικά μοσχεύματα και απαιτεί την μελέτη μεγαλύτερου στατιστικού δείγματος.

Παρατηρείται επίσης ετερογένεια όσον αφορά τον σχεδιασμό των μελετών, τις

εξεταζόμενες μεθόδους παρακολούθησης (έγχρωμο Doppler υπερηχογράφημα, υπολογισμός Qa με την μέθοδο ultrasound dilution, SVP ή συνδυασμοί αυτών) και τα μεσοδιαστήματα παρακολούθησης (τα οποία κυμαίνονται από εβδομαδιαίως έως 120 ημέρες).

Ο ορισμός της σημαντικής στένωσης δεν είναι κοινός για όλους τους μελετητές. Παλαιότερες μελέτες χρησιμοποιούν τον κλασικό ορισμό της σημαντικής στένωσης (ελάττωση της διαμέτρου > 50%), ενώ νεότερες μελέτες έχουν εισάγει λεπτομερέστερα υπερηχογραφικά κριτήρια για τον χαρακτηρισμό της στένωσης. Οι Malik και συνεργάτες υπογραμμίζουν την συμβολή της εισαγωγής επιπρόσθετων υπερηχογραφικών κριτηρίων προς αποφυγή δυνητικά περιττών παρεμβάσεων σε συνθετικά μοσχεύματα [12,18].

Το 2008 σε μεταανάλυση τους σχετικά με την παρακολούθηση της λειτουργίας των αγγειακών προσπελάσεων για αιμοκάθαρση, οι Casey και συνεργάτες διέκριναν προβλήματα μεθοδολογίας στις περισσότερες μελέτες που συμπεριέλαβαν, γεγονός που επιβεβαιώνεται κατά τη γνώμη τους από την ετερογένεια των αποτελεσμάτων[16].

Στην εν λόγω μεταανάλυση οι Casey και συνεργάτες προτείνουν εν κατακλείδι την χρήση του έγχρωμου Doppler υπερηχογραφήματος κατά την κρίση του θεράποντος ιατρού, λαμβάνοντας υπόψη τα δευτερογενή οφέλη που ανέδειξε η σχετική έρευνα[16].

Στην κλινική πράξη εφαρμόζονται παγκοσμίως συστάσεις και κατευθυντήριες οδηγίες, βασισμένες στα αποτελέσματα σχετικών κλινικών μελετών και μετααναλύσεων.

Κατευθυντήριες οδηγίες για την υπερηχογραφική παρακολούθηση της λειτουργίας των ώριμων αυτόλογων αρτηριοφλεβικών επικοινωνιών

Οι κατευθυντήριες οδηγίες **NKF-KDOQI (update 2006)** συνιστούν το έγχρωμο Doppler υπερηχογράφημα για την περιοδική παρακολούθηση της λειτουργίας των αυτόχθονων αρτηριοφλεβικών επικοινωνιών ως ισοδύναμη μέθοδο με την μέτρηση του όγκου ροής με την τεχνική ultrasound dilution. Ωστόσο, επισημαίνεται ότι δεν έχουν προκύψει στοιχεία που να συνηγορούν υπέρ της μίας μεθόδου έναντι της άλλης[5].

Συνιστάται η μηνιαία παρακολούθηση της παροχής των αρτηριοφλεβικών επικοινωνιών και υπογραμμίζεται η αξία της συγκριτικής εκτίμησης περιοδικών ελέγχων έναντι μίας μεμονωμένης μέτρησης[5].

Επισημαίνεται επίσης η αξία της μέτρησης της παροχής της προσπέλασης ως απολύτου μεγέθους προεπεμβατικά και της μεταβολής αυτής μετά από παρέμβαση για τη διόρθωση της στένωσης, ως ανεξάρτητων προγνωστικών παραγόντων για το αποτέλεσμα της παρέμβασης[5].

Σε αντίθεση με τις δύο αυτές μεθόδους παρακολούθησης, η στατική και δυναμική φλεβική πίεση αναφέρονται ως μέθοδοι παρακολούθησης που υστερούν όσον αφορά την προγνωστική τους αξία για επικείμενες επιπλοκές σε αυτόλογες αρτηριοφλεβικές επικοινωνίες σε σύγκριση με τα συνθετικά μοσχεύματα[5].

Σε ότι αφορά την αποκατάσταση της στένωσης, με βάση τα NFK-DOQI (update 2006) δεν προτείνεται προφυλακτική αντιμετώπιση αν η στένωση δεν συνοδεύεται από κλινικά ή αιμοδυναμικά σημεία δυσλειτουργίας της αρτηριοφλεβικής επικοινωνίας[5].

Σε συμφωνία με τα NFK-DOQI, το 2008 οι κατευθυντήριες οδηγίες **CARI Guidelines** (Caring for Australians with Renal Impairment) εκτιμούν ότι με βάση τα υπάρχοντα δεδομένα δεν μπορεί να τεκμηριωθεί αλλά ούτε και να απορριφθεί η τακτική υπερηχογραφική παρακολούθηση των αυτόλογων αρτηριοφλεβικών επικοινωνιών στα πλαίσια ενός προγράμματος screening[6].

Γίνεται επίσης αναφορά στον σχετικά περιορισμένο ρόλο της παρακολούθησης της δυναμικής φλεβικής πίεσης, για την ανάδειξη δυσλειτουργίας των αυτόλογων αρτηριοφλεβικών επικοινωνιών[6].

Οι κατευθυντήριες οδηγίες **European Best Practice Guidelines for Vascular Access**

προτείνουν λεπτομερή κλινική εξέταση της αγγειακής προσπέλασης πριν από κάθε συνεδρία αιμοδιάλυσης και περιοδικό, αντικειμενικό έλεγχο με μέτρηση του όγκου ροής (Qa)- ανά τρίμηνο για τις αυτόλογες αρτηριοφλεβικές επικοινωνίες και μηνιαίως για τα συνθετικά μοσχεύματα- ως αναπόσπαστο κομμάτι της παρακολούθησης των αιμοκαθαιρόμενων ασθενών [36].

Στις αντικειμενικές μεθόδους εξέτασης περιλαμβάνονται οι μετρήσεις του όγκου ροής (άμεσες και έμμεσες μέθοδοι) και η ψηφιακή αφαιρετική αγγειογραφία, ενώ η μέτρηση της πίεσης εντός της προσπέλασης, αν και υπερέχει σε διαθεσιμότητα δεν κρίνεται εξίσου αξιόπιστη[36].

Τα κριτήρια για προφυλακτική αντιμετώπιση της στένωσης σε αυτόλογες αρτηριοφλεβικές επικοινωνίες είναι : ελάττωση του όγκου ροής (Qa) > 20% ανά μήνα ή όγκος ροής < 300 ml/min (η απόλυτη τιμή του όγκου ροής αναφέρεται σε αυτόλογες αρτηριοφλεβικές επικοινωνίες στο αντιβράχιο, ενώ δεν παρατίθεται κατώτερο όριο του όγκου ροής για αυτόλογες αρτηριοφλεβικές επικοινωνίες κεντρικότερα)[36].

Η ψηφιακή αφαιρετική αγγειογραφία θα πρέπει να έχει περιορισμένο ρόλο στη διαγνωστική διερεύνηση δυσλειτουργούσας αρτηριοφλεβικής επικοινωνίας, κυρίως προ της ενδαγγειακής παρέμβασης για την διόρθωση σημαντικής στένωσης. Για την διάγνωση στένωσης στην περιοχή της αρτηριοφλεβικής αναστόμωσης σε αυτόλογες αρτηριοφλεβικές επικοινωνίες του αντιβραχίου, το έγχρωμο Doppler υπερηχογράφημα θεωρείται επαρκής μέθοδος. Η ψηφιακή αφαιρετική αγγειογραφία είναι ωστόσο περισσότερο αξιόπιστη σε σχέση με το έγχρωμο Doppler υπερηχογράφημα στην ανάδειξη κεντρικής φλεβικής στένωσης[36].

Οι κατευθυντήριες οδηγίες **Spanish Guidelines (2017)**, εκ μέρους του Spanish Multidisciplinary Vascular Access Group (GEMAV), συνιστούν την περιοδική παρακολούθηση της λειτουργίας των αυτόλογων αρτηριοφλεβικών επικοινωνιών με έγχρωμο Doppler υπερηχογράφημα (άμεση μέθοδος) και με υπολογισμό του όγκου ροής με την έμμεση μέθοδο ultrasound dilution [9].

Σύμφωνα με τις κατευθυντήριες οδηγίες Spanish Guidelines, το έγχρωμο Doppler υπερηχογράφημα θεωρείται αξιόπιστο στην ανάδειξη της στένωσης σε ασθενείς με δυσλειτουργούσες αρτηριοφλεβικές επικοινωνίες, χωρίς ωστόσο να είναι σε θέση να υποκαταστήσει την ψηφιακή αφαιρετική αγγειογραφία, η οποία θεωρείται μέθοδος αναφοράς. Η διενέργεια έγχρωμου Doppler υπερηχογραφήματος προτείνεται ως πρώτο βήμα διερεύνησης όλων των αυτόλογων αρτηριοφλεβικών επικοινωνιών με σημεία δυσλειτουργίας, ενώ επί κλινικής υπόνοιας στένωσης και αρνητικού υπερηχογραφήματος συνιστάται η περαιτέρω διερεύνηση με ψηφιακή αφαιρετική αγγειογραφία (DSA)[9].

Για πρώτη φορά γίνεται αναφορά από την ομάδα των Spanish Guidelines στις έννοιες της στένωσης υψηλού ή χαμηλού κινδύνου για θρόμβωση και στην προσέγγισή τους μέσω υπερηχογραφικών κριτηρίων. Ενδεικτικό είναι ότι η στένωση ορίζεται ως ελάττωση του εύρους του αυλού κατά το ήμισυ (> 50%) με συνοδό διπλασιασμό της μεγιστοσυστολικής ταχύτητας (PSV ratio > 2). Αντίθετα για τον

ορισμό της σημαντικής στένωσης (υψηλού κινδύνου για θρόμβωση) σε αυτόλογες αρτηριοφλεβικές επικοινωνίες προτείνεται επιπλέον η εκπλήρωση τουλάχιστον ενός εκ των επιπρόσθετων μορφολογικών (υπολειπόμενη διάμετρος < 2mm) ή λειτουργικών κριτηρίων ($Q_a < 500 \text{ mL/min}$, ελάττωση $Q_a > 25\%$, για τιμές $Q_a < 1000 \text{ mL/min}$ [9]).

Ανοικτή ή ενδαγγειακή παρέμβαση για την διόρθωση της στένωσης συνιστάται μόνο εφόσον αυτή κρίνεται σημαντική με βάση τα υπερηχογραφικά κριτήρια, υπογραμμίζοντας με αυτό τον τρόπο περαιτέρω τη συμβολή του έγχρωμου Doppler υπερηχογραφήματος στην παρακολούθηση των αγγειακών προσπελάσεων για αιμοκάθαρση και την στρατηγική αντιμετώπισης της στένωσης[9].

Οι κατευθυντήριες οδηγίες της Ευρωπαϊκής Εταιρείας Αγγειοχειρουργικής, **European Society of Vascular Surgery (ESVS) Vascular Access Clinical Practice Guidelines (2018)**, εφιστούν την προσοχή στην τήρηση καταρχήν ενός εντατικού πρωτοκόλλου κλινικής παρακολούθησης (monitoring) της λειτουργίας των αγγειακών προσπελάσεων για αιμοκάθαρση, το οποίο δεν στερείται αποτελεσματικότητας από πλευράς δευτερογενούς βατότητας σε σύγκριση με τις μεθόδους παρακολούθησης (surveillance)([37].

Συνιστούν την παρακολούθηση της λειτουργίας των αυτόλογων αρτηριοφλεβικών επικοινωνιών με υπολογισμό του όγκου ροής (Q_a) σε τρίμηνη βάση και με έγχρωμο Doppler υπερηχογράφημα σε τακτά χρονικά διαστήματα – σε αντίθεση με την σύσταση για τα συνθετικά μοσχεύματα[37].

Τα προτεινόμενα κριτήρια για περαιτέρω διερεύνηση και αντιμετώπιση της δυσλειτουργίας/ στένωσης αυτόλογης αρτηριοφλεβικής επικοινωνίας είναι : ελάττωση του όγκου ροής $Q_a < 500 \text{ mL/min}$ και ποσοστιαία ελάττωση του όγκου ροής $Q_a > 33\%$ μεταξύ διαδοχικών μετρήσεων. Τα αιμοδυναμικά αυτά κριτήρια δεν θεωρούνται απόλυτα και δεν υποκαθιστούν την κλινική εξέταση, με την οποία οφείλουν να συσχετίζονται[37].

Περαιτέρω διερεύνηση για την ανάδειξη στένωσης και την αποκατάστασή της, συνιστάται επίσης σε περίπτωση δυσλειτουργίας της αγγειακής προσπέλασης, η οποία επηρεάζει την ποιότητα της αιμοκάθαρσης (dialysis dose protection) [37].

Συνοπτικός πίνακας κατευθυντήριων οδηγιών για την παρακολούθηση (surveillance) των αυτόλογων αρτηριοφλεβικών επικοινωνιών για αιμοκάθαρση

NFK-DOQI	2006	περιοδική μέτρηση Qa με την μέθοδο ultrasound dilution ή υπερηχογραφική παρακολούθηση της λειτουργίας των αυτόλογων ΑΦΕ (ισοδύναμες μέθοδοι)	Guideline 4 (4.3)
EBPG for VA	2007	περιοδική μέτρηση Qa (ανά τρίμηνο για αυτόλογες ΑΦΕ)	Guideline 5.2
GEMAV (Spanish Guidelines)	2017	παρακολούθηση της λειτουργίας των αυτόλογων ΑΦΕ με έγχρωμο Doppler υπερηχογράφημα και μέτρηση Qa με την τεχνική ultrasound dilution	
ESVS	2018	ανά τρίμηνο μέτρηση Qa, υπερηχογραφική παρακολούθηση σε τακτά χρονικά διαστήματα	Rec. 45,49

Ποια είναι η κλινική σημασία της στένωσης σε αυτόλογες αρτηριοφλεβικές επικοινωνίες;

Είναι γενικώς αποδεκτό ότι οι αυτόλογες αρτηριοφλεβικές επικοινωνίες έχουν αδιαμφισβήτητα πλεονεκτήματα έναντι των συνθετικών μοσχευμάτων, τόσο λόγω χαμηλότερης συχνότητας επιπλοκών όσο και λόγω περισσότερο μακροχρόνιας βατότητας. Όμως σε ορισμένο χρονικό σημείο, μεταβολές της διατημητικής τάσης μπορεί να δημιουργήσουν την αιμοδυναμική συνθήκη για την ανάπτυξη στένωσης λόγω νεο- ενδοθηλιακής υπερπλασίας, γεγονός που οδηγεί σε δυσλειτουργία (πτώση του Qa) και θρόμβωση της αρτηριοφλεβικής επικοινωνίας.

Οι κατευθυντήριες οδηγίες NFK- DOQI (2006) προσδιορίζουν ως σημαντική στένωση, τον περιορισμό του εύρους του αυλού κατά 50% ή περισσότερο, ο οποίος συνοδεύεται από αιμοδυναμικά και κλινικά σημεία δυσλειτουργίας (π.χ. ελάττωση του όγκου ροής, αύξηση της φλεβικής πίεσης, οίδημα του άκρου που φέρει την ΑΦΕ κοκ).

Περισσότερο πρόσφατες έρευνες έχουν δείξει ότι στενώσεις μεγαλύτερες του 50% είναι πιθανό να υπάρχουν σε ένα υπολογίσιμο ποσοστό αυτόλογων αρτηριοφλεβικών επικοινωνιών, χωρίς κλινικά ή άλλα σημεία δυσλειτουργίας. Το 2015 οι Yachue Shi και συνεργάτες μελέτησαν με έγχρωμο Doppler υπερηχογράφημα και ψηφιακή αφαιρετική αγγειογραφία, έναν πληθυσμό 54 αιμοκαθαιρόμενων ασθενών με ώριμες αρτηριοφλεβικές επικοινωνίες, χωρίς σημεία δυσλειτουργίας ή ιστορικό αγγειακών συμβαμάτων. Κατά την ψηφιακή αφαιρετική αγγειογραφία ανευρέθηκαν συνολικά δεκατρείς στενώσεις μικρότερες του 50% και 7 στενώσεις μεγαλύτερες του 50% στο φλεβικό σκέλος της ΑΦΕ. Η μέτρηση του όγκου ροής στην βραχιόνιο αρτηρία με άμεσες ή έμμεσες μεθόδους ήταν εντός των φυσιολογικών ορίων, χωρίς στατιστικά σημαντική διαφορά μεταξύ της ομάδας των ασθενών με στένωση και αυτών χωρίς στένωση - αν και δεν παρατίθεται επεξεργασία των δεδομένων ανάλογα με το ποσοστό της στένωσης

(μικρότερη ή μεγαλύτερη του 50%). [22]

Είναι ενδιαφέρον ότι εντός της διαιτίας που ακολούθησε καταγράφηκε ένα μόνο περιστατικό εγκατάλειψης της προσπέλασης λόγω θρόμβωσης. [22]

Με βάση τα ανωτέρω είναι πιθανό να υφίστανται κλινικά σιωπηλές (αδύνατο να ανιχνευθούν με τις μεθόδους επιτήρησης και έμμεσης μέτρησης του όγκου ροής Qa) στενώσεις στο φλεβικό σκέλος της αναστόμωσης, ακόμη και μεγαλύτερες του 50%. Ωστόσο φαίνεται ότι δεν υπάρχει σε όλες τις περιπτώσεις η δυναμική περαιτέρω προόδου, με αποτέλεσμα την δυσλειτουργία, θρόμβωση και εγκατάλειψη της ΑΦΕ, τουλάχιστον βραχυπρόσθεσμα.

Η ανίχνευση και η στενή παρακολούθηση των κλινικά “αφανών “ αυτών στενώσεων θα μπορούσε να πραγματοποιηθεί με το έγχρωμο υπερηχογράφημα.

Εκτός από την ανάδειξη της ελάττωσης του εύρους του αυλού το έγχρωμο Doppler υπερηχογράφημα μπορεί να παρέχει αιμοδυναμικές πληροφορίες και έχει την δυνατότητα να αποτελέσει ένα πολύτιμο εργαλείο για την διάκριση μεταξύ οριακών (borderline με εκτιμώμενο κίνδυνο θρόμβωσης της τάξης του 1% ανά έτος) και σημαντικών στενώσεων, που είναι πιθανό να εξελιχθούν σε θρόμβωση της αγγειακής προσπέλασης [3].

Όσον αφορά τη γενικότερη στρατηγική παρακολούθησης με σκοπό την παρέμβαση για την διατήρηση της βατότητας των αυτόλογων αρτηριοφλεβωδών επικοινωνιών, τίθεται το ερώτημα αν η απόφαση για παρέμβαση θα πρέπει να βασίζεται σε μεθόδους με υψηλή ευαισθησία - σε βάρος της ειδικότητας και με τον κίνδυνο “ περιττών” παρεμβάσεων , που ενέχουν τον κίνδυνο " αναζοπύρωσης " της νεο- ενδοθηλιακής υπερπλασίας και πρώιμης επαναστένωσης – ή σε μεθόδους με υψηλή ειδικότητα και θετική προγνωστική αξία.

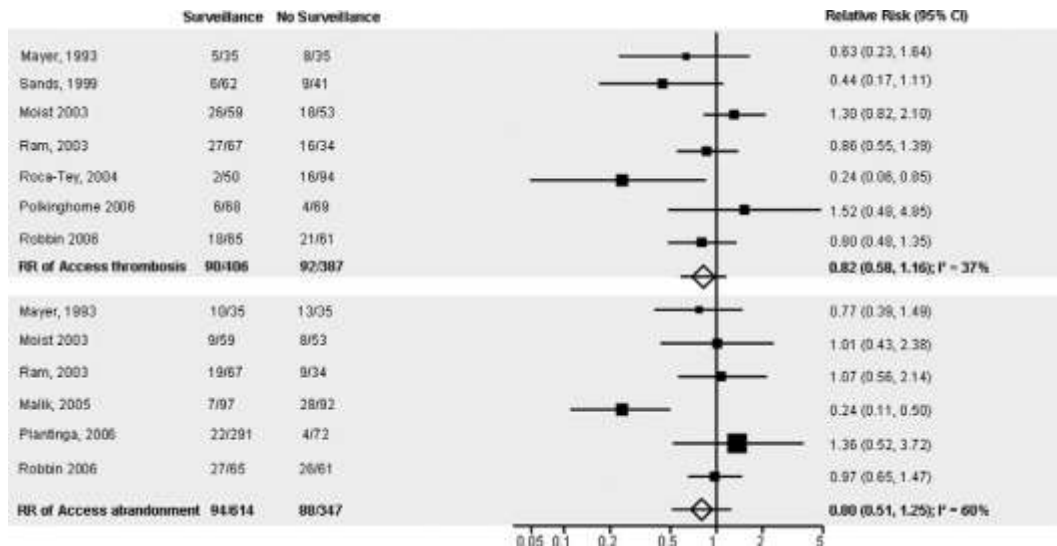
Η συμβολή του έγχρωμου Doppler υπερηχογραφήματος στην παρακολούθηση της λειτουργίας των αυτόλογων αρτηριοφλεβικών επικοινωνιών για αιμοκάθαρση

Οι Polkinghorne και συνεργάτες εφαρμόζοντας ένα πρωτόκολλο μηνιαίας παρακολούθησης – έμμεσης μέτρησης του όγκου ροής σε αυτόλογες αρτηριοφλεβώδεις επικοινωνίες, παρατήρησαν μια μέτρια – όχι στατιστικά σημαντική ($P=0,09$) – αύξηση του αριθμού των στενώσεων που αναδείχθηκαν με μια τάση για περισσότερο πρώιμη ανάδειξη της στένωσης [7].

Από τα δημοσιευμένα στοιχεία προκύπτει επίσης ότι θέτοντας ως κατώτατο όριο για τον όγκο ροής τα 500ml/min, διέφυγαν έντεκα περιπτώσεις αγγειογραφικά αναδειχθείσας στένωσης μεγαλύτερης του 50%. Το γεγονός αυτό δυνητικά υπογραμμίζει την σημασία της ποσοστιαίας ελάττωσης του όγκου ροής μεταξύ διαδοχικών μετρήσεων, ως επιπρόσθετου κριτηρίου, ενώ μία διαφορετική ερμηνεία θα μπορούσε να είναι η υπόθεση ότι όλες οι αγγειογραφικά αναδεικνυόμενες στενώσεις δεν είναι απαραίτητα λειτουργικά σημαντικές, δηλαδή στενώσεις ακόμη και μεγαλύτερες του 50% δεν συνεπάγονται κατ' ανάγκη αιμοδυναμικές διαταραχές, ικανές να προκαλέσουν δυσλειτουργία της αρτηριοφλεβικής επικοινωνίας [7].

Το 2008 μία μετα- ανάλυση εννέα μελετών από τους Casey και συνεργάτες σχετικά με την επίδραση των μεθόδων παρακολούθησης της λειτουργίας των αγγειακών προσπελάσεων (τόσο αυτόλογων αρτηριοφλεβικών επικοινωνιών όσο και συνθετικών μοσχευμάτων) κατέδειξε μία στατιστικά μη σημαντική ελάττωση της συχνότητας θρόμβωσης και της εγκατάλειψης της αγγειακής προσπέλασης [16].

Στο ακολούθως παρατιθέμενο διάγραμμα από την μετα- ανάλυση των Casey και συνεργατών [16] είναι εμφανές ότι ο χαμηλότερος συγκριτικά σχετικός κίνδυνος για θρόμβωση της προσπέλασης καταγράφηκε σε μελέτη των Roca- Tey και συνεργατών (2004), η οποία περιελάμβανε 90% αυτόλογες αρτηριοφλεβικές επικοινωνίες και 10% αγγειακές προσπελάσεις με προσθετικά μοσχεύματα, δυνητικά αντιπροσωπεύοντας μια ισχυρότερη τάση για ελάττωση των αγγειακών συμβαμάτων σε αυτόλογες αρτηριοφλεβικές επικοινωνίες συγκριτικά με τα συνθετικά μοσχεύματα, στα πλαίσια ενός προγράμματος παρακολούθησης της λειτουργίας τους με μέτρηση του όγκου ροής (Qa) σε τακτά χρονικά διαστήματα.



Surveillance of arteriovenous hemodialysis access: A systematic review and meta-analysis
Edward T. Casey, DO,a,b M. Hassan Murad, MD, MPH,a,c Adnan Z. Rizvi, MD,a,d
Anton N. Sidawy, MD, MPH,f Martina M. McGrath, MD,a Mohamed B. Elamin, MBBS,a
David N. Flynn, BS,a Finnian R. McCausland, MD,a Danny H. Vo, MD,a Ziad El-Zoghby, MD,a,b
Audra A. Duncan, MD,d Michal J. Tracz, MD,a,b Patricia J. Erwin, MLS,a and
Victor M. Montori, MD, MSc,a,e Rochester, Minn; Washington, DC (J Vasc Surg 2008;48:48S-54S.)

Σε μια προοπτική τυχαιοποιημένη μελέτη, οι Tessitore και συνεργάτες [24] κατέδειξαν θετική επίδραση της τακτικής παρακολούθησης του όγκου ροής στην βατότητα της αγγειακής προσπέλασης και παρατήρησαν τον προγνωστικό ρόλο του όγκου ροής προεγχειρητικά και κατά την άμεση μετεγχειρητική περίοδο. Ανεξάρτητα από το είδος της επέμβασης (ανοικτή ή ενδοαγγειακή παρέμβαση) οι προσπελάσεις με υψηλότερες τιμές όγκου ροής- προεγχειρητικά και άμεσα μετεγχειρητικά - ήταν στατιστικά περισσότερο πιθανό να έχουν καλύτερη πρόγνωση μετά την παρέμβαση. Η παρατήρηση αυτή υποστηρίζει ένα πιθανό όφελος από την έγκαιρη διόρθωση της στένωσης με εκλεκτικές παρεμβάσεις, όσο η αρτηριοφλεβική επικοινωνία είναι ακόμη επαρκής για αιμοκάθαρση, και συνάδει με τα αποτελέσματα προηγούμενων μελετών από τους ίδιους συγγραφείς [25,26].

Αξίζει ωστόσο να σημειωθεί ότι από την ίδια μελέτη προκύπτουν επίσης στοιχεία, συμβατά με την υπόθεση ότι η πρώιμη παρέμβαση για την διόρθωση της στένωσης μπορεί να αποτελέσει μέσω του τραυματισμού του ενδοθηλίου έναυσμα για νεο-ενδοθηλιακή υπερπλασία και επαναστένωση σε σύντομο χρονικό διάστημα [24].

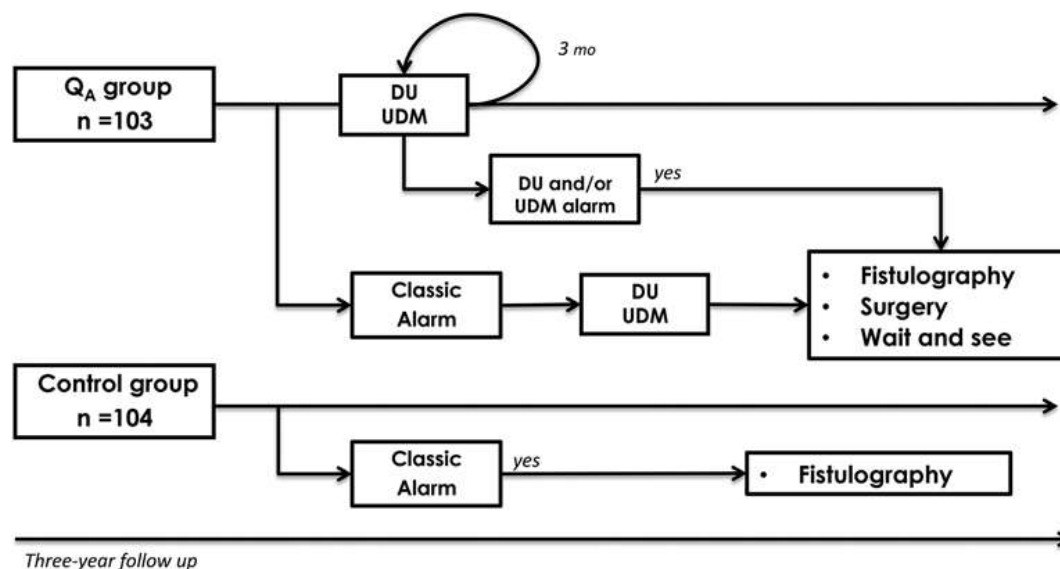
Το 2016 οι Ravanì και συνεργάτες, σε μία μετα- ανάλυση 14 μελετών σχετικών με την προφυλακτική παρέμβαση σε αγγειακές προσπελάσεις για αιμοκάθαρση κατέληξαν σε στατιστικά σημαντική ελάττωση της συχνότητας θρόμβωσης της προσπέλασης, χωρίς ωστόσο να προκύπτει στατιστικά σημαντική επίδραση στην συνολική βατότητα των προσπελάσεων [27].

Τα αποτελέσματα της ανωτέρω μετα- ανάλυσης έχουν εν μέρει δεχθεί κριτική, όσον αφορά την επεξεργασία των δεδομένων. Οι Rainmann και συνεργάτες (2018),

υποστήριξαν ότι εντόπισαν ένα λάθος στην εξαγωγή των δεδομένων που αφορούν στην ομάδα των αυτόλογων αρτηριοφλεβικών επικοινωνιών και ότι η επανάληψη των λοιπών βημάτων της επεξεργασίας των δεδομένων, μετά την διόρθωσή του, μεταβάλλει τα αποτελέσματα για την συγκεκριμένη ομάδα προσπελάσεων, καταδεικνύοντας στατιστικά σημαντικό όφελος για την συνολική βατότητα των αυτόλογων αρτηριοφλεβικών επικοινωνιών μετά από έγκαιρη παρέμβαση. Δυστυχώς δεν ισχύει το ίδιο και για τις προσπελάσεις με τη χρήση προσθετικών μοσχευμάτων [28].

Οι Scaffaro και συνεργάτες, μελέτησαν την επίδραση ενός προγράμματος παρακολούθησης - με έγχρωμο Doppler υπερηχογράφημα ανά τρίμηνο - 53 αυτόλογων αρτηριοφλεβικών επικοινωνιών και κατέγραψαν στατιστικά σημαντική ελάττωση των περιπτώσεων τοποθέτησης κεντρικών φλεβικών καθετήρων καθώς και θετική επίδραση - ωστόσο όχι στατιστικά σημαντική- στη συχνότητα θρόμβωσης της προσπέλασης [29].

Σε μια πολυκεντρική, τυχαιοποιημένη μελέτη (2017) οι Aragoncillo και συνεργάτες [19] μελέτησαν την εφαρμογή ενός πρωτοκόλλου παρακολούθησης της λειτουργίας 103 αυτόλογων αρτηριοφλεβικών επικοινωνιών, με διαδοχικές μετρήσεις του όγκου ροής ανά τρίμηνο, τόσο με το έγχρωμο Doppler υπερηχογράφημα, όσο και με την έμμεση μέθοδο ultrasound dilution technique, χρησιμοποιώντας τον ακόλουθο αλγόριθμο.



DU = Duplex ultrasound

UDM = Ultrasound Dilution Method (indirect Qa measurement)

Adding access blood flow surveillance reduces thrombosis and improves arteriovenous fistula patency: a randomized controlled trial. Inés Aragoncillo^{1,2}, Soraya Abad¹, Silvia Caldes³, Yésika Amézquita³, Almudena Vega¹, Antonio Cirugeda³, Cristina Moratilla², José Ibeas⁴, Ramón Roca-Tey⁵, Cristina Fernández⁶, Nicolás Macías¹, Borja Quiroga⁷, Ana Blanco⁸, Maite Villaverde⁸, Caridad Ruiz⁸, Belén Martín⁹, Asunción M. Ruiz⁹, Jara Ampuero⁹, Fernando de Alvaro³, Juan M. López-Gómez¹

Κατέληξαν ότι η ανά τρίμηνο παρακολούθηση του όγκου ροής με την έμμεση μέθοδο ultrasound dilution και με έγχρωμο Doppler υπερηχογράφημα είχε σαν αποτέλεσμα την ελάττωση της συχνότητας θρόμβωσης και την αύξηση της συνολικής βατότητας [19].

Τα κριτήρια που χρησιμοποιήθηκαν για την απόφαση επέμβασης ή όχι είναι διαφορετικά για τις δύο ομάδες (ομάδα παρακολούθησης Qa και ομάδα ελέγχου). Αντίθετα από την ομάδα ελέγχου, όπου η απόφαση για παρέμβαση στηρίχθηκε στα αποτελέσματα της ψηφιακής αφαιρετικής αγγειογραφίας και την παρουσία τουλάχιστον ενός κλινικού - αιμοδυναμικού κριτηρίου δυσλειτουργίας της ΑΦΕ, για την ομάδα παρακολούθησης του όγκου ροής (Qa), η απόφαση για παρέμβαση ή όχι, έλαβε υπόψιν τόσο ανατομικά όσο και αιμοδυναμικά, λειτουργικά υπερηχογραφικά κριτήρια (όγκος ροής (Qa) < 500ml/min, ελάττωση του όγκου ροής (Qa reduction) > 25% μεταξύ διαδοχικών μετρήσεων, μέγιστο συστολική ταχύτητα στο επίπεδο της στένωσης > 400cm/s και λόγος μέγιστο συστολικών ταχυτήτων (PSV ratio) > 2-3). Οι αναδεικνυόμενες στενώσεις στην ομάδα παρακολούθησης του όγκου ροής (Qa group), ακόμη και αν επρόκειτο για στενώσεις >50%, δεν υποβάλλονταν σε διορθωτικές παρεμβάσεις εάν δεν πληρούσαν τα προαναφερόμενα αιμοδυναμικά κριτήρια. Η στρατηγική αυτή συνάδει με την υπόθεση ότι ίσως δεν απαιτείται άμεση διόρθωση όλων των υφιστάμενων στενώσεων, σε μια προσπάθεια λειτουργικές αυτόλογες αρτηριοφλεβικές επικοινωνίες να αποφύγουν τον κίνδυνο επίτασης της νεο- ενδοθηλιακής υπερπλασίας και επιτάχυνσης των διεργασιών της επαναστένωσης.

Εκτός από την θετική επίδραση στην διατήρηση της βατότητας της προσπέλασης, οι συγγραφείς υπογραμμίζουν την αποτελεσματικότητα του έγχρωμου Doppler υπερηχογραφήματος τόσο στην ανίχνευση όσο και στον χαρακτηρισμό τυχόν υποκείμενης στένωσης ως αιμοδυναμικά σημαντικής ή όχι.

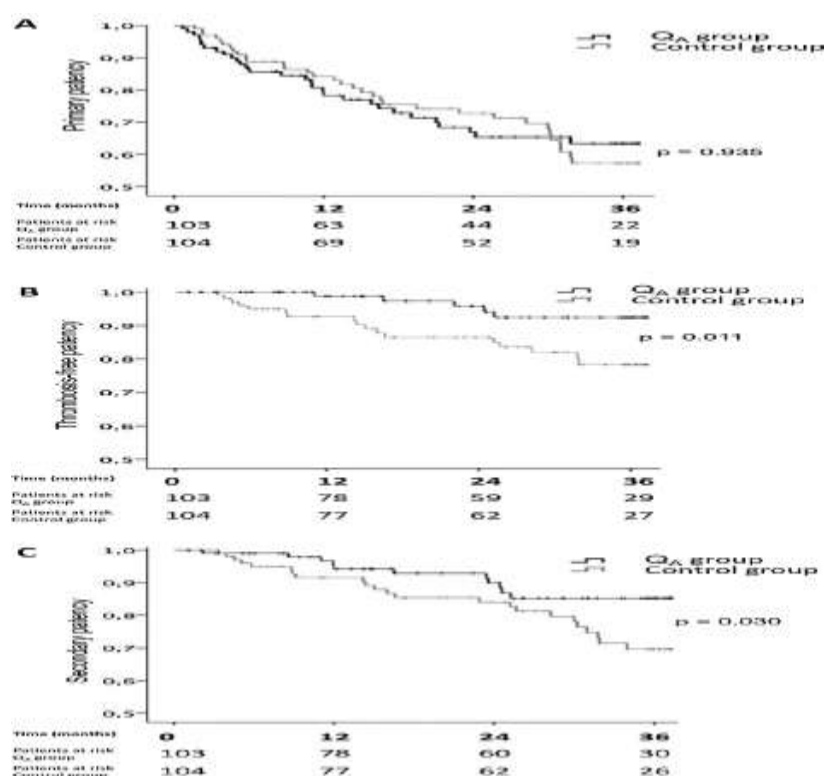
Επισημαίνεται επίσης ότι στην ομάδα παρακολούθησης του όγκου ροής σημειώθηκε σημαντική ελάττωση της συχνότητας εγκατάλειψης της αρτηριοφλεβικής επικοινωνίας, λόγω ανεπιτυχούς θρομβεκτομής ή θρόμβωσης που θεωρήθηκε εκ των προτέρων ότι δεν επιδέχεται θρομβεκτομής [19].

Με βάση την ανάλυση των Arangoncillo και συνεργατών, ένα περιστατικό θρόμβωσης αυτόλογης αρτηριοφλεβικής επικοινωνίας μπορεί να αποφευχθεί για κάθε επτά αρτηριοφλεβικές επικοινωνίες που υποβάλλονται στο εν λόγω πρωτόκολλο τρίμηνης παρακολούθησης, με άμεσα επωφελή αποτελέσματα, τόσο από κλινικής απόψεως (βελτίωση της βατότητας της επικοινωνίας, μείωση των ανεπιθύμητων συμβαμάτων, π.χ. επείγουσα τοποθέτηση προσωρινού κεντρικού φλεβικού καθετήρα) όσο και από οικονομικής πλευράς (ελάττωση του συνολικού κόστους νοσηλείας)[19].

Με βάση την τριετή εμπειρία τους, οι Arangoncillo και συνεργάτες συστήνουν την τακτική παρακολούθηση με έγχρωμο Doppler υπερηχογράφημα των αυτόλογων

αρτηριοφλεβικών επικοινωνιών ανά τρίμηνο ή εναλλακτικά τουλάχιστον μία φορά ετησίως, πάντα σε συνδυασμό με μέτρηση του όγκου ροής με την έμμεση μέθοδο ultrasound dilution σε τρίμηνη βάση [19].

Σε ανασκόπηση των δύο τελευταίων μελετών, των Scaffaro και συνεργατών [29] και των Aragoncillo και συνεργατών [19], προκύπτει το ερώτημα εάν ο διπλασιασμός του στατιστικού δείγματος, είναι ουσιαστικά η παράμετρος η οποία συμβάλλει στην ανάδειξη στατιστικά σημαντικής επίδρασης στην συχνότητα θρόμβωσης και την βατότητα των προσπελάσεων στην δεύτερη μελέτη. Δεδομένου ότι η θρόμβωση των ώριμων αυτόλογων αρτηριοφλεβικών επικοινωνιών είναι σχετικά σπανιότερη ως επιπλοκή συγκριτικά με τα συνθετικά μοσχεύματα, ενδέχεται περαιτέρω αύξηση του στατιστικού δείγματος να έχει ακόμη μεγαλύτερο αντίκτυπο στην αποσαφήνιση των θετικών επιδράσεων της υπερηχογραφικής παρακολούθησης όσον αφορά την συχνότητα θρόμβωσης και εγκατάλειψης της αρτηριοφλεβικής επικοινωνίας.



Adding access blood flow surveillance reduces thrombosis and improves arteriovenous fistula patency: a randomized controlled trial. Inés Aragoncillo^{1,2}, Soraya Abad¹, Silvia Caldés³, Yésika Amézquita³, Almudena Vega¹, Antonio Cirugeda³, Cristina Moratilla², José Ibeas⁴, Ramón Roca-Tey⁵, Cristina Fernández⁶, Nicolás Macías¹, Borja Quiroga⁷, Ana Blanco⁸, Maite Villaverde⁸, Caridad Ruiz⁸, Belén Martín⁹, Asunción M. Ruiz⁹, Jara Ampuero⁹, Fernando de Alvaro³, Juan M. López-Gómez¹

Οι Aragoncillo και συνεργάτες [19] λαμβάνουν υπόψιν τόσο ανατομικά όσο και αιμοδυναμικά κριτήρια για τον χαρακτηρισμό και την επακόλουθη αντιμετώπιση

της στένωσης και ενδέχεται η θετική επίδραση της παρακολούθησης να οφείλεται – τουλάχιστον εν μέρει - στην προσεκτική επιλογή προς επέμβαση, των αιμοδυναμικά σημαντικών, υψηλού κινδύνου για θρόμβωση στενώσεων .

Οι Malik και συνεργάτες είχαν υπαινιχθεί την ανάγκη για επαναπροδιορισμό των κριτηρίων για διόρθωση της στένωσης, σε σχετικά πρόσφατη (2014) ανασκόπηση της βιβλιογραφίας σχετικά με την υπερηχογραφική και λειτουργική παρακολούθηση της λειτουργίας των συνθετικών μοσχευμάτων για αιμοκάθαρση [18].

Το έγχρωμο Doppler υπερηχογράφημα αποτελεί μία μοναδική μέθοδο, η οποία συνδυάζει την δυνατότητα ανάδειξης της στένωσης με ανατομικούς όρους, με την άμεση απεικόνιση του αιτιολογικού παράγοντα της στένωσης (λόγω νεο-ενδοθηλιακής υπερπλασίας, είτε λόγω εξωτερικής πίεσης κοκ) και την εκτίμηση σε πραγματικό χρόνο των τυχόν αιμοδυναμικών διαταραχών, που απορρέουν από αυτή.

Σε μια πρόσφατη μελέτη για την αξιοπιστία του έγχρωμου Doppler υπερηχογραφήματος στην ανάδειξη της στένωσης σε σύγκριση με την ψηφιακή αφαιρετική αγγειογραφία - η οποία θεωρείται η μέθοδος αναφοράς – οι Ashvin και συνεργάτες κατέληξαν ότι η συνδυαστικά υψηλότερη ευαισθησία και ειδικότητα της μεθόδου παρατηρήθηκε σε τιμές λόγου μέγιστων συστολικών ταχυτήτων (PSV ratio) περίπου 1,96, γεγονός που υπογραμμίζει την συμβολή του κριτηρίου του λόγου των ταχυτήτων ως επιπρόσθετου κριτηρίου [4].

Το 2016 μια μελέτη παρατήρησης 2184 αιμοκαθαιρόμενων ασθενών επιβεβαίωσε την προγνωστική αξία του έγχρωμου Doppler υπερηχογραφήματος, χρησιμοποιώντας ως κριτήρια τον όγκο ροής (Qa) και την υπολειπόμενη διάμετρο του φλεβικού σκέλους στο σημείο της στένωσης (RD- residual vein diameter) σε αυτόλογες αρτηριοφλεβικές επικοινωνίες και έθεσε τα 581,5ml/min για τον όγκο ροής και το 0,185cm για την υπολειπόμενη διάμετρο ως τα κατώτατα όρια πέραν των οποίων υφίσταται αυξημένος κίνδυνος για αγγειακά συμβάματα [30].

Ανεξάρτητα από το εάν ένα δεδομένο πρωτόκολλο τακτικής υπερηχογραφικής παρακολούθησης των αυτόλογων αρτηριοφλεβικών επικοινωνιών είναι σε θέση να αυξήσει ή όχι την δευτερογενή βατότητα, στην κλινική πράξη, η παρακολούθηση της λειτουργίας της αγγειακής προσπέλασης επηρεάζει ευρύτερα την γενική κατάσταση και την ποιότητα της ζωής των αιμοκαθαιρόμενων ασθενών, μειώνοντας τον κίνδυνο ανεπιθύμητων συμβαμάτων.

Η παρακολούθηση της λειτουργίας της αγγειακής προσπέλασης έχει κεφαλαιώδη σημασία για την επίτευξη και διατήρηση των βέλτιστων συνθηκών αιμοδιάλυσης (dialysis dose protection) [5,37].

Σύμφωνα με δύο τουλάχιστον δημοσιευμένες μελέτες, η τακτική υπερηχογραφική παρακολούθηση των αυτόλογων αρτηριοφλεβικών επικοινωνιών ελάττωσε

σημαντικά την συχνότητα επείγουσας τοποθέτησης κεντρικών φλεβικών καθετήρων και εμμέσως οδήγησε σε ελάττωση των σχετιζόμενων ανεπιθύμητων συμβαμάτων και κόστους νοσηλείας [29,19].

Η μηνιαία μέτρηση του όγκου ροής των αυτόλογων αρτηριοφλεβικών επικοινωνιών βρέθηκε ότι σχετίζεται με αυξημένη συχνότητα και πρωιμότερη ανίχνευση τυχόν υποκείμενης στένωσης, με αποτέλεσμα οι ασθενείς να υποβάλλονται σε περισσότερο εκλεκτικές επεμβάσεις [7]. Αν και θεωρητικά η πρωιμότερη παρέμβαση θα έπρεπε να συνοδεύεται από καλύτερη πρόγνωση, αυτή δεν βρέθηκε να επηρεάζει την δευτερογενή βατότητα της προσπέλασης.

Έχει παρατηρηθεί επίσης ελάττωση του αριθμού των επεμβάσεων σε επείγουσα βάση, λόγω δυσλειτουργίας των αγγειακών προσπελάσεων, όπως και του χρόνου έκθεσης σε ιοντίζουσα ακτινοβολία μετά την εφαρμογή ενός προγράμματος ετήσιας παρακολούθησης των αυτόλογων αρτηριοφλεβικών επικοινωνιών με έγχρωμο Doppler υπερηχογράφημα [20].

Οι Doelman και συνεργάτες παρατήρησαν ότι η διενέργεια έγχρωμου Doppler υπερηχογραφήματος πριν την ψηφιακή αφαιρετική αγγειογραφία, θα είχε μεταβάλλει την προσέγγιση σε 31 από συνολικά 81 περιπτώσεις (38%) διερεύνησης αγγειακών προσπελάσεων με σημεία δυσλειτουργίας, οδηγώντας έμμεσα σε ελάττωση του αριθμού των παρακεντήσεων της προσπέλασης και της συνολικής έκθεσης σε ιοντίζουσα ακτινοβολία [21].

Άλλο ένα πλεονέκτημα της έγκαιρης παρέμβασης με σκοπό την πρόληψη της θρόμβωσης είναι η διαφύλαξη κατά το δυνατόν των αγγείων για δημιουργία νέας προσπέλασης στο μέλλον [31].

Επιπρόσθετα, σε σύγκριση με άλλες προτεινόμενες μεθόδους παρακολούθησης, το έγχρωμο Doppler υπερηχογράφημα έχει την δυνατότητα να αναδείξει επιπλοκές των αγγειακών προσπελάσεων για αιμοκάθαρση, οι οποίες δεν σχετίζονται με ελάττωση του όγκου ροής (ανευρύσματα, σύνδρομο υποκλοπής, κοκ) [32], όπως επίσης και να διευκρινίσει την φύση της στένωσης (αν αυτή οφείλεται σε νεο-ενδοθηλιακή υπερπλασία, στην ανατομία των αγγείων ή σε εξωτερική πίεση).

Έχουν αναφερθεί επίσης περιπτώσεις όπου η χρήση των υπερήχων αποσαφήνισε εγκαίρως αίτια "δυσλειτουργίας" μιας προσπέλασης, που δεν σχετίζονταν με υποκείμενη στένωση ή άλλες επιπλοκές, π.χ. λανθασμένη τοποθέτηση των βελόνων της αιμοκάθαρσης, ώστε να αποφευχθεί τυχόν άσκοπη περαιτέρω διερεύνηση [19].

Ερωτήματα που θα πρέπει να απαντηθούν στο μέλλον

Τα διαθέσιμα στατιστικά δεδομένα δεν επαρκούν για την τεκμηρίωση του ρόλου της υπερηχογραφικής παρακολούθησης των αυτόχθονων αρτηριοφλεβωδών επικοινωνιών. Για την περαιτέρω ενίσχυση του ρόλου του έγχρωμου Doppler υπερηχογραφήματος, απαιτούνται πολυκεντρικές μελέτες με επαρκές στατιστικό δείγμα, οι οποίες θα εξετάσουν τον αντίκτυπο ενός τυποποιημένου πρωτοκόλλου υπερηχογραφικής παρακολούθησης στις επιμέρους παραμέτρους που επηρεάζουν - άμεσα ή έμμεσα - την ποιότητα ζωής των αιμοκαθαιρόμενων ασθενών.

Επιπλέον απαιτείται περαιτέρω έρευνα για την καθιέρωση αξιόπιστων υπερηχογραφικών κριτηρίων, τα οποία να συνδυάζουν την υψηλότερη δυνατή ευαισθησία και ειδικότητα, για τον χαρακτηρισμό της στένωσης ως σημαντικής (υψηλού κινδύνου). Τα οφέλη της υπερηχογραφικής λειτουργικής παρακολούθησης ενδέχεται να επαυξηθούν με την εφαρμογή επιπρόσθετων ή ακριβέστερων υπερηχογραφικών κριτηρίων, με σκοπό τη διάκριση μεταξύ α) στενώσεων που έχουν την τάση να εξελιχθούν σε δυσλειτουργία, θρόμβωση και τελικά εγκατάλειψη της αρτηριοφλεβικής επικοινωνίας και β) στενώσεων χαμηλού κινδύνου, οι οποίες πιθανότατα δεν θα επηρεάσουν βραχυπρόθεσμα την λειτουργία και συνεπώς την βατότητα της αρτηριοφλεβικής επικοινωνίας. Η υπόθεση ότι η αύξηση της ειδικότητας του έγχρωμου Doppler υπερηχογραφήματος στην ανάδειξη λειτουργικά σημαντικής στένωσης ενδέχεται να έχει ως αντίκτυπο στατιστικά σημαντική αύξηση της δευτερογενούς βατότητας οφείλει επίσης να διερευνηθεί.

Εκτός όμως από την καθιέρωση ακριβέστερων κριτηρίων για την τεκμηρίωση σημαντικής στένωσης, θα πρέπει επίσης να δοθεί έμφαση στο θέμα της διακύμανσης μεταξύ διαδοχικών μετρήσεων (inter- intraobserver variability). Προκειμένου να διασφαλισθεί η αξιοπιστία (reliability) διαδοχικών μετρήσεων με το έγχρωμο Doppler υπερηχογράφημα, οι Nalesso και συνεργάτες εφιστούν την προσοχή στην τήρηση ενός τυποποιημένου, “ βήμα προς βήμα” πρωτοκόλλου εξέτασης, στο οποίο μεταξύ άλλων περιλαμβάνονται : α) η χρήση της M-mode λειτουργίας για την μέτρηση της διαμέτρου του αγγείου (προς αποφυγή των αποκλίσεων των μετρήσεων του Qa, των σχετιζόμενων με σφάλματα λόγω παλμικότητας στον υπολογισμό της διαμέτρου του αγγείου), β) η ρύθμιση της γωνίας Doppler στις 57-60 μοίρες σε όλες τις διαδοχικές μετρήσεις, γ) η χρήση του κατάλληλου δείγματος όγκου με σκοπό τον προσδιορισμό της κατά το δυνατόν πλέον αντιπροσωπευτικής μέσης ταχύτητας ροής και δ) η καταγραφή των διαστάσεων παρακείμενων συλλογών, ανευρυσμάτων κλπ, σε τρία επίπεδα, όπου αυτό κρίνεται απαραίτητο [22]. Η αιμοδυναμική κατάσταση του εξεταζόμενου κατά την εκάστοτε μέτρηση θα πρέπει επίσης να τίθεται υπόψιν κατά τους συγκριτικούς ελέγχους. Τέλος προς την κατεύθυνση αυτή θα ήταν επωφελής η εξάλειψη των εγγενών αποκλίσεων μεταξύ κατασκευαστών, που αφορούν στο λογισμικό που χρησιμοποιείται για τον υπολογισμό του όγκου ροής.

Η αποτελεσματικότητα ενός “εξατομικευμένου” προγράμματος υπερηχογραφικής παρακολούθησης - με μικρότερα μεσοδιαστήματα μεταξύ διαδοχικών επανελέγχων σε ασθενείς υψηλού κινδύνου και σε ασθενείς με οριακές τιμές μετρήσεων - θα μπορούσε επίσης να αποτελέσει το αντικείμενο μελλοντικής έρευνας.

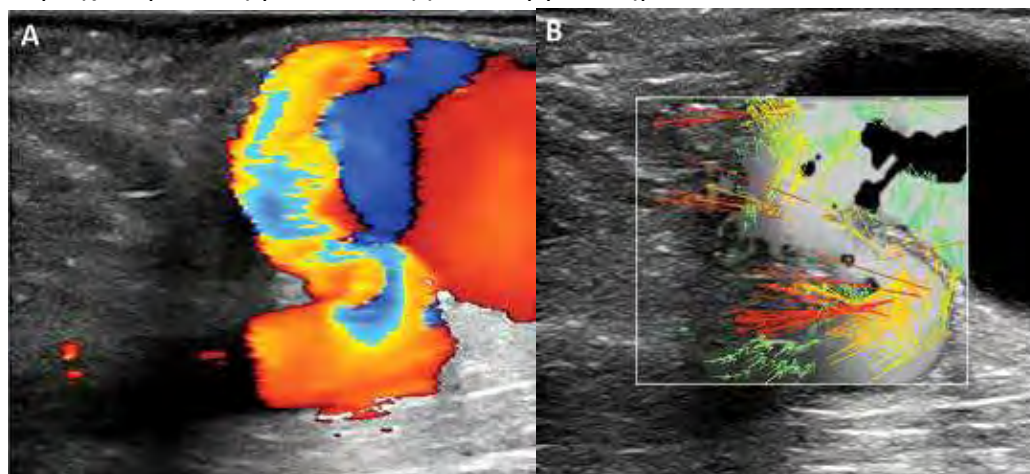
Τέλος, είναι σκόπιμη η περαιτέρω κατανόηση των παθοφυσιολογικών μηχανισμών που οδηγούν σε στένωση και δυσλειτουργία της αυτόλογης αρτηριοφλεβικής επικοινωνίας, και η συσχέτισή τους με αξιόπιστα κλινικά και υπερηχογραφικά κριτήρια, για τον προσδιορισμό της βέλτιστης χρονικής στιγμής για την διόρθωση της στένωσης.

Η τεχνική Vector flow imaging

Το 2010 οι Niemann και συνεργάτες πρότειναν ένα *in vitro* υπολογιστικό μοντέλο για την προσομοίωση παραμέτρων ροής (χαμηλή, εξαιρετικά υψηλή ή επαλάσσουσα/ ταλαντούμενη διατμητική τάση στο αγγειακό τοίχωμα) σε πλαγιοπλάγιες αυτόλογες αρτηριοφλεβικές επικοινωνίες, με σκοπό τη συσχέτισή τους με επιπλοκές των επικοινωνιών (στένωση, θρόμβωση, σχηματισμός ανευρύσματος) και απέδειξαν ότι συνθήκες χαμηλής ή επαλάσσουσας διατμητικής τάσης (*low or oscillating wall shear stress*) υφίστανται στο φλεβικό σκέλος περιφερικά της αναστόμωσης, σε αντιστοιχία με περιοχές όπου παρατηρούνται στενώσεις με αυξημένη συχνότητα [33]. Τα ανωτέρω ευρήματα θα μπορούσαν να αποτελέσουν την αφετηρία περαιτέρω διερεύνησης των μηχανισμών, οι οποίοι είναι δυνητικά υπεύθυνοι για την επιτάχυνση και περαιτέρω πρόοδο της στένωσης [33].

Η τεχνική Vector Flow Imaging αποτελεί μία αναπτυσσόμενη μέθοδο, η οποία είναι σε θέση να απεικονίσει την ροή προς κάθε κατεύθυνση, ανεξαρτήτως της γωνίας Doppler. Οι Fiorina και συνεργάτες δημοσίευσαν προκαταρκτικά αποτελέσματα από την εμπειρία τους στην μελέτη κερκιδοκεφαλικών αρτηριοφλεβικών επικοινωνιών με την τεχνική Vector Flow Imaging, καταλήγοντας ότι κατέστη δυνατό να απεικονίσουν την διαταραχή της ροής, ως επιμέρους διανύσματα ακόμη και κάθετα στο τοίχωμα του αγγείου [34].

Περαιτέρω έρευνα και ανάλυση της κατεύθυνσης και της ταχύτητας των επιμέρους συστατικών της ροής θα μπορούσε ενδεχομένως να οδηγήσει στην ανάπτυξη ενός αλγορίθμου για την “ αιμοδυναμική χαρτογράφηση “ του κυκλώματος της αρτηριοφλεβικής επικοινωνίας, με σκοπό την ανάδειξη αιμοδυναμικά “ευάλωτων” περιοχών, με τάση για ανάπτυξη λειτουργικά σημαντικών στενώσεων.



Ultrasound Vector Flow Imaging – could be a new tool in evaluation of arteriovenous fistulas for hemodialysis? Ilaria Fiorina¹, Maria Vittoria Raciti¹, Alfredo Goddi², Vito Cantisani³, Chandra Bortolotto¹, Shane Chu⁴, Fabrizio Calliada¹ *J Vasc Access* 2017; 18 (4): 284-289, DOI: 10.5301/jva.5000721

Τέλος, το 2016 οι Brandt και συνεργάτες μελέτησαν τον ρόλο της τεχνικής Vector Flow Imaging στην παρακολούθηση του όγκου ροής σε αγγειακές προσπελάσεις για αιμοκάθαρση. Κατέληξαν ότι πρόκειται για μια μέθοδο, εξίσου ευαίσθητη σε σημαντικές αλλαγές στον όγκο ροής (Q_a), με την τεχνική ultrasound dilution – αν και δεν υπήρχε συμφωνία μεταξύ των μεθόδων όσον αφορά τις μετρήσεις του Q_a ως απόλυτου αριθμού – και πρότειναν την περαιτέρω διερεύνηση της αξιοπιστίας της μεθόδου στα πλαίσια ενός πρωτοκόλλου παρακολούθησης της λειτουργίας των αγγειακών προσπελάσεων [35].

Συμπεράσματα

Το έγχρωμο Doppler υπερηχογράφημα είναι μία αξιόπιστη μέθοδος για την παρακολούθηση της λειτουργίας των ώριμων αυτόλογων αρτηριοφλεβικών επικοινωνιών και την ανάδειξη τυχόν επιπλοκών ή στένωσης.

Επιπλέον, το έγχρωμο Doppler υπερηχογράφημα (CDU) είναι η ιδανική μέθοδος για την μελέτη της στένωσης τόσο με ανατομικούς όρους όσο και βάσει αιμοδυναμικών παραμέτρων, με προεκτάσεις στην βελτιστοποίηση της στρατηγικής για την διόρθωση της στένωσης και τη δυνατότητα εξατομίκευσης της παρακολούθησης.

Η διαθέσιμη βιβλιογραφία δεν είναι επαρκής για την τεκμηρίωση του οφέλους από την τακτική υπερηχογραφική παρακολούθηση στην δευτερογενή βατότητα των αυτόλογων αρτηριοφλεβικών επικοινωνιών, ωστόσο έχουν ανακοινωθεί ενθαρρυντικά αποτελέσματα, που μένει να επιβεβαιωθούν ή να απορριφθούν από την μελλοντική έρευνα.

Ακόμη όμως και αν η υπερηχογραφική παρακολούθηση δεν παρατείνει την συνολική βατότητα, έχει την δυνατότητα να επηρεάζει θετικά την πορεία των αιμοκαθαιρόμενων ασθενών παρέχοντας την δυνατότητα : εκλεκτικών επεμβάσεων για την έγκαιρη διόρθωση της στένωσης, παρακολούθησης της στένωσης και εκτίμησης της κατάλληλης χρονικής στιγμής για επέμβαση, ελάττωσης της συχνότητας τοποθέτησης κεντρικών φλεβικών καθετήρων, ελάττωσης της συχνότητας νοσηλείας και του σχετιζόμενου κόστους.

Τέλος η υπό μελέτη υπερηχογραφική τεχνική Vector Flow Imaging ενδέχεται να εξελιχθεί σε αξιόπιστη μέθοδο μελέτης των αιμοδυναμικών συνθηκών σε περιοχές επιρρεπείς σε στένωση.

Βιβλιογραφία

1. Duplex ultrasound evaluation for dialysis access selection and maintenance: a practical guide - I. DAVIDSON¹, D. CHAN², B. DOLMATCH², M. HASAN³, D. NICHOLS⁴, R. SAXENA⁵, S. SHENOY⁶, M. VAZQUEZ⁵, M. GALLIENI⁷ (J Vasc Access 2008; 9: 1-9)
2. Efficacy of color flow duplex imaging for proximal upper extremity venous outflow obstruction in hemodialysis patients - Marc A. Passman, MD, Enrique Criado, MD, Mark A. Farber, MD, Geoff L., Risley, MD, Cynthia B. Burnham, BSN, RN, RVT, William A. Marston, MD, Steven J. Burnham, MD, and Blair A. Keagy, MD, *Chapel Hill, NC* (J Vasc Surg 1998;28:869-75.)
3. More precise diagnosis of access stenosis: ultrasonography versus angiography - Jaroslav Kudlicka¹, Jan Kavan², Vladimir Tuka¹, Jan Malik¹, J Vasc Access 2012;13 (3): 310-314, DOI: 10.5301/jva.5000047
4. Reliability of Ultrasound Duplex for Detection of Hemodynamically Significant Stenosis in Hemodialysis Access - Ashvin Vardza Raju,¹ Kyin Kyin May, MB, BS,⁴ Min Htet Zaw, MB, BS,³ Carolina Capistrano Canlas, BS,² Mary Hannah Seah, BAppSc, MSc,² Catherine Menil Serrano, BS,² Mikael Hartman, MD, PhD,^{2,3,5} and Pei Ho, MB, BS, FRCS, FHKAM^{2,4} Ann Vasc Dis Vol.6, No.1; 2013; pp57–61 ©2013 Annals of Vascular Diseases doi:10.3400/avd.oa.12.00056
5. National Kidney Foundation. NKF-K/DOQI clinical practice guidelines for vascular access: update 2006, Am J Kidney Dis 2006;
6. Vascular access surveillance - Kevan Polkinghorne, NEPHROLOGY 2008; 13, S1–S11 doi:10.1111/j.1440-1797.2008.00992.x
7. Does monthly native arteriovenous fistula blood-flow surveillance detect significant stenosis—a randomized controlled trial, Kevan R. Polkinghorne¹, Kenneth K. P. Lau², Alan Saunder³, Robert C. Atkins¹ and Peter G. Ker
8. Study of vascular access (VA) by color Doppler ultrasonography (CDU). Comparison between Delta-H and CDU methods in measuring VA blood flow rate - Roca-Tey R, Rivas A, Samon R, et al. *Nefrología* 2005; 25: 678–683.
9. Dialysis arteriovenous access monitoring and surveillance according to the 2017 Spanish Guidelines - Ramon Roca-Tey, José Ibeas, Teresa Moreno, Enrique Gruss, José Luis Merino, Joaquín Vallespín, David Hernán and Patricia Arribas; On Behalf of the Spanish Multidisciplinary Vascular Access Group (GEMAV) - The Journal of Vascular Access 1 –8 © The Author(s) 2018 Reprints and permissions: sagepub.co.uk/journalsPermissions.nav DOI: 10.1177/1129729818761307 journals.sagepub.com/home/jva
10. A randomized controlled trial of blood flow and stenosis surveillance of hemodialysis grafts. Ram SJ, Work J, Caldito GC, Eason JM, Pervez A, Paulson WD. *Kidney Int* 2003; **64**:272–80.
11. Prophylactic balloon angioplasty fails to prolong the patency of expanded

polytetrafluoroethylene arteriovenous grafts: results of a prospective randomized study. Lumsden AB, MacDonald MJ, Kikeri D, Cotsonis GA, Harker LA, Martin LG. *J Vasc Surg* 1997; 26:382–90; discussion 390–12.

12. Regular ultrasonographic screening significantly prolongs patency of PTFE grafts. Malik J, Slavikova M, Svobodova J, Tuka V. , *Kidney Int* 2005; **67**:1554–8.

13. Duplex scanning of expanded polytetrafluoroethylene dialysis shunts: impact on patient management and graft survival. Mayer DA, Zingale RG, Tsapogas MJ *Vasc Surg* 1993; **27**:647–658.

14. Randomized comparison of ultrasound surveillance and clinical monitoring on arteriovenous graft outcomes. Robbin ML, Oser RF, Lee JY, Heudebert GR, Mennemeyer ST, Allon M. *Kidney Int* 2006; **69**:730–5.

15. Ultrasound-angioplasty program decreases thrombosis rate and cost of PTFE graft maintenance. - Sands J, Gandy D, Finn M, Johnson A, Burrows S, Miranda C., *J Am Soc Nephrol* 1997; **8**:171A

16. Surveillance of arteriovenous hemodialysis access: A systematic review and meta-analysis, Edward T. Casey, DO,a,b M. Hassan Murad, MD, MPH,a,c Adnan Z. Rizvi, MD,a,d Anton N. Sidawy, MD, MPH,f Martina M. McGrath, MD,a Mohamed B. Elamin, MBBS,a David N. Flynn, BS,a Finnian R. McCausland, MD,a Danny H. Vo, MD,a Ziad El-Zoghby, MD,a,b Audra A. Duncan, MD,d Michal J. Tracz, MD,a,b Patricia J. Erwin, MLS,a and Victor M. Montori, MD, MSc,a,e Rochester, Minn; Washington, DC (*J Vasc Surg* 2008;48:48S-54S.)

17. The natural history of autogenous radio-cephalic wrist arteriovenous fistulas of haemodialysis patients: a prospective observational study, Carlo Basile, Giovanni Ruggieri, Luigi Vernaglione, Alessio Montanaro and Rosa Giordano, Division of Nephrology, Hospital of Martina Franca, Italy

18. Surveillance of arterio-venous accesses with the use of duplex Doppler ultrasonography. Malik J, Kudlicka J, Novakova L, Adamec J, Malikova H, Kavan J: *J Vasc Access* 15(S7):S28–S32, 2014

19. Adding access blood flow surveillance reduces thrombosis and improves arteriovenous fistula patency: a randomized controlled trial. Inés Aragoncillo^{1,2}, Soraya Abad¹, Silvia Caldés³, Yésika Amézquita³, Almudena Vega¹, Antonio Cirugeda³, Cristina Moratilla², José Ibeas⁴, Ramón Roca-Tey⁵, Cristina Fernández⁶, Nicolás Macías¹, Borja Quiroga⁷, Ana Blanco⁸, Maite Villaverde⁸, Caridad Ruiz⁸, Belén Martín⁹, Asunción M. Ruiz⁹, Jara Ampuero⁹, Fernando de Alvaro³, Juan M. López-Gómez¹, *J Vasc Access* 2017; 18 (4): 352-358

20. Systematic Evaluation of Vascular Access by Color-Doppler Ultrasound Decreased the Incidence of Emergent Vascular Access Intervention Therapy and X-Ray Exposure Time: A Single-Center Observational Study. Satoshi Matsui,¹ Kentaro Nakai,² Tomohiko Taniguchi,² Takahiro Nagai,² Takafumi Yokomatsu,² Yutaka Kono,² Tetsu Mizoguchi,² Shinji Miki,² Akira Yoshida,² Kazuhiro Nagao,¹ Hiroko Tsuji,¹ and Shinji Ono¹

21. Stenosis detection in failing hemodialysis access fistulas and grafts: Comparison of color

Doppler ultrasonography, contrast-enhanced magnetic resonance angiography, and digital subtraction angiography. Cornelis Doelman, MD,^a Lucien E. M. Duijm, MD, PhD,^a Ylian S. Liem, MD, MSc,^b Clemence L. Froger, MD,^a Alexander V. Tielbeek, MD, PhD,^a Astrid B. Donkers-van Rossum, MD, PhD,^a Philippe W. M. Cuypers, MD, PhD,^c Petra Douwes-Draaijer, MD, PhD,^d Jaap Buth, MD, PhD,^c and Harrie C. M. van den Bosch, MD,^a *Eindhoven and Rotterdam, The Netherlands*
(J Vasc Surg 2005;42:739-46.)

22. Standardized Protocol for Hemodialysis Vascular Access Assessment: The Role of Ultrasound and Color Doppler. Federico Nalesso ^{a, b} Francesco Garzotto ^{a, b} Ilaria Petrucci ^c Sara Samoni ^{a, b} Grazia Maria Virzi ^{a, b} Dario Gregori ^d Mario Meola ^c Claudio Ronco ^{a, b} *Blood Purif* 2018;45:260–269, DOI: 10.1159/000485590

23. Venous stenosis in chronic dialysis patients with a well-functioning arteriovenous fistula Yaxue Shi¹, Mingli Zhu², Jiejun Cheng³, Jiwei Zhang¹ and Zhaohui Ni²

24. Should current criteria for detecting and repairing arteriovenous fistula stenosis be reconsidered? Interim analysis of a randomized controlled trial. Nicola Tessitore¹, Valeria Bedogna¹, Albino Poli², Giovanni Lipari³, Paolo Pertile⁴, Elda Baggio³, Alberto Contro⁵, Paolo Criscenti³, Giancarlo Mansueto⁵ and Antonio Lupo¹. *Nephrol Dial Transplant* (2014) 29: 179–187, doi: 10.1093/ndt/gft421

25. A Prospective Controlled Trial on Effect of Percutaneous Transluminal Angioplasty on Functioning Arteriovenous Fistulae Survival. Nicola Tessitore*, Giancarlo Mansueto[†], Valeria Bedogna*, Giovanni Lipari[†], Albino Poli[§], Linda Gammara*, Elda Baggio[†], Giovanni Morana[†], Carmelo Loschiavo*, Alessandro Laudon[¶], Lamberto Oldrizzi[¶] and Giuseppe Maschio*
doi:10.1097/01.ASN.0000069218.31647.39JASN June 1, 2003 vol. 14 no. 61623-1627

26. Can blood flow surveillance and pre-emptive repair of subclinical stenosis prolong the useful life of arteriovenous fistulae? A randomized controlled study. Nicola Tessitore, Giovanni Lipari, Albino Poli, Valeria Bedogna, Elda Baggio, Carmelo Loschiavo, Giancarlo Mansueto, Antonio Lupo. *Nephrology Dialysis Transplantation*, Volume 19, Issue 9, 1 September 2004, Pages 2325–2333.

27. Preemptive correction of arteriovenous access stenosis: A systematic review and meta-analysis of randomized controlled trials. Ravani P, Quinn RR, Oliver MJ, et al. *Am J Kidney Dis*. 2016; 67: 446–460.

28. Letter to the editor : Meta-analysis and commentary: Preemptive correction of arteriovenous access stenosis, Jochen G. Rainmann, Levi Waldron, Elsie Koh, Gregg A. Miller, Murat H. Sor, Richard J. Gray, Peter Kotanko, *Hemodialysis International* 2018; 22:279–280

29. Maintenance of Hemodialysis Arteriovenous Fistulas by an Interventional Strategy: Clinical and Duplex Ultrasonographic Surveillance Followed by Transluminal Angioplasty. Scaffaro LA, Bettio JA, Cavazzola SA, et al (Hosp Mãe de Deus, Porto Alegre, Brazil; et al) *J Ultrasound Med* 28:1159-1165, 2009.

- 30.** Duplex ultrasound for the prediction of vascular events associated with arteriovenous fistulas in hemodialysis patients Takeo Ishii^{1,2}, Yasunobu Suzuki³, Takuji Nakayama³, Miki Ohmori³, Shinichi Masai³, Naru Sasagawa⁴, Kunio Ohyama¹ *J Vasc Access* 2016; 17 (6): 499-505
- 31.** Vascular access for hemodialysis: postoperative evaluation and function monitoring. Konstantinos Leivaditis, Stelios Panagoutsos, Athanasios Roumeliotis, Vassilios Liakopoulos, Vassilis Vargemezis. *Int Urol Nephrol* (2014) 46:403–409. DOI 10.1007/s11255-013-0564-2
- 32.** Doppler Ultrasound: A Powerful Tool for Vascular Access Surveillance Maria Guedes Marques,* Jos_e Ibeas,† Carlos Botelho,* Pedro Maia,* and Pedro Ponce*, *Seminars in Dialysis—2014*, DOI: 10.1111/sdi.12334
- 33.** Can sites prone to flow induced vascular complications in a-v fistulas be assessed using computational fluid dynamics? A.K. Niemann a,f, J.Udesen b, S.Thrysoe a, J.V.Nygaard c, E-T.Fruˆnd d,g, S.E.Petersen e, J.M.Hasenkam f,n, *Journal of Biomechanics* 43 (2010) 2002–2009
- 34.** Ultrasound Vector Flow Imaging – could be a new tool in evaluation of arteriovenous fistulas for hemodialysis? Ilaria Fiorina¹, Maria Vittoria Raciti¹, Alfredo Goddi², Vito Cantisani³, Chandra Bortolotto¹, Shane Chu⁴, Fabrizio Calliada¹ *J Vasc Access* 2017; 18 (4): 284-289, DOI: 10.5301/jva.5000721
- 35.** Surveillance for hemodialysis access stenosis: usefulness of ultrasound vector volume flow. Andreas H. Brandt¹, Jonas Jensen², Kristoffer L. Hansen¹, Peter Hansen¹, Theis Lange³, Marianne Rix⁴, Jørgen A. Jensen², Lars Lönn^{1,5}, Michael B. Nielsen¹, *J Vasc Access* 2016; 17 (6): 483-488, © 2016 Wichtig Publishing, DOI: 10.5301/jva.5000589
- 36.** EBPg on Vascular Access. Jan Tordoir, Bernard Canaud, Patrick Haage, Klaus Konner, Ali Basci, Denis Fouque, Jeroen Kooman, Alejandro Martin-Malo, Luciano Pedrini, Francesco Pizzarelli, James Tattersall, Marianne Vennegoor, Christoph Wanner, Piet ter Wee and Raymond Vanholder, *Nephrol Dial Transplant* (2007) 22 [Suppl 2]: ii88–ii117
doi:10.1093/ndt/gfm021
- 37.** Vascular Access: 2018 Clinical Practice Guidelines of the European Society for Vascular Surgery (ESVS), Jürg Schmidli, Matthias K. Widmer, Carlo Basile, Gianmarco de Donato, Maurizio Gallieni, Christopher P. Gibbons, Patrick Haage, George Hamilton, Ulf Hedin, Lars Kamper, Miltos K. Lazarides, Ben Lindsey, Gaspar Mestres, Marisa Pegoraro, Joy Roy, Carlo Setacci, David Shemesh, Jan H.M. Tordoir, Magda van Loon, ESVS Guidelines Committee, Philippe Kolh, Gert J. de Borst, Nabil Chakfe, Sebastian Debus, Rob Hinchliffe, Stavros Kakkos, Igor Koncar, Jes Lindholt, Ross Naylor, Melina Vega de Ceniga, Frank Vermassen, Fabio Verzini, ESVS Guidelines Reviewers, Markus Mohaupt, Jean-Baptiste Ricco, Ramon Roca-Tey, *Eur J Vasc Endovasc Surg* (2018) 55, 757e818.