



ΔΙΑΚΡΑΤΙΚΟ
ΔΙΑΤΜΗΜΑΤΙΚΟ
ΠΡΟΓΡΑΜΜΑ
ΜΕΤΑΠΤΥΧΙΑΚΩΝ
ΣΠΟΥΔΩΝ

ΙΑΤΡΙΚΗ ΣΧΟΛΗ
ΠΑΝΕΠΙΣΤΗΜΙΟ ΘΕΣΣΑΛΙΑΣ
σε συνεργασία με το
UNIVERSITÀ DEGLI STUDI
DI GENOVA



Μεταπτυχιακή Διπλωματική Εργασία

"Οφθαλμικό Ισχαιμικό Σύνδρομο σε σοβαρή καρωτιδική νόσο και μετά από επεμβάσεις στην καρωτίδα"

υπό

ΒΑΣΙΛΙΚΗΣ Α. ΒΑΣΙΛΕΙΟΥ

Ειδικευόμενης Οφθαλμολογίας

Υπεβλήθη για την εκπλήρωση μέρους των

απαιτήσεων για την απόκτηση του

Διακρατικού Μεταπτυχιακού Διπλώματος Ειδίκευσης

«Υπερηχογραφική Λειτουργική Απεικόνιση για την πρόληψη & διάγνωση των αγγειακών παθήσεων»

Λάρισα, 2018

Επιβλέπουσα:

Τσιρώνη-Μαλίζου Ευαγγελή, Αναπληρώτρια Καθηγήτρια Οφθαλμολογίας, Τμήμα Ιατρικής, Πανεπιστήμιο Θεσσαλίας

Τριμελής Συμβουλευτική Επιτροπή:

1. Τσιρώνη-Μαλίζου Ευαγγελή, αναπληρώτρια Καθηγήτρια Οφθαλμολογίας-Νευροοφθαλμολογίας, Τμήμα Ιατρικής, Πανεπιστήμιο Θεσσαλίας- (Επιβλέπουσα),
2. Ματσάγκας Μιλτιάδης, Καθηγητής Αγγειοχειρουργικής, Τμήμα Ιατρικής Πανεπιστήμιο Θεσσαλίας
3. Σπανός Κωνσταντίνος, επικουρικός επιμελητής αγγειοχειρουργικής, Πανεπιστημιακό Νοσοκομείο Λάρισας

Αναπληρωματικό μέλος:

Ρούσας Νικόλαος, αγγειοχειρουργός, επιμελητής Β', Πανεπιστημιακό Νοσοκομείο Λάρισας

Τίτλος εργασίας στα αγγλικά:

“Ocular ischemic syndrome in severe carotid stenosis and after carotid artery surgery”

Στη μητέρα μου Ανθή...

ΕΥΧΑΡΙΣΤΙΕΣ

Θα ήθελα να ευχαριστήσω θερμά την κ. Τσιρώνη Ευαγγελή, αναπληρώτρια καθηγήτρια Οφθαλμολογίας του Πανεπιστημίου Θεσσαλίας για την καθοδήγηση, την εμπιστοσύνη και τον πολύτιμο χρόνο που μου διέθεσε για την πραγματοποίηση αυτής της εργασίας. Επίσης η εκπόνηση αυτής της μελέτης δεν θα ήταν δυνατή χωρίς τη συμβολή και τις εύστοχες παρατηρήσεις της κ. Παπαγεωργίου Ελένης, επιμελήτριας Οφθαλμολογίας στο Πανεπιστημιακό Νοσοκομείο της Λάρισας. Ευχαριστώ τον καθηγητή Αγγειοχειρουργικής του Πανεπιστημίου Θεσσαλίας, κ. Γιαννούκα Αθανάσιο που οργάνωσε και συντόνισε το Διακρατικό Διατμηματικό Πρόγραμμα Μεταπτυχιακών Σπουδών (ΔΔΠΜΣ) του Τμήματος Ιατρικής της Σχολής Επιστημών Υγείας του Πανεπιστημίου Θεσσαλίας σε συνεργασία με το Τμήμα Ιατρικής του Università degli Studi di Genova, Ιταλίας, με τίτλο “ΥΠΕΡΗΧΟΓΡΑΦΙΚΗ ΛΕΙΤΟΥΡΓΙΚΗ ΑΠΕΙΚΟΝΙΣΗ ΓΙΑ ΤΗΝ ΠΡΟΛΗΨΗ & ΔΙΑΓΝΩΣΗ ΤΩΝ ΑΓΓΕΙΑΚΩΝ ΠΑΘΗΣΕΩΝ” και μου έδωσε τη δυνατότητα να αποκτήσω τον συγκεκριμένο τίτλο μεταπτυχιακών σπουδών.

Στο σημείο αυτό θα ήθελα να πω ένα μεγάλο ευχαριστώ στους γονείς μου Αλέξανδρο και Ανθή που μου έμαθαν να αγωνίζομαι και να διεκδικώ τα όνειρα μου. Στην αδερφή μου Έλενα, ειδικευόμενη Ιατρό Εργασίας και στον γαμπρό μου Πασχάλη, ειδικό Πνευμονολόγο για την βοήθεια και τις συμβουλές τους κατά την προετοιμασία της συγκεκριμένης εργασίας. Στον αδερφό μου Αντώνη-Μάριο που με στηρίζει σε κάθε μου βήμα. Τέλος, στη μικρή μου ανιψιά Ανθή που αποτελεί πηγή δύναμης και χαράς.

Βασιλική Α. Βασιλείου

Περίληψη

Το οφθαλμικό ισχαιμικό σύνδρομο αποτελεί μια σπάνια νόσο η οποία χαρακτηρίζεται από ένα σύνολο συμπτωμάτων οφειλόμενων σε υποαιμάτωση του οφθαλμού. Στην παρούσα διπλωματική εργασία έγινε ανασκόπηση της βιβλιογραφίας των τελευταίων 18 ετών για τη συσχέτιση του συνδρόμου με την καρωτιδική νόσο. Με βάση τα αποτελέσματα που συγκεντρώθηκαν καταλήξαμε ότι το οφθαλμικό ισχαιμικό σύνδρομο μπορεί να αποτελεί την πρώτη και μοναδική εκδήλωση υποκείμενης σημαντικής στένωσης των καρωτίδων. Ο ρόλος της έγχρωμης Doppler υπερηχογραφίας είναι καίριος τόσο για την ανάδειξη του βαθμού της στένωσης των καρωτίδων όσο και για την μελέτη της αιματικής ροής στα αγγεία του οφθαλμικού βολβού. Επίσης διαπιστώθηκε ότι οι χειρουργικές επεμβάσεις στην καρωτίδα έχουν θετική επίδραση στις αιμοδυναμικές παραμέτρους της ενδοβόλβιας αιματικής ροής αλλά είναι απαραίτητο να διενεργούνται νωρίς για τη διατήρηση επαρκούς όρασης. Τέλος επειδή η εκδήλωση του ισχαιμικού οφθαλμικού συνδρόμου σχετίζεται με υψηλό κίνδυνο αγγειακών εγκεφαλικών επεισοδίων και εμφράκτων του μυοκαρδίου, είναι αναγκαία η άμεση διερεύνηση και αντιμετώπιση του.

Λέξεις-Κλειδιά: Οφθαλμικό ισχαιμικό σύνδρομο, στένωση καρωτίδων, έγχρωμη Doppler υπερηχογραφία, επεμβάσεις στην καρωτίδα

Abstract

Ocular ischemic syndrome is a rare condition which is characterized by a spectrum of symptoms and signs due to ocular hypoperfusion. According to the results of this review ocular ischemic syndrome might be the sole manifestation of severe carotid artery disease. Color Doppler ultrasound imaging is of great value for the detection of the degree of carotid artery stenosis as well as for the study of the blood circulation in retrobulbar vessels. Moreover carotid artery surgery improve the hemodynamic parameters of ophthalmic vessel flow. However early performance is necessary for the maintenance of adequate vision. Because of its association to cerebral and myocardial infarction immediate diagnosis and management is essential for preventing these life-threatening conditions.

Keywords: ocular ischemic syndrome, carotid artery stenosis, color Doppler ultrasound imaging, carotid artery surgery

ΠΕΡΙΕΧΟΜΕΝΑ

Γενικό μέρος

1.Οφθαλμικό Ισχαιμικό Σύνδρομο	9
1.2 Επιδημιολογία	9
1.3 Παθογένεση	10
1.4 Ιστορική αναδρομή	10
1.5 Κλινική εικόνα	11
1.6 Διαφορική διάγνωση	14
1.7 Συστηματικά νοσήματα και οφθαλμικό σύνδρομο	15
1.8 Διάγνωση	15
1.9 Αντιμετώπιση και θεραπεία	18

Ειδικό μέρος

2.Υλικό και μέθοδος	23
3.Αποτελέσματα	24
4.Συζήτηση-Συμπεράσματα	26
Βιβλιογραφία	30

ΣΥΝΤΜΗΣΕΙΣ

OIS (ocular ischemic syndrome) οφθαλμικό ισχαιμικό σύνδρομο

ICA (Internal carotid artery) έσω καρωτίδα αρτηρία

ECA (external carotid artery) έξω καρωτίδα αρτηρία

CEA (carotid artery endarterectomy) ενδαρτηρεκτομή

CAS (carotid artery stenting) τοποθέτηση stent στην καρωτίδα

ΕΟΠ (intraocular pressure) ενδοφθάλμια πίεση

CRA (central retinal artery) κεντρική αρτηρία του αμφιβληστροειδούς

MS (mean sensitivity)

MD (mean deviation)

LV (lost variance)

CLV (corrected lost variance)

ΓΕΝΙΚΟ ΜΕΡΟΣ

1. Οφθαλμικό ισχαιμικό σύνδρομο

Το οφθαλμικό ισχαιμικό σύνδρομο (OIS) αποτελεί μια σπάνια, αλλά απειλητική για την όραση κατάσταση η οποία χαρακτηρίζεται από ένα ευρύ φάσμα κλινικών εκδηλώσεων ως αποτέλεσμα υποαιμάτωσης του οφθαλμικού βολβού. Σκοπός της παρούσας μελέτης είναι η παρουσίαση του οφθαλμικού ισχαιμικού συνδρόμου και η βιβλιογραφική ανασκόπηση της συσχέτισης του με την σοβαρή καρωτιδική νόσο και τις επεμβάσεις στην καρωτίδα(1).

1.2 Επιδημιολογία

Η μέση ηλικία εμφάνισης του συνδρόμου είναι τα 65 έτη ,ενώ εκδήλωση του πριν την ηλικία των 50 είναι εξαιρετικά σπάνια. Οι άνδρες προσβάλλονται δύο φορές συχνότερα από τις γυναίκες,(2, 3) γεγονός που αντανακλά την μεγαλύτερη επίπτωση των αθηρωματικών νοσημάτων στο ανδρικό φύλο. Δεν αναφέρεται φυλετική προτίμηση. Η νόσος μπορεί να προσβάλλει και τους δύο οφθαλμούς σε ποσοστό 2% (2-10). Σύμφωνα με τους Sturrock και Mueller 7.5 η επίπτωση του συνδρόμου ανέρχεται στις 7,5 περιπτώσεις στο ένα εκατομμύριο άτομα το χρόνο (11). Πιθανολογείται μια υποεκτίμηση του αριθμού των ατόμων που διαγιγνώσκονται με οφθαλμικό ισχαιμικό σύνδρομο διότι ορισμένες φορές είναι δύσκολη η διάκριση του από την διαβητική αμφιβληστροειδοπάθεια ή την απόφραξη κεντρικής φλέβας του αμφιβληστροειδούς.

1.3 Παθογένεση

Η αιμάτωση του οφθαλμού γίνεται από την οφθαλμική αρτηρία η οποία αποτελεί κλάδο της έσω καρωτίδας αρτηρίας. Επομένως, η παρουσία στένωσης ή απόφραξης της έσω ή της κοινής καρωτίδας αρτηρίας μπορεί να οδηγήσει στην εμφάνιση οφθαλμολογικών συμπτωμάτων οφειλόμενων σε ισχαιμία.

Η ισχαιμία στην πλειοψηφία των περιπτώσεων είναι αιφνίδια και σχετίζεται με παρουσία εμβόλου στα αμφιβληστροειδικά αγγεία ή επέρχεται σταδιακά λόγω χρόνιας υποάρδευσης του οφθαλμού(1).

Η ύπαρξη η όχι επαρκούς παράπλευρης κυκλοφορίας μεταξύ του έσω και του έξω καρωτιδικού συστήματος ή μεταξύ των δύο έσω καρωτίδων αρτηριών είναι καθοριστικής σημασίας για τον βαθμό εκδήλωσης του οφθαλμικού ισχαιμικού συνδρόμου(1).

Το οφθαλμικό ισχαιμικό σύνδρομο εκδηλώνεται κυρίως σε ασθενείς με ανεπαρκή παράπλευρη κυκλοφορία μεταξύ του έσω και του έξω καρωτιδικού συστήματος ή μεταξύ των δύο έσω καρωτίδων αρτηριών. Σε όσους ασθενείς έχει εγκατασταθεί επαρκής παράπλευρη κυκλοφορία μπορεί να μην υπάρχουν κλινικές εκδηλώσεις του συνδρόμου μέχρι να επέλθει πλήρης απόφραξη της έσω καρωτίδας. Αντίθετα, όταν

η παράπλευρη κυκλοφορία δεν διατηρεί επαρκή αντισταθμιστική ικανότητα, η παρουσία στένωσης μικρότερης του 50% μπορεί να οδηγήσει σε εμφάνιση του OIS(9). Υποστηρίζεται ότι, η παρουσία ανεπαρκούς παράπλευρης οδού συνδέεται σε μεγαλύτερο βαθμό με αυξημένη πιθανότητα εμφάνισης εγκεφαλικού εμφράκτου και με κακή νευρολογική πρόγνωση(12). Οι ασθενείς με OIS εμφανίζουν μειωμένη αιματική ροή στα οπισθοβόλβια αγγεία και αναστροφή της ροής στην οφθαλμική αρτηρία (13-18).

Σε αυτές τις περιπτώσεις αναπτύσσεται ένα φαινόμενο υποκλοπής και η αιματική ροή εκτρέπεται μέσω της οφθαλμικής αρτηρίας στον ενδοκράνιο κύκλο, ο οποίος αποτελεί δίκτυο χαμηλών περιφερικών αντιστάσεων. Αποτέλεσμα είναι η περαιτέρω ελάττωση της οπισθοβόλβιας αιματικής ροής η οποία οδηγεί σε υποαιμάτωση και αναπόφευκτα σε ισχαιμία των ιστών του οφθαλμού(5, 14, 19).

Συμπερασματικά, ο βαθμός της στένωσης, η παρουσία η όχι παράπλευρης κυκλοφορίας, η ποικιλία των αναστομών που αντισταθμίζουν την απόφραξη των αγγείων, καθώς και η χρονιότητα της καρωτιδικής αρτηριακής νόσου, η αμφοτερόπλευρη ή όχι εμφάνιση της και οι συσχετιζόμενες συστηματικές αγγειακές παθήσεις, οι οποίες επηρεάζουν περαιτέρω την αιματική ροή στον οφθαλμό, αποτελούν παράγοντες που εμπλέκονται στην παθογένεση του οφθαλμικού ισχαιμικού συνδρόμου(9, 13).

1.4 Ιστορική αναδρομή

Η νόσος περιγράφηκε για πρώτη φορά το 1963 από τον Hedges ο οποίος διαπίστωσε αλλαγές στα αγγεία του αμφιβληστροειδούς (διάταση των αμφιβληστροειδικών φλεβών με ή χωρίς εμφάνιση δίκην λουκάνικου) καθώς και περιφερικές στικτές αιμορραγίες σε έναν λευκό 48χρονο άντρα με πλήρη απόφραξη της αριστερής έσω καρωτίδας αρτηρίας(ICA) (20). Τα ευρήματα αποδόθηκαν σε αμφιβληστροειδική υποξία λόγω της ανεπάρκειας της καρωτίδας. Οι Kearns και Hollenhorst επίσης ανέφεραν την παρουσία διατεταμένων φλεβών σε συνδυασμό με στικτές αιμορραγίες της μέσης περιφέρειας, επιφανειακές φλογοειδείς αιμορραγίες του οπτικού δίσκου και μικροανευρύσματα σε ασθενείς με αποφρακτική νόσο των καρωτίδων και εισήγαγαν τον όρο «αμφιβληστροειδοπάθεια οφειλόμενη σε φλεβική στάση»(21). Το 1965, ο Knox χρησιμοποίησε τον όρο «ισχαιμική οφθαλμική φλεγμονή» για να περιγράψει την εμφάνιση φλεγμονώδους αντίδρασης στα πρόσθια μέρη του οφθαλμού ασθενών με αποφρακτική βραχιονοκεφαλική νόσο.(22). Άλλοι όροι που χρησιμοποιήθηκαν από τους Young (1) και Diener (23) ήταν «ισχαιμική οφθαλμία» και «ισχαιμική οφθαλμοπάθεια» για να περιγράψουν την εμφάνιση ισχαιμικών αλλοιώσεων, οφειλόμενων σε αποφρακτική νόσο των καρωτίδων, τόσο στο πρόσθιο όσο και στο οπίσθιο ημιμόριο του οφθαλμού. Τελικά επικράτησε ο όρος Οφθαλμικό Ισχαιμικό Σύνδρομο (OIS) ο οποίος χρησιμοποιείται έως και σήμερα.

1.5 Κλινική εικόνα

Το πιο συχνό οφθαλμικό σύμπτωμα, το οποίο εμφανίζεται στο 30-40% των ασθενών που πάσχουν από αποφρακτική νόσο των καρωτίδων είναι η παροδική απώλεια όρασης σύστοιχα της απόφραξης (20, 24, 25). Άλλο σύμπτωμα αποτελεί ο πόνος. Τα ευρήματα κατά την οφθαλμολογική εξέταση ποικίλουν.

A.Συμπτώματα

1.απώλεια όρασης

Το 90% των ασθενών που πάσχει από OIS εμφανίζει απώλεια όρασης. Στο 67% των περιπτώσεων η απώλεια όρασης προκύπτει σταδιακά μέσα σε εβδομάδες ή μήνες, στο 12% εμφανίζεται σε διάστημα κάποιων ημερών ενώ σε ένα άλλο 12% η απώλεια όρασης παρουσιάζεται αιφνίδια εντός δευτερολέπτων ή λεπτών ή κατά την έγερση(6).

Κατά την αρχική εμφάνιση της νόσου η οπτική οξύτητα των ασθενών κυμαίνεται από μέτρηση δακτύλων έως 20/20(6, 9, 10).

Επαναλαμβανόμενα επεισόδια παροδικής απώλειας όρασης αναφέρονται στο 10-15% των ασθενών που εμφανίζουν το ισχαιμικό σύνδρομο (6, 9). Αυτό πιο συχνά είναι αποτέλεσμα παροδικής εμβολής της κεντρικής αρτηρίας του αμφιβληστροειδούς αλλά μπορεί να οφείλεται και σε αγγειόσπασμο (1).Σε αυτές τις περιπτώσεις μια μαύρη σκιά διαχέεται στο οπτικό πεδίο για λίγα δευτερόλεπτα ή λεπτά.

Σπανιότερα, η παροδική απώλεια όρασης που εμφανίζεται στους πάσχοντες από σοβαρή καρωτιδική νόσο μπορεί να είναι αποτέλεσμα υποαιμάτωσης του χοριοειδούς. Καταστάσεις οι οποίες είτε αυξάνουν τις μεταβολικές απαιτήσεις του αμφιβληστροειδούς είτε ελαττώνουν την πίεση διήθησης μπορούν να προκαλέσουν παροδική απώλεια όρασης αντανακλώντας την αδυναμία διατήρησης σταθερής αιματικής ροής. Αυτό έχει αναφερθεί μετά από έκθεση σε φώς (26-29),από αλλαγή θέσης (30) και μετά από την κατανάλωση γεύματος(31-33).Η παροδική απώλεια όρασης λόγω ελαττωμένης αιμάτωσης του χοριοειδούς συνήθως διαρκεί για λίγα λεπτά έως κάποιες ώρες και μπορεί να σχετίζεται με θετικά οπτικά φαινόμενα (1, 34).

Τα οπτικά πεδία μπορεί να είναι φυσιολογικά (23%) ,να χαρακτηρίζονται από εμφάνιση κεντρικού σκοτώματος (27%),ρινικών(23%) ή παρακεντρικών(5%) ελλειμμάτων ή την παρουσία μόνο ενός κεντρικού ή κροταφικού νησιδίου(5%) (9).

2.πόνος

Το 40% των ασθενών με OIS παρουσιάζει πόνο. Παρόλο που στο 94% των πασχόντων παρατηρείται νεοαγγείωση της ίριδας, μόνο το 70% αυτών έχουν αυξημένη ενδοφθάλμια πίεση άνω των 25mmHg(35).

Ο πόνος μπορεί να οφείλεται σε αυξημένη ενδοφθάλμια πίεση ή να είναι ισχαιμικής αιτιολογίας. Το ισχαιμικό άλγος ξεκινά σταδιακά μέσα σε ώρες έως μέρες και περιγράφεται ως βύθιο και συνεχές στον προσβεβλημένο οφθαλμό. Επεκτείνεται στον οφθαλμικό κόγχχο, στο άνω ημιμόριο του προσώπου και κροταφικά και μπορεί να επιδεινώνεται κατά την όρθια στάση σώματος. Η κατάκλιση ανακουφίζει η ελαττώνει τον πόνο. Το ισχαιμικό άλγος ορισμένες φορές συγχέεται με το άλγος δευτεροπαθούς γλαυκώματος, αλλά στο OIS ο πόνος δεν είναι δυνατόν να αποδοθεί μόνο στην ήπια αύξηση της ενδοφθάλμιας πίεσης. Άλγος οφειλόμενο ταυτόχρονα σε υψηλή πίεση και ισχαιμία μπορεί να εμφανιστεί στον ίδιο ασθενή. Σε ηλικιωμένους ασθενείς η ύπαρξη γιγαντοκυτταρικής αρτηρίτιδας πρέπει να αποκλείεται (1).

B.Οφθαλμολογικά σημεία

Παρακάτω παρουσιάζονται συνοπτικά τα κυριότερα κλινικά σημεία τόσο από το πρόσθιο όσο και το οπίσθιο τμήμα του οφθαλμού που εμφανίζονται σε ασθενείς με ισχαιμικό οφθαλμικό σύνδρομο.

1.Πρόσθιο ημιμόριο του οφθαλμού

Η ισχαιμία του πρόσθιου ημιμρίου του οφθαλμού μπορεί να αποτελεί την μοναδική εκδήλωση της καρωτιδικής νόσου(36).Η κλινική εξέταση μπορεί να αποκαλύψει διατεταμένα αγγεία στον επιπεφυκότα και στο σκληρό χιτώνα του προσβεβλημένου οφθαλμού(1, 23, 37-40).Η προσβολή του σκληρού αποτελεί ένδειξη υπάρξης παράπλευρης κυκλοφορίας από την έξω καρωτίδα αρτηρία σε περίπτωση απόφραξης της έσω καρωτίδας (23).Οίδημα του κερατοειδούς έχει επίσης περιγραφεί και μπορεί να οδηγήσει σε φυσαλιδώδη κερατοπάθεια (bullous keratopathy)(1, 39).

Η υποψία του ισχαιμικού συνδρόμου του οφθαλμού πρέπει πάντα να τίθεται σε περίπτωση νεοαγγείωσης της ίριδας σε ασθενείς που δεν πάσχουν από σακχαρώδη διαβήτη ή δεν εμφανίζουν σημεία απόφραξης κεντρικής φλέβας του αμφιβληστροειδούς(1).Ατροφία και νεοαγγείωση της ίριδας αποτελούν σημεία χρόνιας ισχαιμίας του πρόσθιου τμήματος του οφθαλμού (1, 2, 6, 9, 38, 39).Η νεοαγγείωση της ίριδας σε ορισμένες περιπτώσεις οδηγεί σε αυξημένη ΕΟΠ και νεοαγγειακό γλαύκωμα (1, 34, 38). Άλλοι ασθενείς που πάσχουν από OIS μπορεί να έχουν χαμηλή ΕΟΠ ή ακόμη και υποτονία εξαιτίας της ισχαιμίας του ακτινωτού σώματος που οδηγεί σε μειωμένη παραγωγή υδατοειδούς υγρού(2, 6, 41, 42). Στη μελέτη των Brown et al (2) συμπεριλήφθησαν 43 άτομα που πάσχουν από το

σύνδρομο και βρέθηκε ότι από τα 2/3 με νεοαγγείωση της ίριδας μόνο στο 1/3 η τιμή της ΕΟΠ ξεπερνούσε τα 22mmHg. Η κόρη της ίριδας μπορεί να είναι προσηλωμένη και ήπια διεσταλμένη ή να παρουσιάζει μια αργή αντίδραση στο φως ως συνέπεια ισχαιμίας του σφιγκτήρα μυός (1, 42).

Στο 20% των ασθενών εκδηλώνεται ήπια ιρίτιδα με κύρια εκδήλωση της παρουσία flare στον πρόσθιο θάλαμο (1, 2, 22, 34, 37). Τέλος σε προχωρημένα στάδια της νόσου είναι πιθανή η εμφάνιση θόλωσης του φακού έως και ώριμου καταρράκτη (23)

2.Οπίσθιο ημιμόριο του οφθαλμού και OIS

Οι εκδηλώσεις από τον οπίσθιο πόλο του οφθαλμού είναι συχνότερες σε ασθενείς που πάσχουν από αποφρακτική νόσο των καρωτίδων σε σχέση με αυτές από τα πρόσθια τμήματα(43). Οι αρτηρίες του αμφιβληστροειδούς εμφανίζονται στενωμένες ενώ οι φλέβες διατεταμένες αλλά όχι ελικοειδείς(1, 2, 6, 38, 39, 44, 45). Σε ορισμένες περιπτώσεις μπορεί και τα δύο αγγεία να εμφανίζονται διατεταμένα.

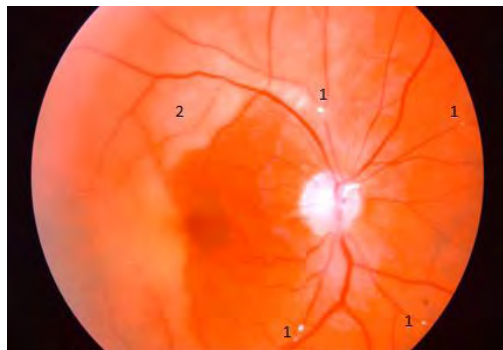
Οι αιμορραγίες αποτελούν πολύ συχνό κλινικό εύρημα (80% των ασθενών) και εντοπίζονται κυρίως στη μέση περιφέρεια, είναι ολιγάριθμες και βρίσκονται κυρίως στις βαθύτερες στιβάδες του αμφιβληστροειδούς(1, 38). Πιθανολογείται πως είναι αποτέλεσμα διαρροής αίματος από τα μικρά αγγεία που έχουν υποστεί ισχαιμικές αλλοιώσεις ή ρήξης μικροανευρυσμάτων των τριχοειδών (23).

Τα μικροανευρύσματα είναι επίσης συχνά και εντοπίζονται στην περιοχή της ωχράς κηλίδας ή στη μέση περιφέρεια (2, 6). Επιπρόσθετα, έχει αναφερθεί διάχυτη τηλαγγειεκτασία των τριχοειδών στην περιοχή της ωχράς κηλίδας ως πρώτη εκδήλωση σε πάσχοντες από αμφοτερόπλευρη απόφραξη κοινής καρωτίδας αρτηρίας. Η ταυτόχρονη ύπαρξη με τα μικροανευρύσματα οδηγεί σε οίδημα ωχράς κηλίδας (23).

Η κερασόχρους ωχρά εμφανίζεται στο 12% οφθαλμών με OIS. Είναι αποτέλεσμα εμβολής της κεντρικής αρτηρίας του αμφιβληστροειδούς ή εμφανίζεται όταν η ΕΟΠ αυξάνεται και υπερβαίνει την πίεση διήθησης της CRA σε άτομα με νεοαγγειακό γλαύκωμα (2) .

Άλλα κλινικά ευρήματα σε περίπτωση ισχαιμίας του οπίσθιου πόλου αποτελούν τα βαμβακόμορφα εξιδρώματα, η εμβολή και η εμφάνιση παλμών στην αμφιβληστροειδική αρτηρία είτε αυτόματα είτε μετά από ψηλάφηση του βολβού(2, 34, 38, 39, 45). Νεοαγγεία μπορεί να εμφανιστούν παντού στον αμφιβληστροειδή αλλά η παρουσία τους είναι συχνότερη στον οπτικό δίσκο (1, 2, 6, 34, 38). Σε περίπτωση ρήξης είναι δυνατή η εμφάνιση ενδοαλεοειδικής αιμορραγίας και σπανιότερα σοβαρού ινωδοαγγειακού πολλαπλασιασμού(6).

Στην **εικόνα 1**. Παρουσιάζονται πολλαπλές κλαδικές αρτηριακές αποφράξεις στα πλαίσια αποφρακτικής καρωτιδικής νόσου. Παρατηρείται η παρουσία εμβόλων(1) και μια περιοχή με οίδημα οπτικών ινών (2) ως αποτέλεσμα της ισχαιμίας του αμφιβληστροειδούς



Εικόνα 1 .Προέλευση:Τσιρώνη Ε. Ε., Βασικές Αρχές Οφθαλμολογίας, Κωνσταντάρας, 2017

3.Ισχαιμικό Σύνδρομο του οφθαλμικού κόγχου

Σπάνια, η ισχαιμία μπορεί να περιλαμβάνει τόσο τον οφθαλμό όσο και τον κόγχου και να εκδηλώνεται με κογχικό άλγος, ευρήματα από τον οπίσθιο αλλά και πρόσθιο πόλο του οφθαλμού που συνηγορούν υπέρ ενδοφθάλμιας φλεγμονής, υποτονία, οφθαλμοπληγία, πτώση και υπαισθησία του κερατοειδούς. Συμμετοχή όλων των δομών του κόγχου παρατηρείται κυρίως επί απουσίας επαρκούς παράπλευρης κυκλοφορίας από την ECA, από το ετερόπλευρο καρωτιδικό σύστημα και τις άλλες αρτηρίες του αυχένα. Στη βιβλιογραφία αναφέρονται δύο περιστατικά με πλήρη ισχαιμία του κόγχου, λόγω σύστοιχης απόφραξης της ICA ή της CCA, η οποία οδήγησε σε μη αναστρέψιμη απώλεια όρασης(46).

1.6 Διαφορική διάγνωση

Η διάκριση του οφθαλμικού ισχαιμικού συνδρόμου από την απόφραξη της κεντρικής φλέβας αμφιβληστροειδούς και από την διαβητική Η διάκριση αυτών των τριών καταστάσεων γίνεται με βάση τα κλινικά σημεία και τα ευρήματα της φλουροαγγειογραφίας. Ένα σημαντικό διαφοροδιαγνωστικό σημείο είναι η παρουσία χαμηλής ενδοφθάλμιας πίεσης σε περίπτωση ισχαιμικού οφθαλμικού συνδρόμου. Στη διαφορική διάγνωση πρέπει να τίθενται και τα σύνδρομα υπεργλοιοτότητας. Ένας πλήρης αιματολογικός έλεγχος που θα περιλαμβάνει και την ηλεκτροφόρηση πρωτεϊνών και την ανοσοηλεκτροφόρηση συμβάλλει στην διερεύνηση αυτών των νοσημάτων (23).

1.7 Συστηματικά νοσήματα και οφθαλμικό σύνδρομο

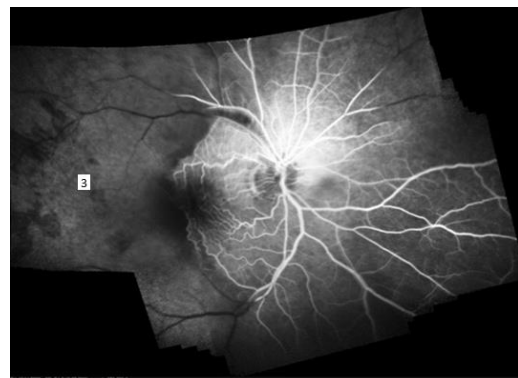
Η αθηροσκλήρυνση του καρωτιδικού συστήματος αποτελεί την κύρια αιτία του οφθαλμικού ισχαιμικού συνδρόμου(2) και μπορεί να είναι η πρώτη εκδήλωση του (44, 47). Ο καρωτιδικός διχασμός και το εγγύς τμήμα της έσω καρωτίδας αρτηρίας αποτελούν τις συχνότερες θέσεις εντόπισης των αθηρωματικών πλακών. Σπανιότερα, το σύνδρομο μπορεί να είναι αποτέλεσμα στένωσης της ενδοκράνιας μοίρας της καρωτίδας αρτηρίας. Γενικότερα, στα άτομα που πάσχουν από OIS παρατηρείται στένωση του σύστοιχου καρωτιδικού συστήματος μεγαλύτερη του 90%(6). Σε ορισμένες περιπτώσεις η απόφραξη εντοπίζεται στην οφθαλμική αρτηρία (25) ή στην έξω καρωτίδα αρτηρία αμφοτερόπλευρα. Σύμφωνα με μελέτες(2, 9) οι ασθενείς με OIS παρουσιάζουν και άλλες συννοσηρότητες στα πλαίσια της αθηρωματικής νόσου. Συγκεκριμένα, η επίπτωση του σακχαρώδους διαβήτη, της υπέρτασης, ισχαιμικής νόσου του μυοκαρδίου και των αγγειακών εγκεφαλικών επεισοδίων είναι υψηλότερη στους πάσχοντες από ισχαιμικό σύνδρομο του οφθαλμού σε σχέση με τον γενικό πληθυσμό. Λιγότερο συχνά το σύνδρομο εμφανίζεται σε ασθενείς με γιγαντοκροταφική αρτηρίτιδα,(48), σύνδρομο του αορτικού τόξου και αρτηρίτιδα Takayashu (49).

1.8. Διάγνωση οφθαλμικού συνδρόμου

A. Απεικονιστικές μέθοδοι για την εκτίμηση του ισχαιμικού οφθαλμικού συνδρόμου

1. Φλουοροαγγειογραφία

Η αγγειογραφία με την χρήση φλουοροσεϊνης (**εικόνα 2**) συμβάλλει στη διάγνωση του OIS(2, 6). Η καθυστερημένη πλήρωση του χοριοειδούς ,ορισμένες φορές περισσότερο από ένα λεπτό, αποτελεί το πιο ειδικό αγγειογραφικό εύρημα του συνδρόμου. Συναντάται στο 60% των ασθενών (2).Ακόμη ο παρατεταμένος χρόνος πλήρωσης των αρτηριών και των φλεβών είναι παρών στο 95% των πάσχοντων οφθαλμών αποτελώντας ένα εξαιρετικά ευαίσθητο αγγειογραφικό σημείο(1).Η φλουοροαγγειογραφία μπορεί να αποκαλύψει διαρροή των αγγείων του αμφιβληστροειδούς και κυρίως των αρτηριών.(2, 6, 45).Σε ένα ποσοστό περίπου 15% των ασθενών παρατηρείται οίδημα στην περιοχή της ωχράς κηλίδας στις όψιμες φάσεις της αγγειογραφίας(1).



Εικόνα2. φλουοροαγγειογραφία, εικόνα που αντιστοιχεί στην περιοχή εκτεταμένης ισχαιμίας του αμφιβληστροειδούς λόγω της απόφραξης(3).

2. Αγγειογραφία με χρήση ινδοκυανίνης

Η συγκεκριμένη μέθοδος δίνει τη δυνατότητα καλύτερης αξιολόγησης των αγγείων του χοριοειδούς στο OIS (50). Ο χρόνος κυκλοφορίας βραχιονίου-χοριοειδούς και ο χρόνος εντός του χοριοειδούς εμφανίζονται παρατεταμένοι. Καθυστέρηση στην πλήρωση των watershed zones (περιοχών του χοριοειδούς με τελική αιμάτωση όπου απουσιάζει η δυνατότητα λειτουργικών αναστομών) είναι ένα άλλο χαρακτηριστικό εύρημα.

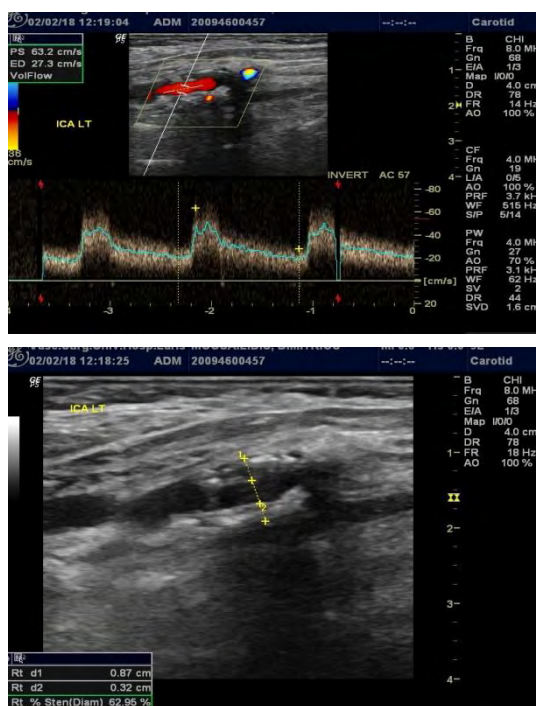
3. Ηλεκτροφυσιολογική μελέτη του αμφιβληστροειδούς

Η απεικόνιση της δραστηριότητας των κυττάρων του Mueller και των δίπολων κυττάρων γίνεται με τη καταγραφή των επαρμάτων b τα οποία αντιστοιχούν στην λειτουργική κατάσταση των έσω σιβάδων του αμφιβληστροειδούς, ενώ τα a επάρματα αντικατοπτρίζουν την δραστηριότητα των φωτουποδοχέων (1). Στο ισχαιμικό οφθαλμικό σύνδρομο η κυκλοφορία τόσο στον αμφιβληστροειδή όσο και στον χοριοειδή είναι επηρεασμένες. Αυτό έχει ως αποτέλεσμα την ισχαιμία του έσω αλλά και του έξω χιτώνα οδηγώντας σε ελάττωση των a και b επαρμάτων (2).

B. Απεικονιστικές μέθοδοι για την εκτίμηση της καρωτιδικής νόσου

1. Υπερηχογράφημα Duplex

Η υπερηχογραφία Duplex (εικόνα 3,4) είναι η πιο συχνά χρησιμοποιούμενη μη επεμβατική μέθοδος η οποία συνδυάζει την B-mode με την Doppler λειτουργία, προσφέροντας ταυτόχρονη ανατομική απεικόνιση των αγγείων και πληροφορίες σχετικά με την ταχύτητα ροής(51).



Εικόνα 3,4: απεικόνιση στένωσης δεξιάς έσω καρωτίδας με τη χρήση έγχρωμου Doppler υπερηχογραφήματος

Οι παράμετροι οι οποίες χρησιμοποιούνται για την εκτίμηση της βαρύτητας της στένωσης των καρωτίδων είναι η μέγιστη συστολική ταχύτητα (Peak systolic velocity-PSV), η τελοδιαστολική ταχύτητα (end diastolic velocity-EDV) και ο λόγος ICA/CCA PSV. Συγκριτικά με την κλασική ενδαρτηριακή αγγειογραφία (DSA) το υπερηχογράφημα Duplex έχει ευαισθησία 89% και ειδικότητα 84% για την ανίχνευση υψηλού βαθμού συμπτωματικής στένωσης των καρωτίδων (52). Για την ανίχνευση απόφραξης το DUS εμφανίζει 96% και 100% ευαισθησία και ειδικότητα αντίστοιχα (1). Σημαντικοί περιορισμοί στη χρήση της υπερηχογραφίας συνιστούν: ο διαχωρισμός της καρωτίδας αρτηρίας σε υψηλό επίπεδο, μια μεγάλη σε μέγεθος (>3cm) αθηρωματική πλάκα στην έσω καρωτίδα αρτηρία, ή η παρουσία σκιάς λόγω επασβέστωσης. Ακόμη η οριακή σοβαρή στένωση της έσω καρωτίδας, η υποψία εξωαυχενικής καρωτιδικής νόσου (supra-aortic trunk, vertebral or intracranial), ICA near-occlusion διάχυτη επαναλαμβανόμενη στένωση και η ελικοειδής μορφολογία των αγγείων καθιστούν δυσχερή την απεικόνιση τους με τη χρήση του υπέρηχου (53). Τέλος, το γεγονός ότι η χρήση του Duplex εξαρτάται από τον χειριστή καθιστά αναγκαία την χρήση συμπληρωματικών απεικονιστικών μεθόδων.

2. Υπερηχογραφική απεικόνιση των οπισθοβόλβιων αγγείων

Η έγχρωμη Doppler υπερηχογραφία των οπισθοβόλβιων αγγείων συμβάλλει στην εκτίμηση της αιμοδυναμικής κατάστασης αυτών και κατ' επέκταση των καρωτίδων (54-56). Μια σημαντικά αιμοδυναμική στένωση επιφέρει περιφερικά αυτής μείωση της πίεσης η οποία σύμφωνα με το φαινόμενο Doppler οδηγεί σε ελαττωμένη ταχύτητα ροής του αίματος. Επομένως η μελέτη του αιμοδυναμικού προφίλ της οφθαλμικής αρτηρίας (OA), της κεντρικής αρτηρίας του αμφιβληστροειδούς (CRA) και των οπίσθιων βραχέων ακτινοειδών αρτηριών (SPCA) παρέχει σημαντικές πληροφορίες για την εκτίμηση της καρωτιδικής και οπισθοβόλβιας κυκλοφορίας. Οι παραπάνω παράμετροι είναι σημαντικά μειωμένοι σε ασθενείς που πάσχουν από σοβαρή καρωτιδική νόσο σε σχέση με υγιή άτομα της ίδιας ηλικίας (13, 55). Ακόμη, η κατεύθυνση ροής στην οφθαλμική αρτηρία δύναται να εκτιμηθεί με τη χρήση του υπέρηχου. Τα ανωτέρω καταδεικνύουν την χρήση του διακρανιακού υπερηχογραφήματος ως πολύτιμο εργαλείο για την εντόπιση και την παρακολούθηση των ασθενών που διατρέχουν κίνδυνο εμφάνισης ισχαιμικού οφθαλμικού συνδρόμου, τη διάγνωση καθώς και την προεγχειρητική και μετεγχειρητική εκτίμηση των ασθενών με OIS (57-59).

3. Μαγνητική και αξονική υπολογιστική αγγειογραφία

Η μαγνητική (MRA) και αξονική (CTA) υπολογιστική αγγειογραφία είναι δυο ελάχιστα επεμβατικές μέθοδοι απεικόνισης των αγγείων που χρησιμοποιούνται εναλλακτικά στη διερεύνηση της στένωσης των καρωτίδων. Οι δύο αυτές μέθοδοι έχουν ουσιαστικά αντικαταστήσει τη χρήση της αρτηριογραφίας. Η MRA παρουσιάζει μεγάλη ευαισθησία και ειδικότητα στην ανίχνευση πλήρους απόφραξης των

καρωτίδων (98% και 100% αντίστοιχα) και έχει καλύτερη διακριτική ικανότητα στον εντοπισμό 70-99% στένωσης της καρωτίδας σε σχέση με την υπερηχογραφία (1). Η χρήση της MRA περιορίζεται σε περιπτώσεις κλειστοφοβίας, παχυσαρκίας ή ύπαρξης βηματοδότη και μεταλλικών stents. Οι MRA και CTA υπερτερούν έναντι της DSA καθώς επιτρέπουν την αναγνώριση των χαρακτηριστικών των αθρωματικών πλακών και ταυτόχρονα αξιολογούν και τα καρδιαγγειακά συμβάματα (60). Η συνδυαστική χρήση των MRA, CTA και του υπερηχογραφήματος Doppler συμβάλλει με επιτυχία στην διάγνωση της σημαντικής καρωτιδικής στένωσης περιορίζοντας την ανάγκη εκτέλεσης DSA. Μειονέκτημα της αξονικής υπολογιστικής αγγειογραφίας αποτελεί η χρήση νεφροτοξικού σκιαγραφικού μέσου και η έκθεση στην ακτινοβολία.

4. Ψηφιακή αφαιρετική αρτηριογραφία (Digital subtraction angiography-DSA)

Η ψηφιακή αφαιρετική αρτηριογραφία μέχρι πρότινος θεωρούνταν η εξέταση εκλογής για την απεικόνιση του καρδιαγγειακού συστήματος και την αξιολόγηση της καρωτιδικής στένωσης. Παρόλα αυτά το υψηλό κόστος της και ο αυξημένος κίνδυνος εγκεφαλικού εμφράκτου και άλλων συστηματικών επιπλοκών περιορίζουν σημαντικά τη χρήση της ως διαγνωστικό εργαλείο σε ασθενείς με στένωση των καρωτίδων. Ιδίως οι ασθενείς που πάσχουν από οφθαλμικό ισχαιμικό σύνδρομο λόγω σημαντικού βαθμού στένωσης των καρωτίδων διατρέχουν ακόμη μεγαλύτερο κίνδυνο επιπλοκών οπότε η DSA καλό είναι να αποφεύγεται (1).

Συμπερασματικά, η υπερηχογραφική απεικόνιση των αγγείων αποτελεί την πρώτη εκλογής απεικονιστική μέθοδο για την εκτίμηση της στένωσης των καρωτίδων. Σε περίπτωση σημαντικής στένωσης ή όταν η υπερηχογραφική απεικόνιση δεν είναι επαρκής μπορεί συμπληρωματικά να διενεργηθεί CTA ή MRA. Εάν τα αποτελέσματα αυτών των εξετάσεων δεν συμφωνούν μπορεί να χρειαστεί περαιτέρω διερεύνηση με τη βοήθεια της DSA (1).

1.9 Αντιμετώπιση και θεραπεία

Η διαχείριση του οφθαλμικού ισχαιμικού συνδρόμου απαιτεί την επιτυχή συνεργασία ιατρών πολλών και διαφορετικών ειδικοτήτων. Στόχος είναι η πρόληψη και αντιμετώπιση των οφθαλμικών επιπλοκών, η διερεύνηση και θεραπεία συσχετιζόμενων αγγειακών παραγόντων κινδύνου και η διενέργεια χειρουργικής επέμβασης όπου απαιτείται (1).

A. Αντιμετώπιση των οφθαλμικών εκδηλώσεων

Οι θεραπευτικές παρεμβάσεις στον οφθαλμό αποσκοπούν στον έλεγχο της φλεγμονής των προσθίων μορίων του, στον περιορισμό της ισχαιμίας του αμφιβληστροειδούς και στον έλεγχο της αυξημένης ΕΟΠ και του νεοαγγειακού γλαυκώματος (38, 44). Τα τοπικά κορτικοειδή σε συνδυασμό με κυκλοπληγικούς παράγοντες περιορίζουν την έκταση της φλεγμονής και ελαχιστοποιούν τον κίνδυνο

αυτόματης πρόκλησης υφαίματος. Η μείωση της ΕΟΠ επιτυγχάνεται με τη χρήση αντιγλαυκωματικών παραγόντων όπως είναι οι β-αδρενεργικοί αποκλειστές σε συνδυασμό με αναστολείς της καρβονικής ανυδράσης.

Σε περίπτωση εμφάνισης νεοαγγείωσης η παναμφιβληστροειδική φωτοπηξία μπορεί να συμβάλλει στην αντιμετώπιση της και στην αποτροπή ανάπτυξης νεοαγγειακού γλαυκώματος (10, 38, 61, 62). Παρόλα αυτά, υποστηρίζεται ότι αναστέλλει την νεοαγγείωση της ίριδας μόνο στο 36% των ασθενών που πάσχουν από ισχαιμικό σύνδρομο (10).

Εάν εκδηλωθεί νεοαγγειακό γλαύκωμα, το οποίο δεν ανταποκρίνεται στη συντηρητική αντιμετώπιση, η τραμπεκκουλεκτομή με αντιμεταβολίτες ή η διασκληρική κυκλοφωτοπηξία είναι απαραίτητες για την αντιμετώπιση των εκδηλώσεων του. Σε περίπτωση μη ανακούφισης του άλγους με τους ανωτέρω τρόπους η εξόρυξη του βολβού είναι αναπόφευκτη(1).

Η χρήση αντι-VEG παραγόντων ή τριαμκινολόνης ενδοουλοειδικά αποτελεί μια άλλη θεραπευτική επιλογή για την αντιμετώπιση της νεοαγγείωσης της ίριδας και του οιδήματος στην περιοχή της ωχράς κηλίδας(63).

Β. Αντιμετώπιση των συστηματικών εκδηλώσεων

Η αντιμετώπιση των συστηματικών εκδηλώσεων του ισχαιμικού οφθαλμικού συνδρόμου απαιτεί τη συνεργασία πολλών ειδικοτήτων. Τα υψηλά ποσοστά θνητότητας που οφείλονται σε αγγειακά νοσήματα καθιστούν αναγκαία την θεραπεία τυχόν συνυπάρχουσων συστηματικών παθήσεων. Απαραίτητη είναι η έναρξη αντιαιμοπεταλιακής αγωγής και η αντιμετώπιση της υπέρτασης, του σακχαρώδους διαβήτη, της δυσλιπιδαιμίας και της στεφανιαίας νόσου. Ακόμη η διακοπή του καπνίσματος και η απώλεια βάρους είναι αναγκαία (64).

Γ. Χειρουργική αντιμετώπιση

1. Ενδαρτηρεκτομή (Carotid artery endarterectomy-CEA)

Η μελέτη North American Symptomatic Carotid Endarterectomy (NASCET) trial ήταν η πρώτη που απέδειξε την υπεροχή της ενδαρτηρεκτομής σε συνδυασμό με τη λήψη ασπιρίνης για την πρόληψη των αγγειακών εγκεφαλικών επεισοδίων σε σχέση με την μονοθεραπεία με ασπιρίνη σε συμπτωματική και ασυμπτωματική νόσο των καρωτίδων (65). Βασιζόμενοι σε αυτά τα αποτελέσματα οι American Academy of Neurology και American Heart Association/American Stroke Association πρότειναν την ενδαρτηρεκτομή σε περίπτωση συμπτωματικής στένωσης των καρωτίδων 50-99% εάν ο περιεγχειρητικός κίνδυνος εγκεφαλικού επεισοδίου είναι μικρότερος από 6% (64). Σε ασυμπτωματικούς ασθενείς η ενδαρτηρεκτομή συστήνεται σε στένωση της τάξης 60-99% εάν ο αντίστοιχος περιεγχειρητικός κίνδυνος είναι μικρότερος από

3%. Η αποτελεσματικότητα της ενδαρτηρεκτομής έχει αποδειχθεί στην υποστροφή και την πρόληψη του χρόνιου ισχαιμικού συνδρόμου και στην αύξηση της οφθαλμικής αιματικής ροής (57, 66, 67). Μετεγχειρητικά παρατηρείται αύξηση της μέγιστης συστολικής ταχύτητας της οφθαλμικής αρτηρίας και επαναφορά της ορθόδρομης αιματικής ροής (12, 68). Επομένως η συγκεκριμένη χειρουργική επέμβαση μπορεί να ελαττώσει την ισχαιμία του οφθαλμού αλλά και τον κίνδυνο εμφάνισης εγκεφαλικού επεισοδίου. Όμως, αξίζει να σημειωθεί ότι η παρουσία νεοαγγειακού γλαυκώματος αποτελεί περιοριστικό παράγοντα αποτελεσματικότητας της ενδαρτηρεκτομής στην βελτίωση της οπτικής οξύτητας των ασθενών.

2. Τοποθέτηση ενδοαυλικού Stent στην καρωτίδα αρτηρία (carotid artery stenting-CAS)

Η τοποθέτηση καρωτιδικού stent ενδοαυτικά (CAS) αποτελεί μια εναλλακτική μέθοδο αντιμετώπισης της στένωσης των καρωτίδων. Προτιμάται όταν ο κίνδυνος εμφάνισης επιπλοκών με την ενδαρτηρεκτομή είναι αυξημένος. Καταστάσεις οι οποίες καθιστούν από ανατομικής άποψης δύσκολη τη χειρουργική προσπέλαση είναι: προηγηθείσα ακτινοβολία της περιοχής του τραχήλου, επαναλαμβανόμενες στενώσεις μετά από ενδαρτηρεκτομή, επαναλαμβανόμενη πάρεση του αντίθετου λαρυγγικού νεύρου, τραχειοστομία και στένωση της καρωτίδας άνωθεν του 2 αυχενικού σπονδύλου (69). Επίσης η τοποθέτηση stent ενδείκνυται και σε περίπτωση ασταθούς στηθάγχης, πρόσφατου εμφράγματος του μυοκαρδίου και συμφορητικής καρδιακής ανεπάρκειας. Η συγκεκριμένη μέθοδος υποστηρίζει ότι βελτιώνει την οξεία και χρόνια μορφή του ισχαιμικού οφθαλμικού συνδρόμου (70).

3. Έξω-ένδοκρανική επέμβαση Bypass (extracranial-intracranial Arterial Bypass Surgery)

Η εξω-ένδοκρανική επέμβαση Bypass περιλαμβάνει την χειρουργική αναστόμωση της επιτολής κροταφικής αρτηρίας με έναν κλάδο της μέσης εγκεφαλικής αρτηρίας. Η συγκεκριμένη επέμβαση επιλέγεται όταν υπάρχει πλήρης απόφραξη της έσω ή της κοινής καρωτίδας ή όταν η περιοχή της στένωσης της έσω καρωτίδας δεν είναι προσβάσιμη με την ενδαρτηρεκτομή (71). Στόχος είναι η βελτίωση της εγκεφαλικής κυκλοφορίας προς αποφυγήν ισχαιμίας.

Ειδικό μέρος

2.Υλικό και μέθοδος

Στη συγκεκριμένη εργασία έγινε μία ανασκόπηση της βιβλιογραφίας σχετικά με το ισχαιμικό οφθαλμικό σύνδρομο και την καρωτιδική νόσο. Η επιλογή των άρθρων έγινε με βάση την χρήση των όρων “ocular ischemic syndrome AND carotid artery disease AND surgical procedures AND endarterectomy AND carotid artery stenting” κατά την διάρκεια της αναζήτησης. Η ανάλυση βασίζεται κυρίως σε άρθρα που δημοσιεύτηκαν το χρονικό διάστημα από το 2000 έως το 2018 και περιορίζεται σε ανθρώπους και όχι ζωικά μοντέλα. Οι βάσεις δεδομένων που χρησιμοποιήθηκαν ήταν το PubMed και το Medline. Οι μελέτες οι οποίες συμπεριλήφθησαν ήταν προοπτικές μελέτες παρέμβασης, αναδρομικές και τυχαιοποιημένες ελεγχόμενες μελέτες καθώς και ανασκοπήσεις της βιβλιογραφίας. Η αναφορά μεμονομένων περιστατικών (case reports) αποκλείστηκαν.

3.Αποτελέσματα

Όπως προαναφέρθηκε η καρωτιδική νόσος επηρεάζει την αιματική ροή στην οφθαλμική αρτηρία οδηγώντας τελικά στην εμφάνιση του οφθαλμικού ισχαιμικού συνδρόμου. Επομένως η μελέτη της αιμοδυναμικής κυκλοφορίας των αγγείων του βολβού είναι ζωτικής σημασίας για την εμφάνιση του συνδρόμου και για την εκτίμηση της αποτελεσματικότητας των χειρουργικών επεμβάσεων της καρωτίδας στα άτομα που εκδηλώνουν το σύνδρομο ισχαιμίας του οφθαλμού. Τα αγγεία που εξετάστηκαν σε όλες τις μελέτες ήταν: η καρωτίδα και η οφθαλμική αρτηρία, η κεντρική αρτηρία του αμφιβληστροειδούς και οι οπίσθιες βραχείες ακτινοειδείς αρτηρίες του αμφιβληστροειδούς. Επίσης οι αιμοδυναμικές παράμετροι που καταγράφηκαν ήταν η PSV,EDV,RI και PI. Η εκτίμηση της αιματικής ροής ενδοβολβικά έγινε με τη βοήθεια του color Doppler ultrasound.

1. Ροή της αιματικής κυκλοφορίας και ισχαιμικό οφθαλμικό σύνδρομο

- **Πριν τις επεμβάσεις στην καρωτίδα**

Σε σημαντική στένωση της καρωτίδας (>50%) η αιματική ροή στην οφθαλμική αρτηρία μπορεί να είναι ορθόδρομη ή να είναι ανεστραμμένη(70, 72-77). Ειδικότερα, όσο πιο υψηλό το ποσοστό της στένωσης της καρωτίδας τόσο πιο πιθανό είναι η ροή στα οφθαλμικά αγγεία να είναι ανεστραμμένη (24).Ακόμη, έχει παρατηρηθεί σημαντική συσχέτιση μεταξύ της παλίνδρομης αιματικής ροής και αυξημένης πιθανότητας εκδήλωσης του οπτικού ισχαιμικού συνδρόμου (72, 75).

Σύμφωνα με τις μελέτες(72-76, 78) οι τιμές της μέγιστης συστολικής ταχύτητας ροής στην οφθαλμική αρτηρία αλλά και στην κεντρική αρτηρία του αμφιβληστροειδούς και τις οπίσθιες ακτινοειδείς αρτηρίες σε σοβαρή καρωτιδική νόσο είναι σημαντικά μικρότερες σε σχέση με υγιή άτομα. Οι Kozobolis et al(78) παρατήρησαν ότι η PSV της οφθαλμικής αρτηρίας είναι μικρότερη σε σχέση με την PSV στην αντίθετη πλευρά αλλά αυτό δεν ισχύει και για την μέγιστη συστολική ταχύτητα ροής στην κεντρική αρτηρία και στις οπίσθιες ακτινοειδείς αρτηρίες του αμφιβληστροειδούς. Εκτός από την μέγιστη συστολική και η μέγιστη διαστολική ταχύτητα ροής στην οφθαλμική αρτηρία εμφανίζονται ελαττωμένες όταν υπάρχει σημαντική καρωτιδική στένωση (77).

- **Μετά από τις επεμβάσεις στην καρωτίδα**

Όσοι από τους ασθενείς παρουσίαζαν ανάστροφη ροής της οφθαλμικής αρτηρίας πριν τις χειρουργικές παρεμβάσεις στην καρωτίδα μετά εμφάνισαν επαναφορά της ορθόδρομης αιματικής ροής (72, 74).Ακόμη σημειώθηκε αύξηση της PSV στην ΟΑ,

στην CRA και στις sPCAs (70, 72, 74-78). Μάλιστα σύμφωνα με τη μελέτη των Altinbas et al(74) που εκτίμησαν την αποτελεσματικότητα της τοποθέτησης stent στην καρωτίδα σε συμπτωματικούς ασθενείς με αμαύρωση fugax διαπιστώθηκε βελτίωση των PSV αλλά και των EDV και του PI, σύστοιχα της καρωτιδικής στένωσης, κυρίως στους συμπτωματικούς ασθενείς με στένωση πάνω από 85% (16). Η PSV στην κεντρική αρτηρία του αμφιβληστροειδούς φαίνεται να αυξάνεται μετά από κλασική ενδαρτηρεκτομή ομόπλευρα της στένωσης της καρωτίδας όμως δεν συμβαίνει η ίδια σημαντική βελτίωση της PSV της CRA του ετερόπλευρου οφθαλμού (20). Τέλος, μετά τις επεμβάσεις παρατηρείται σημαντική ελάττωση της αντίστασης των αγγείων τόσο σε οξέως όσο και σε χρονίως πάσχοντες από το ισχαιμικό οφθαλμικό σύνδρομο (16).

2.Οφθαλμολογικά Σημεία και Συμπτώματα

Η βελτίωση της οπτικής οξύτητας είναι σημαντική στην πλειοψηφία των ασθενών με OIS μετά από χειρουργική επέμβαση στην καρωτίδα (72, 74-76). Παρόλα αυτά η χρόνια μορφή του συνδρόμου σχετίζεται με μικρότερου βαθμού αύξηση της οπτικής οξύτητας (70, 76). Η ανάπτυξη νεοαγγειακού γλαυκώματος στους χρονίως πάσχοντες φαίνεται να αποτελεί κακό προγνωστικό δείκτη για την όραση σύμφωνα με τους Feiyan Ma et al (76). Στη μελέτη αυτή συμπεριλήφθησαν 64 ασθενείς με OIS και τους διαχώρισαν σε δύο υποομάδες ανάλογα με την παρουσία ή όχι νεοαγγείωση της ίριδας. Μετά την τοποθέτηση stent στην καρωτίδα έγινε έλεγχος της οπτικής οξύτητας. Κατέληξαν πως στους ασθενείς στους οποίους είχε αναπτυχθεί νεοαγγείωση, η οπτική οξύτητα μειώθηκε ακόμη περισσότερο κατά την παρακολούθηση τους μετεγχειρητικά σε σχέση με τις τιμές αναφοράς(76). Επιπρόσθετα όσο αφορά την εμφάνιση επεισοδίων αμαύρωσης fugax φαίνεται να υποχωρούν μετά την κλασική ενδαρτηρεκτομή ή την τοποθέτηση stent στην καρωτίδα (70, 72-74).

Η εμφάνιση ισχαιμικών αλλοιώσεων στον αμφιβληστροειδή όπως η νεοαγγείωση του οπτικού δίσκου, οι βαμβακόμορφες αλλοιώσεις και οι περιφερικές αιμορραγίες βελτιώνονται μετά την χειρουργική αποκατάσταση της καρωτίδας σε ασθενείς που πάσχουν από το χρόνιο οφθαλμικό ισχαιμικό σύνδρομο (73, 75).

Άλλες μελέτες κατέληξαν πως η ηλεκτροφυσιολογική λειτουργία του αμφιβληστροειδούς βελτιώνεται επίσης μετά από χειρουργική επέμβαση στις καρωτίδες (70, 79). Η threshold of electric sensitivity (TES) και η liability of optic nerve (LON) βελτιώνονται κυρίως στους ασθενείς με οξύ OIS μετεγχειρητικά (70). Ακόμη, σε σοβαρή καρωτιδική νόσο που δεν έχουν εκδηλωθεί τα συμπτώματα του ισχαιμικού οφθαλμικού συνδρόμου η βελτίωση της λειτουργίας του αμφιβληστροειδούς μετά από επέμβαση είναι πιο έντονη στον οφθαλμό σύστοιχα της στένωσης της καρωτίδας (79).Οπότε η μελέτη της ηλεκτροφυσιολογικής

λειτουργίας του αμφιβληστροειδούς φαίνεται να αποτελεί ένα χρήσιμο εργαλείο για την πρόληψη εμφάνισης του OIS (79).

Σε ένα ποσοστό 6.9% των ασθενών που πάσχουν από σοβαρή καρωτιδική νόσο παρατηρούνται αλλοιώσεις στα οπτικά τους πεδία προτού υπάρξουν οφθαλμολογικά συμπτώματα. Οι αλλαγές κυμαίνονται από την εμφάνιση σκοτωμάτων ως και την πλήρη απώλεια όρασης (80). Οι Kozobolis et al εξέτασαν όλες τις περιμετρικές παράμετρους (MS,MD,LV,CLV) σε 16 ασθενείς με σοβαρού βαθμού καρωτιδική στένωση αμφοτερόπλευρα (78). Προεγχειρητικά οι τιμές τους ήταν μειωμένες και στους δύο οφθαλμούς συγκριτικά με υγιείς ασθενείς ενώ η διαφορά δεν ήταν στατιστικά σημαντική μεταξύ των δύο οφθαλμών. Κατά τη μετεγχειρητική παρακολούθηση διαπιστώθηκε βελτίωση των παραμέτρων των οπτικών πεδίων κυρίως των τιμών του MD(78).

4. Συζήτηση-Συμπεράσματα

Η παρούσα μελέτη αποτελεί μια προσπάθεια ανασκόπησης της της διεθνούς βιβλιογραφίας σχετικά με το οφθαλμικό ισχαιμικό σύνδρομο σε σοβαρή καρωτιδική νόσο και μετά από επεμβάσεις στην καρωτίδα. Περιλαμβάνει 507 ασθενείς οι οποίοι συμπεριλήφθησαν σε τυχαιοποιημένες και αναδρομικές μελέτες καθώς και σε προοπτικές μελέτες παρέμβασης από το 2000 έως σήμερα. Η συγκεκριμένη βιβλιογραφική ανασκόπηση επιβεβαιώνει την άμεση συσχέτιση της σημαντικής καρωτιδικής νόσου με το οφθαλμικό ισχαιμικό σύνδρομο καθώς και την θετική επίπτωση των χειρουργικών επεμβάσεων στην βελτίωση των συμπτωμάτων που σχετίζονται με την εκδήλωση του ανωτέρω συνδρόμου.

Σε όλες τις μελέτες ο βαθμός της στένωσης της έσω καρωτίδας αρτηρίας ήταν πάνω από 70% και ο υπολογισμός της έγινε σύμφωνα με τα κριτήρια NASCET(78)(North American Symptomatic Carotid Endarterectomy Trial) (78)(81).

Το γεγονός ότι η πλειοψηφία των ασθενών ήταν άνδρες καταδεικνύει την μεγαλύτερη επίπτωση (οι άνδρες προσβάλλονται διπλάσια από τις γυναίκες) και επιπολασμό των αθηρωματικών νοσημάτων στο ανδρικό φύλο (70, 72-74).

Το οφθαλμικό ισχαιμικό σύνδρομο είναι μια σπάνια νόσος αλλά η συσχέτιση του με σοβαρή αθηρωματική νόσο καθιστά την μελέτη του ζωτικής σημασία για την πρόληψη και αντιμετώπιση άλλων συστηματικών παθήσεων.

Κατά την παρούσα βιβλιογραφική ανασκόπηση διαπιστώθηκε η μεγάλη κλινική σημασία της μελέτης της αιματικής ροής εντός της οφθαλμικής αρτηρίας σε ασθενείς με σοβαρή καρωτιδική νόσο και οφθαλμικές εκδηλώσεις. Σε όλες τις μελέτες η καταγραφή της ροής έγινε με τη βοήθεια της εγχρωμης Doppler υπερηχογραφίας (70, 72-74, 76-78). Η κατεύθυνση ροής εντός της οφθαλμικής αρτηρίας φαίνεται να σχετίζεται με την πιθανότητα εμφάνισης οφθαλμικού συνδρόμου. Στην πλειοψηφία των μελετών(70, 72-75) παρατηρήθηκε αναστροφή της αιματικής ροής στην οφθαλμική αρτηρία. Μάλιστα οι μελέτες των Kawaguchi et al (72, 75) επιβεβαίωσαν την άποψη παλαιότερων δημοσιεύσεων (1) ότι υπάρχει σημαντική συσχέτιση μεταξύ της ανάστροφης ροής και της ύπαρξης υψηλού (70, 72) βαθμού στένωσης της σύστοιχης καρωτίδας αρτηρίας. Υπολογίζεται ότι η

ευαισθησία και ειδικότητα αυτού του ευρήματος ανέρχεται σε ποσοστό 85% (23). Παρά τη σαφή διαγνωστική αξία της, μελέτες που έγιναν στο παρελθόν δεν υποστηρίζουν τη χρήση της αναστροφής της ροής ως προγνωστικό δείκτη εκδήλωσης ισχαιμικού οφθαλμικού συνδρόμου (23). Σύμφωνα με τα αποτελέσματα των μελετών τους η ισχαιμία των οφθαλμικών δομών μπορεί να εκδηλωθεί ακόμη και όταν υπάρχει μειωμένη ταχύτητα ροής στην κεντρική αρτηρία και στις οπίσθιες ακτινοειδείς αρτηρίες του αμφιβληστροειδούς ανεξάρτητα από την κατεύθυνση της ροής στην οφθαλμική αρτηρία (23).

Επιπρόσθετα, με βάση την βιβλιογραφία συμπεραίνεται ότι οι χειρουργικές επεμβάσεις στην καρωτίδα συμβάλλουν καθοριστικά στην πρόληψη και αντιμετώπιση του οφθαλμικού ισχαιμικού συνδρόμου (72, 77). Σύμφωνα με τα στοιχεία που συγκεντρώθηκαν από την διενέργεια του Doppler υπερηχογραφήματος φαίνεται ότι τόσο η κλασική ενδαρτηρεκτομή όσο και η τοποθέτηση stent στην καρωτίδα βελτιώνουν την οφθαλμική κυκλοφορία. Η αναστροφή και η μέγιστη ταχύτητα ροής της οφθαλμικής αρτηρίας βελτιώνεται μετά τις επεμβάσεις στην καρωτίδα (70, 72-75, 77, 78). Ακόμη, αναφέρεται βελτίωση των συμπτωμάτων των ασθενών μετεγχειρητικά. Συγκεκριμένα τα επεισόδια αμαύρωσης fugax περιορίζονται και η οπτική οξύτητα βελτιώνεται (70, 72-75, 77, 78).

Παρόλα αυτά, η αποτελεσματικότητα των επεμβάσεων είναι μεγαλύτερη αν διενεργηθούν σε σύντομο χρονικό διάστημα από την διάγνωση του οφθαλμικού συνδρόμου, πριν δηλαδή εμφανιστούν επιπλοκές (νεοαγγειακό γλαύκωμα, σοβαρού βαθμού ισχαιμικές βλάβες του βυθού), οι οποίες καθιστούν μη αναστρέψιμη την έκπτωση της οπτικής οξύτητας (72).

Με βάση την συγκεκριμένη αναζήτηση δεν διαπιστώνεται διαφορά στην αποτελεσματικότητα μεταξύ των χειρουργικών επεμβάσεων στην καρωτίδα. Ειδική αναφορά γίνεται στην περίπτωση στένωσης της ενδοκράνιας μοίρας της καρωτίδας αρτηρίας όπου υποστηρίζεται υπεροχή της τοποθέτησης καρωτιδικού stent έναντι της κλασικής ενδαρτηρεκτομής (74).

Τέλος, όλες οι χειρουργικές επεμβάσεις στην καρωτίδα είναι εξίσου ασφαλείς αλλά δεν πρέπει να αγνοείται το σύνδρομο υπερδιήθησης που μπορεί να προκληθεί μετά την τοποθέτηση stent (75).

Παρά τα σημαντικά δεδομένα που καταδεικνύονται από τη μελέτη μας, πρέπει να αναγνωρίσουμε ότι έχει ορισμένα μειονεκτήματα. Στην προσπάθεια εστίασης στην βιβλιογραφία της τελευταίας εικοσαετίας ο αριθμός των μελετών και κατά συνέπεια των ασθενών που αξιολογήθηκαν ήταν περιορισμένος. Ωστόσο τα αποτελέσματα προηγούμενων βιβλιογραφικών ανασκοπήσεων από παλαιότερα έτη (1) δεν διαφοροποιούνται σε σχέση με τη δική μας μελέτη.

Επίσης ως προς την κλινική εικόνα διαπιστώθηκε μεγάλη ετερογένεια που κυμαίνεται από πλήρη απουσία συμπτωμάτων και σημείων(77-79) έως αμαύρωση fugax και έκπτωση της οπτικής οξύτητας(70, 72-75) Αυτό μπορεί να αποδοθεί τόσο στην υποκειμενική αντίληψη των οφθαλμικών συμπτωμάτων από τον ασθενή αλλά και από την ίδια την παθοφυσιολογία του συνδρόμου αφού ορισμένες φορές τα οφθαλμολογικά σημεία ισχαιμίας μπορεί να υπάρχουν και επί πλήρους απουσίας συμπτωμάτων. Όμως αυτή η ανομοιογένεια καθιστά δυσχερή την ομαδοποίηση των αποτελεσμάτων. Ακόμη ποικιλία υπήρχε και ως προς τις διαγνωστικές μεθόδους. Η μη διενέργεια φλουοροαγγειογραφίας στους ασθενείς στις μελέτες (70, 72, 74, 77-79) καθιστά δυσχερή την πλήρη αξιολόγηση τόσο των εκδηλώσεων του ισχαιμικού οφθαλμικού συνδρόμου όσο και της αποτελεσματικότητας των χειρουργικών επεμβάσεων. Ακόμη, οι περιμετρικές αλλοιώσεις σε σοβαρή καρωτιδική νόσο μελετήθηκαν μόνο στην μελέτη των Kozobolis et al (78) όπως και οι ηλεκτροφυσιολογικές αλλοιώσεις του αμφιβληστροειδούς με τις οποίες ασχολήθηκαν οι Machalinska et al (79). Συνεπώς τα αποτελέσματα των συγκεκριμένων μελετών χρήζουν περαιτέρω διερεύνησης στο μέλλον για να απαντηθεί με περισσότερη σαφήνεια η επίπτωση της υψηλής στένωσης και των χειρουργικών επεμβάσεων των καρωτίδων στα οπτικά πεδία των ασθενών και στην ηλεκτροφυσιολογική λειτουργία του αμφιβληστροειδούς.

Ο μικρός χρόνος της παρακολούθησης των ασθενών μετεγχειρητικά, ο οποίος κυμαίνεται κατά μέσο όρο γύρω στους 12 μήνες με εξαίρεση τη μελέτη (72) των Kawaguchi et al, καθιστά δύσκολη την εκτίμηση της αποτελεσματικότητας των

επεμβάσεων στο ισχαιμικό οφθαλμικό σύνδρομο και ιδιαίτερα στην χρόνια μορφή του. Τέλος άλλο περιορισμό κατά τη διάρκεια της συγκεκριμένης ανασκόπησης αποτέλεσε η μη καταγραφή σε όλες τις μελέτες τυχόν συνυπάρχουσων συστηματικών νοσημάτων. Τα αποτελέσματα της μελέτης (74) δείχνουν ότι η τυχόν συνύπαρξη σακχαρώδους διαβήτη, υπερλιπιδαιμίας και θυρεοτοξίκωσης, φαίνεται να μην επηρεάζει την ροή στην οφθαλμική αρτηρία. Παρόλα αυτά μια πιο ενδελεχής μελέτη στο μέλλον που θα περιλαμβάνει την καταγραφή συνυπάρχουσων δεικτών αγγειακής νόσου να δώσει μια πιο σαφή απάντηση στη συσχέτιση αυτών με την εμφάνιση οφθαλμικού ισχαιμικού συνδρόμου.

Συμπερασματικά, το οφθαλμικό ισχαιμικό σύνδρομο είναι μια σπάνια κατάσταση αλλά οι επιπλοκές του μπορεί να οδηγήσουν σε μη αναστρέψιμη απώλεια όρασης (82). Τα κύρια συμπτώματα εκδήλωσης περιλαμβάνουν την απώλεια όρασης, την παροδική απώλεια όρασης εκλυόμενη από έκθεση στο φως και το ισχαιμικό άλγος. Τα κλινικά και αγγειογραφικά ευρήματα σε συνδυασμό με την απεικόνιση του καρωτιδικού συστήματος θέτουν την διάγνωση του συνδρόμου. Η ταυτόχρονη διερεύνηση και αντιμετώπιση συνυπάρχουσων συστηματικών αγγειακών νοσημάτων είναι απαραίτητη και η χειρουργική παρέμβαση επιβάλλεται όταν κρίνεται αναγκαία. Η παρουσία νεοαγγείων στην ίριδα και η πτωχή οπτική οξύτητα κατά την αρχική διάγνωση του συνδρόμου αποτελούν κακό προγνωστικό παράγοντα για την όραση.

Τα οφθαλμολογικά σημεία και συμπτώματα μπορεί να αποτελούν την πρώτη εκδήλωση σοβαρής στένωσης των καρωτίδων και να προηγούνται της εμφάνισης αγγειακών εγκεφαλικών και καρδιαγγειακών εκδηλώσεων. Επομένως, ο ρόλος του οφθαλμιάτρου κρίνεται καίριος στην σωστή και έγκαιρη διάγνωση του συνδρόμου καθώς και την παραπομπή του ασθενούς για περαιτέρω διερεύνηση και πρόληψη συνυπάρχουσων συστηματικών αγγειακών παθήσεων, οι οποίες είναι απειλητικές για τη ζωή (60).

Βιβλιογραφία

1. Mendrinos E, Machinis TG, Pournaras CJ. Ocular ischemic syndrome. Survey of ophthalmology. 2010;55(1):2-34.
2. Brown GC, Magargal LE. The ocular ischemic syndrome. Clinical, fluorescein angiographic and carotid angiographic features. International ophthalmology. 1988;11(4):239-51.
3. Kearns TP, Siekert RG, Sundt TM. The ocular aspects of carotid artery bypass surgery. Transactions of the American Ophthalmological Society. 1978;76:247-65.
4. Baatz H, Lange S, Buchner H, Scharioth G. [Pseudoangitis in bilateral ocular ischemia]. Der Ophthalmologe : Zeitschrift der Deutschen Ophthalmologischen Gesellschaft. 2007;104(3):243-5.
5. Boto de los Bueis A, Fernandez-Prieto A, Ruiz-Martin MM, Gorospe L, Amorena Santesteban G, Fonseca Sandomingo A. [Bilateral carotid occlusion in young woman. Clinical and hemodynamic ocular results]. Archivos de la Sociedad Espanola de Oftalmologia. 2003;78(4):227-30.
6. Brown GC, Brown MM, Magargal LE. The ocular ischemic syndrome and neovascularization. Transactions - Pennsylvania Academy of Ophthalmology and Otolaryngology. 1986;38(1):302-6.
7. De Graeve C, Van de Sompel W, Claes C. Ocular ischemic syndrome: two case reports of bilateral involvement. Bulletin de la Societe belge d'ophtalmologie. 1999;273:69-74.
8. Imrie FR, Hammer HM, Jay JL. Bilateral ocular ischaemic syndrome in association with hyperhomocysteinaemia. Eye (London, England). 2002;16(4):497-500.
9. Mizener JB, Podhajsky P, Hayreh SS. Ocular ischemic syndrome. Ophthalmology. 1997;104(5):859-64.
10. Sivalingam A, Brown GC, Magargal LE. The ocular ischemic syndrome. III. Visual prognosis and the effect of treatment. International ophthalmology. 1991;15(1):15-20.
11. Sturrock GD, Mueller HR. Chronic ocular ischaemia. The British journal of ophthalmology. 1984;68(10):716-23.
12. Costa VP, Kuzniec S, Molnar LJ, Cerri GG, Puech-Leao P, Carvalho CA. The effects of carotid endarterectomy on the retrobulbar circulation of patients with severe occlusive carotid artery disease. An investigation by color Doppler imaging. Ophthalmology. 1999;106(2):306-10.
13. Costa VP, Kuzniec S, Molnar LJ, Cerri GG, Puech-Leao P, Carvalho CA. Clinical findings and hemodynamic changes associated with severe occlusive carotid artery disease. Ophthalmology. 1997;104(12):1994-2002.
14. Costa VP, Kuzniec S, Molnar LJ, Cerri GG, Puech-Leao P, Carvalho CA. Collateral blood supply through the ophthalmic artery: a steal phenomenon analyzed by color Doppler imaging. Ophthalmology. 1998;105(4):689-93.
15. Hashimoto M, Ohtsuka K, Ohtsuka H, Nakagawa T. Normal-tension glaucoma with reversed ophthalmic artery flow. American journal of ophthalmology. 2000;130(5):670-2.
16. Huckman MS, Haas J. Reversed flow through the ophthalmic artery as a cause of rubeosis iridis. American journal of ophthalmology. 1972;74(6):1094-9.
17. Kerty E, Horven I. Ocular hemodynamic changes in patients with high-grade carotid occlusive disease and development of chronic ocular ischaemia. I. Doppler and dynamic tonometry findings. Acta ophthalmologica Scandinavica. 1995;73(1):66-71.
18. Kerty E, Eide N, Horven I. Ocular hemodynamic changes in patients with high-grade carotid occlusive disease and development of chronic ocular ischaemia. II. Clinical findings. Acta ophthalmologica Scandinavica. 1995;73(1):72-6.

19. Galle G, Lang GK, Ruprecht KW, Lang GE. [Importance of the orbital collateral circulation for the origin of ischemic ophthalmopathy in stenotic diseases of the internal carotid artery]. *Fortschritte der Neurologie-Psychiatrie*. 1983;51(8):261-9.
20. Hedges TR, Jr. Ophthalmoscopic findings in internal carotid artery occlusion. *American journal of ophthalmology*. 1963;55:1007-12.
21. Kearns TP, Hollenhorst RW. VENOUS-STASIS RETINOPATHY OF OCCLUSIVE DISEASE OF THE CAROTID ARTERY. *Proceedings of the staff meetings Mayo Clinic*. 1963;38:304-12.
22. Michelson PE, Knox DL, Green WR. Ischemic ocular inflammation. A clinicopathologic case report. *Archives of ophthalmology (Chicago, Ill : 1960)*. 1971;86(3):274-80.
23. Diener HC, Ruprecht KW. Ocular key symptoms of extracranial cerebrovascular disease. *Archiv fur Psychiatrie und Nervenkrankheiten*. 1981;230(2):129-39.
24. Gordon N. Ocular manifestations of internal carotid artery occlusion. *The British journal of ophthalmology*. 1959;43(5):257-67.
25. Bullock JD, Falter RT, Downing JE, Snyder HE. Ischemic ophthalmia secondary to an ophthalmic artery occlusion. *American journal of ophthalmology*. 1972;74(3):486-93.
26. Donnan GA, Sharbrough FW, Whisnant JP. Carotid occlusive disease. Effect of bright light on visual evoked response. *Archives of neurology*. 1982;39(11):687-9.
27. Furlan AJ, Whisnant JP, Kearns TP. Unilateral visual loss in bright light. An unusual symptom of carotid artery occlusive disease. *Archives of neurology*. 1979;36(11):675-6.
28. Kaiboriboon K, Piriawat P, Selhorst JB. Light-induced amaurosis fugax. *American journal of ophthalmology*. 2001;131(5):674-6.
29. Roberts DK, Sears JM. Light-induced amaurosis associated with carotid occlusive disease. *Optometry and vision science : official publication of the American Academy of Optometry*. 1992;69(11):889-97.
30. Hollenhorst RW, Kublin JG, Millikan CH. OPHTHALMODYNAMOMETRY IN THE DIAGNOSIS OF INTRACEREBRAL ORTHOSTATIC HYPOTENSION. *Proceedings of the staff meetings Mayo Clinic*. 1963;38:532-47.
31. Levin LA, Mootha VV. Postprandial transient visual loss. A symptom of critical carotid stenosis. *Ophthalmology*. 1997;104(3):397-401.
32. Nehmad L, Madonna RJ. Postprandial transient visual loss. *Journal of the American Optometric Association*. 1999;70(5):295-9.
33. Pantin CF, Young RA. Postprandial blindness. *British medical journal*. 1980;281(6256):1686.
34. Jacobs NA, Ridgway AE. Syndrome of ischaemic ocular inflammation: six cases and a review. *The British journal of ophthalmology*. 1985;69(9):681-7.
35. Story JL, Held KS, Harrison JM, Cleland TP, Eubanks KD, Brown WE, Jr. The ocular ischemic syndrome in carotid artery occlusive disease: ophthalmic color Doppler flow velocity and electroretinographic changes following carotid artery reconstruction. *Surgical neurology*. 1995;44(6):534-5.
36. Lopez Sanchez E, Frances Munoz E, Mondejar Garcia JJ, Espana Gregori E, Menezo JL. [Anterior pole ischemia and carotid stenosis]. *Archivos de la Sociedad Espanola de Oftalmologia*. 2000;75(6):421-4.
37. Blake J, Kelly G. Ocular aspects of internal carotid stenosis. *Transactions of the ophthalmological societies of the United Kingdom*. 1975;95(1):194-201.
38. Chen CS, Miller NR. Ocular ischemic syndrome: review of clinical presentations, etiology, investigation, and management. *Comprehensive ophthalmology update*. 2007;8(1):17-28.
39. Dhooze M, de Laey JJ. The ocular ischemic syndrome. *Bulletin de la Societe belge d'ophtalmologie*. 1989;231:1-13.
40. Dugan JD, Jr., Green WR. Ophthalmologic manifestations of carotid occlusive disease. *Eye (London, England)*. 1991;5 (Pt 2):226-38.

41. Furino C, Guerriero S, Boscia F, Ferrari TM, Cardascia N, Sborgia L, et al. In vivo evidence of hypotrophic ciliary body in ocular ischemic syndrome by ultrasound biomicroscopy. *Ophthalmic surgery, lasers & imaging : the official journal of the International Society for Imaging in the Eye*. 2007;38(6):505-7.
42. Gross R. Neovascular glaucoma and ocular ischemic syndrome. *Journal of glaucoma*. 2000;9(5):409-12.
43. Mills RP. Anterior segment ischemia secondary to carotid occlusive disease. *Journal of clinical neuro-ophthalmology*. 1989;9(3):200-4.
44. Karacostas D, Terzidou C, Voutas S, Rafou J, Artemis N, Georgiadis N. Isolated ocular ischemic syndrome with no cerebral involvement in common carotid artery occlusion. *European journal of ophthalmology*. 2001;11(1):97-101.
45. Morales J, Corona J, Langford JD, Shami M, Abdul-Rahim AS. Bilateral decreased vision and cotton-wool spots in a 42-year-old man. *Survey of ophthalmology*. 2002;47(3):257-62.
46. Bogousslavsky J, Pedrazzi PL, Borruat FX, Regli F. Isolated complete orbital infarction: a common carotid artery occlusion syndrome. *European neurology*. 1991;31(2):72-6.
47. Bennett LW. Ocular ischemic syndrome as initial manifestation of bilateral carotid occlusive disease. *Journal of the American Optometric Association*. 1997;68(4):250-60.
48. Hamed LM, Guy JR, Moster ML, Bosley T. Giant cell arteritis in the ocular ischemic syndrome. *American journal of ophthalmology*. 1992;113(6):702-5.
49. Chun YS, Park SJ, Park IK, Chung H, Lee J. The clinical and ocular manifestations of Takayasu arteritis. *Retina (Philadelphia, Pa)*. 2001;21(2):132-40.
50. Utsugi N, Takahashi K, Kishi S. Choroidal vascular occlusion in internal carotid artery obstruction. *Retina (Philadelphia, Pa)*. 2004;24(6):915-9.
51. Taylor DC, Strandness DE, Jr. Carotid artery duplex scanning. *Journal of clinical ultrasound : JCU*. 1987;15(9):635-44.
52. Wardlaw JM, Chappell FM, Best JJ, Wartolowska K, Berry E. Non-invasive imaging compared with intra-arterial angiography in the diagnosis of symptomatic carotid stenosis: a meta-analysis. *Lancet (London, England)*. 2006;367(9521):1503-12.
53. Back MR, Rogers GA, Wilson JS, Johnson BL, Shames ML, Bandyk DF. Magnetic resonance angiography minimizes need for arteriography after inadequate carotid duplex ultrasound scanning. *Journal of vascular surgery*. 2003;38(3):422-30; discussion 31.
54. Lieb WE. Color Doppler imaging of the eye and orbit. *Radiologic clinics of North America*. 1998;36(6):1059-71.
55. Lieb WE, Cohen SM, Merton DA, Shields JA, Mitchell DG, Goldberg BB. Color Doppler imaging of the eye and orbit. Technique and normal vascular anatomy. *Archives of ophthalmology (Chicago, Ill : 1960)*. 1991;109(4):527-31.
56. Quaranta L, Harris A, Donato F, Cassamali M, Semeraro F, Nascimbeni G, et al. Color Doppler imaging of ophthalmic artery blood flow velocity: a study of repeatability and agreement. *Ophthalmology*. 1997;104(4):653-8.
57. Cohn EJ, Jr., Sandager GP, Benjamin ME, Lilly MP, Hanna DJ, Flinn WR. Assessment of ocular perfusion after carotid endarterectomy with color-flow duplex scanning. *Journal of vascular surgery*. 1999;29(4):665-71.
58. Geroulakos G, Botchway LT, Pai V, Wilkinson AR, Galloway JM. Effect of carotid endarterectomy on the ocular circulation and on ocular symptoms unrelated to emboli. *European journal of vascular and endovascular surgery : the official journal of the European Society for Vascular Surgery*. 1996;11(3):359-63.
59. Mawn LA, Hedges TR, 3rd, Rand W, Heggerick PA. Orbital color Doppler imaging in carotid occlusive disease. *Archives of ophthalmology (Chicago, Ill : 1960)*. 1997;115(4):492-6.
60. Yuan C, Zhao XQ, Hatsukami TS. Quantitative evaluation of carotid atherosclerotic plaques by magnetic resonance imaging. *Current atherosclerosis reports*. 2002;4(5):351-7.

61. Carter JE. Panretinal photocoagulation for progressive ocular neovascularization secondary to occlusion of the common carotid artery. *Annals of ophthalmology*. 1984;16(6):572-6.
62. Johnston ME, Gonder JR, Canny CL. Successful treatment of the ocular ischemic syndrome with panretinal photocoagulation and cerebrovascular surgery. *Canadian journal of ophthalmology Journal canadien d'ophtalmologie*. 1988;23(3):114-9.
63. Mones JM, Amselem L, Serrano A, Garcia M, Hijano M. Intravitreal ranibizumab for choroidal neovascularization secondary to pathologic myopia: 12-month results. *Eye (London, England)*. 2009;23(6):1275-80; quiz 81.
64. Adams H, Adams R, Del Zoppo G, Goldstein LB. Guidelines for the early management of patients with ischemic stroke: 2005 guidelines update a scientific statement from the Stroke Council of the American Heart Association/American Stroke Association. *Stroke*. 2005;36(4):916-23.
65. Barnett HJ, Taylor DW, Eliasziw M, Fox AJ, Ferguson GG, Haynes RB, et al. Benefit of carotid endarterectomy in patients with symptomatic moderate or severe stenosis. North American Symptomatic Carotid Endarterectomy Trial Collaborators. *The New England journal of medicine*. 1998;339(20):1415-25.
66. Ishikawa K, Kimura I, Shinoda K, Eshita T, Kitamura S, Inoue M, et al. In situ confirmation of retinal blood flow improvement after carotid endarterectomy in a patient with ocular ischemic syndrome. *American journal of ophthalmology*. 2002;134(2):295-7.
67. Neupert JR, Brubaker RF, Kearns TP, Sundt TM. Rapid resolution of venous stasis retinopathy after carotid endarterectomy. *American journal of ophthalmology*. 1976;81(5):600-2.
68. Wong YM, Clark JB, Faris IB, Styles CB, Kiss JA. The effects of carotid endarterectomy on ocular haemodynamics. *Eye (London, England)*. 1998;12 (Pt 3a):367-73.
69. Narins CR, Illig KA. Patient selection for carotid stenting versus endarterectomy: a systematic review. *Journal of vascular surgery*. 2006;44(3):661-72.
70. Neroev VV, Kiseleva TN, Vlasov SK, Pak NV, Gavrilenko AV, Kuklin AV. Visual outcomes after carotid reconstructive surgery for ocular ischemia. *Eye (London, England)*. 2012;26(10):1281-7.
71. Sundt TM, Jr., Siekert RG, Piegras DG, Sharbrough FW, Houser OW. Bypass surgery for vascular disease of the carotid system. *Mayo Clinic proceedings*. 1976;51(11):677-92.
72. Kawaguchi S, Iida J, Uchiyama Y. Ocular Circulation and Chronic Ocular Ischemic Syndrome before and after Carotid Artery Revascularization Surgery. *Journal of ophthalmology*. 2012;2012:350475.
73. Kawaguchi S, Okuno S, Sakaki T, Nishikawa N. Effect of carotid endarterectomy on chronic ocular ischemic syndrome due to internal carotid artery stenosis. *Neurosurgery*. 2001;48(2):328-32; discussion 2-3.
74. Altinbas NK, Ustuner E, Ozcan H, Bilgic S, Sancak T, Dusunceli E. Effect of carotid artery stenting on ophthalmic artery flow patterns. *Journal of ultrasound in medicine : official journal of the American Institute of Ultrasound in Medicine*. 2014;33(4):629-38.
75. Kawaguchi S, Sakaki T, Iwahashi H, Fujimoto K, Iida J, Mishima H, et al. Effect of carotid artery stenting on ocular circulation and chronic ocular ischemic syndrome. *Cerebrovascular diseases (Basel, Switzerland)*. 2006;22(5-6):402-8.
76. Ma F, Su J, Shang Q, Ma J, Zhang T, Wang X, et al. Changes in Ocular Hemodynamics after Carotid Artery Angioplasty and Stenting (CAAS) in Patients with Different Severity of Ocular Ischemic Syndrome. *Current eye research*. 2018;43(2):266-72.
77. Emiroglu MY, Evlice M, Akcakoyun M, Velioglu M, Agca M, Topal YK, et al. Effects of Obstructive Carotid Artery Disease on Ocular Circulation and the Safety of Carotid Artery Stenting. *Heart, lung & circulation*. 2017;26(10):1069-78.
78. Kozobolis VP, Detorakis ET, Georgiadis GS, Achtopoulos AA, Papas TT, Lazarides MK. Perimetric and retrobulbar blood flow changes following carotid endarterectomy.

Graefe's archive for clinical and experimental ophthalmology = Albrecht von Graefes Archiv für klinische und experimentelle Ophthalmologie. 2007;245(11):1639-45.

79. Machalinska A, Kowalska-Budek A, Kawa MP, Kazimierczak A, Safranow K, Kirkiewicz M, et al. Effect of carotid endarterectomy on retinal function in asymptomatic patients with hemodynamically significant carotid artery stenosis. Polish archives of internal medicine. 2017;127(11):722-9.

80. Kirshner RL, Green RM, Searl SS, DeWeese JA. Ocular manifestations of carotid artery atheroma. Journal of vascular surgery. 1985;2(6):850-3.

81. Barnett HJM, Taylor DW, Haynes RB, Sackett DL, Peerless SJ, Ferguson GG, et al. Beneficial effect of carotid endarterectomy in symptomatic patients with high-grade carotid stenosis. The New England journal of medicine. 1991;325(7):445-53.

82. Terelak-Borys B, Skonieczna K, Grabska-Liberek I. Ocular ischemic syndrome - a systematic review. Medical science monitor : international medical journal of experimental and clinical research. 2012;18(8):Ra138-44.