



ΠΑΝΕΠΙΣΤΗΜΙΟ ΘΕΣΣΑΛΙΑΣ
ΣΧΟΛΗ ΕΠΙΣΤΗΜΩΝ ΥΓΕΙΑΣ
Τμήμα ΙΑΤΡΙΚΗΣ



ΠΡΟΓΡΑΜΜΑ ΜΕΤΑΠΤΥΧΙΑΚΩΝ ΣΠΟΥΔΩΝ

«ΚΛΙΝΙΚΕΣ ΕΦΑΡΜΟΓΕΣ ΜΟΡΙΑΚΗΣ ΙΑΤΡΙΚΗΣ»

ΜΕΤΑΠΤΥΧΙΑΚΗ ΔΙΠΛΩΜΑΤΙΚΗ ΕΡΓΑΣΙΑ

Θέμα: Ανοσοϊστοχημική μελέτη ακτινικής χειλίτιδας

Ζιώγα Αικατερίνη
Οδοντίατρος

Τριμελής εξεταστική επιτροπή:

- Κουκούλης Γεώργιος, Καθηγητής Παθολογικής Ανατομικής, Επιβλέπων
- Γερμενής Αναστάσιος, Καθηγητής Εργαστηριακής Ανοσολογίας
- Ιωάννου Μαρία, Αναπληρώτρια Καθηγήτρια Παθολογικής Ανατομικής

Διπλωματική Εργασία υποβληθείσα στο Τμήμα Ιατρικής του Πανεπιστημίου Θεσσαλίας ως μέρος των απαιτήσεων για την απόκτηση Μεταπτυχιακού Διπλώματος Ειδίκευσης στη Μοριακή Ιστοπαθολογία.
Λάρισα, Οκτώβριος, 2014



UNIVERSITY OF THESSALY
SCHOOL OF HEALTH SCIENCE
FACULTY OF MEDICINE



MASTER PROGRAM IN
“CLINICAL APPLICATIONS OF MOLECULAR MEDICINE”

MASTER THESIS
Title: Immunohistochemical evaluation of actinic cheilitis

By
Zioga Aekaterini
Dentist

Τριμελής εξεταστική επιτροπή:

- Koukoulis Georgios, Professor of Anatomic Pathology, Supervisor
- Germenis Anastasios, Professor of Laboratory Immunology
- Ioannou Maria, Associate Professor of Anatomic Pathology

Master Thesis submitted to the Faculty of Medicine of the University of Thessaly in partial fulfillment of the requirements for the degree of Master in Molecular Histopathology

Larisa, October, 2014

ΠΕΡΙΕΧΟΜΕΝΑ

ΠΕΡΙΕΧΟΜΕΝΑ	3
ΠΡΟΛΟΓΟΣ	5
ΠΕΡΙΛΗΨΗ ΣΤΑ ΕΛΛΗΝΙΚΑ	7
ΠΕΡΙΛΗΨΗ ΣΤΑ ΑΓΓΛΙΚΑ (ABSTRACT)	8
ΕΙΣΑΓΩΓΗ	9
ΓΕΝΙΚΟ ΜΕΡΟΣ	11
A. ΒΑΣΙΚΗ ΜΕΜΒΡΑΝΗ	11
1. ΟΡΙΣΜΟΣ	11
2. ΜΟΡΦΟΛΟΓΙΑ	11
3. ΜΟΡΙΑΚΗ ΣΥΣΤΑΣΗ	14
4. ΛΕΙΤΟΥΡΓΙΕΣ	14
5. ΣΥΝΔΕΣΗ ΜΕ ΤΟ ΕΠΙΘΗΛΙΟ	15
6. ΒΑΣΙΚΗ ΜΕΜΒΡΑΝΗ ΚΑΙ ΚΑΡΚΙΝΟΣ	18
B. ΛΑΜΙΝΙΝΗ	19
1. ΟΡΙΣΜΟΣ	19
2. Η ΑΝΑΚΑΛΥΨΗ ΤΗΣ ΠΡΩΤΗΣ ΛΑΜΙΝΝΗΣ	19
3. ΔΟΜΗ –ΣΥΣΤΑΣΗ	23
4. ΠΟΛΥΜΕΡΙΣΜΟΣ	27
5. ΛΕΙΤΟΥΡΓΙΕΣ	29
6. ΛΑΜΙΝΙΝΗ 5 Ή 332	30
Γ. ΑΚΤΙΝΙΚΗ ΧΕΙΛΙΤΙΔΑ	35
1. ΟΡΙΣΜΟΣ	35
2. ΕΠΙΔΗΜΙΟΛΟΓΙΑ	35

3.ΑΙΤΙΟΠΑΘΟΓΕΝΕΙΑ	36
4.ΚΛΙΝΙΚΗ ΕΙΚΟΝΑ	37
5.ΙΣΤΟΠΑΘΟΛΟΓΙΚΑ ΧΑΡΑΚΤΗΡΙΣΤΙΚΑ	39
6.ΠΕΡΙΠΤΩΣΗ ΑΚΤΙΝΙΚΗΣ ΧΕΙΛΙΤΙΔΑΣ ΚΑΙ ΑΛΜΠΙΝΙΣΜΟΥ	40
Δ.ΑΚΑΝΘΟΚΥΤΤΑΡΙΚΟ ΚΑΡΚΙΝΩΜΑ	41
1.ΟΡΙΣΜΟΣ	41
2.ΕΠΙΔΗΜΙΟΛΟΓΙΑ	41
3.ΑΙΤΙΟΠΑΘΟΓΕΝΕΙΑ	42
4.ΚΛΙΝΙΚΗ ΕΙΚΟΝΑ	43
5.ΙΣΤΟΠΑΘΟΛΟΓΙΚΑ ΧΑΡΑΚΤΗΡΙΣΤΙΚΑ	44
6.ΜΕΤΑΣΤΑΣΕΙΣ	45
7.ΠΡΟΓΝΩΣΗ	46
ΕΙΔΙΚΟ ΜΕΡΟΣ	48
Α.ΣΚΟΠΟΣ	48
Β. ΑΣΘΕΝΕΙΣ	48
Γ.ΥΛΙΚΟ	49
Δ. ΜΕΘΟΔΟΣ	49
Ε. ΑΠΟΤΕΛΕΣΜΑΤΑ	51
ΣΤ. ΣΥΖΗΤΗΣΗ	58
ΒΙΒΛΙΟΓΡΑΦΙΑ	62

ΠΡΟΛΟΓΟΣ

Το ακανθοκυτταρικό καρκίνωμα (Squamous Cell Carcinoma- SCC) είναι ο πιο συχνός κακοήθης όγκος της στοματικής κοιλότητας καθώς αντιπροσωπεύει πάνω από το 90% όλων των τύπων καρκίνου του στόματος και τον έκτο κατά σειρά συχνότητας καρκίνο του ανθρώπου. Παρά τις αλματώδεις εξελίξεις στον τομέα της παθολογικής και χειρουργικής ογκολογίας τα τελευταία χρόνια, τα ποσοστά πενταετούς επιβίωσης αυτών των ασθενών παραμένουν χαμηλά μεταξύ 10% και 40%. Αυτό κάνει ακόμη μεγαλύτερη την ανάγκη της έγκαιρης διάγνωσης του καρκίνου. Οι νέες τεχνικές της μοριακής ιατρικής ανοίγουν το δρόμο για τη διάγνωση κακοήθων νεοπλασμάτων πριν ακόμη αυτά εκδηλωθούν κλινικά ή στο στάδιο της προκαρκινικής αλλοίωσης.

Η συχνότερη εντόπιση του στοματικού ακανθοκυτταρικού καρκινώματος είναι το ερυθρό κράσπεδο του κάτω χείλους και η έναρξη του γίνεται συνήθως σε έδαφος ακτινικής χειλίτιδας. Η ακτινική χειλίτιδα είναι η χρόνια φλεγμονή του ερυθρού κρασπέδου του κάτω χείλους, που οφείλεται στη χρόνια έκθεση στην ηλιακή ή τεχνητή υπεριώδη ακτινοβολία. Η συχνότητα κακοήθους εξαλλαγής αυτής της αλλοίωσης κυμαίνεται από 10 έως 30%. Αποτελεί την πιο συχνή προκακοήθη βλάβη του χείλους ενώ κάποιοι θεωρούν ότι είναι μια αρχόμενη και επιπολής μορφή ακανθοκυτταρικού καρκινώματος του χείλους.

Τα τελευταία χρόνια η ανοσοϊστοχημική μελέτη της ακτινικής χειλίτιδας τείνει να την χαρακτηρίσει ως αρχόμενο στάδιο ακανθοκυτταρικού καρκινώματος, καθώς αποκαλύπτει ήδη από αυτό το στάδιο αλλαγή στην ακεραιότητα και οργάνωση της βασικής μεμβράνης, κάτι που μαρτυρά δράση καρκινικών κυττάρων. Ωστόσο οι σχετικές εργασίες είναι λίγες.

Η παρούσα μελέτη πραγματοποιήθηκε στο Εργαστήριο της Παθολογικής Ανατομικής της Ιατρικής Σχολής του Πανεπιστημίου Θεσσαλίας, στα πλαίσια εκπόνησης της διπλωματικής μου εργασίας για το Πρόγραμμα Μεταπτυχιακών Σπουδών «Κλινικές Εφαρμογές Μοριακής Ιατρικής» στο τμήμα Ιατρικής του Πανεπιστημίου Θεσσαλίας.

Για την εκπόνηση της εργασίας θα ήθελα να εκφράσω ιδιαίτερα τις ευχαριστίες μου στον Επιβλέποντα Καθηγητή της εργασίας μου, Διευθυντή και Καθηγητή του Εργαστηρίου της Παθολογικής Ανατομικής κ. Γ. Κουκούλη χωρίς την υποστήριξη και πολύτιμη καθοδήγηση του οποίου θα ήταν αδύνατη η εκπόνηση αυτής της μελέτης. Τον ευχαριστώ επιπλέον διότι με τη διδασκαλία του σε όλη τη διάρκεια του μεταπτυχιακού προγράμματος μου αποκάλυψε τη σπουδαιότητα και ομορφιά του κλάδου της Παθολογικής Ανατομικής πάνω στην διάγνωση των ασθενειών.

Ευχαριστώ θερμά την Αναπληρώτρια Καθηγήτρια της Παθολογικής Ανατομικής κα Ιωάννου Μαρία που αφιέρωσε από τον πολύτιμο χρόνο της για τη σωστή καθοδήγηση μου πάνω στην εκπόνηση της διπλωματικής μου εργασίας. Πέραν των πολύτιμων συμβουλών της που μου παρείχε με ευγένεια και προθυμία, συμμετείχε έμπρακτα στο πειραματικό μέρος της μελέτης.

Ευχαριστώ τον Υπότροφο Ιατρό Παθολογικής Ανατομικής κ. Σταθάκη Ευστάθιο για την πολύτιμη βοήθεια του σε όλη τη διάρκεια της εργασίας.

Αισθάνομαι την ανάγκη να ευχαριστήσω την Τεχνολόγο του Εργαστηρίου της Παθολογικής Ανατομικής κα Γαλάνη Χρυσή, όχι μόνο για τη βοήθειά της στην διπλωματική μου εργασία αλλά και για την εκπαίδευση που μου παρείχε πάνω στην τεχνική των ανοσοϊστοχημικών χρώσεων κατά τη διάρκεια των μεταπτυχιακών σπουδών μου, με ευγένεια και υπομονή αλλά και την Τεχνολόγο κα Νέτσικα Μαρία για την καθοριστική συμμετοχή και βοήθειά της στο πειραματικό μέρος της διπλωματικής μου εργασίας.

Ευχαριστώ και αισθάνομαι ευγνωμοσύνη για τη βοήθεια που μου παρείχε όλο το προσωπικό του Εργαστηρίου της Παθολογικής Ανατομικής της Ιατρικής Σχολής του Πανεπιστημίου Θεσσαλίας σε όλη τη διάρκεια του μεταπτυχιακού προγράμματος και στην εκπόνηση της διπλωματικής μου εργασίας.

Κλείνοντας θα ήθελα να ευχαριστήσω την οικογένειά μου τόσο για την ψυχική υποστήριξη που μου παρείχαν κατά τη διάρκεια των μεταπτυχιακών σπουδών όσο και για την υπομονή που επέδειξαν κατά την εκπόνηση και συγγραφή της διπλωματικής μου εργασίας.

ΖΙΩΓΑ ΑΙΚΑΤΕΡΙΝΗ

ΠΕΡΙΛΗΨΗ

Εισαγωγή. Ο καρκίνος του στόματος αποτελεί το 6% όλων καρκίνων του ανθρωπίνου σώματος. Η έγκαιρη διάγνωση του καρκίνου του στόματος είναι απαραίτητη όπως επίσης και η διάγνωση προκαρκινικών καταστάσεων. Η πιο συχνή προκαρκινική κατάσταση είναι η ακτινική χειλίτιδα. Τα τελευταία χρόνια όλο και περισσότεροι επιστήμονες που μελετούν ανοσοϊστοχημικά την ακτινική χειλίτιδα, υποστηρίζουν ότι δεν είναι προκαρκινική κατάσταση αλλά αρχόμενο στάδιο ακανθοκυτταρικού καρκινώματος του χείλους.

Στη Θεσσαλία το μεγαλύτερο κομμάτι του πληθυσμού ασχολείται με τη γεωργία και ως εκ τούτου εκτίθενται μακροχρόνια στην ηλιακή ακτινοβολία. Επιλέχθηκε επομένως η ακτινική χειλίτιδα ως αντικείμενο της παρούσας ανοσοϊστοχημικής μελέτης.

Υλικό. Τα δείγματα ήταν ιστοτεμάχια κάτω χείλους ασθενών διατηρημένα σε κύβους παραφίνης. Όλα προέρχονταν από τα αρχεία του Εργαστηρίου Παθολογικής Ανατομικής του Πανεπιστημιακού Νοσοκομείου Λάρισας. Μελετήθηκαν 31 περιπτώσεις ακτινικής χειλίτιδας, 4 περιπτώσεις ακτινικής χειλίτιδας με *in situ* καρκίνωμα και 12 περιπτώσεις ακανθοκυτταρικού καρκινώματος κάτω χείλους με συνοδό ακτινική χειλίτιδα.

Μέθοδος. Στην παρούσα μελέτη εφαρμόστηκε η ανοσοϊστοχημική μέθοδος ανίχνευσης του επιτόπου της λαμινίνης που αναγνωρίζεται από το ανθρώπινο μονοκλωνικό αντίσωμα LAM89. Η ανοσοϊστοχημική χρώση βασίστηκε στην τεχνική του συμπλέγματος στρεπταβιδίνης-βιοτίνης. Αποτελέσματα. Στην ακτινική χειλίτιδα χαμηλού και υψηλού βαθμού δυσπλασίας παρατηρήθηκε συνεχής χρώση της βασικής μεμβράνης. Επιπλέον στην ακτινική χειλίτιδα υψηλού βαθμού δυσπλασίας διαπιστώθηκε ενδοκυττάρια έκφραση λαμινίνης σε ορισμένα κύτταρα των υπερβασικών στιβάδων. Στο ακανθοκυτταρικό καρκίνωμα, παρατηρήθηκε απώλεια έκφρασης της λαμινίνης στη βασική μεμβράνη στις περιοχές της διήθησης. Εστιακά, ορισμένα νεοπλασματικά κύτταρα εμφάνισαν κυτταροπλασματική χρώση.

Συζήτηση. Στην ακτινική χειλίτιδα χαμηλού αλλά και υψηλού βαθμού η βασική μεμβράνη διατηρεί την ακεραιότητά της. Αντίθετα, στο διηθητικό ακανθοκυτταρικό καρκίνωμα η βασική μεμβράνη διακόπτεται σε θέσεις όπου τα κύτταρα του όγκου διηθούν το χόριο.

Συμπέρασμα. Η ανοσοϊστοχημική μελέτη της έκφρασης της λαμινίνης μπορεί να χρησιμοποιηθεί για τη διαφοροδιάγνωση της ακτινικής χειλίτιδας χαμηλού βαθμού δυσπλασίας από την ακτινική χειλίτιδα υψηλού βαθμού αλλά και της ακτινικής χειλίτιδας από το ακανθοκυτταρικό καρκίνωμα.

ABSTRACT

Introduction. Oral cancer represents 6% of all malignant tumors of human body. Both early diagnosis of oral cancer and precancerous situations are essential. Actinic cheilitis is the most common precancerous situation of oral cancer. Last years many scientists, who study immunohistochemically the actinic cheilitis, support that it should be considered as a primer stage of squamous cell carcinoma rather than a precancerous situation.

Large part of population in Thessaly work as farmers and therefore are exposed to sunlight. This is the reason that actinic cheilitis has been chosen to be studied in current immunohistochemical study.

Material. All specimens were biopsies of lower lip embedded in paraffin cubes. All cases were selected from the archives of the Laboratory of Anatomic Pathology of University Hospital of Larisa. 31 cases of actinic cheilitis, 4 cases of actinic cheilitis accompanied with *in situ carcinoma* and 12 cases of squamous cell carcinoma of lip accompanied with actinic cheilitis were included in this study.

Method. The method that applied in our study was the immunohistochemical detection of Laminin's epitope, which is recognized by human monoclonal antibody LAM89. The immunohistochemical staining used the streptavidin-biotin complex.

Results. We observed that the basement membrane maintains its continuity in both actinic cheilitis with low and high grade dysplasia. Intracellular expression of laminin, in parabasal layers of epithelium was noted in cases of actinic cheilitis with high grade dysplasia. In invasive squamous cell carcinoma there was loss of laminin's expression observed in the infiltration border.

Discussion. In cases of actinic cheilitis the basement membrane maintains its continuity whereas in cases of invasive squamous cell carcinoma the basement membrane is interrupted in some sites which adjacent to the invasive front of carcinoma.

Conclusion. We suggest that immunochemical study of the laminin's expression can be useful in both distinctive diagnosis between actinic cheilitis with low and actinic cheilitis with high grade dysplasia and in distinctive diagnosis between actinic cheilitis and invasive squamous cell carcinoma.

ΕΙΣΑΓΩΓΗ

Ο καρκίνος του στόματος αποτελεί το 6% των καρκίνων του ανθρωπίνου σώματος. Ποικίλες μορφές καρκίνου με διαφορετική κλινική και ιστολογική εικόνα μπορούν να προσβάλλουν τους ιστούς της στοματικής κοιλότητας. Η πλειοψηφία των περιπτώσεων καρκίνου του στόματος αντιστοιχεί σε ακανθοκυτταρικά καρκινώματα προερχόμενα από το καλυπτικό επιθήλιο του στοματικού βλεννογόνου (90-95%).

Σύμφωνα με πρόσφατες μελέτες, οι περιπτώσεις καρκίνου της στοματικής κοιλότητας ανέρχονται ετησίως σε 220.000 για τους άνδρες (5% όλων των καρκίνων) και σε 90.000 για τις γυναίκες (2% όλων των καρκίνων). Βέβαια, η επίπτωση του καρκίνου του στόματος εμφανίζει διακυμάνσεις, μεταξύ διαφορετικών ηπείρων και χωρών λόγω διαφορετικού τρόπου έκθεσης των ατόμων σε γνωστούς προδιαθεσικούς παράγοντες. Στην Ευρώπη τα υψηλότερα ποσοστά ακανθοκυτταρικού καρκινώματος καταγράφονται στη βόρεια Γαλλία (49,4 νέες περιπτώσεις ανά 100.000 άνδρες ετησίως. Στην Ελλάδα υπάρχει αυξητική τάση εμφάνισης ακανθοκυτταρικού καρκινώματος στο γυναικείο πληθυσμό.[1]

Οι γνωστοί προδιαθεσικοί παράγοντες εμφάνισης προκαρκινικών και καρκινικών βλαβών είναι 1)ο καπνός, 2) το αλκοόλ,3)οι ιοί και οι αλληλεπιδράσεις με ογκογονίδια, 4) η διατροφή, 5)χημικοί παράγοντες, 6)χρόνιοι μηχανικοί τραυματισμοί και 7) η ανοσοκαταστολή.[2]

Προκαρκινική βλάβη είναι ο μορφολογικά, κλινικά και ιστολογικά τροποποιημένος επιθηλιακός ιστός, που, έχει μεγαλύτερο κίνδυνο κακοήθους εξαλλαγής σε σχέση με τον αντίστοιχο φυσιολογικό ιστό. Οι δυο πιο συχνές κλινικές οντότητες που θεωρούνται προκαρκινικές βλάβες είναι η λευκοπλακία και η ερυθροπλακία.[3]

Προκαρκινική κατάσταση είναι μια γενικευμένη παθολογική κατάσταση που δεν τροποποιεί κατ'ανάγκη την κλινική εικόνα του βλεννογόνου, αλλά συνδέεται με σημαντικά αυξημένο κίνδυνο εμφάνισης καρκίνου.[3]

Οι προκαρκινικές καταστάσεις που συνδέονται με αυξημένο κίνδυνο εμφάνισης καρκίνου του στόματος είναι :

- Ακτινική χειλίτιδα
- Σύνδρομο Plummer-Vinson
- Συφιλιδική γλωσσίτιδα
- Ομαλός λειχήνας
- Υποβλεννογόνια ίνωση.

Στην περιοχή της Θεσσαλίας μεγάλο κομμάτι του πληθυσμού είναι αγρότες που εκ των πραγμάτων εκτίθενται μακροχρόνια στην ηλιακή ακτινοβολία. Ως εκ τούτου επιλέχθηκε η ακτινική χειλίτιδα ως αντικείμενο της παρούσας ανοσοϊστοχημικής μελέτης προκειμένου να

ερευνήσουμε εάν δύναται να προβλέψουμε τον κίνδυνο κακοήθους εξαλλαγής πολύ πριν αυτή εγκατασταθεί κλινικά.

ΓΕΝΙΚΟ ΜΕΡΟΣ

A. ΒΑΣΙΚΗ ΜΕΜΒΡΑΝΗ

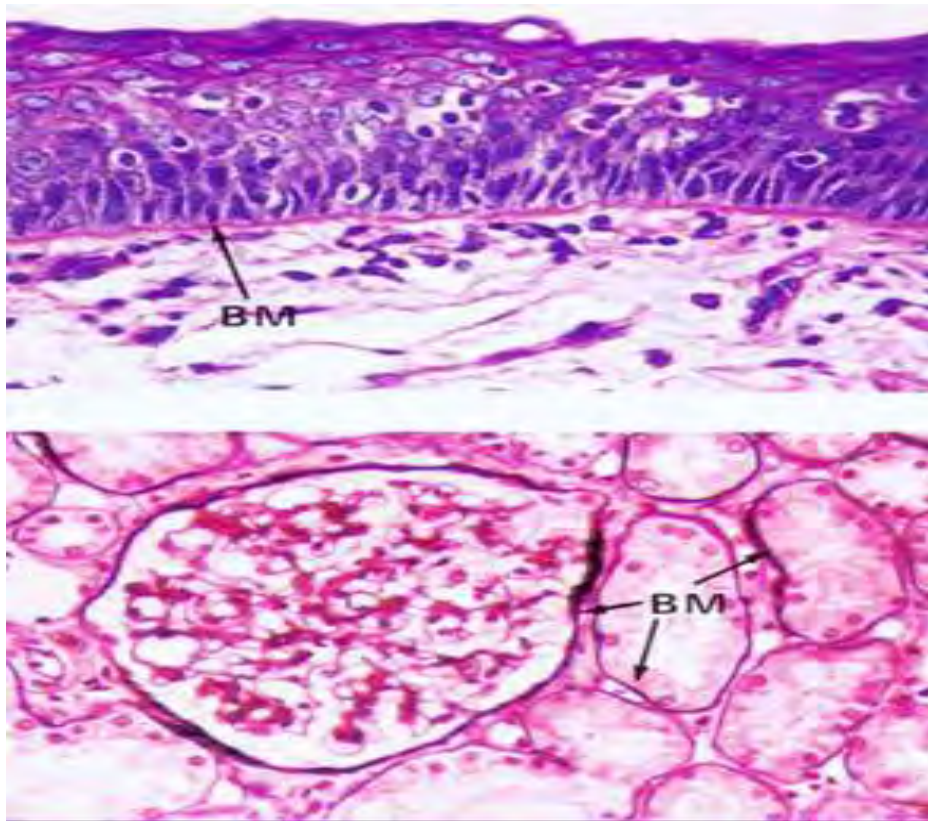
1. ΟΡΙΣΜΟΣ

Η εξωκυττάρια ουσία (ECM, extracellular matrix) είναι ένα πολύπλοκο δομικό δίκτυο που περιβάλλει και στηρίζει τα κύτταρα του συνδετικού ιστού. Λειτουργεί επίσης ως βιοχημικός φραγμός ,ρυθμίζοντας τον μεταβολισμό των κυττάρων που περιβάλλει. Αποτελείται από ίνες και θεμέλια ουσία. Οι ίνες διακρίνονται σε κολλαγόνες, δικτυωτές και ελαστικές. Η θεμέλια ουσία είναι το τμήμα που καταλαμβάνει το χώρο ανάμεσα στα κύτταρα και τις ίνες. Αποτελείται από πρωτεογλυκάνες, γλυκοζαμινογλυκάνες και γλυκοπρωτεΐνες.[4]

Η βασική μεμβράνη (basement membrane, basal membrane) είναι ένα συνεχές στρώμα εξωκυττάριας ουσίας με ιδιαίτερη δομή και εξειδικευμένες βιολογικές λειτουργίες, που διαχωρίζει το επιθήλιο από το χόριο, δηλαδή τον υποκείμενο συνδετικό ιστό. Πρόκειται για ένα λεπτό αλλά ανθεκτικό ακυτταρικό στρώμα που εξασφαλίζει τη συνοχή επιθηλίου και χορίου.[5]

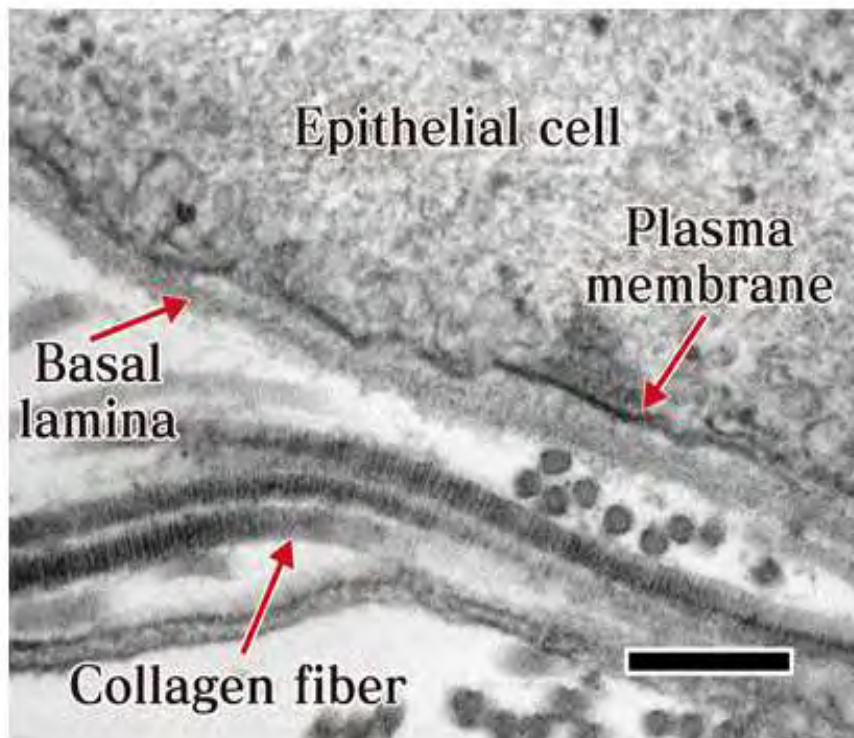
2. ΜΟΡΦΟΛΟΓΙΑ

Στο οπτικό μικροσκόπιο, η βασική μεμβράνη δεν είναι ορατή με τις συνήθεις χρώσεις (χρώση αιματοξυλίνης & ηωσίνης), επειδή το πάχος της (περίπου 1μm) είναι πολύ μικρότερο από τη διακριτική ικανότητα του μικροσκοπίου. Διακρίνεται, όμως, με ιστοχημικές τεχνικές, οι οποίες και επέτρεψαν την αρχική αναγνώριση και μελέτη των συστατικών της βασικής μεμβράνης. Έτσι στα ιστολογικά παρασκευάσματα που είναι χρωματισμένα με τη μέθοδο PAS (αντίδραση υπεριοδικού οξέος –αντιδραστήριου Schiff) διακρίνουμε την βασική μεμβράνη ως μια πορφυρή λεπτή ζώνη ανάμεσα στο επιθήλιο και τον συνδετικό ιστό.[6] Συγκεκριμένα, με την αντίδραση υπεριοδικού οξέος-αντιδραστήριου Schiff αποκαλύπτεται μία λεπτή και συνεχής πορφυρή γραμμή στο όριο παρεγχύματος και υποστρώματος, η οποία αντιστοιχεί στις υδατανθρακικές ομάδες γλυκοπρωτεϊνών και πρωτεογλυκανών της βασικής μεμβράνης. Οι πρωτεογλυκάνες είναι σύμπλοκα υδατανθράκων συνδεδεμένα με ένα πρωτεϊνικό πυρήνα. Οι δακτύλιοι εξόζης των υδατανθράκων περιέχουν γειτονικούς άνθρακες, που ο καθένας έχει μια υδροξυλομάδα (-OH) όπως και οι εξοζαμίνες των γλυκοζαμινογλυκανών ,όπου ο ένας φέρει υδροξυλομάδα (-OH) και ο άλλος μια αμινομάδα (-NH) . Το υπεριοδικό οξύ αποκόπτει τους δεσμούς μεταξύ αυτών των γειτονικών ατόμων άνθρακα και σχηματίζει αλδεϋδικές ομάδες . Οι αλδεϋδικές αυτές ομάδες αντιδρούν με το αντιδραστήριο του Schiff και δίνουν το πορφυρό χρώμα στη δομή. (εικόνα1)



Εικόνα 1. (Βασική Μembrάνη BM) (Ανατύπωση από: «Ιστολογία με στοιχεία Κυτταρικής Βιολογίας» των A. L. Kierszenbaum L. L. Tres, Ιατρικές Εκδόσεις Π. Χ. Πασχαλίδης-Broken Hill Publishers, 2013).

Ο όρος βασική μεμβράνη αναφέρεται στη δομή που είναι ορατή με το οπτικό μικροσκόπιο ενώ ο όρος βασικός υμένας χρησιμοποιείται για τη δομή που παρατηρούμε με το ηλεκτρονικό μικροσκόπιο (H.M.)(εικόνα 2). Με το ηλεκτρονικό μικροσκόπιο παρατηρούμε κάτω από τη κυτταροπλασματική μεμβράνη των επιθηλιακών κυττάρων της βασικής στιβάδας, μία ηλεκτρονιοδιαυγή ζώνη πάχους περίπου 40nm, τον διαυγή υμένα (lamina lucida). Παράλληλα προς τον διαυγή υμένα αλλά προς τη μεριά του χορίου, υπάρχει μια ηλεκτρονιοσκοιερή ζώνη περίπου 40nm, με μικροκοκκιώδη όψη, ο πυκνός υμένας (lamina densa). Το σύμπλεγμα διαυγούς και πυκνού υμένα αποτελεί τον βασικό υμένα (basal lamina). Η βασική μεμβράνη ως έννοια περιέχει τον βασικό υμένα αλλά επεκτείνεται ως δομή παρατηρούμενη στο οπτικό μικροσκόπιο, περιλαμβάνοντας και τον δικτυωτό ή ινοδικτυωτό υμένα δηλαδή μια ζώνη με δικτυωτές ίνες (κολλαγόνο τύπου III) που βρίσκεται παρακείμενα του πυκνού υμένα και ανήκει στον συνδετικό ιστό.[10]



©CSLS / The University of Tokyo

Εικόνα 2 (Απεικόνιση βασικού υμένα σε ηλεκτρονικό μικροσκόπιο) (Ανατύπωση από: Life Science textbook in English. Edited by: CSLS/the University of Tokyo)

Με την ανάπτυξη νέων τεχνικών παρασκευής ιστών για το ηλεκτρονικό μικροσκόπιο, φάνηκε ότι ο διαυγής υμένας είναι τεχνικό σφάλμα – artifact της χημικής μονιμοποίησης του ιστού, καθώς τα επιθηλιακά κύτταρα συρρικνώνονται και απομακρύνονται από την υψηλή συγκέντρωση μακρομορίων που είναι αποθηκευμένα δίπλα στη βασική περιοχή των επιθηλιακών κυττάρων. Αυτό πιθανώς να οφείλεται στην γρήγορη αφυδάτωση του ιστού. Σε ιστούς που μονιμοποιούνται με τη χρήση χαμηλής θερμοκρασίας και ψύξη υψηλής πίεσης, χωρίς χημικά διαλύματα, ο βασικός υμένας κάτω από το ηλεκτρονικό μικροσκόπιο φαίνεται να αποτελείται μόνο από μία στιβάδα, τον πυκνό υμένα. Στην παρούσα εργασία διατηρείται ο όρος βασική μεμβράνη.[5,6]

3. ΜΟΡΙΑΚΗ ΣΥΣΤΑΣΗ

Η βασική μεμβράνη αποτελείται από διάφορα μακρομόρια που οργανώνονται, μέσω ποικίλων αλληλεπιδράσεων, σε υπερμοριακά συμπλέγματα. Τα κύρια συστατικά της βασικής μεμβράνης είναι τα κολλαγόνα με κυριότερο το κολλαγόνο τύπου IV, οι γλυκοπρωτεΐνες με κυριότερες τη λαμινίνη και το νιδογόνο ή εντακτίνη και οι πρωτεογλυκάνες με κυριότερη την περλεκάνη. Το μονομερές μιας πρωτεογλυκάνης αποτελείται από μια πρωτεΐνη – πυρήνα στην οποία προσδέεται ομοιοπολικά ποικίλος αριθμός γλυκοζαμινογλυκανών. Οι γλυκοζαμινογλυκάνες αντιπροσωπεύουν μακράς αλυσίδας, μη διακλαδιζόμενους πολυσακχαρίτες, οι οποίοι αποτελούνται από επαναλαμβανόμενες δισακχαριδικές μονάδες. Στις γλυκοζαμινογλυκάνες ανήκει και η θειική ηπαράνη που μετέχει στη δομή της βασικής μεμβράνης.[7]

Η ανοσοϊστοχημεία συμβάλλει στη χαρτογράφηση των μακρομορίων των βασικών μεμβρανών και στην απεικόνιση της επιλεκτικής κατανομής ορισμένων συστατικών. Διαφορές στο είδος και στην κατανομή των συστατικών εμφανίζονται και στον ίδιο ιστό, ανάλογα με το στάδιο ανάπτυξης και τη λειτουργική εξειδίκευση.[8]

Τα επιθηλιακά κύτταρα συνθέτουν και εκκρίνουν τα συστατικά της βασικής μεμβράνης. Η συγκρότηση της βασικής μεμβράνης γίνεται έξω από το κύτταρο προς την πλευρά της βασικής του περιοχής και ξεκινά με τον εξαρτώμενο από το ασβέστιο πολυμερισμό της λαμινίνης. Τα πολυμερή της λαμινίνης προσδέονται στην επιφάνεια του κυττάρου μέσω των υποδοχέων της ιντεγκρίνης. Την ίδια στιγμή το κολλαγόνο IV πολυμερίζεται διαδοχικά σε πρωτομερή, διμερή και τετραμερή. Τα τετραμερή αλληλεπιδρούν και σχηματίζουν την υπερδομή του κολλαγόνου τύπου IV. Το δίκτυο από τον πολυμερισμό της λαμινίνης και η υπερδομή του κολλαγόνου τύπου IV συνδέονται μεταξύ τους με γέφυρες νιδογόνου/εντακτίνης αλλά και με άλλα μακρομόρια όπως την περλεκάνη. Το ικρίωμα του κολλαγόνου τύπου IV και της λαμινίνης θα αποτελέσει τη θέση αλληλεπίδρασης και των άλλων μορίων του βασικού υμένα, ώστε να σχηματισθεί η πλήρης λειτουργική βασική μεμβράνη.[7,8]

4. ΛΕΙΤΟΥΡΓΙΕΣ

Η βασική μεμβράνη ρυθμίζει και ελέγχει σημαντικά την κυτταρική συμπεριφορά. Οι κυριότερες λειτουργίες της βασικής μεμβράνης είναι

- Πρόσδεση του επιθηλίου στον υποκείμενο συνδετικό ιστό.
- Διαμερισματοποίηση των ιστών. Διαχωρίζει τον συνδετικό ιστό από το επιθήλιο, τα νεύρα και τους μυϊκούς ιστούς.
- Διήθηση. Η μετακίνηση ουσιών από και προς τον συνδετικό ιστό ρυθμίζεται εν μέρει από τη βασική μεμβράνη.

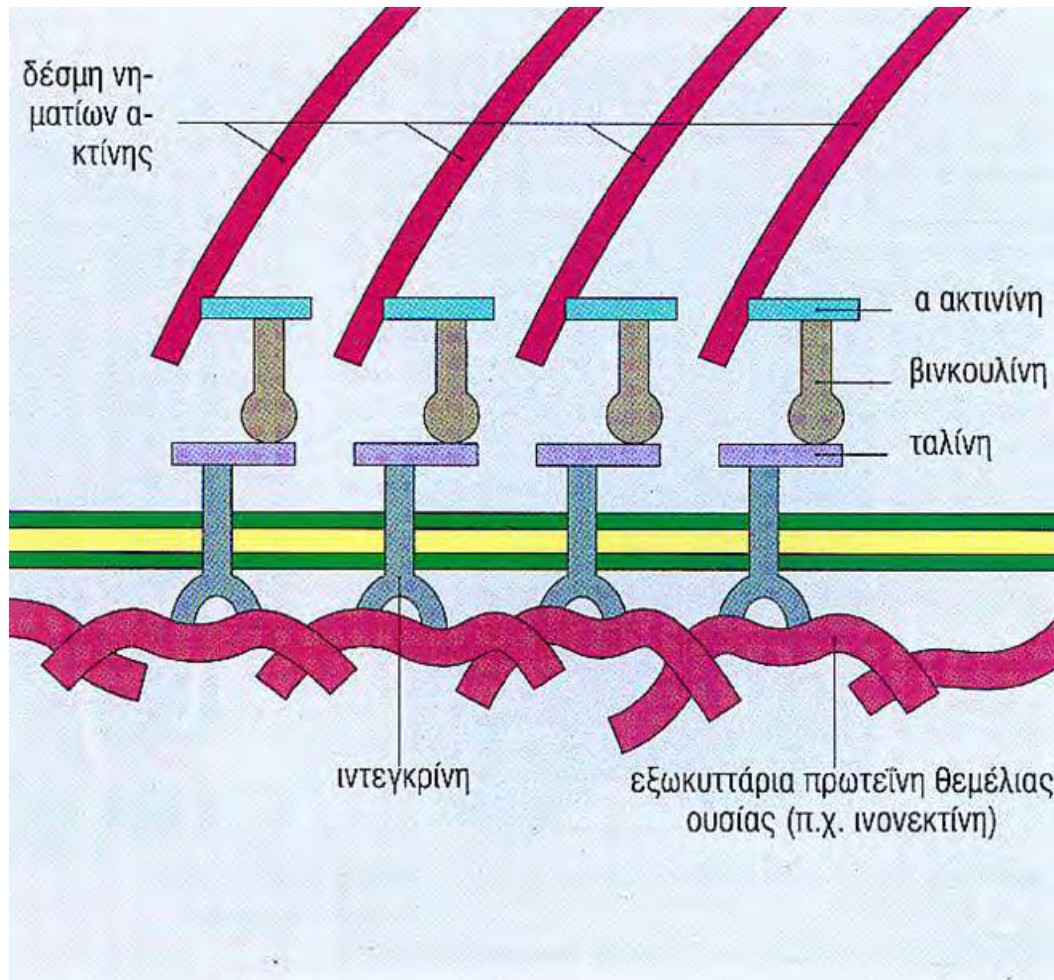
- Αναγέννηση των ιστών. Κατά την επούλωση ενός τραύματος η βασική μεμβράνη αποτελεί τον οδηγό για την αναγέννηση του ιστού.
- Ρύθμιση και σηματοδότηση. Τα μακρομόρια της βασικής μεμβράνης αλληλεπιδρούν με υποδοχείς της επιφάνειας των κυττάρων τροποποιώντας σηματοδοτικά ενδοκυττάρια μονοπάτια και ρυθμίζοντας σημαντικές κυτταρικές λειτουργίες όπως τον πολλαπλασιασμό, τη διαφοροποίηση, την κινητικότητα και μετανάστευση των κυττάρων. Ο van den Hooff χαρακτηρίζει τη βασική μεμβράνη ως μέσο μεταφοράς πληροφοριών (information carrying medium) με καθοδηγητικές ιδιότητες (instructive nature). Τα μακρομόρια της βασικής μεμβράνης (α) συνδέονται στις ενεργές περιοχές κυτταρικών υποδοχέων μέσω περιοχών τους με δραστηριότητα αυξητικών παραγόντων, (β) τροποποιούν τη λειτουργία ειδικών κυτταρικών υποδοχέων και, (γ) συνδέουν αυξητικούς παράγοντες και άλλες κυτοκίνες και τις παρουσιάζουν κατάλληλα στα κύτταρα-στόχους. Ο τοπογραφικός εντοπισμός των πληροφοριών που επιτυγχάνεται με τον τρόπο αυτό, συμβάλλει στην ανάπτυξη συγκεκριμένων μορφογενετικών σχημάτων κατά την επούλωση, την εμβρυϊκή ανάπτυξη και την ογκογένεση. Έτσι, για παράδειγμα ο BFGF που αποθηκεύεται από πρωτεογλυκάνες, μπορεί να ελευθερώνεται σαν αγγειογόνο ερέθισμα κατά τη φυσιολογική ή παθολογική αγγειογένεση. Περιοχές που μοιάζουν με αυξητικούς παράγοντες (EGF, TGF) έχουν εντοπιστεί στη λαμινίνη, το νιδογόνο και την περλεκάνη και ενδέχεται να είναι βιολογικά ενεργές. Η σύνδεση των μακρομορίων της μεμβράνης με κυτταρικούς υποδοχείς μπορεί να εμποδίσει την πρόσβαση σε αυτούς ενός διαλυτού αυξητικού παράγοντα ή να μεταβάλλει τη διαμόρφωση των υποδοχέων και τη συνδετική τους ικανότητα.[9]

5. ΣΥΝΔΕΣΗ ΜΕ ΤΟ ΕΠΙΘΗΛΙΟ

Το επιθηλιακό κύτταρο συνδέεται με τη βασική μεμβράνη με δύο κύριους τρόπους: με τις εστιακές συνδέσεις, οι οποίες προσδένουν τα νημάτια ακτίνης του κυτταροσκελετού στη βασική μεμβράνη και με τα ημιδεσμοσώματα, που προσδένουν τα διάμεσα νημάτια του κυτταροσκελετού στη βασική μεμβράνη.

Οι εστιακές συνδέσεις (εικόνα 3) αποτελούνται από την κυτταροπλασματική περιοχή, την διαμεμβρανική και την εξωκυττάρια περιοχή. Στην κυτταροπλασματική περιοχή πρωτεΐνες όπως η α-ακτινίνη, η βινκουλίνη, η ταλίνη και η παξιλίνη, δεσμεύουν τα νημάτια ακτίνης. Στη διαμεμβρανική περιοχή οι πρωτεΐνες ιντεγκρίνες αλληλεπιδρούν με τις πρωτεΐνες που δεσμεύουν τα νημάτια της ακτίνης και ταυτόχρονα στην εξωκυττάρια περιοχή γλυκοπρωτεΐνες της βασικής μεμβράνης με κυριότερη τη λαμινίνη συνδέονται με τμήματα –υποδοχείς των

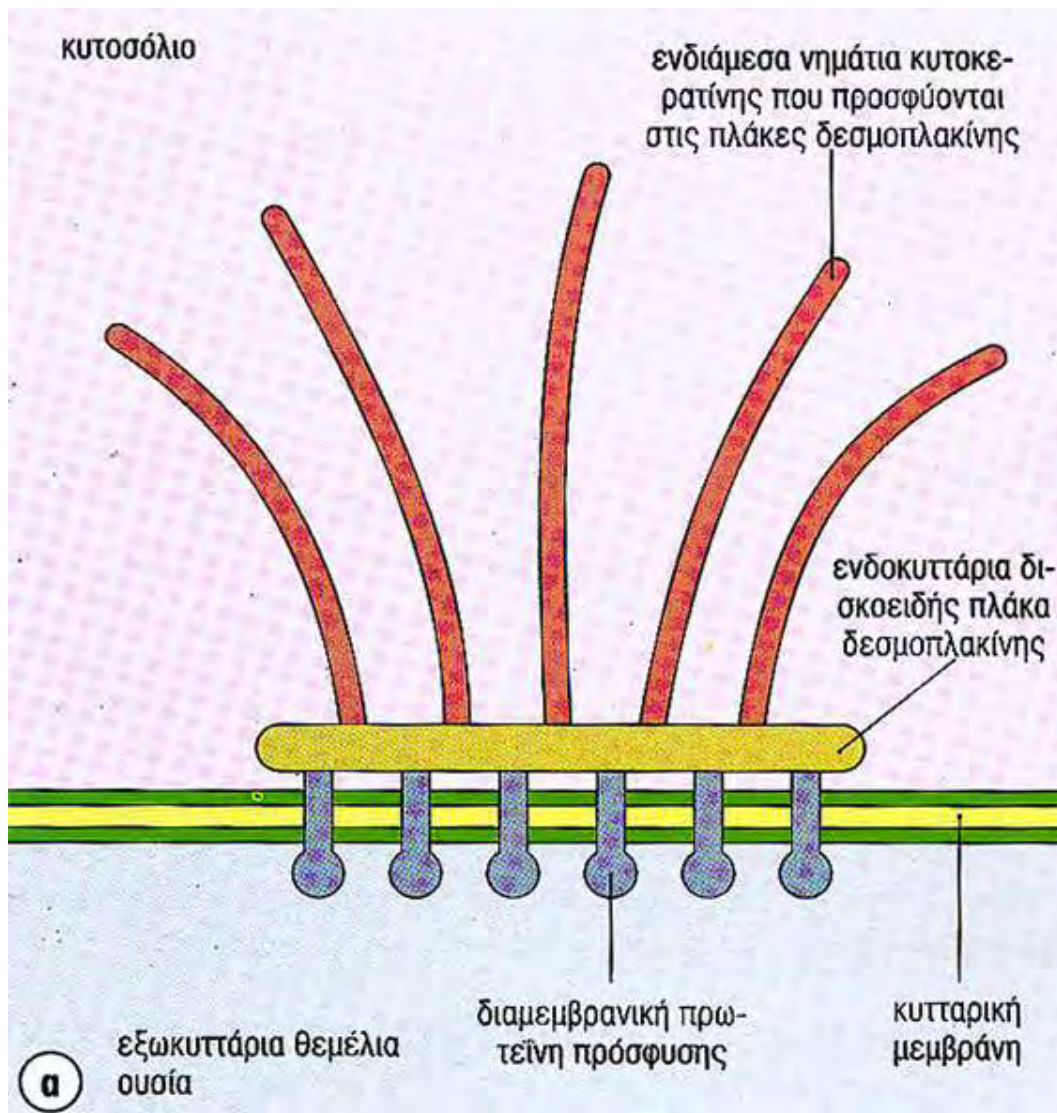
ιντεγκρινών. Οι εστιακές συνδέσεις εντοπίζουν μηχανικές αλλαγές της εξωκυττάριας ουσίας όπως συστολή και τις μεταβιβάζουν στο εσωτερικό του κυττάρου ως βιοχημικό ερέθισμα (σήμα). Το φαινόμενο λέγεται μηχανοευαισθησία και επιτρέπει στο κύτταρο να προσαρμόζεται λειτουργικά σε μηχανικά ερεθίσματα.[9,10]



Εικόνα 3 (Συνάψεις Εστιακής Επαφής) (Ανατύπωση από: «Ιστολογία με στοιχεία Κυτταρικής Βιολογίας» των Α. Λ. Kierszenbaum L. L. Tres, Ιατρικές Εκδόσεις Π. Χ. Πασχαλίδης-Broken Hill Publishers, 2013).

Τα ημιδεσμοσώματα (εικόνα 4) βρίσκονται στα επιθήλια που χρειάζονται ισχυρή πρόσδεση στον συνδετικό ιστό. Αποτελούνται από μια ενδοκυττάρια δισκοειδή πλάκα πρόσδεσης στην κυτταροπλασματική επιφάνεια της κυτταρικής μεμβράνης. Η πλάκα αυτή αποτελείται από μια οικογένεια πρωτεϊνών, που μοιάζουν με τις δεσμοπλακίνες και είναι ικανές να δεσμεύουν τα ενδιάμεσα νημάτια του κυτταροσκελετού. Τρεις κυρίως πρωτεΐνες έχουν αναγνωριστεί: η πλεκτίνη, η ερμπίνη και BP230. Η πλάκα συνδέεται με διαμεμβρανικά μόρια πρόσδεσης όπως είναι η ιντεγκρίνη αββ4 και το κολλαγόνο τύπου XVII. Εξωκυττάρια τμήματα των ιντεγκρινών της κυτταρικής μεμβράνης συνδέονται με τη λαμινίνη και την υπερδομή του κολλαγόνου τύπου

IV της βασικής μεμβράνης. Φαίνεται ότι από τη βασική μεμβράνη ξεκινάνε ινίδια αγκυροβολίας ή πρόσδεσης με κατεύθυνση το χόριο, όπου ανακάμπτουν σχηματίζοντας αγκύλες και καταλήγουν πάλι στη βασική μεμβράνη. Μέσα από τις αγκύλες διέρχονται δικτυωτές ίνες. Τα ινίδια αγκυροβολίας ή πρόσδεσης αποτελούνται από κολλαγόνο τύπου VII και προσδέουν τη βασική μεμβράνη με το χόριο. Τα ημιδεσμοσώματα προσφέρουν μηχανική σταθερότητα στα κύτταρα που υφίστανται δυνάμεις τάσης ή τριβής, έτσι είναι ιδιαίτερα αναπτυγμένα στο πολύστιβο πλακώδες επιθήλιο του δέρματος και του στοματικού επιθηλίου. [9,10]



Εικόνα 4 (Ημιδεσμοσώματα) (Ανατύπωση από: «Ιστολογία με στοιχεία Κυτταρικής Βιολογίας» των A. L. Kierszenbaum L. L. Tres, Ιατρικές Εκδόσεις Π. Χ. Πασχαλίδης-Broken Hill Publishers, 2013).

6. ΒΑΣΙΚΗ MEMBRANE ΚΑΙ ΚΑΡΚΙΝΟΣ

Η τοπική διήθηση των καρκινικών κυττάρων περιλαμβάνει 2 βήματα: πρώτον την ενζυμική διάσπαση της βασικής μεμβράνης και δεύτερον την μετανάστευση των καρκινικών κυττάρων μέσα από τη διάτρητη πλέον βασική μεμβράνη. Αυτό προϋποθέτει και τη διάσπαση μορίων που εξασφαλίζουν τη συνοχή παρακείμενων κυττάρων όπως οι καντχερίνες, αν και έχει αποσαφηνιστεί ότι τα προερχόμενα από το επιθήλιο καρκινικά κύτταρα, μπορούν επιλεκτικά να μεταναστεύουν ως στρώμα. Η τοπική διήθηση γίνεται με τη δράση μεταλλοπρωτεασών (MMPs) που κατακρημνίζουν τη βασική μεμβράνη, διασπών τις ιντεγκρίνες που παίζουν ρόλο στην πρόσφυση και μετανάστευση των κυττάρων αλλά και μόρια της βασικής μεμβράνης όπως τη λαμινίνη.[11]

Η βασική μεμβράνη είναι μια δυναμική και όχι στατική δομή, καθώς συνεχώς αναδομείται μέσα από τη διάσπαση και σύνθεση γλυκοπρωτεϊνών (όπως είναι η λαμινίνη). Κατά τη φλεγμονή και την επούλωση των ιστών, η βασική μεμβράνη διασπάται ώστε να επιτρέψει την δίοδο φλεγμονωδών κυττάρων στο επιθήλιο.[12] Η διάσπαση της βασικής μεμβράνης γίνεται με μεθοδικό και ακριβή τρόπο και επιδιορθώνεται άμεσα μόλις ολοκληρωθεί η αποστολή της. Κατά τη διάρκεια όμως νεοπλασματικής διήθησης, η σύνθεση των γλυκοπρωτεϊνών στη βασική μεμβράνη είναι πιο αργή και αποδιοργανωμένη οδηγώντας σε μόνιμη απώλεια της συνέχειας της βασικής μεμβράνης.[13]

Η βασική μεμβράνη είναι ο πιο σημαντικός φραγμός στα διηθητικά νεοπλασματικά κύτταρα. Συνιστά μια δυναμική δομή της εξωκυττάριας ουσίας που υφίσταται ποσοτικές και ποιοτικές αλλαγές κατά τη διάρκεια εξέλιξης του ακανθοκυτταρικού καρκινώματος, κάτι που παίζει σημαντικό ρόλο στη διήθηση του όγκου και τη μετάσταση. Τα συστατικά της βασικής μεμβράνης δεν αποτελούν απλά ένα δομικό εμπόδιο, αλλά επιπλέον δρουν και ως φραγμός απέναντι στην νεοπλασματική διήθηση των επιδερμοειδών καρκινωμάτων εμποδίζοντας έτσι τη διασπορά των καρκινικών κυττάρων.[14]

Στη βασική μεμβράνη αποθηκεύονται παράγοντες αγγειογένεσης, αυξητικοί παράγοντες και κυτοκίνες που απελευθερώνονται όταν η μεμβράνη διασπάται πχ κατά την καρκινογένεση. Η διάσπαση της λαμινίνης αποκαλύπτει θέσεις δέσμευσης παραγόντων αγγειογένεσης, κάτι που έχει σημασία για την επιβίωση των καρκινικών κυττάρων.[4]

Με ανοσοϊστοχημική μελέτη αποκαλύφθηκε ότι η βασική μεμβράνη εμφανίζει ρωγμές και κατάγματα στο διηθητικό μέτωπο του στοματικού ακανθοκυτταρικού καρκινώματος. Μάλιστα, όσο μεγαλύτερος ο αριθμός και η έκταση των δομικών ανωμαλιών της βασικής μεμβράνης τόσο μεγαλύτερος και ο βαθμός κακοήθειας και η πιθανότητα μετάστασης.[15,16]

Ο αριθμός και η έκταση των ατελειών της βασικής μεμβράνης που αποδεικνύονται με τα αντισώματα της α3 αλυσίδας είναι μικρότερος σε σχέση με αυτές που αποδεικνύονται με τα αντισώματα άλλων αλυσίδων της λαμινίνης.[17]

Στο διηθητικό μέτωπο υπήρχε εστιακά έντονη ανοσοχρώση της α3 αλυσίδας έξω από τη φυσιολογική περιοχή της βασικής μεμβράνης και κοντά σε θυσάνους καρκινικών κυττάρων. Παρόμοια αυξημένη ανοσοχρώση στη διηθητική περιοχή μακριά από τη βασική μεμβράνη παρατηρήθηκε και για την γ2 αλυσίδα της λαμινίνης 5. [18]

Η εστιακή απώλεια της δομικής οργάνωσης της βασικής μεμβράνης καθώς και η αυξημένη παρουσία των α3 και γ2 αλυσίδων της λαμινίνης στην επιφάνεια των κυττάρων του όγκου και στο στρώμα παρακείμενα των διηθητικών καρκινικών ομάδων, δείχνουν διήθηση των καρκινικών κυττάρων.[19]

B. ΛΑΜΙΝΙΝΗ

1. ΟΡΙΣΜΟΣ

Οι λαμινίνες αποτελούν μια οικογένεια γλυκοπρωτεϊνών, με σημαντική συμμετοχή στις κυτταρικές λειτουργίες και την οργάνωση της εξωκυττάριας ουσίας. Είναι τα κύρια μη-κολλαγονώδη συστατικά όλων των βασικών μεμβρανών και οι πρώτες πρωτεΐνες της εξωκυττάριας ουσίας που παράγονται κατά την εμβρυογένεση, αμέσως μετά τις πρώτες μιτωτικές διαιρέσεις του γονιμοποιημένου ωαρίου.[20]

Κάθε βασική μεμβράνη περιέχει τουλάχιστον ένα ή διάφορα μέλη της οικογένειας των λαμινινών, των οποίων η δομική ποικιλότητα καθορίζει, σε μεγάλο βαθμό, τις μοναδικές λειτουργίες των διαφόρων βασικών μεμβρανών του σώματος

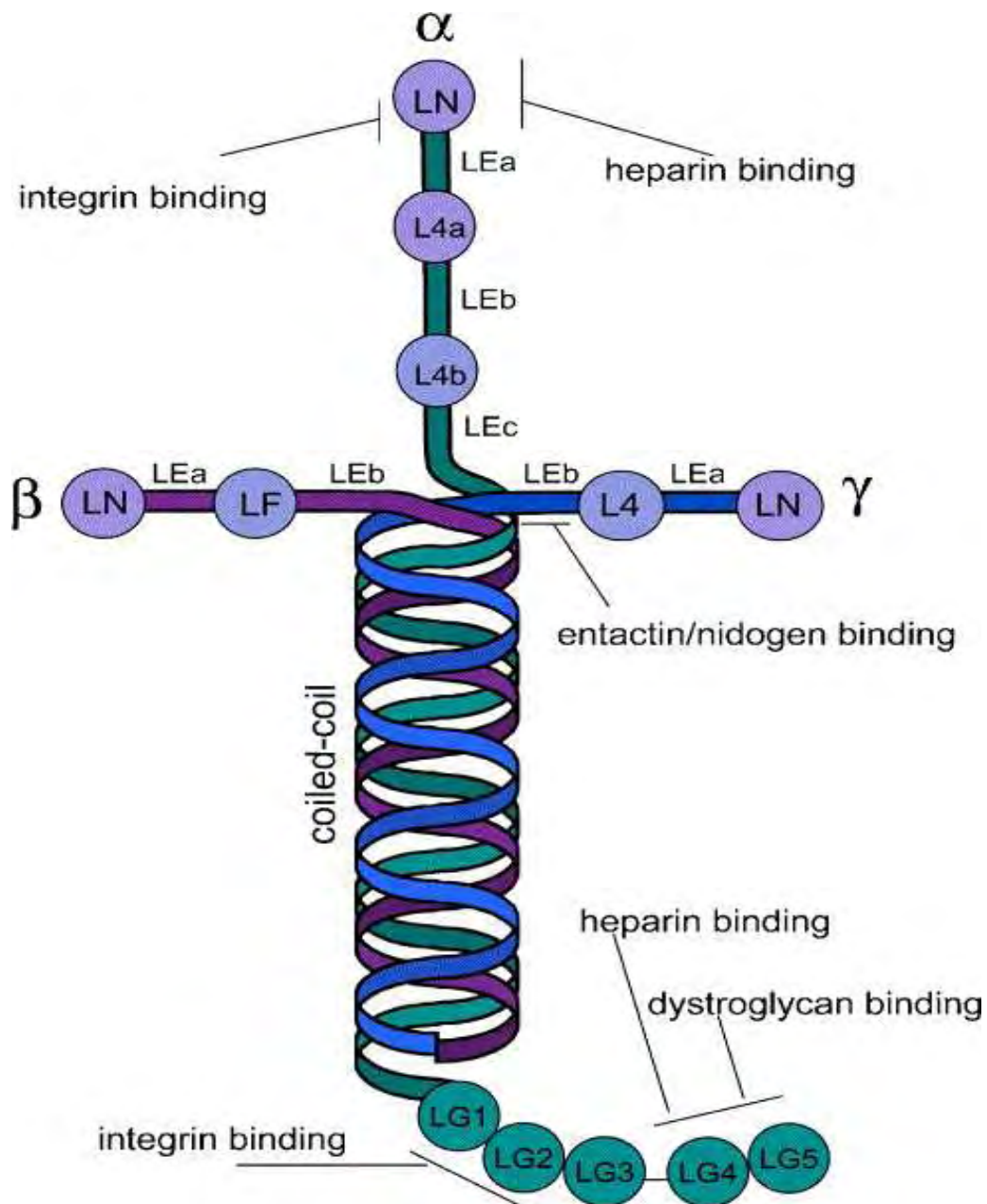
Πρόκειται για γλυκοπρωτεΐνες μεγάλου μοριακού βάρους που σχηματίζονται από τη συνάθροιση τριών πολυπεπτιδικών αλυσίδων, των α, β και γ. Οι αλυσίδες συνδέονται μεταξύ τους με δισουλφιδικούς δεσμούς. Το ανθρώπινο γονιδίωμα κωδικοποιεί 11 γενετικά καθορισμένες αλυσίδες λαμινίνης.[21]

2. Η ΑΝΑΚΑΛΥΨΗ ΤΗΣ ΠΡΩΤΗΣ ΛΑΜΙΝΙΝΗΣ

Το 1979 απομονώθηκε από τη βασική μεμβράνη του EHS-όγκου (το σάρκωμα Engelbreth-Holm-Swarm αναπτύσσεται πειραματικά σε ποντικούς) μια μη κολλαγονώδη γλυκοπρωτεΐνη, μεγάλου μοριακού βάρους (~ 850 kDa). Η νέα γλυκοπρωτεΐνη ονομάστηκε λαμινίνη και αναλύθηκε βιοχημικά. Η EHS-λαμινίνη είναι η περισσότερο μελετημένη και θεωρείται ως

πρότυπη ή κλασσική. Η EHS-λαμινίνη είναι μία εμβρυϊκή λαμινίνη μοριακού βάρους 900-1000kd.

Διαπιστώθηκε ότι αποτελείται από 3 πολυπεπίδια που συνδέονται μεταξύ τους με δισουλφιδικούς δεσμούς. Τα πολυπεπίδια αρχικά ονομάστηκαν A, B1 και B2 και με ηλεκτροφόρηση βρήκαν ότι έχουν βάρη 220 με 440 kDa. Η παρατήρηση με το ηλεκτρονικό μικροσκόπιο και την τεχνική της κυκλικής σκίασης, αποκάλυψε ότι οι 3 πολυπεπτιδικές αλυσίδες συναθροίζονται με τρόπο ώστε να σχηματίσουν μια δομή ασύμμετρου σταυρού (εικόνα 5). Κάθε βραχίονας αποτελείται από σφαιρικές και ραβδοειδείς περιοχές. Ο μακρύς βραχίονας (77nm) του σταυρού έχει στο τέλος του μια μεγάλη σφαιρική περιοχή και οι τρεις βραχείς βραχίονες (ένας 48nm και δυο 34 nm) καταλήγουν επίσης ο καθένας σε μια σφαιρική περιοχή. Στους βραχείς βραχίονες των 34 nm και 48 nm, παρεμβάλλεται ανάμεσα στο κέντρο του σταυρού και στο άκρο του βραχίονα μια και δύο πρόσθετες σφαιρικές περιοχές αντίστοιχα.[22]



Εικόνα 5. Δομή και θέσεις σύνδεσης της λαμινίνης με ηπαρίνη, νιδογόνο και ιντεγκρίνη. Όλες οι λαμινίνες έχουν μια α , μια β και μια γ αλυσίδα που συγκροτούν ένα τριμερές μόριο με διαμόρφωση ελικοειδούς σπειράματος. Κάθε αλυσίδα έχει μια LN περιοχή και μια L4(η α και η γ αλυσίδα έχουν μια L4 περιοχή ενώ η αλυσίδα β έχει μια LF) περιοχή, που διαχωρίζεται από δίδυμες LE περιοχές που μοιάζουν με τον επιδερμικό αυξητικό παράγοντα. Η C-τελική σφαιρική περιοχή της α αλυσίδας αποτελείται από 5 υπομονάδες, τις LG1-5, οι οποίες κάτω από την επίδραση πρωτεασών διασπώνται ανάμεσα στην LG3 και LG4.(Ανατύπωση από: N.M.Ngyyen, R.M. Senior/ Developmental Biology 294 (2006) 271-279.)

Σύντομα κατάλαβαν ότι το μόριο που απομόνωσαν από το EHS-σάρκωμα δεν ήταν μοναδικό αλλά αποτελούσε μέλος μια μεγάλης πρωτεϊνικής οικογένειας. Για να διακρίνουν τα

μέλη της νέα οικογένειας πρωτεϊνών, δώσανε διάφορα ονόματα και μετά τα αρίθμησαν με βάση τη σειρά ανακάλυψής τους. Οι 3 υπομονάδες αρχικά προσδιορίστηκαν ως A, B1 και B2 αλλά επαναπροσδιορίστηκαν με τα ελληνικά γράμματα α, β και γ αντίστοιχα. Ακολουθώντας τη σειρά ταυτοποίησης των πολυπεπτιδίων, οι αλυσίδες προσδιορίστηκαν προσθέτοντας αριθμούς στα ελληνικά γράμματα α, β και γ (α1, α2...β1,β2...γ1,γ2..) [19,20]. Τελικά για να αποφύγουν τη σύγχυση συμφώνησαν σε ένα πιο απλοποιημένο τρόπο προσδιορισμού. Κάθε ισότυπος λαμινίνης προσδιορίζεται με βάση την σύνθεση των αλυσίδων του. Έτσι η μέχρι πρόσφατα γνωστή λαμινίνη 5 που αποτελείται από τις αλυσίδες α3,β3,γ2 πλέον ονομάζεται λαμινίνη 332. [23]

Πίνακας 1. (Ανατύπωση από: N.M.Ngyyen, R.M. Senior/ Developmental Biology 294 (2006) 271-279.)

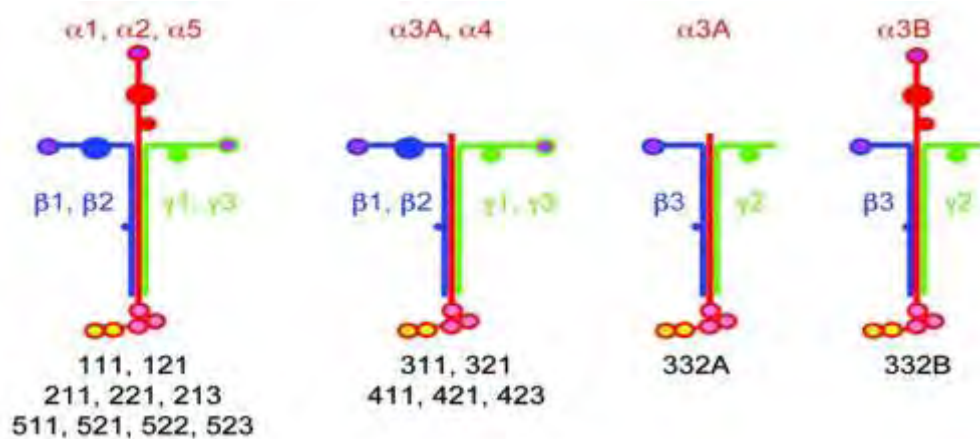
Ονοματολογία των 16 λαμινινών.

Σύνθεση των αλυσίδων	Σύγχρονη ονομασία	Παλαιότερη ονομασία
α1β1γ1	111	1
α2β1γ1	211	2
α1β2γ1	121	3
α2β2γ1	221	4
α3Αβ3γ2	332, ή 3Α32	5, ή 5Α
α3Ββ3γ2	3Β32	5Β
α3Αβ1γ1	311 ή 3Α11	6 ή 6Α
α3Αβ2γ1	321 ή 3Α21	7 ή 7Α
α4β1γ1	411	8
α4β2γ1	421	9
α5β1γ1	511	10
α5β2γ1	521	11
α2β1γ3	213	12
α4β2γ3	423	14
α5β2γ2	522	–
α5β2γ3	523	15

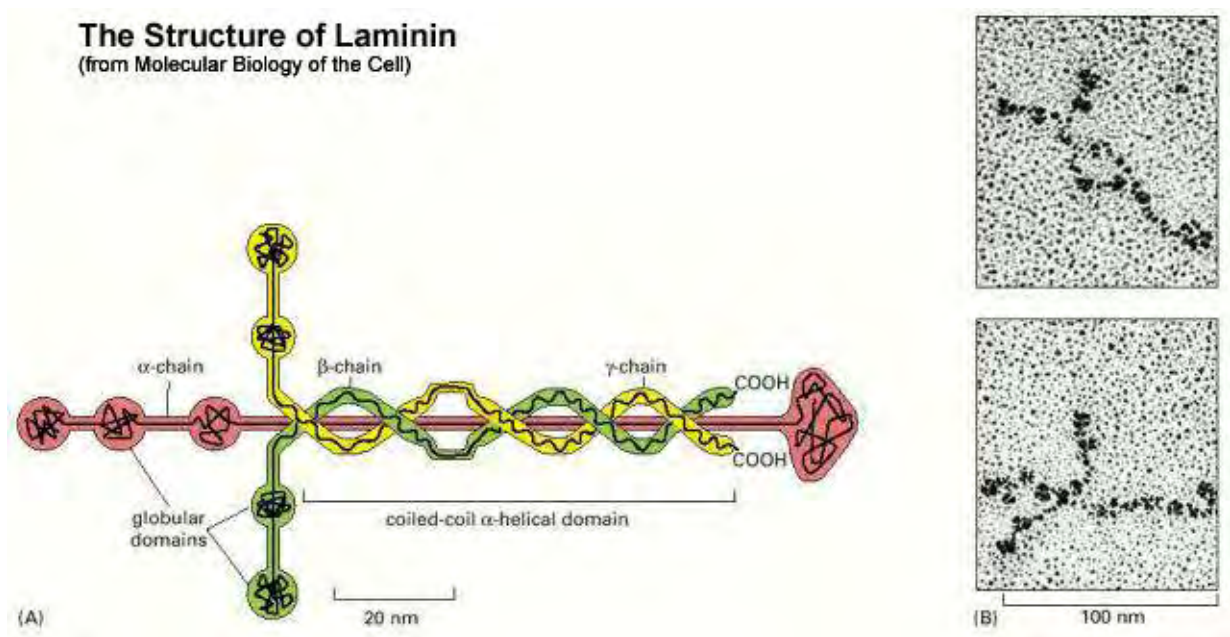
3. ΔΟΜΗ – ΣΥΣΤΑΣΗ

Η λαμινίνη είναι ένα τριμερές μόριο σε σχήμα ασύμμετρου σταυρού, που αποτελείται από τις πολυπεπτιδικές αλυσίδες α, β και γ. Μέχρι σήμερα έχουν ταυτοποιηθεί 16 υποτύποι λαμινίνης με διαφορετική σύνθεση υπομονάδων (πίνακας 1) . [22,24]

Στο ανθρώπινο γονιδίωμα 11 γονίδια κατανεμημένα στα χρωμοσώματα 1,3,6,7,9,18 και 20 κωδικοποιούν πέντε αλυσίδες α (α1-α5), τρεις αλυσίδες β (β1-β3) και τρεις αλυσίδες γ (γ1-γ3). (εικόνα 6,7). Οι τρεις αλυσίδες είναι ομόλογες αλλά όχι ταυτόσημες και δεν έχουν κοινές αλληλουχίες. Οι μοριακές μάζες των υπομονάδων της λαμινίνης, όπως δείχνει η ηλεκτροφόρηση είναι περίπου 400kDa για την α1 και 140 kDa για την β3 αλυσίδα.[24]



Εικόνα 6. Γνωστά και/ή προβλεπόμενα τριμερή λαμινίνης. 11 γονίδια κωδικοποιούν πέντε α. τρεις β και τρεις γ αλυσίδες στο ανθρώπινο γονιδίωμα. Υπάρχουν δυο αντίγραφα για την α3 αλυσίδα, ένα βραχύ α3A και ένα μακρύ α3B. Θεωρητικά υπάρχουν πάνω από 50 πιθανά τριμερή που σχηματίζονται από τις αλυσίδες α, β και γ. Μόνο όμως τα απεικονιζόμενα τριμερή έχουν απομονωθεί ή έχουν πειραματικά προβλεφθεί. (Ανατύπωση από: Aumailley M. The laminin family. Cell Adhesion & Migration 2013; 7:1, 48-55)



Εικόνα 7. Δομή της λαμινίνης. (Ανατύπωση από: Bruce Alberts. Molecular Biology of the Cell. (2008) Garland Science. Reference Edition. Vol 1.)

Οι αλυσίδες λαμινίνης δείχνουν μια ειδικότητα αναφορικά με την ιστική και κυτταρική κατανομή τους. Η $\alpha 1$ αλυσίδα εκφράζεται ήδη από το εμβρυικό στάδιο των 2-κυττάρων και σταδιακά εξαφανίζεται με την ανάπτυξη του οργανισμού. Συχνότερα συνδυάζεται με τις αλυσίδες $\beta 1$ και $\gamma 1$ και συνεπώς το ετεροτριμερές μόριο της λαμινίνης 111 είναι πανταχού παρόν στο έμβρυο και ελάχιστα παρόν στον ενήλικα οργανισμό.[25] Αντίθετα τα ετεροτριμερή που περιέχουν την $\alpha 5$, όπως η λαμινίνη 511 και η 521, είναι τα πιο άφθονα στον ενήλικα οργανισμό. Οι λαμινίνες 211 και 221 συναντώνται στις βασικές μεμβράνες των σκελετικών και καρδιακών μυών ενώ οι λαμινίνες 411 και 421 στις ενδοθηλιακές βασικές μεμβράνες. Η λαμινίνη 332 βρίσκεται στη βασική μεμβράνη κάτω από τα επιθηλιακά κύτταρα.[25]

Οι βραχείς βραχίονες του σταυρού του μορίου της λαμινίνης σχηματίζονται από τις αναδιπλωμένες N-τελικές (άμινο-τελικές) περιοχές κάθε α , β και γ αλυσίδας ενώ και οι 3 αλυσίδες σχηματίζουν το στέλεχος του μακρύ βραχίονα.[26]

Ο μακρύς βραχίονας αποτελείται από ένα μακρύ στέλεχος με διαμόρφωση α -ελικοειδούς σπειράματος και μια σφαιρική περιοχή.[27] Ο μακρύς βραχίονας σε κάθε λαμινίνη, σχηματίζεται από τμήματα αμινοξέων με παρόμοια μήκη (561 με 591 υπολείμματα ανάλογα την αλυσίδα) που εντοπίζονται στο C-τελικό (καρβοξυ-τελικό) των β και γ αλυσίδων και στην παρακείμενη θέση της α αλυσίδας. Αυτά τα τμήματα είναι πλούσια σε επταδικές επαναλήψεις μη πολικών αμινοξέων και αναδιπλώνονται σε μια δομή α -ελικοειδούς σπειράματος. Ένα επιπλέον τμήμα 31-33 υπολειμμάτων παρεμβάλλεται ανάμεσα στις επταδικές επαναλήψεις όλων των β αλυσίδων

σχηματίζοντας έναν βρόγχο που προεξέχει του μακρύ βραχίονα.[28] Οι αλληλουχίες μέσα στις περιοχές της έλικας περιέχουν πληροφορίες για την επιλεκτική αναγνώριση της αλυσίδας και έτσι οι ιοντικές αλληλεπιδράσεις μεταξύ αυτών των περιοχών καθορίζουν την ειδικότητα της συνάθροισης της αλυσίδας [28,29]. Τα τμήματα του ελικοειδούς σπειράματος άμεσα συναθροίζουν ενδοκυττάρια τις αλυσίδες α , β και γ μέσα από μια σταδιακή διαδικασία. Πρώτα λαμβάνει χώρα ο διμερισμός των β και γ αλυσίδων και ακολουθεί η ενσωμάτωση της α αλυσίδας. Γίνεται αναδίπλωση μιας μεγάλης C-τελικής περιοχής των 3 υπομονάδων σε μια δομή τριπλού ελικοειδούς σπειράματος που σταθεροποιείται με δυσουλφιδικές γέφυρες.[29]

Η C-τελική περιοχή της α αλυσίδας είναι κατά 865 με 900 υπολείμματα μακρύτερη από εκείνων των β και γ αλυσίδων και σχηματίζει την μεγάλη σφαιρική περιοχή LG στο τέλος του μακρύ βραχίονα. Αυτή η C-τελική επέκταση της α αλυσίδας αναδιπλώνεται σε 5 υποπεριοχές τις LG1 έως LG5 με περίπου 160 με 200 υπολείμματα η κάθε μια. Οι 3 περιοχές LG1-LG3 διαχωρίζονται με ένα μικρό τμήμα αμινοξέων από το ζευγάρι LG4-LG5. Βρέθηκε ότι οι LG περιοχές υιοθετούν μια β -σάντουιτς αναδίπλωση με θέσεις δέσμωσης ασβεστίου και επιπλέον οι LG2 και LG3 αλληλεπιδρούν μέσω μιας μεγάλης διασύνδεσης.[29,30]

Οι βραχείς βραχίονες του σταυρού της λαμινίνης συγκροτούνται από τις N-τελικές περιοχές των α , β γ αλυσίδων που αναδιπλώνονται ξεχωριστά σε τρεις τύπους δομικών περιοχών: την N-τελική της λαμινίνης LN , την περιοχή της λαμινίνης που μοιάζει με τον επιδερμικό αυξητικό παράγοντα(EGF) LE και τις περιοχές IV της λαμινίνης (L4/LF).[30]

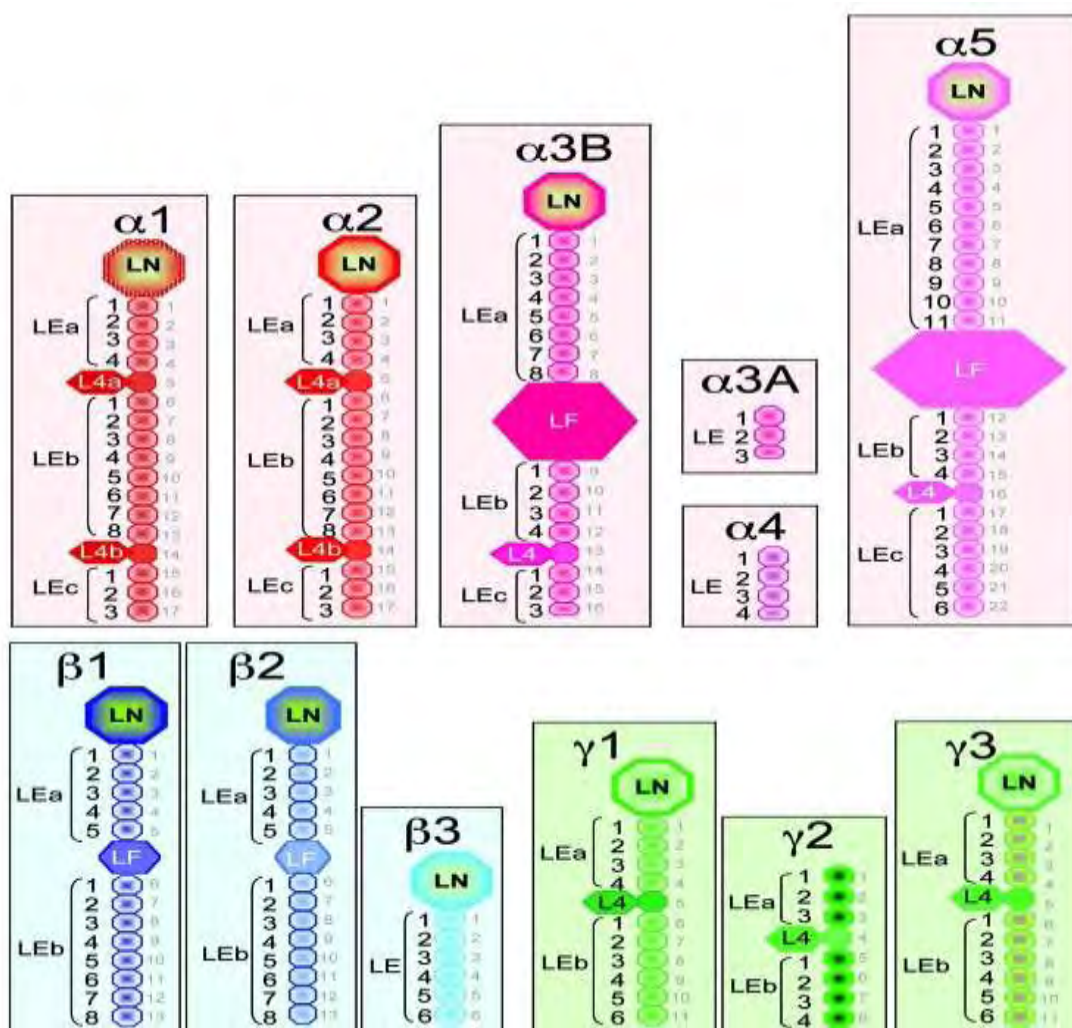
Με εξαίρεση τις αλυσίδες $\alpha 3A$ (έχουν βρεθεί δυο υποτύποι της $\alpha 3$ αλυσίδας, που ονομάστηκαν $\alpha 3A$ και $\alpha 3B$), $\alpha 4$ και $\gamma 2$, οι υπομονάδες της λαμινίνης έχουν μια σφαιρική LN περιοχή στο N-τελικό άκρο. Οι LN περιοχές έχουν μήκος 228 με 259 υπολείμματα και σφαιρική αναδίπλωση.[27]

Οι LE περιοχές έχουν μήκος 41 με 70 υπολείμματα και περιέχουν 8 υπολείμματα κυστεΐνης. Δυσουλφιδικοί δεσμοί ανάμεσα στα κυστεϊνικά ζευγάρια 1και3, 2και4 και 5και6 καθορίζουν τον σχηματισμό βρόγχων a με c όπως στον EGF. Ένας πρόσθετος βρόγχος d ανάμεσα στο κυστεϊνικό ζευγάρι 7και8, ειδικό για τη λαμινίνη, παρέχει άμεση επαφή με τον βρόγχο b της επόμενης LE περιοχής. Επίσης οι αλυσίδες $\alpha 3$, $\alpha 4$, $\alpha 5$, $\beta 1$, $\beta 2$, $\gamma 2$ περιέχουν μια περικομμένη περιοχή LE (15 με 35 υπολείμματα) πέραν των κανονικών LE περιοχών. Η παράταξη των LE περιοχών καθορίζει κενά μεταξύ των άλλων τύπων περιοχών, κάτι που ποικίλει από αλυσίδα σε αλυσίδα καθώς στην $\alpha 3A$ αλυσίδα συναντάμε 3 LE περιοχές ενώ στην $\alpha 5$ μέχρι 22.[30,31]

Μία ή δυο σφαιρικές περιοχές διακόπτουν τη ραβδοειδή παράταξη των LE περιοχών σε κάποιες αλυσίδες λαμινίνης. Αυτές οι περιοχές παλαιότερα ονομάζονταν περιοχές IV και τώρα L4 για τη λαμινίνη 4 και LF για τη λαμινίνη τέσσερα (four). Οι L4 και LF διακόπτουν τις LE περιοχές και έτσι προκύπτουν οι μικρότερου μήκους περιοχές LEa, LEb και LEc. Η L4 περιοχή

με μήκος 169 με 204 υπολείμματα παρεμβάλλεται μεταξύ των κυστεϊνών μιας LE περιοχής μεγεθύνοντας τον βρόγχο b καθώς και την ίδια την LE περιοχή. Το δεύτερο είδος της περιοχής IV αναγνωρίστηκε στις β αλυσίδες ως μια ανεξάρτητη σφαιρική περιοχή που παρεμβάλλεται μεταξύ 2 LE περιοχών. Τώρα ονομάζεται LF για να διαφοροποιείται από την L4 περιοχή που παρεμβάλλεται στον βρόγχο b μιας LE μονάδας.[31]

Ο αριθμός και η κατανομή των LN, LE και L4/LF περιοχών που σχηματίζουν το βραχύ βραχίονα των λαμινινών διαφέρουν ανάμεσα στις 11 διαφορετικές αλυσίδες. Ένα πλήρες σύνολο των περιοχών LN, LE και L4/LF σχηματίζουν το N-τελικό άκρο των α1, α2, α3B, α5 αλυσίδων, ενώ το N-τελικό άκρο των α3A και α4 αλυσίδων στερούνται των LN και L4/LF και αποτελούνται μόνο από ένα βραχύ τμήμα 3ή4 LE περιοχών. Μια LN περιοχή υπάρχει στο N-τελικό άκρο των β και γ αλυσίδων εκτός της γ2. Οι β1 και β2, αλλά όχι η β3, αλυσίδες έχουν μια σφαιρική LF περιοχή ενώ και οι 3 γ αλυσίδες έχουν μια σφαιρική L4 περιοχή να παρεμβαίνει στον βρόγχο b μιας LE περιοχής.[29] (εικόνα 8)



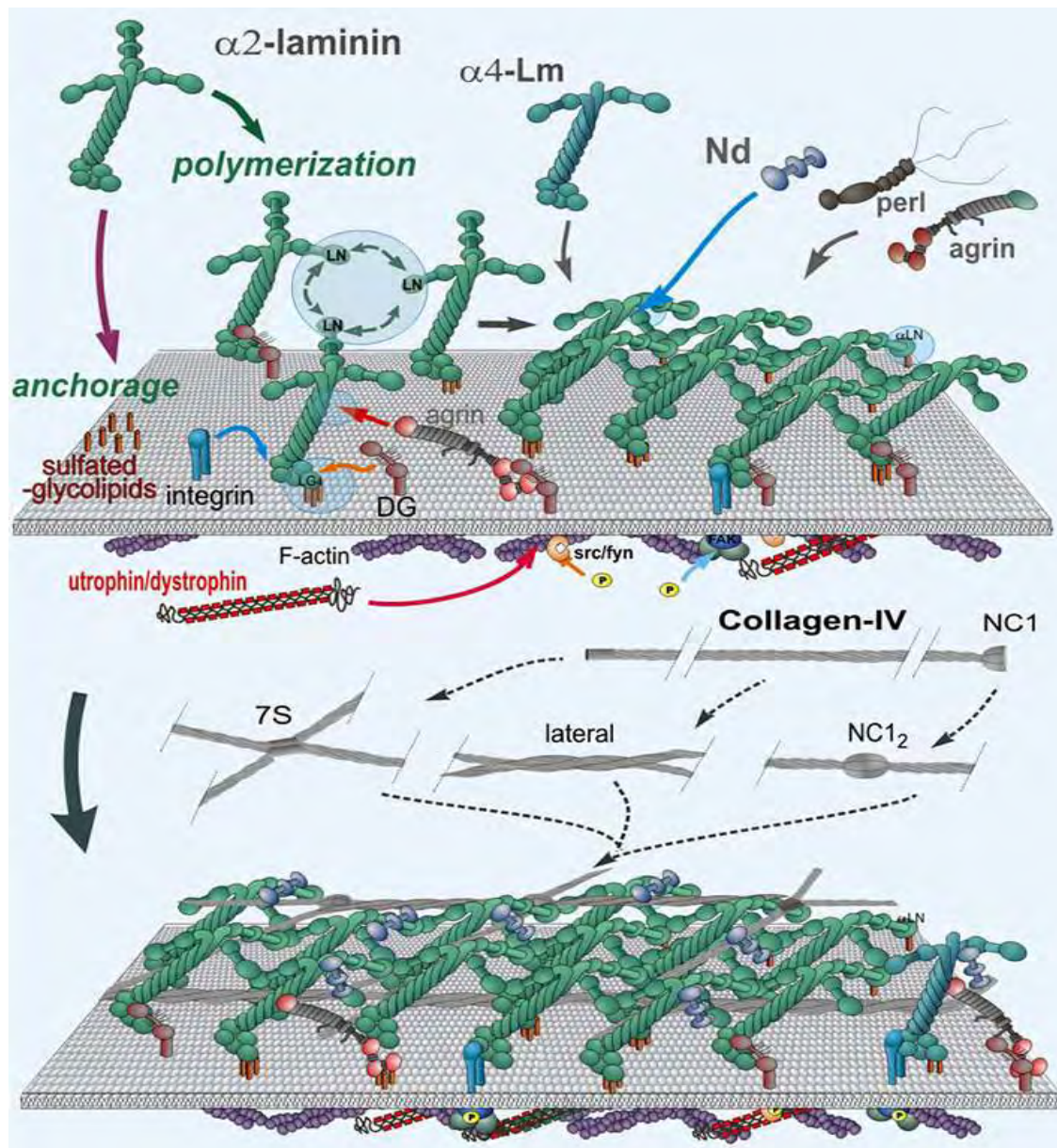
Εικόνα 8. Σχηματική αναπαράσταση των N-τελικών άκρων των αλυσίδων της λαμινίνης. Τρεις βασικές δομικές περιοχές βρέθηκαν στο N-τελικό άκρο των αλυσίδων της λαμινίνης: η LN, η

LE (τύπου αυξητικού επιδερμικού παράγοντα [EGF] και η L4/LF.Κάθε L4 περιοχή αντιστοιχεί σε μια μακρά περιοχή υπολειμμάτων που εισέρχονται ανάμεσα στις κυστεΐνες 3 και 4 μιας LE περιοχής. Σε αυτή τη περίπτωση θα έπρεπε οι L4 και LE περιοχές να θεωρούνται ως μια μοναδική περιοχή που τονίζεται χρησιμοποιώντας το ίδιο χρώμα. Σε αντίθεση οι LF περιοχές εδράζονται ανάμεσα σε δυο επαναλαμβανόμενες LE περιοχές όπως στις αλυσίδες α3B,α5, β1 και β2. Όταν οι L4 ή LF σφαιρικές περιοχές διακόπτουν τη σειρά των επαναλαμβανόμενων LE περιοχών , τότε καθορίζουν τμήματα που ονομάζονται Lea, LEb και LEc. Η αρίθμηση για τις LE περιοχές αρχίζει με το 1 για κάθε τμήμα Πχ LEa1, LEa2,...; LEb1, LEb2,...κτλ.(Ανατύπωση από: Aumailley M. The laminin family. Cell Adhesion & Migration2013; 7:1, 48-55)

4. ΠΟΛΥΜΕΡΙΣΜΟΣ

Το μόριο της λαμινίνης αυτοπολυμερίζεται αντιστρεπτά *in vitro* με τρόπο που εξαρτάται από τη θερμοότητα, το χρόνο και τη συγκέντρωση. Ο πολυμερισμός γίνεται κυρίως μέσω των σφαιρικών περιοχών των βραχέων και μακρών σκελών, με σχηματισμό διμερών και ολιγομερών. Ιόντα δισθενούς ασβεστίου συμμετέχουν στον πολυμερισμό μέσω σημείων υψηλής συγγένειας, μεταβάλλοντας, πιθανώς, τη διαμόρφωση του μορίου της λαμινίνης. Από παρατηρήσεις στο HM φαίνεται πως κάθε σκέλος μονομερούς λαμινίνης μπορεί να συνδέεται με ένα ή περισσότερα γειτονικά μόρια.[33]

Η λαμινίνη μπορεί να αυτοπολυμερίζεται σε ανεξάρτητο δίκτυο και να συγκροτεί το δομικό σκελετό σε νεόδμητες μεμβράνες που δεν έχουν ακόμα κολλαγόνο IV, π.χ. κατά την εμβρυογένεση ή τη νεοπλασία. Δίκτυα λαμινίνης δεν έχουν ακόμα παρατηρηθεί *in vivo*, αλλά είναι πιθανόν πως τα δίκτυα κολλαγόνου IV και λαμινίνης μπορούν να συνδυάζονται σε ενιαία δομή.[34] (εικόνα 9)



Εικόνα 9. Συγκρότηση βασικής μεμβράνης. Η έναρξη γίνεται με τον πολυμερισμό της λαμινίνης. Οι LG περιοχές συνδέονται με την επιφάνεια του κυττάρου μέσω φωσφογλυκολιπιδίων, παρουσία ιντεγκρινών και α-δυστρογλυκάνης, προάγοντας τον πολυμερισμό μέσω των LN περιοχών της. Τα νιδογόνα συνδέονται και με τη λαμινίνη και με το κολλαγόνο IV σχηματίζοντας μια σταθερή γέφυρα. Το κολλαγόνο IV πολυμερίζεται και σχηματίζει ένα δεύτερο σταθερό δίκτυο. Η αγκρίνη και η περιλεκάνη συνδέονται με τη λαμινίνη και το νιδογόνο αντίστοιχα καθώς και με τη δυστρογλυκάνη, τις ιντεγκρίνες και τα φωσφογλυκολιπίδια, σταθεροποιώντας τις συνδέσεις με πρόσθετους υποδοχείς. (Ανατύπωση από: Yurchenco D. Peter. Basement Membranes: Cell Scaffoldings and Signaling Platforms. Cold Spring Harb Perspect Biol 2011; 3:a004911)

5. ΛΕΙΤΟΥΡΓΙΕΣ

Δομικά, οι αλυσίδες της λαμινίνης διαφέρουν σε σχέση με τον αριθμό, το μέγεθος και την οργάνωση λίγων συγκροτούμενων περιοχών, προκίζοντας τα διάφορα μέλη της οικογένειας των λαμινινών με κοινές αλλά και με σημαντικές μοναδικές λειτουργίες. Οι λαμινίνες είναι απαραίτητα δομικά στοιχεία για τα κυτταρικά δίκτυα καθώς γεφυρώνουν ενδοκυττάρια και εξωκυττάρια διαμερίσματα, αναμεταδίδουν σήματα σημαντικά για την κυτταρική συμπεριφορά. Καθορίζουν την αρχιτεκτονική και λειτουργία της βασικής μεμβράνης.[20,27]

Μια σημαντική λειτουργία των λαμινινών είναι η αλληλεπίδραση με υποδοχείς της κυτταρικής μεμβράνης με αποτέλεσμα να ρυθμίζουν πολλαπλές κυτταρικές δραστηριότητες και σηματοδοτικά μονοπάτια.[21]

Γενικά, τα C-τελικά άκρα των λαμινινών αλληλεπιδρούν με πρωτεΐνες που είναι ενσωματωμένες στην κυτταροπλασματική μεμβράνη των κυττάρων ή των μικροοργανισμών και με αυτό τον τρόπο αναμεταδίδουν βιοχημικά και μηχανικά σήματα ανάμεσα στα ενδοκυττάρια και εξωκυττάρια μοριακά δίκτυα. Τα N-τελικά άκρα των λαμινινών αλληλεπιδρούν κυρίως με άλλα μόρια της βασικής μεμβράνης. Έτσι, αποτελούν αναπόσπαστο κομμάτι πολύπλοκων εξωκυττάρων μοριακών δικτύων σημαντικών για την αρχιτεκτονική και τη φυσιολογία των βασικών μεμβρανών. Μερικά τμήματα των λαμινινών που δεν έχουν καθοριστεί ακριβώς, πιστεύεται ότι αλληλεπιδρούν με αυξητικούς παράγοντες και κυτοκίνες. Αυτή η λειτουργία είναι σημαντική για την αποθήκευση αυτών των μορίων στη βασική μεμβράνη και την ρύθμιση της κατανομής, ενεργοποίησης και παρουσία τους στα κύτταρα.[24]

Η λαμινίνη από την αρχή αναγνωρίστηκε ως μόριο κυτταρικής πρόσφυσης. Με την ενζυμική διάσπαση της λαμινίνης 111 από το EHS σάρκωμα, σε κομμάτια, αναγνωρίστηκαν διάφορες θέσεις σύνδεσης των κυττάρων. Το 1^ο κομμάτι που προήλθε με επεξεργασία της λαμινίνης με πεψίνη λέγεται P1, προέρχεται από το κέντρο του σταυρού και προάγει την κυτταρική πρόσφυση. Πρόσθετες θέσεις σύνδεσης κυττάρων υπάρχουν και στους βραχείς βραχίονες κάποιων ισοτύπων.[19] Αποτελούν συνδέτες των $\alpha 1\beta 1$ και $\alpha 2\beta 1$ ιντεγκρινών, που είναι κλασικοί υποδοχείς κολλαγόνου και έχουν χαρτογραφηθεί στην LN περιοχή των $\alpha 1$ και $\alpha 2$ αλυσίδων λαμινίνης.[24]

Δύο άλλα κομμάτια είναι το κομμάτι E3 με δράση κυτταρικής πρόσφυσης εξαρτώμενη από την ηπαρίνη και το κομμάτι E8 με δράση κυτταρικής πρόσφυσης ανεξάρτητη από την ηπαρίνη. Και τα δύο προέρχονται από τον μακρύ βραχίονα. Όλοι οι ισοτύποι λαμινίνης δείχνουν μια δραστηριότητα κυτταρικής πρόσφυσης που γίνεται με τη μεσολάβηση ιντεγκρινών. Ανάλογα με τον ισοτύπο της λαμινίνης έχουμε αλληλεπίδραση του μορίου της λαμινίνης με την $\alpha 3\beta 1$, $\alpha 6\beta 1$, $\alpha 7\beta 1$ και $\alpha 6\beta 4$ ιντεγκρίνη. Η ειδικότητα της αλληλεπίδρασης λαμινίνης-ιντεγκρίνης καθορίζεται από την α αλυσίδα.[32]

Οι αλληλεπιδράσεις των ιντεγκρινών με το C-τελικό άκρο των λαμινινών είναι σημαντικές για διάφορες κυτταρικές δραστηριότητες , μέσω της ενεργοποίησης ειδικών σηματοδοτικών δικτύων που ρυθμίζουν την προσκόλληση, μετανάστευση, διαφοροποίηση και άλλες λειτουργίες των κυττάρων.[24,32]

Οι βραχείς βραχίονες της λαμινίνης αλληλεπιδρούν με άλλα μόρια της βασικής μεμβράνης όπως και με άλλες λαμινίνες συμμετέχοντας στη συγκρότηση και οργάνωση της βασικής μεμβράνης. Για παράδειγμα τα ισομερή λαμινίνης 111, 211, 511 σχηματίζουν δίκτυα πολυμερών λαμινίνης.[24] Τα πολυμερή λαμινίνης στη συνέχεια συνδέονται μέσω της θεικής ηπαράνης της πρωτεογλυκάνης περλεκάνης και του νιδογόνου (εντακτίνης) με τα πολυμερή του κολλαγόνου IV. Έτσι προκύπτουν υπερμοριακά δίκτυα σημαντικά για τη σταθερότητα της βασικής μεμβράνης. Το νιδογόνο έχει συγγένεια με ειδική LE περιοχή των αλυσίδων $\gamma 1$ και $\gamma 3$ αλλά και με τις περιοχές L4-LEb1 της $\gamma 2$ αλυσίδας, μέρος των οποίων αφαιρείται ενζυμικά με την ωρίμανση της λαμινίνης 332.[35]

Η λαμινίνη 332 με υποτυπώδες N-τελικό άκρο και μόνο ένα της LN περιοχής πάνω στη $\beta 3$ αλυσίδα παρέχει τον πυρήνα ενός μοναδικού και βιολογικά σημαντικού δικτύου αγκύρωσης/καθίλωσης της επιδερμίδας στο χόριο.[77] Η N-τελική περιοχή της λαμινίνης 332 σχετίζεται με άλλα εξωκυττάρια συστατικά όπως τη λαμινίνη 311, το κολλαγόνο VII και το κολλαγόνο XVII καθώς και τη φιβουλίνη (fibulin).[35,36]

6. ΛΑΜΙΝΙΝΗ 5 Ή 332.

Το πιο άφθονο μη κολλαγονώδες συστατικό της βασικής μεμβράνης του στοματικού επιθηλίου είναι η λαμινίνη 5 ή όπως είναι σήμερα γνωστή λαμινίνη 332. Πρόκειται για μια γλυκοπρωτεΐνη της οικογένειας των λαμινινών, σε σχήμα σταυρού, η οποία αποτελείται από 3 πεπτιδικές αλυσίδες, την $\alpha 3$, την $\beta 3$ και την $\gamma 2$. Συντίθεται ενδοκυττάρια από τα επιθηλιακά κύτταρα ως ένα πρόδρομο μόριο 460-KDa. Οι αλυσίδες $\alpha 3$ και $\gamma 2$ υφίστανται πρωτεόλυση με αποτέλεσμα το τριμερές μόριο λαμινίνης 332 που τελικά εκκρίνεται στην εξωκυττάρια ουσία να είναι βραχύτερο.[26]

Η λαμινίνη 5(332) εξασφαλίζει την πρόσφυση των επιθηλιακών κυττάρων στην εξωκυττάρια ουσία καθώς συνδέεται με την ιντεγκρίνη $\alpha 6\beta 4$, μια πρωτεΐνη της βασικής επιφάνειας των κυττάρων. Η ιντεγκρίνη $\alpha 6\beta 4$ συμμετέχει στον σχηματισμό άκαμπτων δομών πρόσφυσης των κυττάρων, στα λεγόμενα ημιδεσμοσώματα με το να συνδέει ενδιάμεσα νημάτια του κυτταροσκελετού με τις λαμινίνες της βασικής μεμβράνης.[18]

Επιπλέον η λαμινίνη 5(332) συνδέεται με το κολλαγόνο VII το κύριο συστατικό των ινιδίων αγκυροβολίας ενώ έχει υψηλή συγγένεια και με την ιντεγκρίνη $\alpha 3\beta 1$. Η ιντεγκρίνη $\alpha 3\beta 1$ είναι ένας υποδοχέας που σχετίζεται με τις εστιακές επαφές που περιέχουν ακτίνη. Σε ακίνητα

κερατινοκύτταρα η ιντεγκρίνη $\alpha 3\beta 1$ δεν είναι λειτουργική ενώ όταν τα κερατινοκύτταρα αποκτούν μεταναστευτικό φαινότυπο, η $\alpha 3\beta 1$ πολώνεται στη βασική τους επιφάνεια κάνοντας απευθείας επαφή με τα συστατικά της βασικής μεμβράνης, καθώς τα ημιδεσμοσώματα αποσυναρμολογούνται.[25]

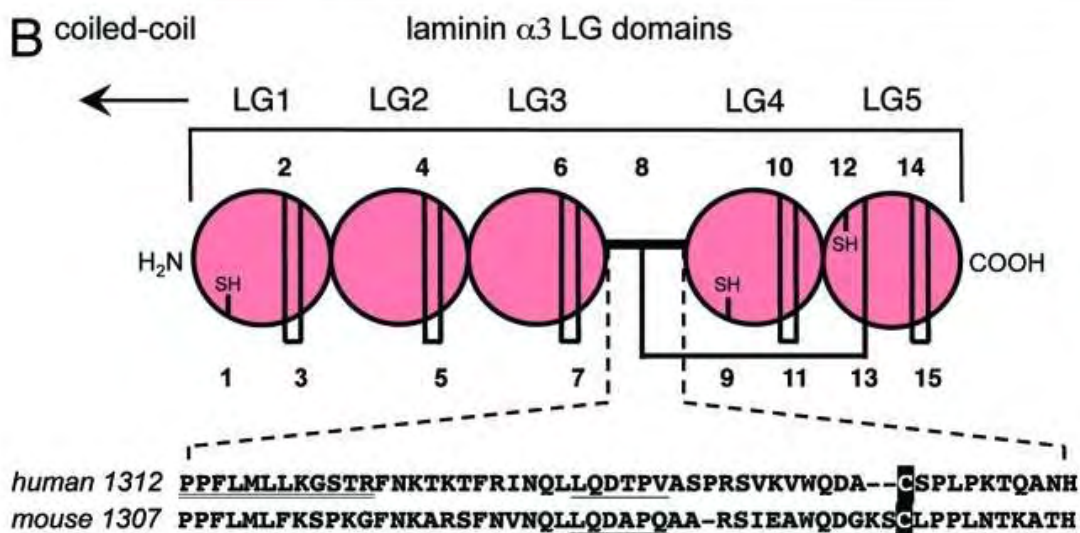
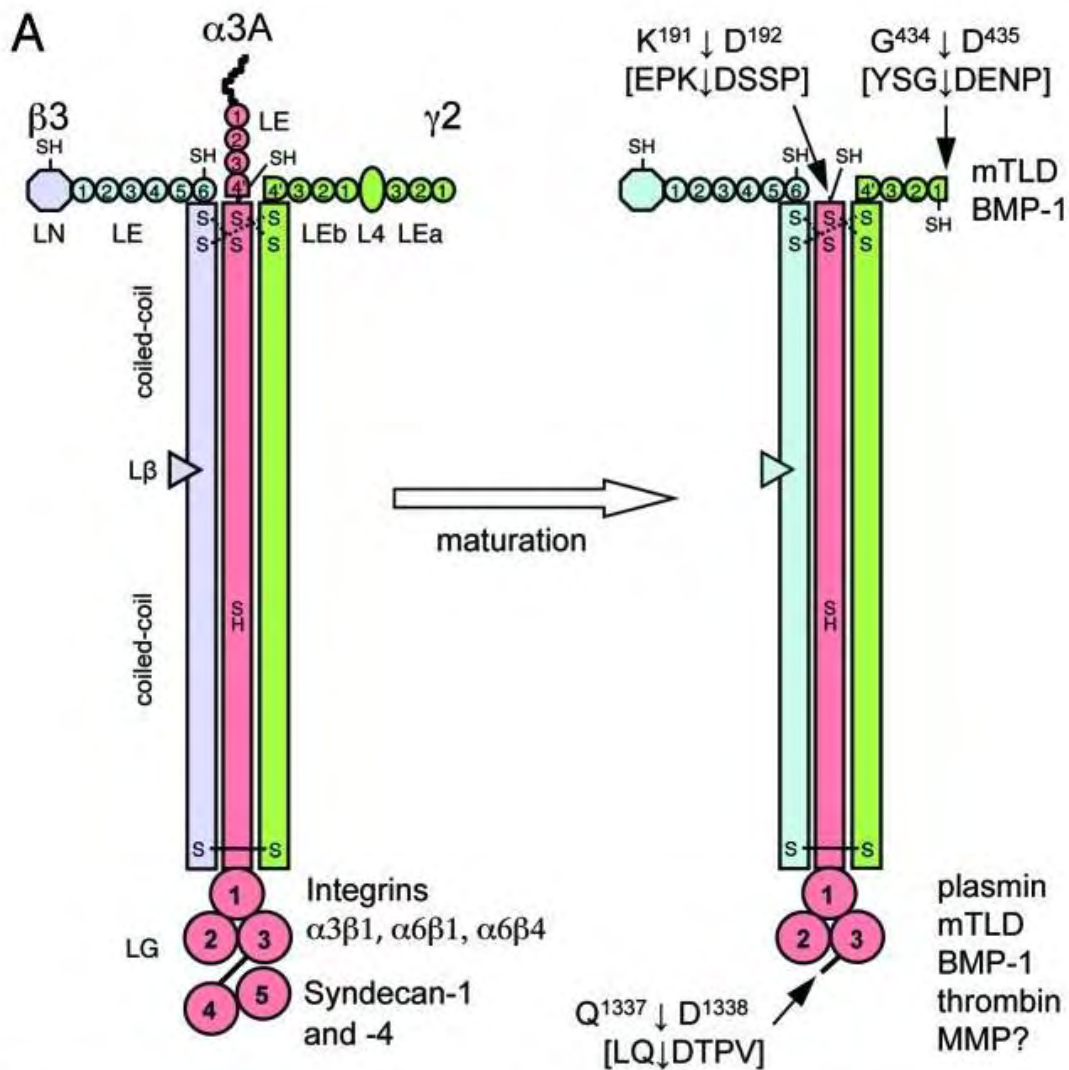
Η ιντεγκρίνη $\alpha 3\beta 1$ αναδεικνύεται στον πιο σημαντικό υποδοχέα της λαμινίνης 5(332).[26]

Ανοσοϊστοχημικές μελέτες απέδειξαν την παρουσία των ακόλουθων ισότυπων λαμινίνης 5,6,10 και την έκφραση των πεπτιδικών αλυσίδων $\alpha 3, \alpha 5, \beta 1, \beta 3, \gamma 1, \gamma 2$ στον φυσιολογικό στοματικό βλεννογόνο των ενηλίκων.[25,26]

Αντίθετα στον εμβρυικό στοματικό βλεννογόνο κυριαρχούν οι ισότυποι λαμινίνης 2,4,5,6,7,10 και 11 και εκτός από την έκφραση των πεπτιδικών αλυσίδων του ώριμου στοματικού επιθηλίου, συναντάμε και την έκφραση των $\alpha 2$ και $\beta 2$ αλυσίδων.[35,36]

Σε δυσπλαστικές αλλοιώσεις του στοματικού επιθηλίου παρατηρείται έκφραση πέραν των αναμενόμενων αλυσίδων και των αλυσίδων $\alpha 2$ και $\beta 2$ που φυσιολογικά ανευρίσκονται στο εμβρυικό επιθήλιο. Οι δυο αυτές αλυσίδες εκφράζονται και στο στοματικό ακανθοκυτταρικό καρκίνωμα και μάλιστα στο διηθητικό μέτωπο. Παρατηρούμε δηλαδή στο στοματικό καρκίνωμα μια επανεμφάνιση εμβρυικών χαρακτηριστικών στη σύνθεση της βασικής μεμβράνης του επιθηλίου. Είναι πιθανά τα ακόλουθα μόρια λαμινίνης :2,4,5,6,7,10 και 11.[36]

Με το νέο τρόπο ονομασίας των λαμινινών βάση της πολυπεπτιδικής τους σύνθεσης, η λαμινίνη 5 ονομάζεται πλέον λαμινίνη332.[23] Συνοψίζοντας, η λαμινίνη 332, αποτελείται από τις πολυπεπτιδικές αλυσίδες $\alpha 3, \beta 3$ και $\gamma 2$. Μόνο σε αυτόν τον ισότυπο λαμινίνης συναντάμε την αλυσίδα $\gamma 2$. Η λαμινίνη 332 συναντάται στη βασική μεμβράνη του επιθηλίου με κύριο ρόλο τη διατήρηση της συνοχής μεταξύ του επιθηλίου και του υποκείμενου χορίου, ιστών που δέχονται μεγάλες δυνάμεις έκτασης όπως το δέρμα και ο στοματικός βλεννογόнос. Μετά την έκκρισή της και την εναπόθεση της στην εξωκυττάρια ουσία, η λαμινίνη 332 υφίστανται τη διαδικασία ωρίμανσης που γίνεται με πρωτεόλυση περιοχών της $\alpha 3$ και $\gamma 2$ αλυσίδας. Η διαδικασία ωρίμανσης είναι απαραίτητη για να μπορέσει η λαμινίνη 332 να ενσωματωθεί στη βασική μεμβράνη.[35] (εικόνες 10)



Εικόνα 10. Δομή της ανθρώπινης λαμινίνης 332 και η διαδικασία ωρίμανσής της. (Α) η λαμινίνη 332 συντίθεται από 3 υπομονάδες την α3Α, την β3 και την γ2. Κάθε αλυσίδα αποτελείται από διαφορετικές περιοχές που σημειώνονται. Η L4 περιοχή είναι μια αλληλουχία περίπου 180 αμινοξέων μέσα στην LE περιοχή, ανάμεσα στην 3^η και 4^η κυστεΐνη. Οι περιοχές LE4 και LEB4¹ των αλυσίδων α3Α και γ2 είναι αποκομμένες LE περιοχές περιέχουσες μόνο τις 4 πρώτες και 6 κυστεΐνες, αντίστοιχα. Βασισμένες στον παράξενο αριθμό

κυστεϊνών οι περιοχές , β3LN, α3ALE4', β3LE6 και γ2LEb1 (μετά την ωρίμανση), και το ελικοειδές σπείραμα της α3 αλυσίδας έχουν ελεύθερες -SH ομάδες που σημειώνονται. Το ελικοειδές σπείραμα σταθεροποιείται με δισουλφιδικούς δεσμούς στην N-τελική περιοχή (γραμμές με τελείες) αν και η συνδετικότητα του παραμένει άγνωστη. Η μεγάλη LG δομή βρίσκεται στο C-τελικό άκρο της α3 αλυσίδας και περιέχει 5 επαναλαμβανόμενες LG περιοχές. Οι πρώτες 3 επαναλήψεις (LG1-3) αλληλεπιδρούν με τις ιντεγκρίνες α3β1, α6β1 και α6β4 ενώ οι τελευταίες δύο (LG4-5) περιέχουν θέσεις δέσμωσης για τις syndecan-1 και -4. Η λαμινίνη 332 συντίθεται ως ένα πρόδρομο μόριο που υφίσταται ωρίμανση με πρωτεολυτικές διαδικασίες στο N-τελικό και C-τελικό άκρο της α3A καθώς και στο N-τελικό άκρο της γ2 αλυσίδας. Οι θέσεις πρωτεόλυσης σημειώνονται με βέλη όπως επίσης και τα ένζυμα που εμπλέκονται. (B) Σχηματική δομή της LG. Οι πέντε περιοχές LG περιέχουν άφθονες κυστεΐνες που απαριθμούνται. Κυστεΐνες γεφυρωμένες με δισουλφιδικούς δεσμούς καθώς και ελεύθερες κυστεΐνες (SH) μέσα στην ανθρώπινη αλληλουχία σημειώνονται. Στη βάση δείχνεται το συνδετικό τμήμα μεταξύ των περιοχών LG3 -LG4 του ανθρώπου και του ποντικού αντίστοιχα. Κάθε αλληλουχία έχει την ίδια θέση πρωτεόλυσης που υπογραμμίζεται και μια κυστεΐνη (τυπωμένη με αντίστροφη χρώση) που σχηματίζει έναν ενδοπεριοχικό δισουλφιδικό δεσμό με την περιοχή LG5. Η διπλά υπογεγραμμένη αλληλουχία είναι η θέση σύνδεσης της ιντεγκρίνης α3β1. Ανατύπωση από: Rousselle P, Beck K. Laminin 332 processing impacts cellular behavior. (2013) Cell Adhesion & Migration 7:1, 122-134.

Η ανοσοϊστοχημική μελέτη της λαμινίνης-5(332) σε δείγματα με σοβαρή δυσπλασία/carcinoma in situ και σε δείγματα με πρώιμο διηθητικό ακανθοκυτταρικό καρκίνωμα έδειξε ότι ο τρόπος χρώσης της λαμινίνης ήταν πιο συχνά συνεχής στη δυσπλασία ενώ διακοπτόμενος ή και απών στο πρώιμο διηθητικό ακανθοκυτταρικό καρκίνωμα. Η ανοσοϊστοχημική μελέτη της λαμινίνης 5(332) στη βασική μεμβράνη μπορεί να θεωρηθεί ως βοήθημα για τη διάκριση των σοβαρών δυσπλαστικών αλλοιώσεων από το πρώιμο στοματικό διηθητικό καρκίνωμα.[36]

Η α3 αλυσίδα κωδικοποιείται από το γονίδιο LAMA3. Συμμετέχει στη συγκρότηση του τριμερούς μορίου της λαμινίνης 332, της 311 και της 321. Η α3 αλυσίδα μέσω της LG σφαιρικής περιοχής αλληλεπιδρά με την ιντεγκρίνη α3β1, που εξασφαλίζει την πρόσφυση των κυττάρων αλλά επιπλέον διεγείρει και την κυτταρική μετανάστευση. Επίσης μπορεί να αλληλεπιδρά με την ιντεγκρίνη α6β4 και την α6β1 παίζοντας σημαντικό ρόλο στη μετανάστευση καρκινικών κυττάρων και στη διήθηση [11].

Η αλυσίδα β3 κωδικοποιείται από το γονίδιο LAMB3. Συμμετέχει στη δομή της λαμινίνης 332 και της 333. Κοντά στο αμινο-τελικό της άκρο διαθέτει θέση σύνδεσης με το μη κολλαγόνωδες τμήμα NC1 του κολλαγόνου τύπου VII, το οποίο είναι το κύριο συστατικό των ινιδίων αγκύρωσης. Αυτή η αλληλεπίδραση μεταξύ της β3 αλυσίδας και του κολλαγόνου τύπου VII βρέθηκε να προάγει την ογκογένεση στα ακανθοκυτταρικά καρκινώματα μέσα από την ενεργοποίηση του σηματοδοτικού μονοπατιού της PI3K (φωσφατιδυλινοσιτόλη 3 κινάση) και την επακόλουθη αποπτωτική προστασία καθώς και τη διήθηση [11].

Η $\gamma 2$ αλυσίδα συναντάται αποκλειστικά στη δομή της λαμινίνης 332 και είναι η μοναδική αλυσίδα που έχει αποδειχτεί ότι μπορεί να εκκριθεί από διάφορους τύπους καρκινικών κυττάρων ως μονομερές. Διαθέτει περιοχές με αλληλουχία όμοια με τον EGF (LE domain). Υφίσταται διάσπαση από τη δράση μεταλλοπρωτεασών και ειδικότερα των MMP-2 και MT1-MMP. Αυτό οδηγεί σε έκθεση της περιοχής LE που αλληλεπιδρά με τον EGFR ενεργοποιώντας ένα ενδοκυττάριο σηματοδοτικό μονοπάτι που αυξάνει τη μετανάστευση των καρκινικών κυττάρων και άρα τη διήθηση [11].

Οι Peixoto da Silva και συν. εξέτασαν την έκφραση της λαμινίνης 5, γνωστής σήμερα ως λαμινίνη 332 (της αλυσίδας $\gamma 2$) ανοσοϊστοχημικά συγκριτικά σε δείγματα ακτινικής χειλίτιδας και σε δείγματα επιπολούς διηθητικού ακανθοκυτταρικού καρκινώματος. Βρήκαν ότι σε καμία περίπτωση ακτινικής χειλίτιδας δεν εκφράστηκε η αλυσίδα $\gamma 2$ αλλά παρατηρήθηκε στο 31% των δειγμάτων διηθητικού καρκινώματος και μάλιστα στο διηθητικό μέτωπο. Βρέθηκε ότι η $\gamma 2$ αλυσίδα συσσωρεύεται στο κυτταρόπλασμα των καρκινικών κυττάρων του μετώπου διήθησης. Διατυπώνεται η άποψη ότι η αλυσίδα $\gamma 2$ υφίσταται πρωτεόλυση ανάμεσα στην περιοχή LE και L4 με αποτέλεσμα η περιοχή LE που έχει αλληλουχία αμινοξέων όμοια με τον αυξητικό επιδερμικό παράγοντα -EGF, να εκτίθεται και να συνδέεται με τον υποδοχέα της κυτταρικής επιφάνειας EGFR. Με αυτόν τον τρόπο ενεργοποιεί τον υποδοχέα EGFR που με τη σειρά του ενεργοποιεί την πρωτεϊνική κινάση C (PKC-a). Αυτή η ενεργοποίηση οδηγεί σε φωσφορυλίωση της σερίνης της $\beta 4$ υπομονάδας ($\alpha\beta 4$ ιντεγκρίνης) με αποτέλεσμα την ενδομοριακή αναδίπλωση της $\beta 4$ και τελικά την αποσυναρμολόγηση του ημιδεσμοσώματος. Άρα η ενδοκυττάρια συσσώρευση της $\gamma 2$ αλυσίδας στα διηθητικά καρκινικά κύτταρα, οδηγεί στη διάλυση των ημιδεσμοσωμάτων και τη συγκέντρωση της $\alpha\beta 4$ ιντεγκρίνης σε περιοχές όπου η κυτταρική μεμβράνη αρχίζει το σχηματισμό ψευδοποδίων και το καρκινικό κύτταρο αποκτά μεταναστευτικό φαινότυπο.[37]

Φαίνεται ότι συμβαίνουν μοριακές και σηματοδοτικές αλλαγές πριν τα επιθηλιακά κύτταρα αποκτήσουν τον μεταναστευτικό και διηθητικό τους φαινότυπο. Επομένως η ακτινική χειλίτιδα ίσως να μην είναι μια προκαρκινική βλάβη όπως πιστεύαμε αλλά ένα πολύ πρώιμο στάδιο του καρκίνου του κάτω χείλους. Και η λαμινίνη 5 (γνωστή σήμερα ως λαμινίνη 332) δείχνει να έχει σπουδαίο ρόλο στην εξέλιξη του όγκου καθώς μεσολαβεί ουσιαστικά ώστε τα επιθηλιακά κύτταρα να αποκτήσουν μεταναστευτικό και διηθητικό φαινότυπο [36,37].

Γ. ΑΚΤΙΝΙΚΗ ΧΕΙΛΙΤΙΔΑ

1. ΟΡΙΣΜΟΣ

Η ακτινική χειλίτιδα είναι μια παθολογική κατάσταση των χειλέων που εμφανίζεται πιο συχνά στο ερυθρό κράσπεδο του κάτω χείλους. Είναι μια χρόνια φλεγμονή του κάτω χείλους, που οφείλεται στη χρόνια έκθεση στην ηλιακή ή τεχνητή υπεριώδη ακτινοβολία [38,39,40]. Θεωρείται ως μια πιθανώς κακοήθης αλλοίωση υψηλής νοσηρότητας (αριθμός ασθενών /αριθμό υγιών) που μπορεί να εξελιχθεί σε διηθητικό ακανθοκυτταρικό καρκίνωμα.[41] Περιγράφηκε για πρώτη φορά το 1923 [42]. Η συχνότητα κακοήθους εξαλλαγής αυτής της αλλοίωσης κυμαίνεται από 10 έως 30% [44]. Αποτελεί την πιο συχνή προκακοήθη βλάβη του χείλους ενώ κάποιοι θεωρούν ότι είναι μια αρχόμενη και επιπολής μορφή ακανθοκυτταρικού καρκινώματος του χείλους [43]. Ο Παγκόσμιος Οργανισμός Υγείας εντάσσει την ακτινική χειλίτιδα στις προκαρκινικές καταστάσεις που συνδέονται με αυξημένο κίνδυνο εμφάνισης καρκίνου του στόματος [3]. Νεότερες απόψεις υποστηρίζουν ότι τα κερατινοκύτταρα στην ακτινική χειλίτιδα έχουν ήδη υποστεί μοριακή και γενετική μεταμόρφωση, από την επίδραση της υπεριώδους ακτινοβολίας, προς καρκινικά κύτταρα και επομένως η ακτινική χειλίτιδα θα πρέπει εξ αρχής να θεωρείται in situ ακανθοκυτταρικό καρκίνωμα [45,46,47,48,49].

2.ΕΠΙΔΗΜΙΟΛΟΓΙΑ

Οι ασθενείς μπορούν να αναπτύξουν σε οποιαδήποτε ηλικία αυτή τη βλάβη του κάτω χείλους, αλλά πιο συχνά εμφανίζεται ανάμεσα στην 4^η και 5^η δεκαετία της ζωής , οπότε και έχει συσσωρευτεί η βλαβερή επίδραση της υπεριώδους ακτινοβολίας στο κάτω χείλος.[43]

Η ακτινική χειλίτιδα είναι πιο συχνή στους άνδρες, με την αναλογία ανδρών/γυναικών να κυμαίνεται από 1,5/1 μέχρι 4/1. Η εξήγηση είναι ότι οι άνδρες αναπτύσσουν εξωτερικές δραστηριότητες και αδιαφορούν ή αρνούνται να χρησιμοποιούν προϊόντα με μορφή κρεμίων που περιέχουν συστατικά προστασίας από την υπεριώδη ακτινοβολία. Αντιθέτως οι γυναίκες επιδιώκουν και χρησιμοποιούν τέτοια προϊόντα, ακόμη και αν το κίνητρο είναι η αισθητική και επιπλέον δραστηριοποιούνται κυρίως σε εσωτερικούς χώρους [50].

Ο τύπος του δέρματος είναι ένας σημαντικός παράγοντας και έτσι άτομα με ανοιχτόχρωμο δέρμα κινδυνεύουν περισσότερο να αναπτύξουν ακτινική χειλίτιδα σε σχέση με άτομα της μαύρης φυλής επειδή δέχονται μικρότερη προστασία από τη μελανίνη του δέρματος [51]. Η ακτινική χειλίτιδα εμφανίζεται κυρίως σε άντρες μέσης ηλικίας με ανοιχτόχρωμο δέρμα, οι

οποίοι εκτίθενται μακροχρόνια σε υπεριώδη ακτινοβολία λόγω επαγγέλματος , όπως οι αγρότες και οι ψαράδες [43,52].

Η πιο συχνή ανατομική θέση της ακτινικής χειλίτιδας είναι το κάτω χείλος λόγω της πιο μεγάλης έκθεσης του στην ηλιακή υπεριώδη ακτινοβολία. Η συχνή εντόπιση της δυσπλαστικής αλλοίωσης στο κάτω χείλος αποδίδεται και στο ότι το χείλος είναι λιγότερο προστατευμένο από το δέρμα, κυρίως λόγω του λεπτότερου επιθηλίου, λεπτότερης κερατίνης στιβάδας, μικρότερης ποσότητας μελανίνης και χαμηλότερης έκκρισης από τους σμηγματογόνους και ιδρωτοποιούς αδένες με αποτέλεσμα τελικά να είναι πιο ευάλωτο σε βλάβη από την ηλιακή ακτινοβολία. Αντίθετα, το δέρμα αντανακλά από 5 έως 10% της υπεριώδης ακτινοβολίας και απορροφά το 70% ιδίως μέσω της μελανίνης [53].

Σε άτομα με ανεστραμμένο κάτω χείλος ως φυλετικό χαρακτηριστικό ή κληρονομικό γνώρισμα η ακτινική χειλίτιδα εκδηλώνεται και στον χειλικό βλεννογόνο που εκτίθεται στην ηλιακή ακτινοβολία. Ομοίως σε άτομα με ανεστραμμένα το άνω και κάτω χείλος όπως στη διαγνωστική προεκβολή , το άνω χείλος υφίσταται βλάβη από την έκθεση στην ηλιακή ακτινοβολία [54,55,56].

3. ΑΙΤΙΟΠΑΘΟΓΕΝΕΙΑ

Στη βιβλιογραφία έχει αποδειχθεί ότι η ηλιακή ακτινοβολία και συγκεκριμένα η Β υπεριώδης ακτινοβολία UVB, είναι ο κύριος αιτιολογικός παράγοντας τόσο για την ανάπτυξη ακτινικής χειλίτιδας όσο και για την εξέλιξη αυτής σε ακανθοκυτταρικό καρκίνωμα. Η υπεριώδης ακτινοβολία προκαλεί αλλαγές σε πρωτεΐνες και στο DNA με αποτέλεσμα την εμφάνιση δυσπλαστικών αλλαγών στην επιδερμίδα και στο επιθήλιο [57,58].

Το μήκος κύματος του υπεριώδους φωτός κυμαίνεται μεταξύ 100 και 400 nm ($1\text{nm} = 10^{-9}\text{m}$) του ηλεκτρομαγνητικού φάσματος. Το υπεριώδες φως διακρίνεται σε UVA(320-400nm), UVB (290-320nm) και UVC (100-290nm). Η υπεριώδης ακτινοβολία UVC απορροφάται πλήρως από την ατμόσφαιρα ενώ οι UVA & UVB είναι αυτές που προκαλούν γήρανση του δέρματος καταστρέφοντας το κολλαγόνο, κατακρημνίζοντας τη βιταμίνη Α, προκαλώντας τοπική ανοσοκαταστολή και ιονισμό κάτι που οδηγεί στην απελευθέρωση υδροξυλίου και ελεύθερων ριζών με αποτέλεσμα την έμμεση βλάβη του DNA. Η UVB έχει μεταλλαξιογόνο δράση προκαλώντας τον σχηματισμό ομοιοπολικών δεσμών μεταξύ παρακείμενων βάσεων κυτοσίνης στο επιθηλιακό DNA. Τα επιθηλιακά κύτταρα που έχουν τέτοια διμερή κυτοσίνης στο DNA τους , αρχίζουν να πολλαπλασιάζονται, δίνοντας κλώνους μεταλλαγμένων κυττάρων [48].

Έτσι η ακτινική κεράτωση του δέρματος είναι ένα ενδοεπιθηλιακό νεόπλασμα που προκαλείται από την επίδραση της υπεριώδους ακτινοβολίας UVB. Η ανάλογη αλλοίωση στο ερυθρό κράσπεδο του κάτω χείλους λέγεται ακτινική χειλίτιδα. Η έκθεση στην UVB μπορεί να

προκαλέσει μεταλλάξεις στο ογκοκατασταλτικό γονίδιο p53 με πλήρη απορρύθμιση των λειτουργιών του. Σε μικρή έκθεση στην UVB το p53 συνεχίζει να μπορεί να σταματά τον κυτταρικό κύκλο ώστε να λάβουν χώρα οι μηχανισμοί επιδιόρθωσης του DNA πριν το κύτταρο προχωρήσει στη φάση σύνθεσης του DNA. Ένα κύτταρο με επιδιορθωμένο DNA μπορεί να προχωρήσει μέσω του κυτταρικού κύκλου στην κυτταρική διαίρεση. Σε πολύ σοβαρή όμως έκθεση στην UVB προκαλείται μη αντιστρεπτή βλάβη στο DNA και τότε το p53 ενεργοποιεί κυτταρικά μονοπάτια που οδηγούν σε προγραμματισμένο κυτταρικό θάνατο (απόπτωση) [59].

Η απορρύθμιση της λειτουργίας του ογκοκατασταλτικού γονιδίου p53 , από την UVB, οδηγεί σε γονιδιακή αστάθεια καθιστώντας τα κύτταρα ευπαθή σε περισσότερες μεταλλάξεις και οδηγώντας τα τελικά στην κακοήθη εξαλλαγή τους.[48,59]

Οι πιο σημαντικοί παράγοντες κινδύνου για την ακτινική χειλίτιδα είναι η εξωτερική δραστηριότητα και το ανοιχτό δέρμα. Άλλοι παράγοντες όπως το κάπνισμα, η διατροφή και η γενετική προδιάθεση ενδεχομένως να σχετίζονται με την ακτινική χειλίτιδα και την εξέλιξή της σε ακανθοκυτταρικό καρκίνωμα [43,52].

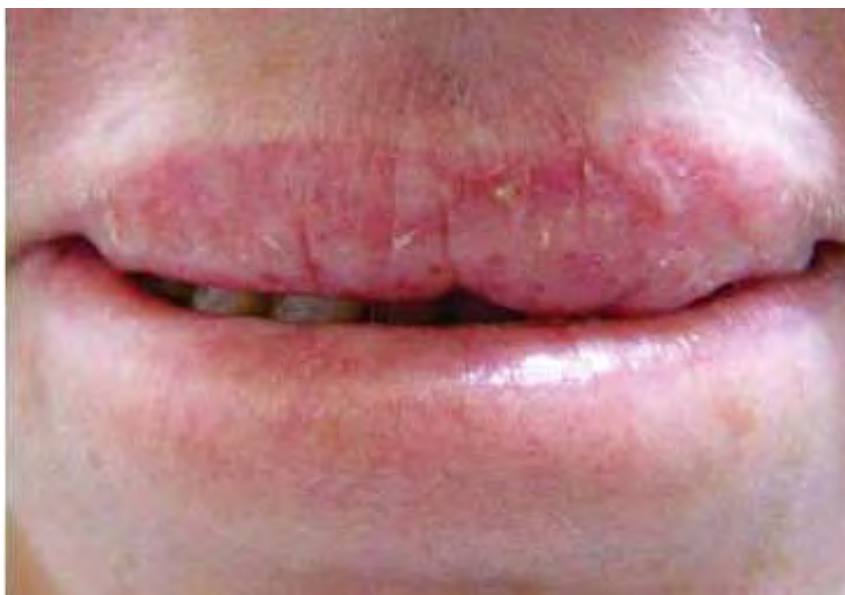Η διάγνωση της ακτινικής χειλίτιδας βασίζεται κύρια σε δημογραφικά, κλινικά και ιστοπαθολογικά ευρήματα [51].

4. ΚΛΙΝΙΚΗ ΕΙΚΟΝΑ

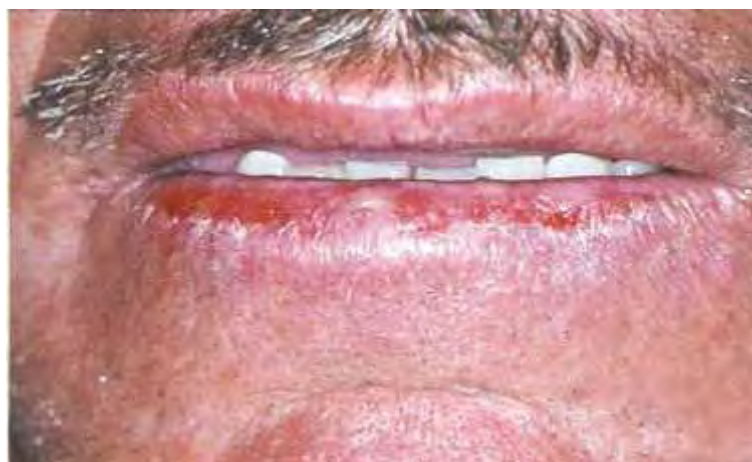Η ακτινική χειλίτιδα περιλαμβάνει κλινικές και ιστολογικές αλλαγές του ερυθρού κρασπέδου του κάτω χείλους που οφείλονται στη μακροχρόνια έκθεση στον ήλιο [60,61]. Ο ασθενής με ακτινική χειλίτιδα παραπονιέται ότι το κάτω χείλος του είναι σφιχτό και ανελαστικό. Παρατηρούμε ότι το ερυθρό κράσπεδο έχει διάστικτη εμφάνιση με ατροφικές περιοχές ή διαβρώσεις και σε ορισμένες θέσεις τραχιές, φολιδώδεις υπερκερατωσικές πλάκες που μπορεί να εκτείνονται και σε όλο το κράσπεδο. Η ψηλάφηση της βλάβης δίνει την αίσθηση υαλόχαρτου. Η ύπαρξη παχιών υπερκερατωσικών πλακών με σημεία εξέλκωσης καθιστούν τη βλάβη ύποπτη για διηθητικό ακανθοκυτταρικό καρκίνωμα [45,53].

Γενικά η κλινική εικόνα της ακτινικής χειλίτιδας χαρακτηρίζεται από ατροφία του ερυθρού κρασπέδου του κάτω χείλους, απώλεια της ελαστικότητας, παρουσία υπερκερατωσικών πλακών ποικίλου πάχους, οι οποίες μπορεί να είναι τραχιές, να μοιάζουν με φολίδες και να υπερκαλύπτουν ανώμαλες ερυθρηματώδεις περιοχές. Επίσης παρατηρούνται διαβρώσεις και σχισμές. Ιδιαίτερο γνώρισμα είναι ότι χάνεται ο σαφής διαχωρισμός του ερυθρού κρασπέδου του χείλους από το δέρμα του χείλους. Πολλοί αυτό το φαινόμενο το αποκαλούν επιδερμοποίηση του κάτω χείλους. Όταν το όριο του ερυθρού κρασπέδου με το δέρμα του κάτω χείλους είναι θαμπό, διαβρωμένο και όχι ευδιάκριτο τότε υπάρχει υποψία για νεοπλασία του κάτω χείλους (εικόνες 11,12)[60,62].

Η λευκοπλακία, η πιο συχνή μορφή της ακτινικής χειλίτιδας που προηγείται του ακανθοκυτταρικού καρκινώματος, ορίζεται ως λευκή βλάβη ακαθορίστου κινδύνου κακοήθους εξαλλαγής. Υπάρχει διαφωνία στη βιβλιογραφία σχετικά με τη συχνότητα μετατροπής της ακτινικής χειλίτιδας σε ακανθοκυτταρικό καρκίνωμα, η οποία κυμαίνεται από 1,4% έως 36% σε ένα διάστημα 1 έως 30 ετών [62].



Εικόνα 11. Ακτινική χειλίτιδα: οίδημα, εξέλκωση και απολέπιση του άνω χείλους. Οίδημα και απώλεια του σαφούς ορίου του ερυθρού κρασπέδου του κάτω χείλους. (Ανατύπωση από: Vierra RA, Minicucci EM, Marques ME, et al. Actinic cheilitis and squamous cell carcinoma of the lip: clinical, histopathological and immunogenetic aspects. An Bras Dermatol 2012; 87:105-114)



Εικόνα 12. Ακτινική χειλίτιδα: Το ερυθρό κράσπεδο του κάτω χείλους είναι λείο και λευκωπό. (Ανατύπωση από: Αγγελόπουλος, Παπανικολάου, Αγγελοπούλου. Σύγχρονη Στοματική & Γναθοπροσωπική Παθολογία. (2000) Εκδόσεις Λίτσα. 3^η έκδοση.)

5. ΙΣΤΟΠΑΘΟΛΟΓΙΚΑ ΧΑΡΑΚΤΗΡΙΣΤΙΚΑ

Ιστοπαθολογικά παρατηρούμε υπερπλασία, ακάνθωση ή ατροφία του επιθηλίου, πάχυνση της κερατίνης στιβάδας και/ή δυσπλασία ήπια (χαμηλού βαθμού) ή σοβαρή (υψηλού βαθμού). Στον συνδετικό ιστό εμφανίζεται ηλιακή ελάστωση δηλαδή βασεοφιλική εκφύλιση των κολλαγόνων ινών [43].

Ειδικότερα, η ιστοπαθολογική εικόνα της ακτινικής χειλίτιδας περιλαμβάνει υπερκεράτωση και ακάνθωση ενώ δεν είναι σπάνια και η ατροφία του επιθηλίου. Τα αγγεία του χορίου είναι διεσταλμένα και τα ενδοθηλιακά κύτταρα των αγγείων διογκωμένα. Ηλιακή ελάστωση του χορίου είναι συχνό και σημαντικό σημείο. Παρατηρείται φλεγμονώδης διήθηση του χορίου με τα λεμφοκύτταρα να κυριαρχούν έναντι των πλασματοκυττάρων και των ηωσινοφίλων. Το πιο σημαντικό σημείο είναι η ατυπία του επιθηλίου που κυμαίνεται από ήπια μέχρι σοβαρή. Η σοβαρή ατυπία-δυσπλασία του επιθηλίου συνδέεται με την ανάπτυξη ακανθοκυτταρικού καρκινώματος. Πολλές φορές η σοβαρή επιθηλιακή δυσπλασία συνοδεύεται από φλεγμονώδη διήθηση, κάτι που παρατηρείται στην εξελκωμένη ακτινική χειλίτιδα και τότε η ιστολογική διάκριση ανάμεσα στην ακτινική χειλίτιδα και το *in situ* καρκίνωμα είναι πολύ δύσκολη (εικόνα 12) [44].

Επιπλέον παρατηρούμε ιστολογικά αυξημένη μιτωτική δραστηριότητα και κυτταρική ατυπία. Η βασική μεμβράνη είναι ακέραιη και υπάρχουν σφαιροειδείς επιθηλιακές καταδύσεις ενώ στο υποκείμενο χόριο κυριαρχεί η ηλιακή ελάστωση. Με βάση αυτές τις αλλαγές σε μικροσκοπικό επίπεδο, η ακτινική χειλίτιδα θα μπορούσε να θεωρηθεί ως ενδοεπιθηλιακό ή *in situ* νεόπλασμα.[43,44]

Στη βιβλιογραφία δεν υπάρχει ομοφωνία σχετικά με την κλινική εκδήλωση και την ιστοπαθολογική επιθετικότητα της ακτινικής χειλίτιδας, γι' αυτό και η ιστοπαθολογική εξέταση βιοψίας από τη βλάβη είναι απαραίτητη ώστε να τεθεί η διάγνωση για την ακτινική χειλίτιδα [42]. Ενδεχομένως τα κλινικά χαρακτηριστικά να μην σχετίζονται με τον βαθμό δυσπλασίας στην ακτινική χειλίτιδα [63].

Με την πάροδο του χρόνου η ακτινική χειλίτιδα δύναται να εξελιχθεί σε **ενδοεπιθηλιακό** ακανθοκυτταρικό καρκίνωμα, το λεγόμενο *in situ* carcinoma ή ακόμα και να εξελιχθεί σε διηθητικό ακανθοκυτταρικό καρκίνωμα. Η εξέλιξή του σε διηθητικό αποδίδεται στην ικανότητα των καρκινικών κυττάρων να διαπερνούν τη βασική μεμβράνη και να διηθούν τον υποκείμενο συνδετικό ιστό. Η διάσπαση πρωτεϊνών της βασικής μεμβράνης παίζει ουσιαστικό ρόλο στη εμφάνιση διηθητικού ακανθοκυτταρικού καρκινώματος [27,45,49,53].

Μελέτες για την ακτινική χειλίτιδα και το ακανθοκυτταρικό καρκίνωμα έδειξαν ότι οι αλλοιώσεις μπορούν να αναπτυχθούν από τη βασική στιβάδα του επιθηλίου προς τον

υποκείμενο συνδετικό ιστό ή και να εμφανιστούν αλλαγές σε όλες τις επιθηλιακές στιβάδες πριν αναπτυχθεί πλήρως κακόηθες νεόπλασμα [64].

Πρόσφατες έρευνες έχουν υποστηρίξει τη χρήση της αποφολιδωτικής κυτταρολογίας στη διάγνωση προκακοήθων αλλοιώσεων και κακοήθων νεοπλασμάτων. Γνωρίζουμε ότι στην ακτινική χειλίτιδα και το ακανθοκυτταρικό καρκίνωμα εμφανίζονται μοριακές αλλαγές πριν αναπτυχθούν τα μορφολογικά χαρακτηριστικά. Είναι πιθανό αυτές οι αλλαγές να μπορούν να φανούν σε ένα επαρκές κυτταρικό υλικό, έστω και επιπολής. Ωστόσο από μόνη της η αποφολιδωτική κυτταρολογία δεν επαρκεί για την μορφολογική διάγνωση της ακτινικής χειλίτιδας και του ακανθοκυτταρικού καρκινώματος του κάτω χείλους κυρίως διότι κατά την κυτταρολογική μελέτη αποφολιδωμένων κυττάρων απουσιάζει το κριτήριο της αρχιτεκτονικής και επομένως η εξέταση δεν επιτρέπει την εκτίμηση της διηθητικής ανάπτυξης. Τόσο στην κυτταρολογική όσο και στην ιστολογική εξέταση διαγνωστική βοήθεια είναι δυνατόν να παρέχουν νέες τεχνολογίες όπως είναι οι καρκινικοί δείκτες, η ταυτοποίηση του p53, αυξητικοί παράγοντες, γονιδιακή έκφραση κτλ.[65,66]

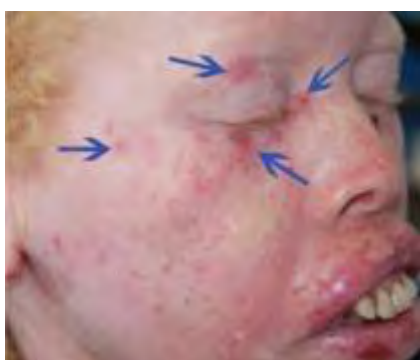6. ΠΕΡΙΠΤΩΣΗ ΑΚΤΙΝΙΚΗΣ ΧΕΙΛΙΤΙΔΑΣ ΚΑΙ ΑΛΜΠΙΝΙΣΜΟΥ

Το 2011 παρουσιάστηκε από τους Wood και τους συν. στο περιοδικό European Journal of Dentistry η περίπτωση μιας 35χρονης μαύρης γυναίκας με τύπο 1 οφθαλμο-δερματικό αλμπινισμό, η οποία πέραν των βασικοκυτταρικών καρκινωμάτων στο πρόσωπο, είχε και ακτινική χειλίτιδα. Και στα 2 χείλη της υπήρχαν διάσπαρτες τραχιές, φολιδώδεις κηλίδες που επεκτείνονταν πέρα από το όριο κρασπέδου-δέρματος. Τα χείλη ήταν οίδηματώδη και επώδυνα. Η βιοψία σε 2 σημεία έδειξε υπερκεράτωση, ακάνθωση, δυσκεράτωση, μέτρια δυσπλασία και χρόνια φλεγμονώδη διήθηση του χορίου καθώς και ηλιακή ελάστωση. Προχώρησαν σε πλήρη εκτομή των ερυθρών κρασπέδων και η επακόλουθη ιστολογική εξέταση δεν επιβεβαίωσε την ύπαρξη in situ ή διηθητικού ακανθοκυτταρικού καρκινώματος. Δοθήκαν οδηγίες στην ασθενή για δια βίου ηλιακή προστασία.

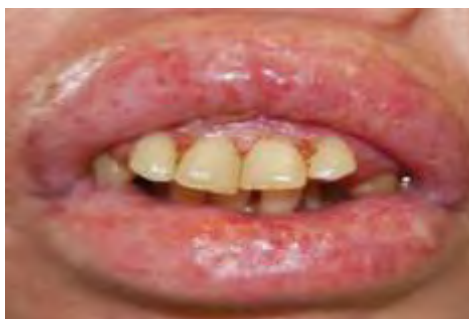Αξίζει να αναφέρουμε ότι ο αλμπινισμός οφθαλμο-δερματικού τύπου 1 είναι μια γενετικά κληρονομική ασθένεια αυτοσωματικού χαρακτήρα. Η γενετική απουσία της τυροσινάσης, ενός ενζύμου απαραίτητου για την παραγωγή μελανίνης οδηγεί στην υποχρωμάτωση του δέρματος, των μαλλιών και των ματιών. Ωστόσο, ο αλμπινισμός δεν θεωρείται προκαρκινωματώδης νόσος και επομένως η εμφάνιση της ακτινικής χειλίτιδας στην ασθενή αποδίδεται στην πολύωρη έκθεσή της στον ήλιο καθώς στην Νότια Αφρική που διαβιεί η ηλιοφάνεια διαρκεί 8,55 ώρες/ημέρα.

Ας έχουμε υπόψη ότι οι ασθενείς με αλμπινισμό ζουν απομονωμένοι από τους συμπολίτες τους λόγω προκαταλήψεων και τοπικών δοξασιών , με αποτέλεσμα να μην ενημερώνονται για μέτρα πρόληψης απέναντι στην ηλιακή ακτινοβολία αλλά και να μην αναζητούνε έγκαιρα ιατρική βοήθεια όταν εμφανιστούν βλάβες στο χείλος ή το δέρμα, λόγω της υπερϊώδους ηλιακής ακτινοβολίας (εικόνες 13,14)[54].

Εικόνα 13



Εικόνα 14



Εικόνα 13, 14. Γυναίκα με αλμπινισμό οφθαλμο-δερματικού τύπου1. Στην εικόνα 13 διακρίνονται με τα βέλη βασικοκυτταρικά καρκινώματα του προσώπου. Στην εικόνα 14 διακρίνεται η ακτινική χειλίτιδα. Τα χείλη είναι έντονα οίδηματώδη και επώδυνα.(Ανατύπωση από:Wood NH, Khamissa R, Meyerov R, Lemmer J, Feller L. Actinic cheilitis: A case report and a review of the literature. Eur J Dent 2011; 5: 101-106.)

Δ.ΑΚΑΝΘΟΚΥΤΤΑΡΙΚΟ ΚΑΡΚΙΝΩΜΑ

1.ΟΡΙΣΜΟΣ

Σύμφωνα με τον Παγκόσμιο Οργανισμό Υγείας, το ακανθοκυτταρικό καρκίνωμα είναι κακόηθες διηθητικό επιθηλιακό νεόπλασμα με τάση για πρώιμες και εκτεταμένες μεταστάσεις σε λεμφαδένες [67].

2.ΕΠΙΔΗΜΙΟΛΟΓΙΑ

Το ακανθοκυτταρικό καρκίνωμα (Squamous Cell Carcinoma- SCC) είναι ο πιο συχνός κακοήθης όγκος της στοματικής κοιλότητας καθώς αντιπροσωπεύει πάνω από το 90% όλων των τύπων καρκίνου του στόματος και τον έκτο κατά σειρά συχνότητας καρκίνο του ανθρώπου [67].

Τα ακανθοκυτταρικά καρκινώματα είναι συχνότερα σε μεγαλύτερες ηλικίες. Είναι ασυνήθη σε άτομα άνω των 40 ετών και εξαιρετικά σπάνια σε άτομα κάτω των 20 ετών. Όταν εμφανίζονται σε παιδιά, συνήθως αναπτύσσονται σε προδιαθεσικό έδαφος (προκαρκινική κατάσταση) όπως η υποβλεννογόνια ίνωση [64].

Γενικά είναι πιο συχνό στους άνδρες λόγω της μεγαλύτερης κατανάλωσης αλκοόλ σε συνδυασμό με κάπνισμα. Η προτίμηση φύλου, βέβαια, ποικίλει από τη μια γεωγραφική περιοχή στην άλλη και εξαρτάται από τις διαιτητικές και κοινωνικές συνήθειες που επικρατούν. Τα τελευταία χρόνια πάντως, στις κοινωνίες που ακολουθούν τον λεγόμενο δυτικό τρόπο ζωής η αναλογία ανδρών-γυναικών αναφορικά με την εμφάνιση ακανθοκυτταρικού καρκινώματος, υπολογίζεται σε 3:1 [67,69].

Το ακανθοκυτταρικό καρκίνωμα του στόματος συχνότερα εντοπίζεται στο ερυθρό κράσπεδο του κάτω χείλους. Στο άνω χείλος είναι εξαιρετικά σπάνιο. Μέσα στη στοματική κοιλότητα μπορεί να αναπτυχθεί οπουδήποτε. Συχνότερα εντοπίζεται στα πλάγια χείλη της γλώσσας, στην πρόσθια περιοχή του εδάφους του στόματος, στον βλεννογόνο των φαρυγγικών αποφύσεων και στις παρειές στο ύψος της γραμμής σύγκλισης των δοντιών [67].

Τα ακανθοκυτταρικά καρκινώματα με εντόπιση το ερυθρό κράσπεδο των χειλέων και τη συγγειλία εμφανίζουν ηπιότερη βιολογική συμπεριφορά, υψηλότερη διαφοροποίηση και καλύτερη πρόγνωση σε σχέση με εκείνα της στοματικής κοιλότητας [71].

3. ΑΙΤΙΟΠΑΘΟΓΕΝΕΙΑ

Κύριος καρκινογενετικός παράγοντας για την εμφάνιση ακανθοκυτταρικού καρκινώματος θεωρείται η ηλιακή ακτινοβολία, κυρίως η υπεριώδης (280-320nm). Η ακτινοβολία προκαλεί μοριακές μεταβολές στο DNA των κυττάρων της επιδερμίδας, αλλά ειδικά ένζυμα, οι ενδονουκλεάσες, αναλαμβάνουν την επανόρθωση της βλάβης. Παρ' όλα αυτά γενετικές πληροφορίες μπορεί να χαθούν και το κύτταρο να χάσει την ικανότητά του να διαιρεθεί κανονικά και να παράγει τον σωστό κλώνο. Έτσι εμφανίζεται μετάλλαξη του ανασταλτικού ογκογονιδίου p53 και ανάπτυξη καρκίνου. Η καρκινογενετική δράση της ηλιακής ακτινοβολίας είναι αθροιστική σε όλη την διάρκεια της ζωής.

Άλλοι παράγοντες που έχουν ενοχοποιηθεί για την εμφάνιση του ακανθοκυτταρικού καρκινώματος είναι η χρήση καπνού (μάσηση, κάπνισμα), ιδίως σε συνδυασμό με την κατανάλωση αλκοολούχων ποτών, η μόλυνση με τον ιό των ανθρώπινων θηλωμάτων αλλά και ο χρόνιος ερεθισμός είτε από οξύαιχμα δόντια και κακές οδοντοπροσθετικές εργασίες είτε από την κατανάλωση θερμών φαγητών με πολλά καρυκεύματα. Ο χρόνιος ερεθισμός μαζί με το κάπνισμα και το αλκοόλ αποτελούν την τριάδα παραγόντων «υψηλού κινδύνου» [67,68].

Αρκετά συχνά αναπτύσσεται σε έδαφος κάποιας προκαρκινικής βλάβης όπως είναι η λευκοπλακία και η ερυθροπλακία ή σε έδαφος προκαρκινικής κατάστασης όπως είναι η ακτινική χειλίτιδα [67,69].

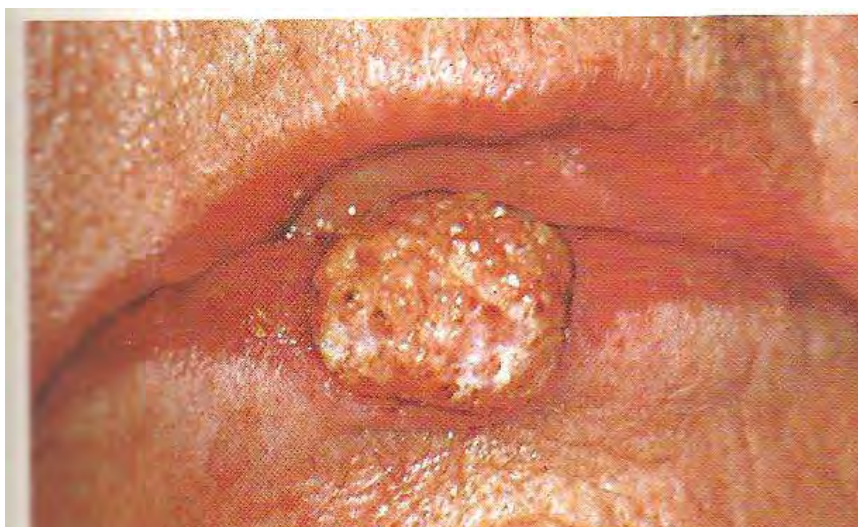
4. ΚΛΙΝΙΚΗ ΕΙΚΟΝΑ

Στα αρχικά στάδια ανάπτυξης, το ακανθοκυτταρικό καρκίνωμα έχει τη μορφή μικρής αλλοίωσης (διάβρωσης, έλκωσης ή βλατίδας), η οποία μεγαλώνει και ελκώνεται κεντρικά, ενώ σε μεταγενέστερα στάδια εμφανίζεται σαν εξωφυτική μάζα ή έλκωση με διηθητική σκληρία. Τα κλινικά χαρακτηριστικά του ακανθοκυτταρικού καρκινώματος δεν είναι ειδικά και ποικίλλουν όπως φαίνεται στον πίνακα 2 (εικόνα 15,16) [56,67].

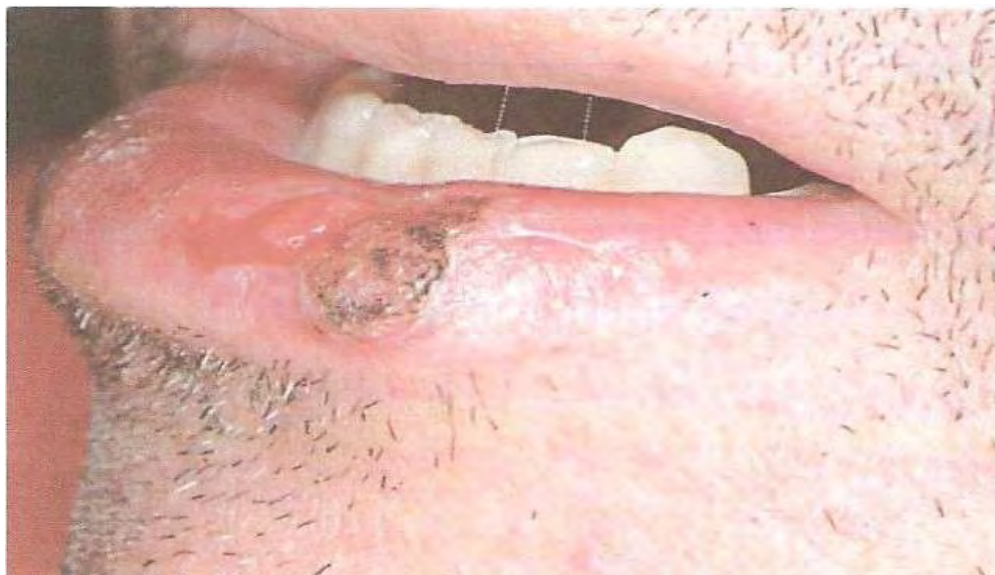Πίνακας 2

ΚΛΙΝΙΚΑ ΓΝΩΡΙΣΜΑΤΑ ΑΚΑΝΘΟΚΥΤΤΑΡΙΚΟΥ ΚΑΡΚΙΝΩΜΑΤΟΣ

- Λευκή πλάκα
- Ερυθρή περιοχή
- Βλατίδα
- Διάβρωση, έλκος-ραγάδα
- Όγκος συνήθως εξελκωμένος
- Εστιακή σκλήρυνση του βλεννογόνου
- Συνδυασμός των ανωτέρω



Εικόνα 15. Ακανθοκυτταρικό καρκίνωμα εξωφυτικής μορφής στο κάτω χείλος. (Ανατύπωση από: Αγγελόπουλος, Παπανικολάου, Αγγελοπούλου. Σύγχρονη Στοματική & Γναθοπροσωπική Παθολογία. (2000) Εκδόσεις Λίτσα. 3^η έκδοση.)



Εικόνα 16. Ακανθοκυτταρικό καρκίνωμα χείλους. Επιπολής έλκος με διηθημένο όριο και καλυμμένο με εσχάρες και εφελκίδες. Οριακή εξελκωμένη αλλοίωση. (εξελκωμένη ακτινική χειλίτιδα, ιστολογικά) (Ανατύπωση από: Vierra RA, Minicucci EM, Marques ME, et al. Actinic cheilitis and squamous cell carcinoma of the lip: clinical, histopathological and immunogenetic aspects. An Bras Dermatol 2012; 87:105-114)

5. ΙΣΤΟΠΑΘΟΛΟΓΙΚΑ ΧΑΡΑΚΤΗΡΙΣΤΙΚΑ

Ιστολογικά, το ακανθοκυτταρικό καρκίνωμα παρουσιάζει βλάστες κακοήθων επιθηλιακών κυττάρων με πλακώδη διαφοροποίηση, οι οποίες ξεκινούν από το υπερκείμενο δυσπλαστικό επιθήλιο και διηθούν τον υποκείμενο συνδετικό ιστό με τη μορφή νησίδων ή χορδών [27].

Τα κακοήθη νεοπλασματικά κύτταρα παρουσιάζουν διαφόρου βαθμού ατυπία που εκφράζει το βαθμό διαφοροποίησης τους. Παρατηρούμε μεγάλα κύτταρα, πολυγωνικά ή ανώμαλου σχήματος που περιέχουν πυρήνες βαθυχρωματικούς με ανώμαλη κατανομή χρωματίνης, καθώς και μεγάλα ή πολλαπλά πυρήνια. Επίσης παρατηρούμε απώλεια του αξονικού προσανατολισμού και της συνοχής των κυττάρων. Τα καλής διαφοροποίησης καρκινώματα εμφανίζουν σφαιρικές

αθροίσεις κερατινοποιημένων ή παρακερατινοποιημένων κυττάρων, τις λεγόμενες «μαργαριταροειδείς σφαίρες». Τα νεοπλασματικά κύτταρα ανάλογα με το βαθμό διαφοροποίησης εμφανίζουν αυξημένη μιτωτική δραστηριότητα και ανώμαλες μιτώσεις. Όσο πιο χαμηλός είναι ο βαθμός διαφοροποίησης των κυττάρων τόσο πιο έντονη η μιτωτική δραστηριότητα και πιο έντονη η παρουσία ανώμαλων μιτώσεων (εικόνα 17) [27,67].

Τα κύτταρα του στοματικού ακανθοκυτταρικού καρκινώματος περιέχουν 32/76kDa υποδοχείς λαμινίνης που λειτουργούν ως ένα συνεργές μόριο ιντεγκρίνης εξασφαλίζοντας σταθερή προσκόλληση του καρκινικού κυττάρου με τη λαμινίνη. Μόλις σταθεροποιηθεί αυτός ο δεσμός, ο όγκος αρχίζει να εκκρίνει ένζυμα που διασπούν τη βασική μεμβράνη καταστρέφοντας το κολλαγόνο IV και τη λαμινίνη. Έτσι τα καρκινικά κύτταρα είναι πλέον ικανά να διεισδύσουν στον συνδετικό ιστό και να ξεκινήσει η διαδικασία της διήθησης. Αυτές οι αλλαγές της βασικής μεμβράνης έχουν αποδειχθεί με ανοσοϊστοχημικές τεχνικές και την χρήση αντισωμάτων έναντι του κολλαγόνου IV και της λαμινίνης [70].

6 ΜΕΤΑΣΤΑΣΕΙΣ

Το ποσοστό μετάστασης ενός ακανθοκυτταρικού καρκινώματος που ξεκινά από ακτινική κεράτωση κυμαίνεται από 0,5% έως 3%. Το ποσοστό μετάστασης του ακανθοκυτταρικού καρκινώματος του κάτω χείλους είναι μεγαλύτερο από το αντίστοιχο του δέρματος και κυμαίνεται από 3% έως 20%! Η μετάσταση από το καρκίνωμα του κάτω χείλους εντοπίζεται στους τραχηλικούς λεμφαδένες και ανιχνεύεται 1 με 3 έτη μετά την αρχική διάγνωση και θεραπεία [71,72,73].

Οι Marilda Aparecida Milanez Morgado de Abreu και συν.(2006) βρήκαν ότι όγκοι παρακείμενοι ακτινικής χειλίτιδας έδειξαν μια στατιστικώς σημαντική χαμηλότερη εμφάνιση μετάστασης (10.5%) σε σχέση με όγκους που δεν γειτνίαζαν με ακτινική χειλίτιδα (50%). Υπέθεσαν λοιπόν ότι, όμοια με τους όγκους του δέρματος που προέρχονται από την ακτινική κεράτωση, οι όγκοι του χείλους που προέρχονται από την ακτινική χειλίτιδα έχουν καλύτερη πρόγνωση. Και επομένως θα μπορούσε η ακτινική χειλίτιδα που εντοπίζεται παρακείμενα του ακανθοκυτταρικού καρκινώματος, να αποτελεί έναν δείκτη καλύτερης πρόγνωσης του ακανθοκυτταρικού καρκινώματος του χείλους. Επίσης, βρήκαν μικρότερο ποσοστό μετάστασης σε περιπτώσεις ακανθοκυτταρικού καρκινώματος χείλους (25%) χωρίς παρακείμενη ακτινική χειλίτιδα αλλά με ηλιακή ελάστωση στο χόριο, σε σχέση με τις περιπτώσεις που δεν παρατηρήθηκε ούτε ακτινική χειλίτιδα ούτε ηλιακή ελάστωση (62,5%) [74].

Από την άλλη, το ποσοστό μετάστασης όγκων παρακειμένων ακτινικής χειλίτιδας (10,5%) ήταν υψηλότερο από το ποσοστό μετάστασης ακανθοκυτταρικού καρκινώματος του δέρματος που προέρχεται από ακτινική κεράτωση (0.5%-3%). Αδιαμφισβήτητα το ακανθοκυτταρικό καρκίνωμα των χειλέων έχει χειρότερη πρόγνωση σε σχέση με αυτό του δέρματος [75].

Το 2011 στο περιοδικό *Annals of Dermatology* οι Na Hyun Kwon και συν. παρουσίασαν ένα περιστατικό μεταστατικού ακανθοκυτταρικού καρκινώματος το οποίο ξεκίνησε ως βλάβη ακτινικής χειλίτιδας. 66χρονος άνδρας προσήλθε με φολιδώδη, διαβρωτική πλάκα στο κάτω χείλος και αναφερόμενος αίσθημα καύσου. Η βιοψία αποκάλυψε χρόνια φλεγμονώδη διήθηση του χορίου, χωρίς την παρουσία άτυπων κερατινοκυττάρων. Η διάγνωση της ακτινικής χειλίτιδας δεν μπορούσε να αποκλειστεί. Αντιμετωπίστηκε με κρυοχειρουργική. 3 μήνες αργότερα ο ασθενής επανήλθε με επανεμφάνιση της βλάβης στο κάτω χείλος, συνοδευόμενη από ξηρότητα και αίσθημα δήγματος. Η βιοψία αποκάλυψε άτυπα πλειόμορφα κερατινοκύτταρα στο επιθήλιο και τέθηκε η διάγνωση της ακτινικής χειλίτιδας. Έγινε πλήρης εκτομή του ερυθρού κρασπέδου και ιστολογική εξέταση που αποκάλυψε την επέκταση άτυπων επιθηλιακών κυττάρων πέρα από τη βασική μεμβράνη, χαρακτηριστικό του ακανθοκυτταρικού καρκινώματος. Αφού έγινε πλήρης εξέταση του δέρματος του ασθενή, ο ασθενής αρνήθηκε επιπλέον εκτίμηση. 6 μήνες αργότερα ο ασθενής επανήλθε παραπονούμενος για την ψηλάφηση μάζας στη δεξιά πλευρά του λαιμού του. Η PET-CT(ποζιτρονιακή τομογραφία) έδειξε μετάσταση στον δεξιό υπογνάθιο λεμφαδένα, που επιβεβαιώθηκε με εκτομή και βιοψία [76].

7. ΠΡΟΓΝΩΣΗ

Ο καρκίνος του στόματος επεκτείνεται κυρίως λεμφογενώς, διηθώντας λεμφαγγεία και δίνοντας επιχώριες μεταστάσεις στους τραχηλικούς λεμφαδένες ή απομακρυσμένες μεταστάσεις στους πνεύμονες, το ήπαρ, τα οστά κλπ. Οι καλύτεροι δείκτες για την πρόβλεψη της βιολογικής συμπεριφοράς των ακανθοκυτταρικών καρκινωμάτων είναι το μέγεθος της πρωτοπαθούς εστίας και η έκταση της μεταστατικής διασποράς. Η ποσοτική έκφραση και συνεκτίμηση αυτών των παραμέτρων συνιστά το σύστημα κλινικής σταδιοποίησης (staging) TNM (tumor-node-metastasis), το οποίο διακρίνεται σε τέσσερα στάδια (I-IV) που προκύπτουν από διαφορετικούς συνδυασμούς μεγέθους πρωτοπαθούς εστίας και μεταστάσεων. Όσο μεγαλύτερο είναι το στάδιο της νόσου, τόσο βαρύτερη είναι η πρόγνωση. Τα ποσοστά πενταετούς επιβίωσης ποικίλλουν από 85% σε όγκους σταδίου I, σε 66% στο στάδιο II, 41% στο στάδιο III και μόλις 9% στο στάδιο IV [67].

Το ακανθοκυτταρικό καρκίνωμα του στόματος, συμπεριλαμβανομένου του κάτω χείλους αποτελεί μια νόσο με ιδιαίτερο αντίκτυπο στη γενική υγεία και επιβίωση των ασθενών, καθώς

ποσοστό 50% κατά τη στιγμή της διάγνωσης εμφανίζει προχωρημένη νόσο. Παρά την εξέλιξη της παθολογικής και χειρουργικής ογκολογίας τις τελευταίες δεκαετίες το ποσοστό πενταετούς επιβίωσης των ασθενών με ακανθοκυτταρικό καρκίνωμα εξακολουθεί να παραμένει χαμηλό κυμαινόμενο μεταξύ 10 -40 %. Αυτό αποδίδεται στην καθυστέρηση της διάγνωσης, γεγονός που υποδηλώνει την αναγκαιότητα μιας πιο αποτελεσματικής και έγκαιρης διαγνωστικής, προγνωστικής και θεραπευτικής προσέγγισης [27,67,76].

ΕΙΔΙΚΟ ΜΕΡΟΣ

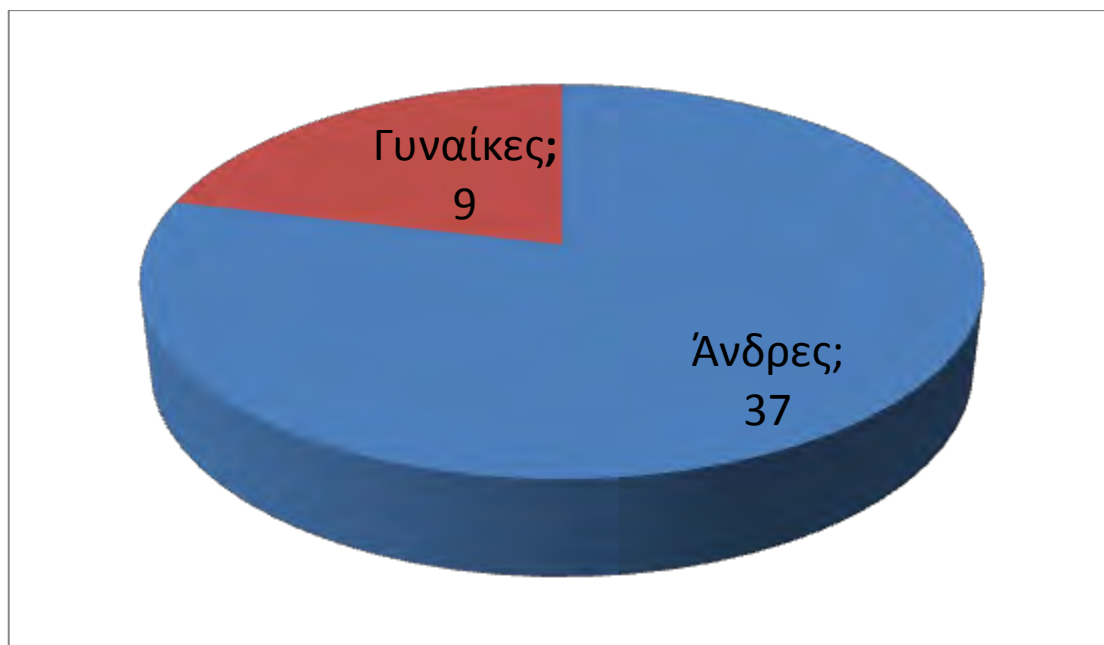
Α.ΣΚΟΠΟΣ

Σκοπός της παρούσας μελέτης είναι να μελετηθεί εάν υπάρχει αλλαγή στη δομή και ακεραιότητα της βασικής μεμβράνης του στοματικού επιθηλίου στην ακτινική χειλίτιδα και να συγκριθεί με τις αλλαγές που συμβαίνουν σε αυτή κατά το *in situ* carcinoma και κατά το ακανθοκυτταρικό καρκίνωμα σε έδαφος ακτινικής χειλίτιδας. Για το σκοπό αυτό επιλέχθηκε να μελετηθεί με την τεχνική της ανοσοϊστοχημικής χρώσεις το πιο άφθονο μη κολλαγονώδες συστατικό της βασικής μεμβράνης του στοματικού επιθηλίου που είναι η γλυκοπρωτεΐνη λαμινίνη. Η λαμινίνη είναι ένα αντιγόνο της βασικής μεμβράνης που διατηρεί την αντιγονικότητά του μετά από τη μονιμοποίηση σε φορμόλη και τον εγκλεισμό σε παραφίνη και μπορεί να ανιχνευθεί με τις συνήθεις ανοσοϊστοχημικές τεχνικές.

Β.ΑΣΘΕΝΕΙΣ

Μελετήθηκαν ανοσοϊστοχημικά 46 περιπτώσεις ασθενών με ακτινική χειλίτιδα. Μέση ηλικία των ασθενών είναι τα 67 έτη. Από τους 46 ασθενείς οι 37(81%) ήταν άνδρες και οι 9 (19%) ήταν γυναίκες. (Διάγραμμα 1)

Διάγραμμα 1. Φύλο ασθενών.



Γ. ΥΛΙΚΟ

Για τη παρούσα μελέτη χρησιμοποιήθηκαν ιστοτεμάχια από βιοψίες κάτω χείλους ασθενών με ακτινική χειλίτιδα, ασθενών με *in situ* carcinoma σε έδαφος ακτινικής χειλίτιδας και ασθενών με ακανθοκυτταρικό σε έδαφος ακτινικής χειλίτιδας. Όλα τα δείγματα προέρχονταν από τα αρχεία του εργαστηρίου Παθολογικής Ανατομικής του Πανεπιστημιακού Γενικού Νοσοκομείου Λάρισας.

Σε όλες τις βιοψίες ελήφθη χειρουργικά τμήμα της βλάβης του κάτω χείλους. Το υλικό μονιμοποιήθηκε σε ουδέτερη φορμόλη και υπεβλήθη στις συνήθεις διεργασίες για την έγκλειση σε κύβους παραφίνης. Εφαρμόστηκαν τα ακόλουθα στάδια επεξεργασίας ιστού για ιστολογική εξέταση:

1. Μονιμοποίηση του ιστού με φορμόλη
2. Επεξεργασία του ιστού (αφυδάτωση, διαύγαση, σκλήνωση, έγκλειση)
3. Παραγωγή τομών στα 3μm με μικροτόμο
4. Χρώση αιματοξυλίνης ηωσίνης
5. Παρατήρηση των τομών με οπτικό μικροσκόπιο ώστε να επιλεγούν οι κατάλληλες για την παρούσα εργασία. Στη μελέτη περιελήφθησαν οι περιπτώσεις στις οποίες υπήρχε επαρκής ιστός διατηρημένος στον κύβο παραφίνης για τεχνική επεξεργασία.

Δ. ΜΕΘΟΔΟΣ

Ανοσοϊστοχημεία ονομάζεται μια εργαστηριακή τεχνική που συνδυάζει την Ιστοπαθολογία με την Ανοσολογία και τη Βιοχημεία. Ένα αντίσωμα κατευθύνεται προς ένα αντιγόνο-στόχο και μια χημική αντίδραση λαμβάνει χώρα για να καταστήσει ορατό το σύμπλεγμα αντιγόνου-αντισώματος, εφόσον είναι παρόν. Ανάλογα με τη φύση της ανοσοϊστοχημικής τεχνικής, η αντίδραση αντιγόνου αντισώματος ελέγχεται με οπτικό, φθορίζον ή ηλεκτρονικό μικροσκόπιο.

Οι ανοσοϊστοχημικές τεχνικές επιτρέπουν τη μελέτη μεγάλων τμημάτων των ιστών, υπερτερώντας τόσο της ιστοχημείας, καθώς οι ιστοχημικές χρώσεις δεν αντιδρούν με ειδικά συστατικά των μεμβρανών, όσο και του ηλεκτρονικού μικροσκοπίου, η μελέτη με το οποίο μπορεί να καλύψει περιορισμένη έκταση του ιστού. Έτσι, γίνεται δυνατή η χαρτογράφηση της κατανομής των αντιγόνων σε φυσιολογικούς και παθολογικούς ιστούς, αλλά και η μελέτη της σύστασης των βασικών μεμβρανών. Οι ανοσοϊστοχημικές τεχνικές παρουσιάζουν μεγάλη ευαισθησία και ειδικότητα, αλλά δεν καταγράφουν πάντα με ακρίβεια την *in vivo* κατάσταση. Η αξιοπιστία τους εξαρτάται σε μεγάλο βαθμό από ιστοτεχνικές παραμέτρους που μπορούν να προκαλέσουν είτε απώλεια της αντιγονικής ικανότητας, είτε διασταυρούμενες αντιδράσεις με άλλα αντιγόνα. Οι ανοσοϊστοχημικές τεχνικές μπορούν να εφαρμοστούν σε ιστούς αρχείου που έχουν μονιμοποιηθεί με τις συνήθεις μεθόδους και να αξιοποιηθούν σε αναδρομικές μελέτες.

Στην παρούσα μελέτη εφαρμόστηκε η ανοσοϊστοχημική μέθοδος ανίχνευσης του επιτόπου της λαμινίνης που αναγνωρίζεται από το ανθρώπινο μονοκλωνικό αντίσωμα LAM89. Η ανοσοϊστοχημική χρώση βασίστηκε στην τεχνική του συμπλέγματος στρεπταβιδίνης-βιοτίνης για μονοκλωνικά αντισώματα, η οποία παρουσιάζει μεγάλη ειδικότητα και περιορισμένη μη ειδική χρώση.

Η χρώση έγινε σε υλικό προερχόμενο από κύβους παραφίνης. Από τους κύβους παραφίνης κόπηκαν με μικροτόμο συνεχόμενες παράλληλες τομές πάχους 3μm , οι οποίες τοποθετήθηκαν σε πλακίδια θετικά φορτισμένα, ειδικά για τη διενέργεια ανοσοϊστοχημικών χρώσεων.

Η αποπαραφίνωση των τομών έγινε ως ακολούθως:

- Μερική αποπαραφίνωση των τομών σε κλίβανο 60°C ολονυκτίως.
- Ολική αποπαραφίνωση των τομών με ξυλόλη για 15min.
- Ενυδάτωση των τομών με κατιούσα ως προς τη συγκέντρωση σειρά διαλυμάτων αλκοόλης (100°, 100°, 96°, 80°, 70°) διάρκειας 5min σε κάθε διάλυμα αλκοόλης.
- Έκπλυση με αποσταγμένο νερό.

Το πρωτόκολλο των ανοσοϊστοχημικών χρώσεων περιελάμβανε τα ακόλουθα:

- Τοποθέτηση των πλακιδίων με πρωτεολυτικό ένζυμο (proteinase K) στους 37°C (σε κλίβανο) για 10min (αποκάλυψη της αντιγονικότητας της λαμινίνης).
- Έκπλυση των τομών με αποσταγμένο νερό.
- Τοποθέτηση των τομών σε διάλυμα υπεροξειδίου (H₂O₂) 3% για 10min (καταστολή της δραστηριότητας της ενδογενούς υπεροξειδάσης).
- Έκπλυση των τομών με αποσταγμένο νερό.
- Ενυδάτωση των τομών με ρυθμιστικό διάλυμα TBST (Tris Buffer Saline, Tris 0,05M+NaCl 0,15M, pH 7,6).
- Τοποθέτηση του αντισώματος σε κάθε τομή. Για τη σήμανση της Laminin (λαμινίνης) χρησιμοποιήθηκε μονοκλωνικό αντίσωμα έναντι της Laminin (THERMO, clone LAM89, isotype IgG1) σε αραιώση 1:50 για 30min. Η αραιώση αυτή επελέγη ως βέλτιστη (βέλτιστη χρώση χωρίς ανοσοχρωματισμό του υποστρώματος) ύστερα από εκτεταμένες δοκιμές με εν σειρά αραιώσεις.
- Έκπλυση με ρυθμιστικό διάλυμα TBST.
- Τοποθέτηση του συστήματος ανιχνεύσεως (Genemed, linker, HRP) για 30min.
- Έκπλυση με ρυθμιστικό διάλυμα TBST.
- Τοποθέτηση DAB (3,3'-διάμινοβενζιδίνη) για 7min.
- Έκπλυση με αποσταγμένο νερό.

- Τοποθέτηση αιματοξυλίνης 1% στις τομές για 1 min.(αντιχρώση)
- Έκπλυση με αποσταγμένο νερό.
- Αφυδάτωση των τομών.
- Κάλυψη των τομών με καλυπτρίδες.
- Παρατήρηση των τομών στο οπτικό μικροσκόπιο.

Στην ανοσοϊστοχημική χρώση χρησιμοποιήθηκε ως εσωτερικός μάρτυρας θετικότητας η έντονη έκφραση (χρώση) της λαμινίνης στη βασική μεμβράνη των αγγείων του χορίου.

Ε. ΑΠΟΤΕΛΕΣΜΑΤΑ

Σε όλες τις βιοψίες της μελέτης μας αναγνωρίστηκαν τα ιστολογικά χαρακτηριστικά ακτινικής χειλίτιδας. Το κύριο εύρημα ήταν η δυσπλασία του επιθηλίου. Τα κριτήρια που χρησιμοποιήθηκαν για τη βαθμοποίηση (χαμηλού-low και υψηλού-high grade) της δυσπλασίας είναι τα κριτήρια της WHO 2005. (Πίνακας 3)

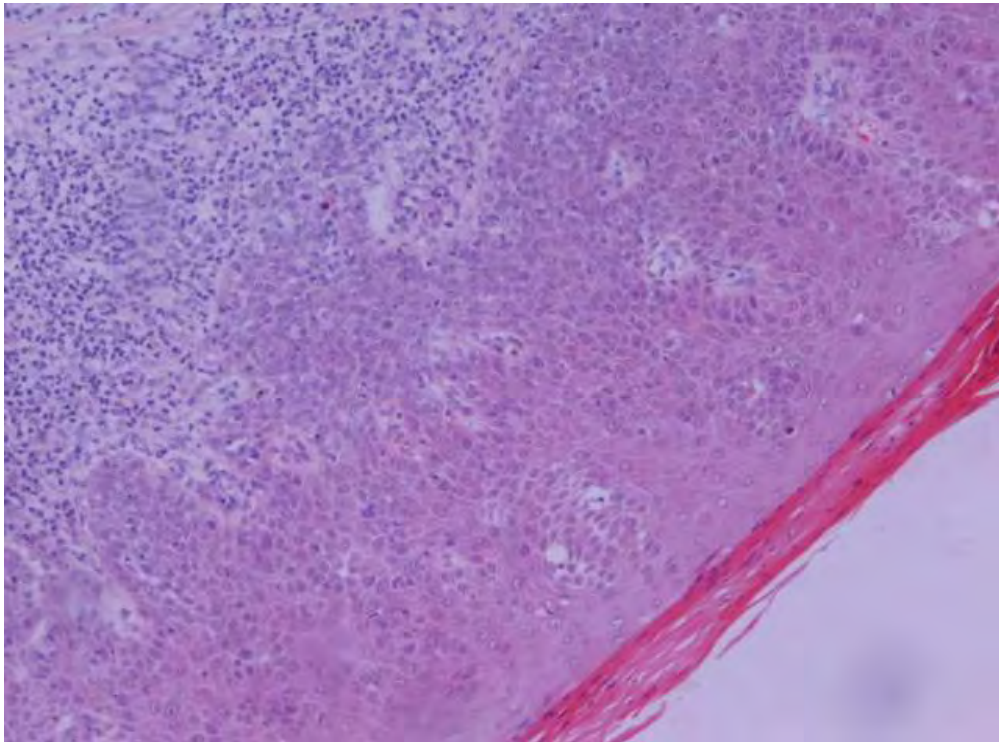
Επίσης παρατηρήθηκε υπερκεράτωση και σε πολλές περιπτώσεις παρακεράτωση. Ατροφία παρατηρήθηκε σε 9 περιπτώσεις. Σημαντικά ευρήματα διαπιστώθηκαν και στο χόριο, όπως αλλοιώσεις ακτινικής ελάστωσης στο σύνολο σχεδόν των βιοψιών, καθώς και χρόνια φλεγμονώδης διήθηση, αποτελούμενη κυρίως από λεμφοκύτταρα και σε μικρότερο βαθμό από πλασματοκύτταρα και ηωσινόφιλα.

Πίνακας 3. Κριτήρια επιθηλιακής δυσπλασίας του ΠΟΥ (2005).

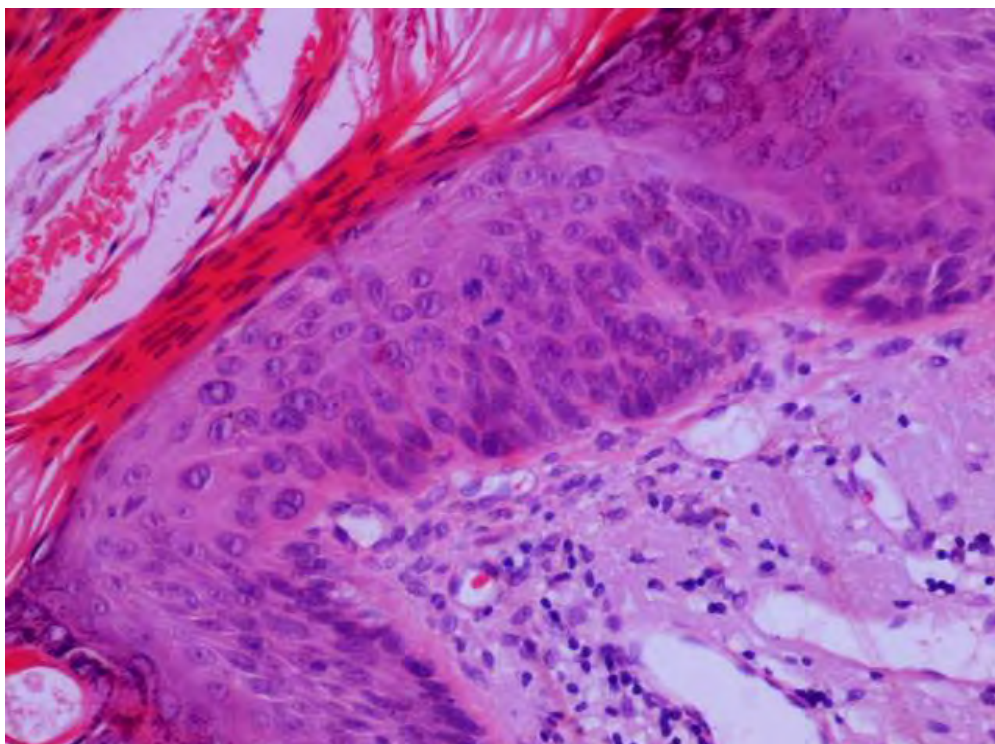
Αρχιτεκτονικά		Κυτταρολογικά	
1	Διαταραχή της στιβαδοποίησης του πλακώδους επιθηλίου	1	Ανοσοπυρήνωση
2	Απώλεια της πολικότητας των κυττάρων της βασικής στιβάδας	2	Πυρηνικός πολυμορφισμός
3	Σταγονοειδείς επιδερμидικές καταδύσεις	3	Ανοσοκυττάρωση
4	Αυξημένος αριθμός μιτώσεων	4	Κυτταρικός πολυμορφισμός
5	Μιτώσεις στις ανώτερες στιβάδες της επιδερμίδας	5	Αυξημένη πυρηνοκυτταροπλασματική αναλογία

6	Δυσκερατωσικά κύτταρα	6	Πυρηνομεγαλία
7	Πέρλες κερατίνης στην κορυφή των επιδερμικών καταδύσεων	7	Άτυπες μιτώσεις
		8	Ευμεγέθη πυρήνια
		9	Υπερχρωμασία

Σε 31 από τις 34 περιπτώσεις που εξετάστηκαν παρατηρήθηκε χαμηλού βαθμού δυσπλασία, ενώ στις υπόλοιπες 3 υψηλού βαθμού (high grade/ καρκίνωμα in situ SCC).(εικόνες 17,18)

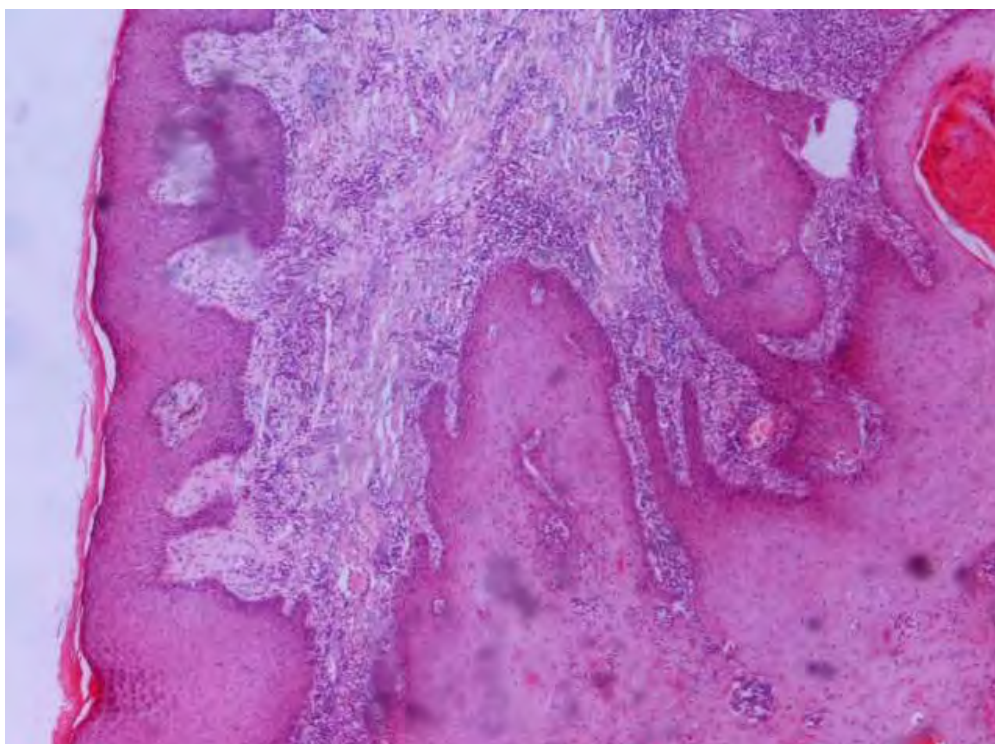


Εικόνα 17. Ακτινική χειλίτιδα με χαμηλού βαθμού δυσπλασία. (x4)



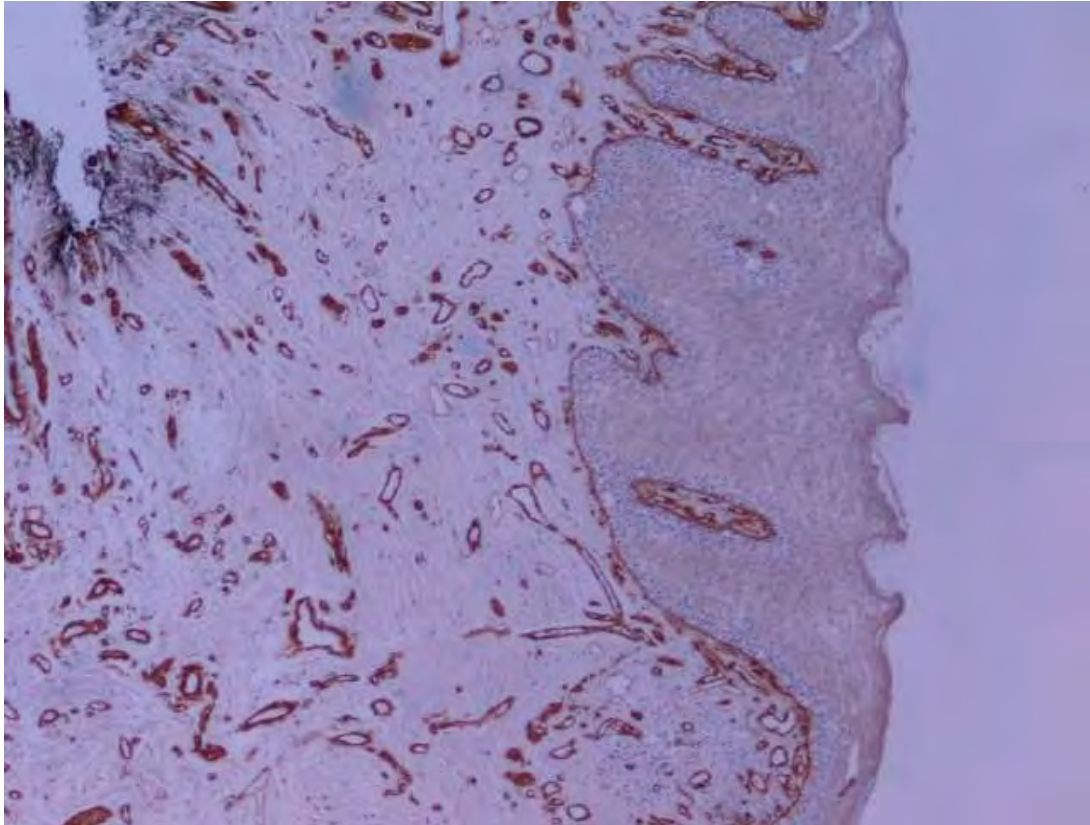
Εικόνα 18. Ακτινική χειλίτιδα με υψηλού βαθμού δυσπλασία. (x20)

Επιπλέον μελετήθηκαν 12 περιπτώσεις διηθητικού ακανθοκυτταρικού καρκινώματος το οποίο αναπτύχθηκε σε έδαφος ακτινικής χειλίτιδας. (εικόνα 19)

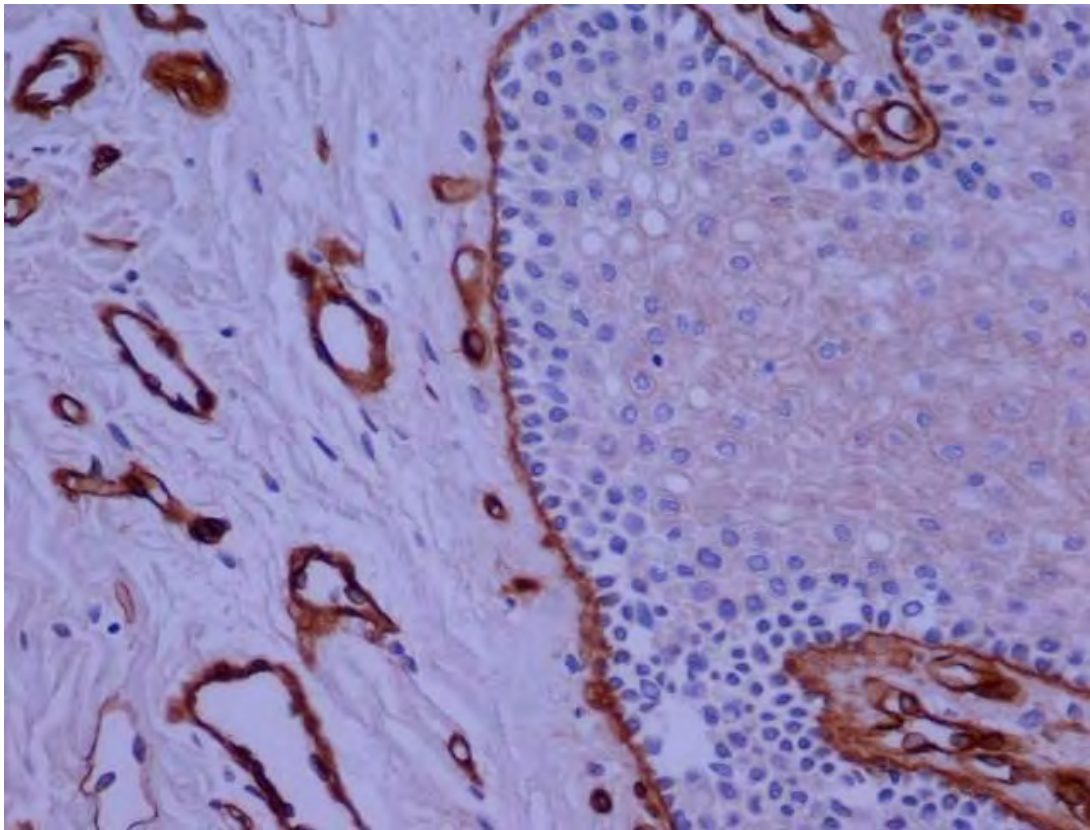


Εικόνα 19 . Διθητικό ακανθοκυτταρικό καρκίνωμα σε έδαφος ακτινικής χειλίτιδας. (x4)

Στο σύνολο των περιστατικών διενεργήθη ανοσοϊστοχημική μελέτη με το αντίσωμα της λαμινίνης. Στις 31 περιπτώσεις ακτινικής χειλίτιδας με χαμηλού βαθμού δυσπλασία, παρατηρήθηκε έντονη σήμανση της βασικής μεμβράνης με το αντίσωμα της λαμινίνης. (εικόνες 20,21) Δεν παρατηρήθηκε ανοσοϊστοχημική έκφραση λαμινίνης στα κύτταρα του επιθηλίου.

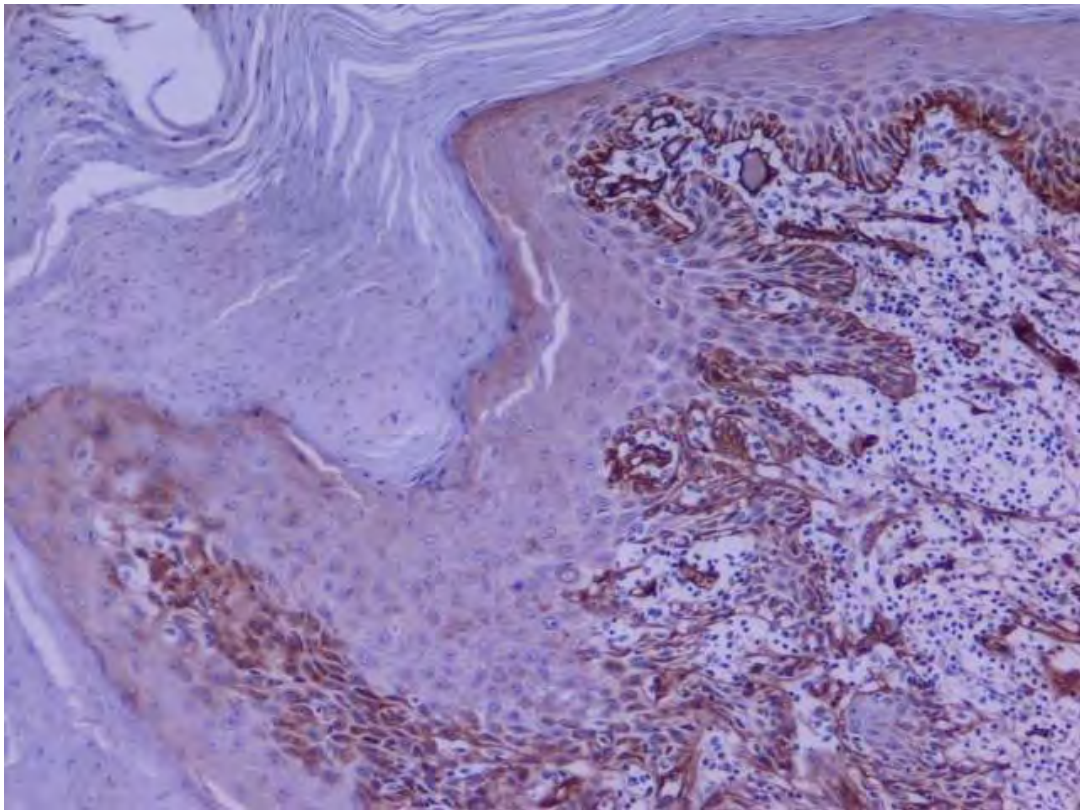


Εικόνα20 . Ανοσοϊστοχημική έκφραση της λαμινίνης στη βασική μεμβράνη σε ακτινική χειλίτιδα με χαμηλού βαθμού δυσπλασία. (x4)

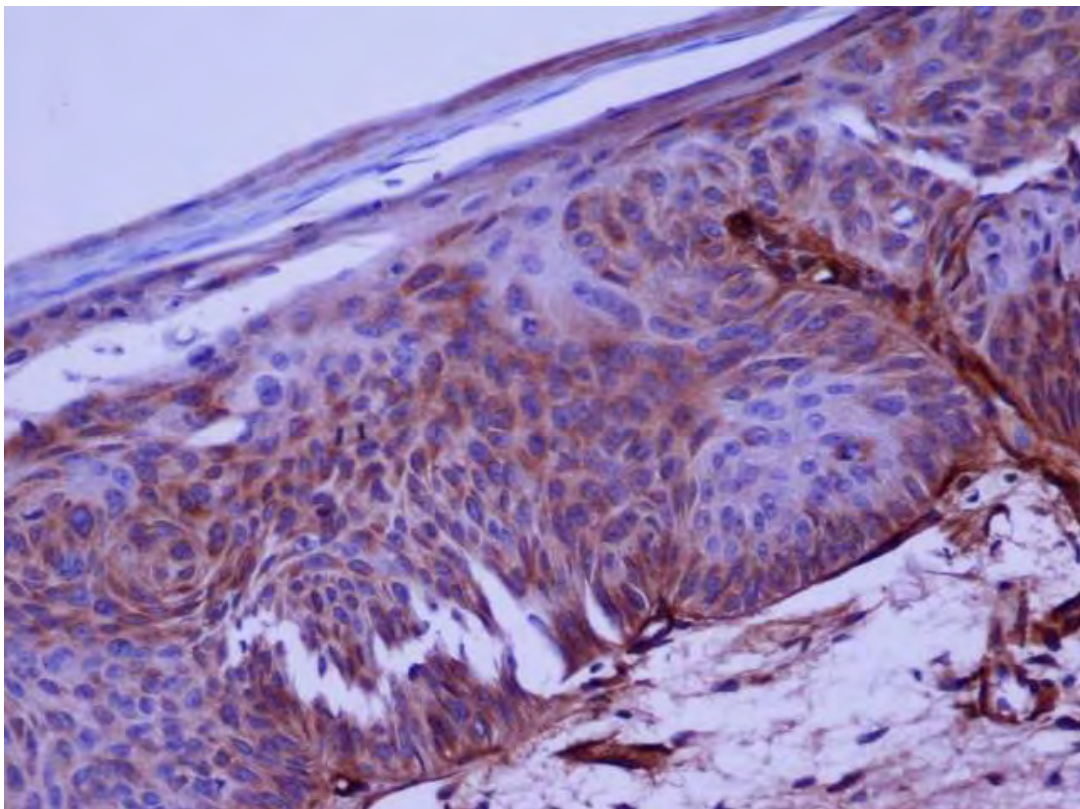


Εικόνα 21. Ανοσοϊστοχημική έκφραση της λαμινίνης στη βασική μεμβράνη σε ακτινική χειλίτιδα με χαμηλού βαθμού δυσπλασία. (x20)

Αντίστοιχα ήταν τα ευρήματα και στις 2 περιπτώσεις υψηλού βαθμού δυσπλασίας, όσον αφορά τη βασική μεμβράνη (high grade/ in situ SCC). Στην 3^η περίπτωση παρατηρήθηκε εστιακή απώλεια της χρώσης στη βασική μεμβράνη. Και στις 3 περιπτώσεις παρατηρήθηκε επιπλέον κυτταροπλασματική χρώση σε ορισμένα νεοπλασματικά κύτταρα της παραβασικής στιβάδας.(εικόνες 22,23)



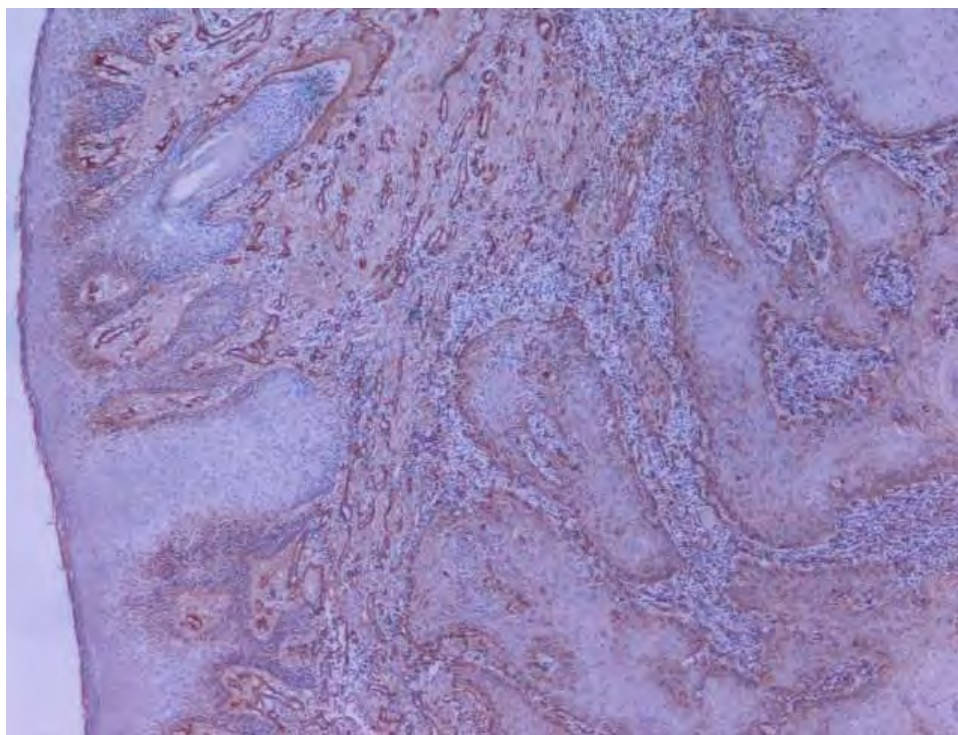
Εικόνα 22. Ανοσοϊστοχημική έκφραση της λαμινίνης στη βασική μεμβράνη σε ακτινική χειλίτιδα με υψηλού βαθμού δυσπλασία (x4). Η χρώση είναι ασθενέστερη σε ένταση, διατηρείται εντούτοις κατά μήκος της βιοψίας με ελάχιστες θέσεις μερικής, εστιακής μικροσκοπικής ασυνέχειας



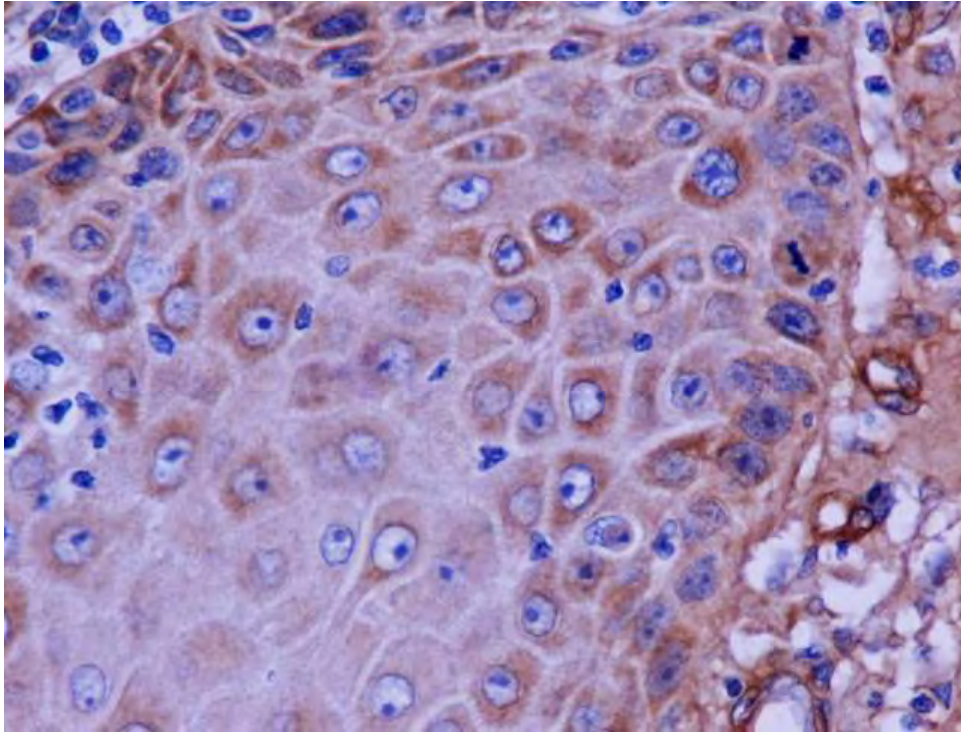
Εικόνα 23. Ανοσοϊστοχημική έκφραση της λαμινίνης στη βασική μεμβράνη σε ακτινική χειλίτιδα με υψηλού βαθμού δυσπλασία. Σημειώνεται επίσης κυτταροπλασματική χρώση σε κύτταρα παραβασικών στιβάδων(x20)

Τέλος, στο ακανθοκυτταρικό καρκίνωμα, παρατηρήθηκε απώλεια της χρώσεως για λαμινίνη στη βασική μεμβράνη στις περιοχές της διήθησης.(εικόνα24) Εστιακά, ορισμένα νεοπλασματικά κύτταρα εμφάνισαν κυτταροπλασματική χρώση. (εικόνα 25)

Σε όλα τα πλακίδια παρατηρήθηκε έκφραση λαμινίνης στα τοιχώματα των αγγείων του χορίου, κάτι που χρησιμοποιήθηκε ως εσωτερικός θετικός μάρτυρας.



Εικόνα 24. Ανοσοϊστοχημική έκφραση της λαμινίνης στο διηθητικό ακανθοκυτταρικό καρκίνωμα (x4) Απώλεια έκφρασης λαμινίνης στη ΒΜ



Εικόνα25 . Ανοσοϊστοχημική έκφραση της λαμινίνης σε ορισμένα νεοπλασματικά κύτταρα του διθητικού ακανθοκυτταρικού καρκινώματος. (x40)

ΣΤ. ΣΥΖΗΤΗΣΗ

Η ακτινική χειλίτιδα περιλαμβάνει κλινικές και ιστολογικές αλλαγές του ερυθρού κρασπέδου του χείλους, που οφείλονται στην έντονη και μακροχρόνια έκθεση στην υπεριώδη ακτινοβολία είτε ηλιακή είτε τεχνητή [57,58].

Ιστοπαθολογικά η ακτινική χειλίτιδα χαρακτηρίζεται από υπερκεράτωση, ακάνθωση και σε ορισμένες θέσεις από ατροφία του επιθηλίου. Παρατηρείται επίσης ελάστωση και φλεγμονώδης διήθηση του χορίου. Το βασικότερο, ωστόσο, ιστοπαθολογικό γνώρισμα της ακτινικής χειλίτιδας είναι η δυσπλασία του επιθηλίου. Οι δυσπλαστικές αλλοιώσεις περιορίζονται στη βασική ή και στις παραβασικές στιβάδες του πλακώδους επιθηλίου (δυσπλασία χαμηλού βαθμού-low grade). Όταν η δυσπλασία καταλαμβάνει όλο ή σχεδόν όλο το πάχος του επιθηλίου χαρακτηρίζεται ως υψηλού βαθμού (high grade/ in situ καρκίνωμα). Σύμφωνα με τον Παγκόσμιο Οργανισμό Υγείας τα κριτήρια για την ιστολογική διάγνωση της επιθηλιακής δυσπλασίας είναι η πυρηνική ατυπία, η διαταραχή της πολικότητας των κυττάρων και ο αυξημένος αριθμός μιτώσεων ακόμη και σε παραβασικές στιβάδες [67]. Η διαφορική διάγνωση του in situ καρκινώματος από το διθητικό ακανθοκυτταρικό καρκίνωμα βασίζεται στην παρατηρούμενη διάσπαση της βασικής μεμβράνης και παρουσία νεοπλασματικών κυττάρων στο χόριο, στην περίπτωση του διθητικού καρκινώματος [15,70].

Η βασική μεμβράνη (basement membrane, basal membrane) είναι ένα συνεχές στρώμα εξωκυττάριας ουσίας με ιδιαίτερη δομή και εξειδικευμένες βιολογικές λειτουργίες, που διαχωρίζει το επιθήλιο από το χόριο, δηλαδή τον υποκείμενο συνδετικό ιστό. Η βασική μεμβράνη αποτελείται από ποικίλα μακρομόρια που οργανώνονται, μέσω ποικίλων αλληλεπιδράσεων, σε υπερμοριακά συμπλέγματα. Τα κύρια συστατικά της βασικής μεμβράνης είναι διαφορετικοί τύποι κολλαγόνου με κυριότερο το κολλαγόνο τύπου IV, οι γλυκοπρωτεΐνες με κυριότερες τη λαμινίνη και το νιδογόνο ή εντακτίνη και οι πρωτεογλυκάνες με κυριότερη την περλεκάνη [30]. Είναι μία δυναμική και όχι στατική δομή, με σημαντικές λειτουργίες, που ρυθμίζει τη συμπεριφορά των κυττάρων. Το πιο άφθονο μη κολλαγονώδες συστατικό της βασικής μεμβράνης είναι η λαμινίνη [7,20]. Στην παρούσα εργασία μελετήθηκε ανοσοϊστοχημικά η έκφραση της λαμινίνης σε 31 περιπτώσεις ακτινικής χειλίτιδας με χαμηλού βαθμού δυσπλασία, σε 3 περιπτώσεις ακτινικής χειλίτιδας με υψηλού βαθμού δυσπλασία και σε 12 περιπτώσεις διηθητικού ακανθοκυτταρικού καρκινώματος.

Σε όλες τις περιπτώσεις ακτινικής χειλίτιδας με χαμηλού βαθμού δυσπλασία της μελέτης μας, παρατηρήθηκε έντονη και συνεχής σήμανση της βασικής μεμβράνης με το αντίσωμα της λαμινίνης. Στις περιπτώσεις ακτινικής χειλίτιδας υψηλού βαθμού δυσπλασίας, παρατηρήσαμε **λιγότερο** έντονη, ωστόσο συνεχή σήμανση της βασικής μεμβράνης. Επιπλέον παρατηρήθηκε έκφραση της λαμινίνης στο κυτταρόπλασμα κυττάρων των παραβασικών στιβάδων του επιθηλίου στο κατώτερο 1/3 του επιθηλίου. Ένας περιορισμός που αφορά τη μελέτη μας είναι ο μικρός αριθμός *in situ* καρκινωμάτων. Εντούτοις, και οι προηγούμενες μελέτες σχετικά με την ανοσοϊστοχημική έκφραση λαμινίνης σε ακτινική χειλίτιδα και διηθητικά καρκινώματα, παρότι πολύ περιορισμένες, καταλήγουν σε παρόμοια συμπεράσματα. Σε ανοσοϊστοχημική μελέτη των Silva και συν. το 2012 [37] η οποία διενεργήθη σε 32 περιπτώσεις ακτινικής χειλίτιδας εκ των οποίων οι 16 ήταν χαμηλού βαθμού δυσπλασίας και οι 8 υψηλού βαθμού δυσπλασίας, οι συγγραφείς διαπίστωσαν συνεχή ανοσοχρώση της βασικής μεμβράνης εύρημα το οποίο υποδηλώνει την ακεραιότητά της. Όπως και στην δική μας μελέτη οι συγγραφείς διαπίστωσαν απουσία κυτταροπλασματικής έκφρασης λαμινίνης στις περιπτώσεις ακτινικής χειλίτιδας χαμηλού βαθμού. Σε άλλη μελέτη (Garcia et al 2007) μελετήθηκαν ανοσοϊστοχημικά 124 περιπτώσεις στοματικής λευκοπλακίας. Ιστολογικά αυτές διακρίνονταν σε 14 δυσπλασίες χαμηλού βαθμού, σε 13 δυσπλασίες υψηλού βαθμού, σε 75 ακανθοκυτταρικά καρκινώματα ενώ συμπεριέλαβαν και 9 μεταστατικούς όγκους. Στις περιπτώσεις δυσπλασίας χαμηλού βαθμού βρήκαν μειωμένη έκφραση της λαμινίνης σε ποσοστό 20%, στις δυσπλασίες υψηλού βαθμού μειωμένη έκφραση λαμινίνης σε ποσοστό 57% και στα ακανθοκυτταρικά καρκινώματα μειωμένη έκφραση λαμινίνης σε ποσοστό 70%. Ασυνέχεια ή εστιακές ρωγμές της βασικής μεμβράνης παρατηρήθηκαν στις δυσπλασίες και στα ακανθοκυτταρικά καρκινώματα και στους

μεταστατικούς όγκους. Υπήρξε όμως στατιστικώς σημαντική διαφορά στην απώλεια έκφρασης της λαμινίνης της βασικής μεμβράνης ανάμεσα στις δυσπλασίες και τα ακανθοκυτταρικά καρκινώματα όπως και ανάμεσα στα καρκινώματα και τους μεταστατικούς όγκους. [78].

Σε όλα τα διηθητικά ακανθοκυτταρικού καρκινώματα της εργασίας μας, παρατηρήσαμε γενικευμένη απώλεια της έκφρασης της λαμινίνης στη βασική στιβάδα και συγκεκριμένα στα σημεία διήθησης του όγκου στο υποκείμενο χόριο. Σε λίγες μόνο εστίες παρατηρήθηκε ελάχιστη σήμανση της βασικής μεμβράνης ενώ παρατηρήθηκε επίσης έκφραση αυτής στο κυτταρόπλασμα ορισμένων νεοπλασματικών κυττάρων. Οι Souza και συν. το 2007 [37] διαπίστωσαν επίσης ότι στα καρκινώματα δεν διατηρείται το μοτίβο συνεχούς χρώσης της βασικής μεμβράνης. Ωστόσο επεσήμαναν ότι δεν συμβαίνει πλήρης απώλεια της βασικής μεμβράνης αλλά διατήρηση της ακεραιότητάς της σε ποσοστό μέχρι και πάνω από 50%. Σε παρόμοια αποτελέσματα κατέληξαν και Kumagai et al(1994)[77] και οι Bosman & Stamenovic (2003)[78] οι οποίοι υποστήριζαν ότι η πλήρης απώλεια των μορίων της βασικής μεμβράνης δεν είναι εμφανής σε κάθε περίπτωση καρκινικής διήθησης. Οι Maata και συν(2001)[79] παρατήρησαν επίσης ότι τα καρκινώματα περιέχουν σχεδόν όλες τις υπάρχουσες αλυσίδες λαμινίνης, δείχνοντας έτσι ότι η μακρομοριακή εναπόθεση στη βασική μεμβράνη δεν χάνεται εντελώς κατά την καρκινική διήθηση.

Στις περιπτώσεις καρκινώματος στη μελέτη μας παρατηρήσαμε επίσης ανοσοϊστοχημική έκφραση στο κυτταρόπλασμα καρκινωματοδών κυττάρων. Η έκφραση ήταν εντοπισμένη σε νεοπλασματικές φωλεές (nests) καρκινωματοδών στο χόριο αλλά και σε ενδοεπιθηλιακά κύτταρα του υπερκείμενου πλακώδους επιθηλίου. Τα ευρήματά μας συμφωνούν με προηγούμενη μελέτη (Silva και συν. 2012) στην οποία μελετήθηκε η ανοσοϊστοχημική έκφραση της αλυσίδας γ2της λαμινίνης 332, και διαπιστώθηκε ενδοκυττάρια έκφραση αυτής στο 31% των ασθενών με στοματικό ακανθοκυτταρικό καρκίνωμα και συγκεκριμένα στη διηθητική επιφάνεια μεταξύ καρκινωματοδών κυττάρων και υποκείμενου στρώματος. Η συγκεκριμένη υπομονάδα συσσωρεύεται στο κυτταρόπλασμα των διηθητικών καρκινικών κυττάρων σε πολλά κακοήγη νεοπλάσματα [82]. Ωστόσο, οι ειδικές λειτουργίες της παραμένουν άγνωστες. Η κυτταροπλασματική συσσώρευση της λαμινίνης ενδεχομένως είναι αποτέλεσμα πρωτεολυτικής διαδικασίας ωρίμανσης της λαμινίνης [35] Φαίνεται πως αποτέλεσμα της πρωτεολυτικής διαδικασίας είναι η έκθεση της περιοχής III της γ2 αλυσίδας της λαμινίνης η οποία μιμείται τον αυξητικό επιδερμικό παράγοντα, στον υποδοχέα του EGF (EGFR) γεγονός το οποίο οδηγεί σε και αποσυναρμολόγηση των ημιδεσμοσωμάτων και σε συσσώρευση-ανακατανομή της αββ4 στα νεοσχηματιζόμενα λαμελιπόδια και στις πτυχώσεις της μεμβράνης [37]. Πρακτικά το κύτταρο αποκτά μεταναστευτικό φαινότυπο, δηλαδή ταυτότητα κυττάρου ικανού για καρκινωματοδή διήθηση [37].

Ένα συχνό εύρημα στα καρκινώματα ήταν η έντονη φλεγμονή στις θέσεις διήθησης μεταξύ επιθηλίου και υποκείμενου χορίου. Αν και είναι γνωστό ότι η δομή της βασικής μεμβράνης επηρεάζεται σε περίπτωση φλεγμονής ώστε να επιτρέψει τη δίοδο φλεγμονωδών κυττάρων στο επιθήλιο [8,27] εντούτοις στις περιπτώσεις της μελέτης μας η διάσπαση της βασικής μεμβράνης ήταν εμφανής σε όλο το μήκος της βιοψίας ανεξάρτητα από τη φλεγμονώδη διήθηση.

Συμπερασματικά, με βάση τα ευρήματα της εργασίας μας φαίνεται ότι η ανοσοϊστοχημική μελέτη της έκφρασης της λαμινίνης τόσο στην ακτινική χειλίτιδα όσο και στο ακανθοκυτταρικό καρκίνωμα που αναπτύσσεται σε υποκείμενη ακτινική χειλίτιδα, μπορεί να αποτελέσει μορφολογικό κριτήριο για τη διαφορική διάγνωση μεταξύ της ακτινικής χειλίτιδας και του ακανθοκυτταρικού καρκινώματος. Επιπλέον, εφαρμόζοντας ανοσοϊστοχημική μελέτη με αντισώματα μορίων της βασικής μεμβράνης όπως είναι η λαμινίνη σε βιοτικό υλικό αλλοιώσεων ακτινικής χειλίτιδας, θα μπορούσαμε ενδεχομένως να διακρίνουμε ιστολογικά τις περιπτώσεις με υψηλόβαθμη δυσπλασία. Σε κλινικό επίπεδο, οι ασθενείς με ακτινική χειλίτιδα υψηλού βαθμού δυσπλασίας, διατρέχουν τον μεγαλύτερο κίνδυνο εμφάνισης καρκίνου του χείλους και επομένως η διάκριση έχει σημαντικές προεκτάσεις στο πρόγραμμα κλινικής παρακολούθησης και πρόληψης.

BIBΛΙΟΓΡΑΦΙΑ

1. Brad W. Neville, DDS; Terry A. Day, MD, FACSCA, Oral Cancer and Precancerous Lesions, *Cancer J Clin* 2002; 52:195-215.
2. Curado MP, Hashibe M., Recent Changes in the epidemiology of the head neck cancer, *Curr Opin Oncol*, 2009, 21:194-200.
3. Warnakulasuriya S. Global epidemiology of oral and oropharyngeal cancer, *Oral Oncol* 2009; 45:309-316.
4. Engbring JA, Kleinman KH. The basement membrane matrix in malignancy. *J Pathol* 2003:465-70.
5. Abrahamson DR: Recent studies on the structure and pathology of basement membranes. *J Pathol* 1986; 149:257-278.
6. Chan FL, Inoue S, Leblond CP: Cryofixation of basement membranes followed by freeze substitution or freeze drying demonstrates that they are composed of a tridimensional network of irregular cords. *Anat Rec* 1993;235:191-205.
7. Thomas T, Dziadek M: Genes coding for basement membrane glycoproteins laminin, nidogen, and collagen IV are differentially expressed in the nervous system and by epithelial, endothelial, and mesenchymal cells of the mouse embryo. *Experimental Cell Res* 1993; 208:54-67.
8. Timpl R: Structure and biological activity of basement membrane proteins. *Eur J Biochem* 1989; 180:487-502.
9. Ross H.M., Pawlina W. *Histology. A Text and Atlas With Correlated Cell and Molecular Biology*. 5th Edition.2009; (5):121-131.
10. Papanikolaou ST. *Oral Histology*.1993; (2): 56-60.
11. Guess M C, Quaranta V. Defining the role of laminin-332 in carcinoma. *Matrix Biology* 28; (2009):445-455.
12. Kleinman HK, Schnaper HW: Basement membrane matrices in tissue development. *Am J Respir Cell Mol Biol* 1993; 8:238-239.
13. Shinohara M, Nakamura S, Harada T, Shimada M, Oka M. Mode of tumor invasion in oral squamous cell carcinoma: improved grading based on immunohistochemical of extracellular matrices. *Head Neck* 1996; 153-9.
14. Kannan S, Balaram P, Chandran gj, Pillai MR. Mathew B, Nalinakumari KR et al. Alterations in expressions of basement membrane proteins during tumor progression in oral mucosa. *Histopathology* 1994: 531-7.

15. Kainulainen T, Autio-Harmanen H, Oikarinen A, Salo S, Tryggvason K and Salo T (1997) Altered distribution and synthesis of laminin-5 (Kalinin) in oral lichen planus, epithelial dysplasias and squamous cell carcinomas. *Br J Dermatol* 136:331-336
16. Kosmehl H, Berndt A and Katenkamp D. (1996) Molecular variants of fibronectin and laminin: structure, physiological occurrence and histopathological aspects. *Virchow's Arch* 429: 311-322.
17. Pyke C, Roemer J, Kallunki P, Lund LR, Ralfkiaer E, Danoe K, and Tryggvason K (1994). The $\gamma 2$ chain of Kalinin/laminin 5 is preferentially expressed in invading malignant cells in human cancers. *Am J Pathol* 145: 782-791.
18. Kosmehl H, Berndt A, Strassburger S, Borsi L, Rouselle P, Mandel U, Hyckel P, Zardi L and Katenkamp D. (1999) Distribution of laminin and fibronectin isoforms in oral mucosa and oral squamous cell carcinoma. *81(6): 1071-1079*
19. Bosman FT, Havenith MG, Visser R, Cleutjens JPM: Basement membranes in neoplasia. *Prog Histochem Cytochem* 1992; 24:1-92.
20. Beck K, Hunter I, Engel J: Structure and function of laminin: Anatomy of a multidomain glycoprotein. *FASEB J* 1990; 4:148-160.
21. Engel J, Hunter I, Schulthess T, Beck K, Dixon TW, Parry DAD: Assembly of laminin isoforms by triple- and double-stranded coiled-coil structures. *Biochem Soc Trans* 1991; 19:839-843.
22. Timpl R, Rhode H, Gehron-Robey P, Rennard SI, Foidart J-M, Martin GR: Laminin: A glycoprotein from basement membranes. *J Biol Chem* 1979; 254:9933-9937.
23. Aumailley M et al 2005. A simplified laminin nomenclature. *Matrix Biol.* 24,326-332.
24. Aumailley M. The laminin family. *Cell Adhesion & Migration* 2013; 7:1,48-55
25. Miner JH and Saner JR (1994) Collagen IV $\alpha 3$ and $\alpha 4$ and $\alpha 5$ chains in rodent basal laminae: sequence, distribution, association with laminins and development switches. *J Cell Biol* 127:879-891.
26. Tiger CF, Champlaud MF, Pedrosa-Domellof F, Thornell LE, Ekblom P and Guullberg D (1997) Presence of laminin $\alpha 5$ chain and lack of laminin $\alpha 1$ chain during human muscle development and in muscular dystrophies. *J Biol Chem* 272(45): 28590-28595.
27. Τόσιος Κ. Ανοσοϊστοχημική μελέτη συστατικών της βασικής μεμβράνης σε υπερπλαστικές και νεοπλασματικές εξεργασίες του στοματικού επιθηλίου. Διδακτορική Διατριβή. Οδοντιατρική Σχολή Αθηνών. Τομέας Παθολογίας και Χειρουργικής Στόματος. (1996).

28. Engel J, Hunter I, Schulthess T, Beck K, Dixon TW, Parry DAD: Assembly of laminin isoforms by triple- and double-stranded coiled-coil structures. *Biochem Soc Trans* 1991; 19:839-843.
29. Kleinman HK, Weeks BS, Schnaper HW, Kibbey MC, Yamamura K, Grant DS: The laminins: A family of basement membrane glycoproteins important in cell differentiation and tumor metastasis. *Vitamins and Hormones* 1993; 47:161-186.
30. Paulsson M: Basement membrane proteins: Structure, assembly, and cellular interactions. *Grit Rev Biochem Mol Biol* 1992; 27:93-127
31. Engel J: EGF-like domains in extracellular matrix proteins: localized signals for growth and differentiation? *FEB Letters* 1989; 251:1-7.
32. Durbeej M. Laminins. *Cell Tissue Res.* 2010; 339: 259-68.
33. Yurchenco PD, Schittny JC: Molecular architecture of basement membranes. *FASEB J* 1990; 4:1577-1590.
34. Yurchenco PD, Cheng Y-S, Colognato H: Laminin forms an independent network in basement membranes. *J Cell Biol* 1992; 117:1119-1133
35. Rousselle P, Beck K. Laminin 332 processing impacts cellular behavior. (2013) *Cell Adhesion & Migration* 7:1, 122-134.
36. Rahman F, Rao NN, Tippu SR, Patil S, Agarwal S, Srivastava S. The expression of laminin-5 in severe dysplasia/carcinoma in situ and early invasive squamous cell carcinoma: an immunohistochemical study. *Minerva Stomatol.* 2013 May; 62(5):139-46.
37. Peixoto da Silva, Lourenco S, Nico M, Silva FH, Martins MT, Costa-Neves A. Expression of laminin-5 and integrins in actinic cheilitis and superficially invasive squamous cell carcinomas of the lip. *Pathol Res Pract.* 2012 Oct 15; 208(10):598-603.
38. Ackerman AB. Actinic cheilitis? In *Resolving quandaries in dermatology, pathology and dermatopathology.* New York: Ardor Scribendi; 2001a. v.2, p20.
39. Ackerman AB. Actinic cheilitis? In *Resolving quandaries in dermatology, pathology and dermatopathology.* New York : Ardor Scribendi; 2001b. v.2, p.3-6
40. Ackerman AB. Opposing views of two academies about the nature of solar keratosis. *Cutis.* 2003;71:391-5
41. Rone. Ionizing radiation and cancer risk: evidence from epidemiology. *Radiat Res* 1998; 150:S30-41.
42. Warnakulasuriya S, Johnson NW, van der Waal I. Nomenclature and classification of potentially malignant disorders of the oral mucosa. *J Oral Pathol Med* 2007; 36: 575-580.

43. Calvacante AS, Anbinder AL, Carvalho YR. Actinic cheilitis: clinical and histological features. *J Oral Maxillofac Surg* 2008; 66:498-503.
44. Karine Pinera-Marques, Silvia Vanessa Lorengo, Luiz Fernando Ferraz da Silva, Mirian Nacaggami Sotto, Paulo Campos Carneiro. Actinic lesions in fishermen's lower lip: clinical, cytopathological and histopathologic analysis. *CLINICS* 2010;65(4):363-7
45. Nico MMS, Rivitti EA, Lourenco V. Actinic cheilitis: histologic study of the entire vermilion and comparison with previous biopsy. *J Cutan Pathol.* 2007;34:309-14
46. Ackerman AB, Mones JM, Solar (actinic) keratosis in squamous cell carcinoma. *Br J Dermatol* 2006; 155: 9-22.
47. Cockerell CJ. Pathology and pathobiology of the actinic [solar] keratosis. *Br J Dermatol* 2003; 149[suppl 66]:34-36
48. Bickers DR. Photosensitivity and other reactants to light. In: Kasper DL et al., *Harrison's Principles of Internal Medicine.* 16th Ed New York: McGraw-Hill; 2005: 324-329.
49. Rossi R, MOR M, Lott T. Actinic Keratosis. *Int J Dermatol* 2007; 46:895-904.
50. De Souza Lucena E, Costa D, da Silveira E, et al. Prevalence and factors associated to actinic cheilitis in beach workers. *Oral Dis.* 2012; 18:575-579.
51. Zanetti R, Florio MF, Moraes PC, et al. Prevalence of actinic cheilitis in an oral health campaign in the city of Campinas , SP. *J Appl Oral Sci* 2007;15:353.
52. Vierra RA, Minicucci EM, Marques ME, et al. Actinic cheilitis and squamous cell carcinoma of the lip: clinical, histopathological and immunogenetic aspects. *An Bras Dermatol* 2012; 87:105-114.
53. Markopoulos A, Albanidou-Farmaki E, Kayavis I,. Actinic cheilitis: clinical and pathologic characteristics in 65 cases. *Oral Dis* 2004; 10: 212-216.
54. Wood NH, Khamissa R, Meyerov R, Lemmer J, Feller L. Actinic cheilitis: A case report and a review of the literature. *Eur J Dent* 2011; 5: 101-106.
55. Rone. Ionizing radiation and cancer risk: evidence from epidemiology. *Radiat Res* 1998; 150:S30-41.
56. Picascia DD, Robinson JK. Actinic cheilitis: a review of the etiology, differential diagnosis and treatment. *J Am Acad Dermatol.* 1987; 17: 255-64.
57. Narayanan DL, Saladi RN, Fox JL. Ultraviolet radiation and skin cancer. *Int J Dermatol* 2010; 49: 978-986.
58. Ikehata H, Ono T. The mechanisms of UV mutagenesis. *J Radiat Res* 2011; 52:115-125.
59. Leffell DL. The scientific basis of skin cancer. . *J Am Acad Dermatol* 2000;42

60. Marrot L, Meunier JR. Skin DNA photodamage and its biological consequences. *J Am Acad Dermatol* 2008; 58: 139-148.
61. Rigel DS. Cutaneous ultraviolet exposure and its relationship to the development of skin cancer. *J Am Acad Dermatol* 2008;58: 129-132
62. Ochsenius G, Omeno A, Godoy L, Rojas R. A retrospective study of 232 cases of lip cancer and pre cancer in Chilean patients. Clinical – histological correlation. *Rev Med Chil.* 2003; 131:60-6.
63. Santana Sarmiento DJ, Costa Miguel MC, Queiroz LM, Godoy GP, Silveira EJ. Actinic cheilitis: clinicopathologic profile and association with degree of dysplasia. *Int J Dermatol.* 2013Dec 10. doi: 10.1111/ijd.12332
64. Wening BM. Squamous cell carcinoma of the upper aerodigestive tract: precursors and problematic variants. *Mod Pathol.* 2002;15:229-54.
65. Macluskey M, Ogden GR. An overview of the prevention of oral cancer and diagnostic markers of malignant change: 2. Markers of value in tumour diagnosis. *Dent Update.* 2000;27:148-52
66. Mehrotra R, Gupta A, Singth M, Ibrahim R, Application of cytology and molecular biology in diagnosing premalignant or malignant oral lesions. *Mol Cancer.* 2006; 23:5:11.
67. WHO, Blue Book, HEAD AND NECK TUMOURS, IARC (2005); 4: p.166-175.
68. Bodner L, Manor E, Friger MD, van der Waal I. Oral squamous cell carcinoma in patients twenty years of age or younger--review and analysis of 186 reported cases. *Oral Oncol.* 2014 Feb;50(2):84-9
69. Khan Z, Tönnies J, Müller S. Smokeless tobacco and oral cancer in South Asia: a systematic review with meta-analysis. *J Cancer Epidemiol.* 2014;2014:394696.
70. Wilson DF, Jiang D, Smith PS, Pierce AM, Wiebkim OW. Oral cancer: role of the basement in invasion. *J Aust Dent* 1997:93-7.
71. Abreu MA., Silva OM, Neto Pimentel DR, Hirata CH, Weckx LL, Alchorne MM, et al. Actinic cheilitis adjacent to squamous carcinoma of the lips as an indicator of prognosis. *Braz J Otorhinolaryngol* 2006; 72:767-771.
72. Glogau RG. The risk of progression to invasive disease. *J Am Acad Dermatol* 2000; 42:23-24.
73. Robinson JK. Actinic cheilitis. A prospective study comparing four treatments methods. *Arch Otolaryngol Head Neck Surg* 1989; 115:848-852.
74. Marilda Aparecida Milanez Morgado de Abreu, Olga Maria Panhoca da Silva, Dalva Regina Neto Pimentel, Cleonice Hitomi Watashi Hirata, Luc Louis Maurice Weckx,

- Mauricio Mota de Avelar Alchorne, Nilceo Shwery Michalany. Actinic cheilitis adjacent to squamous carcinoma of the lips as an indicator of prognosis. Rev Bras Otorrinolaringol 2006; 72 (6): 767-71.**
- 75. Won-Sang P, Hun- Kyung L, Nam-Jin Y, Choo-Soung K, Sang- Ho K. P53 mutations in solar keratosis. Hum Pathol 1996; 27: 1180-4.**
- 76. Na Hyun Kwan, Si Yong Kim, Gyong Moon Kim. (2011) A case of Metastatic Squamous Cell Carcinoma Arising from Actinic Cheilitis. 23; 1: 101-103.**
- 77. Firth NA, Reade PC. The prognosis of oral mucosal squamous cell carcinomas: a comparison of clinical and histopathological grading and of laminin and type IV collagen staining. Austr Dent J 1996;41:83-6.**
- 78. A S García, M. M A Hernández, E F Sánchez, R J Gonzalez, P G Villardón, J J C Hernández, A B Sopelana. E-cadherin, laminin and collagen IV expression in the evolution from dysplasia to oral squamous cell carcinoma. Med Oral Patol Oral Cir Bucal 2006; 11:E100-5.**
- 79. Kumagai S, Kojima S, Imai K, Nakagawa K, Yamamoto E, Kawarrara N. Immunohistological distribution of basement membrane in squamous cell carcinoma. Head Neck 1994:51-7.**
- 80. Bosman FT, Stamenkovic I. Functional structure and composition of the extracellular matrix, J Pathol 2003:423-8.**
- 81. Maatta M, Virtanen I, Burgeson R, Autio- Harmainen H. Comparative analysis of the distribution of laminin chains in the basement membranes in some malignant epithelial tumors: the alpha1 chain of laminin shows a selected expression pattern in human carcinomas. J Histochem Cytochem 2001; 711-26.**
- 82. Hamasaki H. et al. Expression of laminin 5 γ 2 chain in cutaneous squamous cell carcinoma and its role in tumour invasion. Br. J Cancer, 2011 Sept 6; 105 (6): 824-32**

