



ΠΑΝΕΠΙΣΤΗΜΙΟ ΘΕΣΣΑΛΙΑΣ
ΠΟΛΥΤΕΧΝΙΚΗ ΣΧΟΛΗ
ΤΜΗΜΑ ΜΗΧΑΝΙΚΩΝ ΗΛΕΚΤΡΟΝΙΚΩΝ ΥΠΟΛΟΓΙΣΤΩΝ
ΤΗΛΕΠΙΚΟΙΝΩΝΙΩΝ & ΔΙΚΤΥΩΝ
ΔΙΕΥΘΥΝΤΗΣ: ΚΑΘΗΓΗΤΗΣ ΣΤΑΜΟΥΛΗΣ ΓΕΩΡΓΙΟΣ

**Υπολογιστικός προεχειρητικός
σχεδιασμός του μυοσκελετικού συστήματος**

Στέλιος Δ. Κουμπογιάννης

ΔΙΔΑΚΤΟΡΙΚΗ ΔΙΑΤΡΙΒΗ

ΒΟΛΟΣ 2010

ΗΜΕΡΟΜΗΝΙΑ ΑΙΤΗΣΗΣ: 25 / 11 / 2003

ΟΡΙΣΜΟΣ ΤΡΙΜΕΛΟΥΣ ΣΥΜΒΟΥΛΕΥΤΙΚΗΣ ΕΠΙΤΡΟΠΗΣ: 26 /11/ 2003

ΕΝΑΡΞΗ ΔΙΑΤΡΙΒΗΣ: 27 / 11 / 2003

ΤΡΙΜΕΛΗΣ ΕΠΙΤΡΟΠΗ ΑΞΙΟΛΟΓΗΣΗΣ – ΠΑΡΑΚΟΛΟΥΘΗΣΗΣ

1. **Χούστης Ηλίας**, Καθηγητής (επιβλέπων) Μηχανικών Η/Υ, Τηλεπικοινωνιών και Δικτύων Πανεπιστημίου Θεσσαλίας
2. **Αράβας Νικόλαος**, Καθηγητής Μηχανολόγων Μηχανικών Πανεπιστημίου Θεσσαλίας
3. **Μαλίζος Κωνσταντίνος**, Καθηγητής Ορθοπαιδικής Πανεπιστημίου Θεσσαλίας

ΟΡΙΣΜΟΣ ΘΕΜΑΤΟΣ: 31 / 01 / 2005

ΚΑΤΑΘΕΣΗ ΔΙΔΑΚΤΟΡΙΚΗΣ ΔΙΑΤΡΙΒΗΣ: 16 / 9 / 2010

ΕΠΤΑΜΕΛΗΣ ΕΠΙΤΡΟΠΗ ΑΞΙΟΛΟΓΗΣΗΣ

1. **Χούστης Ηλίας**, Καθηγητής (επιβλέπων) Μηχανικών Η/Υ, Τηλεπικοινωνιών και Δικτύων Πανεπιστημίου Θεσσαλίας
2. **Αράβας Νικόλαος**, Καθηγητής Μηχανολόγων Μηχανικών Πανεπιστημίου Θεσσαλίας
3. **Μαλίζος Κωνσταντίνος**, Καθηγητής Ορθοπαιδικής Πανεπιστημίου Θεσσαλίας
4. **Φωτιάδης Δημήτριος**, Καθηγητής Τμήμα Υλικών Πανεπιστήμιο Ιωαννίνων
5. **Καραχάλιος Θεόφιλος**, Αναπληρωτής Καθηγητής Ορθοπαιδικής Πανεπιστημίου Θεσσαλίας
6. **Βαρυτιμίδης Σωκράτης**, Επίκουρος Καθηγητής Ορθοπαιδικής Πανεπιστημίου Θεσσαλίας
7. **Βάβαλης Εμμανουήλ**, Αναπληρωτής Καθηγητής Μηχανικών Η/Υ, Τηλεπικοινωνιών και Δικτύων Πανεπιστημίου Θεσσαλίας

ΒΑΘΜΟΣ ΔΙΑΤΡΙΒΗΣ: «Άριστα»

Η Γραμματέας της Σχολής

Καρασίμου Μαρία

“Η έγκριση της διατριβής από την Ιατρική Σχολή δεν υποδηλώνει αποδοχή των γνώμων του συγγραφέα”
(Νόμος 5343/32, άρθρο 2000 παρ. 2)

Αφιερώνεται

Στους γονείς μου Δημήτριο και Χριστίνα

Στην γυναίκα μου

Στην κόρη μου Χριστίνα

Στο Δημήτριο Junior

ΕΥΧΑΡΙΣΤΙΕΣ

Θέλω να εκφράσω την ευγνωμοσύνη μου στα μέλη της Τριμελούς Επιτροπής Αξιολόγησης και Παρακολούθησης για την αμέριστη βοήθεια που μου προσέφεραν κατά την διάρκεια της πραγματοποίησης αυτής της διδακτορικής διατριβής.

Είμαι ιδιαίτερα ευγνώμων και θα ήθελα να ευχαριστήσω τον καθηγητή Μηχανικών Η/Υ, Τηλεπικοινωνιών και Δικτύων Πανεπιστημίου Θεσσαλίας Ηλία Χούστη ο οποίος μου εμπιστεύθηκε και μου ανέθεσε την διατριβή. Η πραότητα, οι ερευνητικές του ανησυχίες και οι συμβουλές του ήταν ο οδηγός μου κατά την διάρκεια της διατριβής μου.

Ευγνωμοσύνη και ευχαριστώ θέλω να εκφράσω στον καθηγητή Μηχανολόγων Μηχανικών Πανεπιστημίου Θεσσαλίας κ. Αράβα Νικόλαο ο οποίος μου συμπαραστάθηκε σε όλα τα στάδια της μελέτης και του οποίου η βοήθεια στους υπολογισμούς σε 3D ήταν μοναδική. Ο κ. Αράβας διόρθωσε και υπέδειξε συγγραφή των εργασιών που προέκυψαν από την παρούσα διατριβή, καθώς επίσης και τις διορθώσεις και υποδείξεις για την συγγραφή της παρούσας διδακτορικής διατριβής. Η συμβολή του ήταν καθοριστική.

Ένα μεγάλο και θερμό ευχαριστώ στον Καθηγητή Ορθοπαιδικής κ. Κωνσταντίνο Μαλίζο, για την ευκαιρία που μου έδωσε αναθέτοντας το θέμα και τη διδακτορική διατριβή, καθώς επίσης και για την εμπιστοσύνη που μου έδειξε δίνοντάς μου πρόσβαση στο προσωπικό του αρχείο ασθενών των τελευταίων 18 ετών. Επίσης τον ευχαριστώ για το σχεδιασμό της μελέτης και τη μεθοδολογία που μου παρείχε.

Εγκάρδιο ευχαριστώ στον Διευθυντή Ορθοπαιδικής κ. Θεοφάνη Μωραΐτη για τις συμβουλές για την κλινική αξιολόγηση των ασθενών.

Ευχαριστώ τον Καθηγητή Τμήματος Μηχανικών Υλικών Πανεπιστήμιο Ιωαννίνων κ. Δημήτριο Φωτιάδη και τον διδάκτορα του εργαστηρίου του κ. Αθανάσιο Μπασσούνα για την βοήθεια που μου παρείχαν στην αρχή της διατριβής μου.

Ευχαριστώ τον Καθηγητή Ορθοπαιδικής κ. Καραχάλιο για τα ουσιαστικά σχόλιά του για την αξιοποίηση των μετεγχειρητικών αποτελεσμάτων.

Ευχαριστώ τον Επίκουρο Καθηγητή Ορθοπαιδικής κ. Βαρυτιμίδα για την συμπαράστασή του, τις διορθώσεις και υποδείξεις κατά την συγγραφή της παρούσας διδακτορικής διατριβής.

Ευχαριστώ θερμά τον Αναπληρωτή Καθηγητή Μηχανικών Η/Υ, Τηλεπικοινωνιών και Δικτύων Πανεπιστημίου Θεσσαλίας Βάβαλη Εμμανουήλ για την συμμετοχή του στη επταμελή επιτροπή.

Ευχαριστώ την Επίκουρη Καθηγήτρια Ορθοπαιδικής κ. Νταϊλιάννα για τις υποδείξεις.

Ευχαριστώ τον Επίκουρο Καθηγητή Ορθοπαιδικής κ. Χαντέ για τις υποδείξεις.

Ευχαριστώ των Λέκτορα Στατιστικής Ανάλυσης Δεδομένων, Τμήματος Βιοχημείας και Βιοτεχνολογίας κ. Μπαγιάτη για τις συμβουλές του κατά την στατιστική ανάλυση των δεδομένων.

Επίσης από το τμήμα του μαγνητικού τομογράφου θα ήθελα να ευχαριστήσω ιδιαίτερα τους δύο τεχνολόγους ακτινολόγους που έφεραν σε πέρας το σύνολο των απεικονιστικών μελετών, αποθήκευσαν και επεξεργάστηκαν τα δεδομένα, τον κ. Λυτροκάπη και τον κ. Φτίκα.

Ευχαριστώ τον Λέκτορα Ανατομίας της Ιατρικής Σχολής του Πανεπιστημίου Θεσσαλίας κ. Αριστεΐδη Ζιμπή όπου βοήθησε στον να κατανοήσω την απεικόνιση της οστεονέκρωσης σε μαγνητικό τομογράφο και την κατηγοριοποίηση των ασθενών της παρούσας διατριβής.

Ευχαριστώ τον ειδικευόμενο ιατρό της Ορθοπαιδικής Κλινικής του Πανεπιστημιακού Νοσοκομείου της Λάρισας κ. Διονύση Παρίδη για τη βοήθεια που προσέφερε στη συλλογή των ασθενών όπως και στη μετεγχειρητική τους παρακολούθηση.

Ευχαριστώ θερμά τους Επιμελητές της Οροπαιδικής Κλινικής του Πανεπιστημιακού Νοσοκομείου Λάρισας κκ. Κωσταντίνο Μπαργιώτα, Γεώργιο Μπασδέκη, και Αθανάσιο Λιάντζη, για την εμπειρία τους και τους σχολιασμούς τους στα διάφορα στάδια της μελέτης.

Ευχαριστώ τον καθηγητή των ΤΕΙ Λάρισας του τμήματος Τεχν. Πληροφορικής και Τηλεπικοινωνιών κ. Λιόλιο Νικόλαο καθώς και τον μεταδιδακτορικό φοιτητή του ίδιου τμήματος κ. Κόκκινο Κωνσταντίνο και για την βοήθειά τους στην επιλογή πλατφόρμας και λογισμικού για την ανάπτυξη της εφαρμογής της παρούσας διατριβής.

Ευχαριστώ τον μεταδιδακτορικό φοιτητή φυσικής κ. Λαμπάκη Δημήτριο και για την βοήθειά του στους υπολογισμούς στο χώρο.

Θα ήθελα να ευχαριστήσω τους ειδικευόμενους ιατρούς της Ορθοπαιδικής Κλινικής του Πανεπιστημιακού Νοσοκομείου της Λάρισας κ. Γεώργιο Καρυδάκη, Ρενέ Γιαννάκο,

Σωτήρη Μιχαλίτση, Γεώργιο Τσούγια και γενικά όλους τους ειδικευόμενους ιατρούς για τη βοήθεια που προσέφεραν στην εκπόνηση της διατριβής.

Ιδιαίτερη ανάγκη ευχαριστίας οφείλω στην γραμματεία της ορθοπαιδικής κ. Μαρία Τσιούτσιου, και κ. Βασιλική Μπουκουβάλα των οποίων η βοήθεια στη γραμματειακή διεκπεραίωση κάθε φάσης της μελέτης ήταν ανεκτίμητη.

Οστεονέκρωση Μηριαίας Κεφαλής

Επιστημονικές δημοσιεύσεις από την παρούσα διδακτορική διατριβή

Δημοσιεύσεις σε περιοδικά (journals)

Stelios D Koumpoyiannis, Nikolaos Aravas, Sokratis E Varitimidis, Elias N Houstis, Vassilis Bagiatis, Zoe H Dailiana, Konstantinos N. Malizos. *Location and size of the lesion for the prognosis of collapse in femoral head osteonecrosis treated with a tantalum rod.* (υπό κρίση στο European Journal of Radiology).

Sokratis E. Varitimidis, Apostolos P. Dimitroulias, Theophilos S. Karachalios, Zoe H. Dailiana, Konstantinos N. Malizos. *Outcome after tantalum rod implantation for treatment of femoral head osteonecrosis.* journal Acta Orthopaedica, Volume 80, Issue 1 February 2009 , pages 20 - 25.

Acknowledgements: We wish to thank Mr **Stylios Koumpoyiannis** for his technical assistance in volumetric quantification of osteonecrotic lesions.

Δημοσιευμένες περιλήψεις

Prognosis of collapse of the osteonecrosis of the femoral head for patients treated with a tantalum rod by determining location and size of the lesion.

Koumpoyiannis, S.D., Aravas, N., Varitimidis, S., Malizos, K., Houstis, E.N.

Information Technology and Applications in Biomedicine, 2009. ITAB 2009. 9th International Conference on Digital Object Identifier: 10.1109/ITAB.2009.5394422

Publication Year: 2009, Page(s): 1 - 4

Ανακοινώσεις σε διεθνή συνέδρια

The importance of determining location and size of the lesion for the prognosis of collapse of the osteonecrosis of the femoral head for patients treated with a tantalum rod. A 1 to 7 year follow up.

Koumpoyiannis S, Aravas N, Houstis E, Varitimidis S, Malizos KN . 10th EFORT Congress. e-poster no. P406; 2009 June Vienna, Austria.

Significance of size and location of the lesion for prognosis of collapse of osteonecrosis of the femoral head for patients treated with tantalum rod.

S.D. Koumpoyiannis, N. Aravas, S. Varitimidis, E.N. Houstis, V. Bagiatis, K.N. Malizos. 9th International Workshop on Mathematical Methods in Scattering Theory and Biomedical Engineering. Pages 69 - 70; October 9-11, 2009, Patras, Greece.

Prognosis of collapse of the osteonecrosis of the femoral head for patients treated with a tantalum rod by determining location and size of the lesion.

Koumpoyiannis S.D, Aravas N, Varitimidis S, Malizos K, Houstis E.N. 9th IEEE International Conference on Information Technology and Applications in Biomedicine (ITAB 2009) Paper no. 75; November 5-7, 2009, Larnaca, Cyprus.

Prediction of collapse of the osteonecrosis of the hip by determining location and size of the lesion. A 2 to 17 years study.

S.D. Koumpoyiannis, N. Aravas, N.E. Houstis, T. Moraitis , S.Varitimidis, K. Malizos. EUREKA 2010. International Conference for Undergraduate and Postgraduate Students in Computer Engineering, Informatics, related Technologies and Applications. October 15-16, 2010. Patras - Ancient Olympia, Greece.

Prediction of collapse of the osteonecrosis of the hip by determining location and size of the lesion. A 2 to 17 years study.

S.D. Koumpoyiannis, N. Aravas, N.E. Houstis, T. Moraitis , S.Varitimidis, K. Malizos. 10th IEEE International Conference on Information Technology and Applications in Biomedicine (ITAB 2010). 3-5 November, 2010, Corfu, Greece.

ΠΙΝΑΚΑΣ ΠΕΡΙΕΧΟΜΕΝΩΝ

Επιστημονικές δημοσιεύσεις από την παρούσα διδακτορική διατριβή	2
Εισαγωγή	7
ΓΕΝΙΚΟ ΜΕΡΟΣ	8
1. Ανατομία του Ισχίου	8
1.2 Σύστημα οστεοδοκίδων	8
2. Οστεονέκρωση της μηριαίας κεφαλής	9
3. Αιτιοπαθογένεια - Παθοφυσιολογία	11
3.1 Διάγνωση Οστεονέκρωσης	15
4. Απεικόνιση της οστεονέκρωσης	15
4.1 Ακτινογραφία.....	16
4.2 Σπινθηρογράφημα	17
4.3 Υπολογιστική τομογραφία.....	19
4.4 Μαγνητική τομογραφία MRI.....	19
5. Ταξινόμηση οστεονέκρωσης μηριαίας κεφαλής	23
5.1 Συστήματα ταξινόμησης βασισμένα στην ακτινογραφία	24
5.1.1 Το σύστημα Marcus, Enneking και Massam	24
5.1.2 Το σύστημα Sugioka	25
5.1.3 Το σύστημα των Ficat και Arlet	26
5.1.4 Το σύστημα της Japanese Investigation Committee.....	28
5.2 Συστήματα ταξινόμησης βασισμένα στην ακτινογραφία και στην μαγνητική τομογραφία.....	28
5.2.1 Το σύστημα Steinberg.....	28
5.2.2. Το σύστημα ARCO.....	30
5.2.3 Το σύστημα Pittsburgh.....	33
5.2.4 Το σύστημα τρισδιάστατης εκτίμησης των Ιωαννίνων.....	34

6. Υπολογισμός νεκρωτικής βλάβης οστεονέκρωσης μηριαίας κεφαλής	37
6.1 Υπολογισμός δισδιάστατης εκτίμησης έκτασης βλάβης	37
6.1.1 Χρήση Ακτινογραφίας	37
6.1.2. Χρήση μαγνητικής τομογραφίας.....	42
6.2 Υπολογισμός τρισδιάστατης εκτίμησης έκτασης βλάβης.....	47
7. Θεραπευτική αντιμετώπιση της οστεονέκρωσης	52
7.1 Θεραπεία με επεμβάσεις διάσωσης της κεφαλής	52
7.1.1 Συντηρητική αντιμετώπιση	53
7.1.2 Αποσυμπίεση με τρυπανισμούς	53
7.1.3. Χρήση οστικών μοσχευμάτων	54
7.1.4 Οστεοτομίες.....	54
7.1.5 Χρήση μοσχεύματος αγγειούμενης περόνης	55
7.1.6 Χρήση μοσχεύματος ράβδου τανταλίου.....	56
7.2 Θεραπεία με επεμβάσεις αντικατάστασης της άρθρωσης.....	57
7.3 Μελλοντικές θεραπείες της οστεονέκρωσης.....	59
ΕΙΔΙΚΟ ΜΕΡΟΣ	61
1.1 Σκοπός της μελέτης.....	61
1.2 Σχεδιασμός της μελέτης	62
2. Εισαγωγή	62
2.1 Θεραπευτική προσέγγιση οστεονέκρωσης	63
2.2 Θεραπευτική προσέγγιση με ράβδο τανταλίου	64
3. Ασθενείς και μέθοδοι	67
3.1 Σύστημα συντεταγμένων	70
3.2 Οκτημόρια	74
3.3 Το Γεωμετρικό Κέντρο της νεκρωτικής βλάβης.....	78
3.4 Απόδειξη των τύπων.....	79
4. Γενικά αποτελέσματα	82
4.1 Στατιστικά.....	83

Οστεονέκρωση Μηριαίας Κεφαλής

4.2 Συσχέτιση έκτασης βλάβης και κατάρρευσης της μηριαίας κεφαλής.....	83
4.3 Συσχέτιση έκτασης και θέση της βλάβης με αιτιολογία R, θ, φ	84
4.4 Ιστογράμματα κανονικής κατανομής παραμέτρων.....	86
5. Συζήτηση	89
6. Συμπεράσματα.....	93
Περίληψη	95
Abstract.....	97
ΠΑΡΑΡΤΗΜΑ Α	98
<i>Περιγραφή εφαρμογής υπολογισμού γεωμετρικού κέντρου και όγκου νεκρωτικής βλάβης οστεονέκρωσης.....</i>	<i>98</i>
ΠΑΡΑΡΤΗΜΑ Β.....	106
<i>Υπολογισμός νεκρωτικής βλάβης οστεονέκρωσης</i>	<i>106</i>
ΒΙΒΛΙΟΓΡΑΦΙΑ	109

Εισαγωγή

Η παρούσα διδακτορική διατριβή έχει σαν στόχο την ανάπτυξη και εφαρμογή τεχνικών ψηφιακής επεξεργασίας ιατρικής εικόνας καθώς και την χρήση της μηχανικής στη διάγνωση και πρόγνωση της οστεονέκρωσης της μηριαίας κεφαλής. Η επεξεργασία εικόνας (image processing) είναι μια περιοχή της επιστήμης της πληροφορικής με ευρεία εφαρμογή στην ιατρική έρευνα και πράξη.

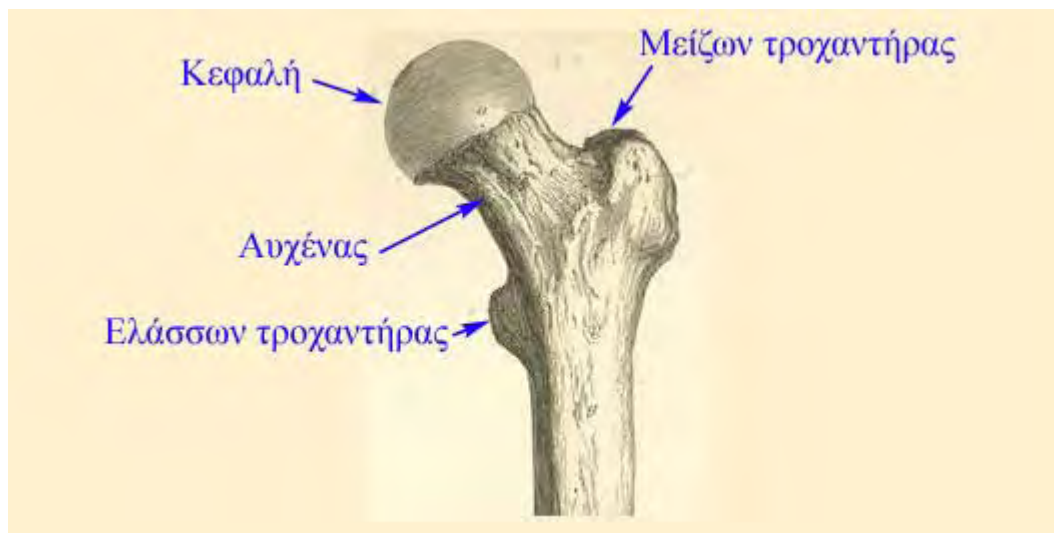Στόχος της διατριβής είναι η ανάπτυξη ενός συστήματος που θα λειτουργεί υποστηρικτικά στον ορθοπαιδικό χειρουργό κατά τη διαδικασία λήψης απόφασης σχετικά με την αντιμετώπιση της οστεονέκρωσης, μιας νόσου υπεύθυνης για μεγάλο και αυξανόμενο αριθμό αρθροπλαστικών του ισχίου σε ασθενείς νεαρής ηλικίας. Ο γιατρός θα μπορεί να συμβουλευέται το σύστημα για να έχει αξιόπιστη πληροφορία για την πρόγνωση της νόσου και για την πιθανότητα επιτυχίας μιας τεχνικής διάσωσης της κεφαλής που επιθυμεί να εφαρμόσει.

Στα πλαίσια της διατριβής αναπτύχθηκε μια εφαρμογή για την οστεονέκρωσης της μηριαίας κεφαλής με στόχο την προγνωστική ικανότητα στην πρόβλεψη της έκβασης της νόσου. Δημιουργήθηκε μια ημιαυτόματη μέθοδος εκτίμησης της έκτασης και θέσης της νεκρωτικής βλάβης βασισμένο σε επεξεργασία και ανάλυση εικόνων μαγνητικής τομογραφίας. Η αξιολόγηση των παραπάνω έγινε με στοιχεία από τη Βάση Δεδομένων Οστεονέκρωσης που δημιουργήθηκε και λειτουργεί στο Πανεπιστημιακό Νοσοκομείο Λάρισας στα πλαίσια της παρούσας εργασίας.

ΓΕΝΙΚΟ ΜΕΡΟΣ

1. Ανατομία του Ισχίου

Το μηριαίο είναι το μακρύτερο και το ισχυρότερο οστό του ανθρώπινου σώματος. Το άνω άκρο του μηριαίου αποτελείται από την κεφαλή, τον αυχένα, τον ελάσσονα και το μείζονα τροχαντήρα. Εικ.1.



Εικ.1. Πρόσθια όψη του μηριαίο οστού.

Η κεφαλή είναι σφαιρική και αντιπροσωπεύει επιφάνεια μεγαλύτερη από ένα ημισφαίριο. Έχει κατεύθυνση προς τα άνω, έσω και ελαφρά εμπρός. Η επιφάνειά της είναι λεία και καλύπτεται από χόνδρο εκτός από ένα ωοειδές εντύπωμα, το βοθρίο του στρογγύλου (Σκλαβούνος 1926). Ο αυχέννας αποτελεί μια πεπλατυσμένη πυραμοειδή προεκβολή του οστού που ενώνει την κεφαλή με τη διάφυση, σχηματίζοντας μια αμβλεία γωνία περίπου 125° . Στις γυναίκες η γωνία αυτή είναι λιγότερο αμβλεία σε σχέση με τους άνδρες.

1.2 Σύστημα οστεοδοκίδων

Αρχιτεκτονική της άνω μοίρας του μηριαίου και γενικά η αρχιτεκτονική κάθε οστέινης δομής διέπεται από δύο θεμελιώδεις νόμους:

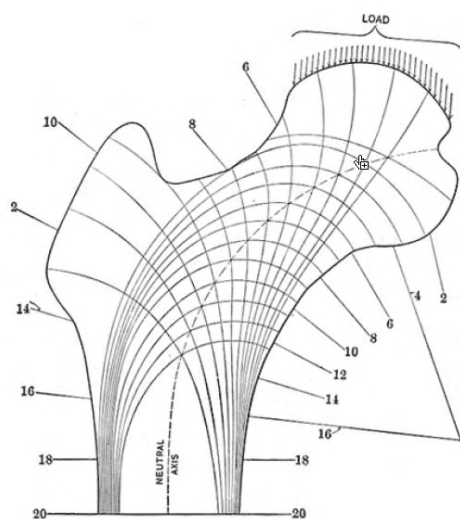
1. Η εσωτερική δομή και η εξωτερική μορφολογία κάθε οστού προσαρμόζεται στις μηχανικές συνθήκες που υπάρχουν σε κάθε σημείο αυτού.

Οστεονέκρωση Μηριαίας Κεφαλής

2. Η εσωτερική αρχιτεκτονική κάθε φυσιολογικού οστού υπαγορεύεται από μαθηματικούς και μηχανικούς κανόνες ώστε να επιτυγχάνεται το μέγιστο τις αντοχής με τη μικρότερη δυνατή χρήση υλικού.

Ο αυχέννας του μηριαίου οστού εξαναγκάζεται-ιδιαίτερα κατά τη φάση της στάσεως σε κάμψη και οι τάσεις πίεσεως και έλξεως που εμφανίζονται με αυτόν τον τρόπο εξισορροπούνται από οστέινες σπογγώδεις δοκίδες που πορεύονται κατά την κατεύθυνση των μέγιστων τάσεων.

Ο Koch 1917 με μαθηματικές αναλύσεις έδειξε πως κάθε τμήμα του μηριαίου και ειδικά το εσωτερικό του είναι προσαρμοσμένο στις μηχανικές απαιτήσεις για την φόρτιση της κεφαλής και του αυχέννα. Ειδικά η κεφαλή και ο αυχέννας του μηριαίου παρουσιάζουν μια εξαιρετική προσαρμογή για την πιο «αποδοτική και οικονομική» μεταφορά φορτίων από την κοτύλη προς το σώμα του μηριαίου και την κνήμη. Η δομή αυτή έχει ερμηνευτεί από τους θεωρητικούς μηχανικούς ως η πιο αποδοτική. Έτσι λοιπόν οι οστεοδοκίδες διατάσσονται με τρόπο τέτοιο που να αντιστοιχούν στις συνισταμένες των καταπονήσεων ώστε να επιτυγχάνεται η καλύτερη δυνατή στήριξη – μεταφορά φορτίων (αποδοτικότητα) με τη λιγότερη δυνατή χρήση οστίτη ιστού (οικονομία). (Gray's 2000) Eik. 1.2.1.



Εικ. 1.2.1. Το διάγραμμα δείχνει τις γραμμές των φορτίων στο άνω τμήμα του μηριαίου βασισμένο σε μαθηματικές αναλύσεις για το δεξιό μηριαίο (F.A. Chandler 1949). Είναι το αποτέλεσμα του συνδυασμού των δυνάμεων που ασκείται σε κάθε τμήμα του μηριαίου. (Gray's Anatomy 2000)

2. Οστεονέκρωση της μηριαίας κεφαλής

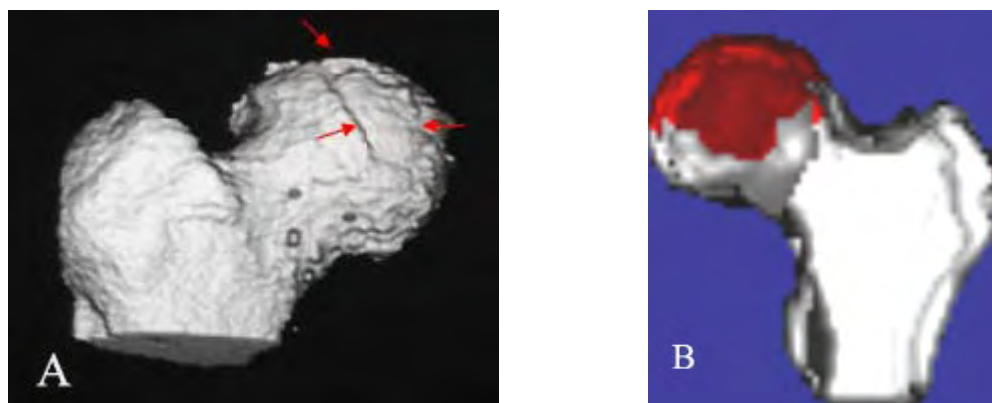
Οστεονέκρωση Μηριαίας Κεφαλής

Οστεονέκρωση της μηριαίας κεφαλής χαρακτηρίζεται σαν «έμφραγμα της μηριαίας κεφαλής» (F.A. Chandler 1949). Οστεονέκρωση στην κλινική πράξη είναι μια ομάδα συμπτωμάτων που χαρακτηρίζεται από άλγος, απώλεια της λειτουργικότητας, κατάρρευση οστού εξαιτίας ανεπάρκειας των τροφοφόρων αγγείων της μηριαίας κεφαλής τέτοιας διάρκειας που να προκαλούν αξιοσημείωτη εκφύλιση ή και νέκρωση του οστού. Αυτή προκαλείται από αιφνίδια απόφραξη από θρόμβωση ή εμβολισμό μεγάλου κλάδου των «στεφανιαίων» αγγείων – αγγείων της μηριαίας κεφαλής .

Ο ορισμός της οστεονέκρωσης από την ARCO (Association Research Circulation Osseous) είναι:

1. Οστούν είναι ένα όργανο που αποτελείται από επιμεταλλομένο και μη επιμεταλλομένο ιστό
2. Οστική νέκρωση είναι η νοσολογική εκείνη κατάσταση που προκαλεί το θάνατο του οστού και καλείται «ΟΣΤΕΟΝΕΚΡΩΣΗ»

Στη βιβλιογραφία η οστεονέκρωση απαντάται και σαν ανάγγειος νέκρωση (avascular necrosis), υποχόνδρια ανάγγειος νέκρωση (subchondral avascular necrosis), άσηπτη νέκρωση (aseptic necrosis) και ισχαιμη νέκρωση (ischaimic necrosis) (Gardeniers 1993) Εικ. 2.



Εικ. 2. Απεικόνιση ισχίου με οστεονέκρωση σε τρισδιάστατες ανασυνθέσεις. Στη εικόνα A παρατηρείται καθίζηση (βέλη) ενώ στην εικόνα B διακρίνεται η νεκρωτική περιοχή με κόκκινο χρώμα (Analyze, Mayo Foundation).

Οστεονέκρωση μπορεί να παρατηρηθεί σε οποιοδήποτε οστούν και σε οποιοδήποτε μέρος του οστού αλλά συνήθως σημεία που εμφανίζεται είναι οι ώμοι, οι αγκώνες, τα

γόνατα και οι αστράγαλοι. Η πιο συνηθισμένη εντόπιση οστεονέκρωσης είναι η μηριαία κεφαλή. (Mont 1995).

Η νόσος μπορεί να εμφανιστεί μετά από τραυματισμό (όπως το κάταγμα αυχένα μηριαίου) ή να είναι επακόλουθο κάποιας άλλης παθολογικής κατάστασης (λήψη στεροειδών, αλκοολισμός, ΣΕΛ κλπ). Στην δεύτερη περίπτωση (μη τραυματική οστεονέκρωση) μπορεί να συμβεί προσβολή ενός μόνο οστού, πολλών οστών ταυτόχρονα ή ακόμη και πολλών οστών σε διαφορετικές χρονικές στιγμές.

Η οστεονέκρωση της μηριαίας κεφαλής προσβάλλει νέους ασθενείς και είναι υπεύθυνη για μεγάλο αριθμό αρθροπλαστικών σε νέους και δραστήριους ανθρώπους. Η αρθροπλαστική είναι ο μόνος τρόπος αντιμετώπισης στα προχωρημένα στάδια της οστεονέκρωσης όπου η κεφαλή παραμορφώνεται και τελικώς επέρχεται καθίζηση της αρθρικής επιφάνειας. Η επέμβαση αυτή όμως παρουσιάζει συχνά επιπλοκές. Επιπλέον, η τεχνητή άρθρωση έχει περιορισμένη διάρκεια ζωής. Αν ληφθεί υπόψη ότι η οστεονέκρωση εμφανίζεται πολύ συχνά σε νέους ανθρώπους που διατηρούν υψηλά επίπεδα δραστηριότητας είναι φανερό ότι η αρθροπλαστική είναι η έσχατη λύση στο πρόβλημα.

Τα πρώιμα στάδια της νόσου συχνά δεν παρουσιάζουν συμπτώματα, αλλά, καθώς η νόσος προχωρεί, οι περισσότεροι ασθενείς παρουσιάζουν αυξανόμενης έντασης πόνο στο ισχίο. Η πορεία της νόσου, η ταχύτητα εξέλιξης και η τελική έκβαση δεν είναι ίδια σε όλες τις περιπτώσεις και εξαρτάται από πολλές παραμέτρους. Ένας βασικός παράγοντας που έχει διαπιστωθεί ότι καθορίζει την εξέλιξη της νόσου είναι η έκταση και η θέση της βλάβης. Για τα πρώιμα στάδια της νόσου έχουν χρησιμοποιηθεί διάφορες χειρουργικές μέθοδοι με στόχο τη διάσωση της κεφαλής. Η εφαρμογή των μεθόδων αυτών προϋποθέτει έγκαιρη διάγνωση και σωστή αξιολόγηση της σοβαρότητας της νόσου.

3. Αιτιοπαθογένεια - Παθοφυσιολογία

Η οστεονέκρωση της μηριαίας κεφαλής αποτελεί νοσολογική οντότητα – σύνδρομο που αφορά άτομα παραγωγικής ηλικίας (κυρίως 2ης, 3ης και 4ης δεκαετίας) με υψηλές απαιτήσεις κινητικής δραστηριότητας. Μάλιστα οι περισσότεροι από αυτούς θα χρειαστούν περισσότερες από μια επεμβάσεις κατά την διάρκεια της ζωής τους για την αντιμετώπιση αυτής της κατάστασης. Κάθε χρόνο στις ΗΠΑ και τη Β. Ευρώπη διενεργούνται περίπου 500.000 ολικές αρθροπλαστικές ισχίου. Από αυτές το 5-18%

έχει σαν υποκείμενη αιτιολογία την οστεονέκρωση της μηριαίας κεφαλής (Mankin 1992). Κάθε χρόνο 10.000 – 20.000 νέα περιστατικά καταγράφονται (Mankin 1992, Mont 1995). Οι αριθμοί αυτοί δεν αντιπροσωπεύουν την ετήσια επίπτωση της νόσου γιατί πολλοί ασθενείς διαλάθουν της διάγνωσης (η νόσος στα αρχικά στάδια είναι ασυμπτωματική) ενώ πολλές φορές η νόσος είναι αμφοτερόπλευρη. Παρόλο που η εμφάνιση της νόσου είναι αρχικά στο ένα ισχίο, εντούτοις το 55% των ασθενών θα εμφανίσει τη νόσο και στο άλλο ισχίο στη διετία. Με εξαίρεση το συστηματικό ερυθρηματώδη λύκο η νόσο εμφανίζει επικράτηση στους άνδρες με μια αναλογία ως προς τις γυναίκες 7:3 (Assouline-Dayan 2002).

Η οστεονέκρωση με βάση την αιτιολογία της κατατάσσεται σε δύο μεγάλες κατηγορίες την τραυματική και την μη τραυματική οστεονέκρωση.

Η τραυματική οστεονέκρωση οφείλεται σε διακοπή της άρδευσης του οστού είτε άμεσα είτε έμμεσα από μεγάλους τραυματισμούς. Άμεση διακοπή έχουμε σε ρήξη των αγγείων όπως συμβαίνει στα υποκεφαλικά κατάγματα του ισχίου ή στα εξάρθραματα του ισχίου. Στην τραυματική οστεονέκρωση οι βλάβες μπορεί να είναι διάσπαρτες σε όλη την κεφαλή. Έχει μεγάλη σημασία ο χρόνος ανάταξης προκειμένου να ελαττωθεί όσο δυνατό περισσότερο ο χρόνος σχετικής ισχαιμίας της μηριαίας κεφαλής (Rodriguez-Merchan 2000). Αν ο χρόνος ανάταξης είναι μεγαλύτερος από 12 ώρες η πιθανότητα ανάπτυξης οστεονέκρωσης ανέρχεται στο 52%, αν αυτή γίνει νωρίτερα από 12 ώρες η πιθανότητα μειώνεται στο 22% και αν γίνει εντός τριών ωρών η πιθανότητα είναι 4,6% (Brav 1962, Dreinhofer 1994). Επίσης, πρέπει να επισημανθεί πως δεν υπάρχει ομοφωνία στη βιβλιογραφία για το κατά πόσο το όριο των 6 ωρών θεωρείται ασφαλές για την αποφυγή ανάπτυξης οστεονέκρωσης.

Η μη τραυματική οστεονέκρωση οφείλεται σε διαταραχές της αιμάτωσης του οστού λόγω ακτινοβολίας, μεταβολικών και ορμονικών διαταραχών, αιματολογικών νοσημάτων (δρεπανοκυτταρική αναιμία), παθήσεων του συνδετικού ιστού, λήψεως στεροειδών, κατάχρησης αλκοόλ, Συστηματικός Ερυθρηματώδης Λύκος, κάπνισμα, νόσος αποσυμπίεσης και ιδιοπαθής . Στη μη τραυματική οστεονέκρωση η βλάβη εντοπίζεται συνηθέστερα στο άνω πρόσθιο τεταρτημόριο αυτής για κάποιο λόγο που μέχρι σήμερα δεν είναι πλήρως κατανοητός. Η περιοχή αυτή αντιστοιχεί στην πλέον φορτιζόμενη περιοχή της μηριαίας κεφαλής .

Ένας από τους πιο συνηθισμένους παράγοντες είναι η μακροχρόνια χρήση κορτικοστεροειδών (Kubo 1998, Blacksin 2000, Wang 2001, Koo 2002). Ακόμη και

ασθενείς που έλαβαν θεραπεία υψηλών δόσεων στεροειδών για μικρό χρονικό διάστημα εμφάνισαν αυξημένο κίνδυνο οστεονέκρωσης. Ο ακριβής παθογενετικός μηχανισμός συσχέτισης της νέκρωσης με τα στεροειδή παραμένει άγνωστος. Κλινικές και πειραματικές μελέτες έχουν αποδείξει ότι η λήψη στεροειδών σχετίζεται με την παρουσία λιπιδίων εμβόλων στην μικροκυκλοφορία του οστού, υπερτροφία των λιπιδίων κυττάρων του μυελού, λιπώδη εκφύλιση των οστεοκυττάρων και τέλος με βαθμιαία αύξηση της ενδομυελικής πίεσης η οποία οδηγεί σε ισχαιμία.

Ένας ακόμη συχνός αιτιολογικός παράγοντας της οστεονέκρωσης είναι ο αλκοολισμός (Wang 2003, Lavernia 1999). Η λιπώδης εμβολή θεωρείται ο πιο πιθανός παθογενετικός μηχανισμός του φαινομένου, καθώς το ήπαρ αποτελεί πηγή παροχής λιπιδίων εμβόλων στην συστηματική κυκλοφορία. Τα λιπώδη έμβολα αποφράσσουν το αγγειακό δίκτυο του υποχόνδριου οστού και προκαλούν ενδοοστική πίεση.

Οι αιμοσφαιρινοπάθειες και ιδιαίτερα η δρεπανοκυτταρική αναιμία (Varango 1998, Hernigou 2003) σχετίζονται με την οστεονέκρωση εξαιτίας της παραμόρφωσης (δρεπανοειδές σχήμα) των ερυθροκυττάρων, τα οποία (λόγω σχήματος) παρουσιάζουν συσσώρευση στα τριχοειδή αγγεία του οστού. Ως επακόλουθο, προκαλείται κυκλοφοριακή στάση, θρόμβωση, καταστροφή του τοιχώματος των αγγείων, οίδημα και προοδευτική ισχαιμία με τελικό αποτέλεσμα τη νέκρωση. Στην πλειονότητα των περιπτώσεων δημιουργούνται άσηπτες νεκρωτικές εστίες που εντοπίζονται στις επιφύσεις και στις μεταδιαφυσικές μυελικές κοιλότητες των μακρών οστών (κυρίως στο ισχίο, τα γόνατα και τους ώμους).

Αυξημένες πιθανότητες εμφάνισης οστεονέκρωσης έχουν καταγραφεί σε ασθενείς με Συστηματικό Ερυθματώδη Λύκο (ΣΕΛ) και άλλα νοσήματα του κολλαγόνου (Mont 1997). Στους ασθενείς που έπασχαν από ΣΕΛ νέκρωση εμφανίστηκε ακόμη και ανεξάρτητα από τη χρήση στεροειδών, γεγονός που οδήγησε στο συμπέρασμα ότι τα στεροειδή δεν αποτελούν αποκλειστικό αιτιολογικό παράγοντα. Ένας επιπρόσθετος μηχανισμός είναι η αγγειίτιδα και η διαταραχή στην αιματική κυκλοφορία.

Οστεονέκρωση της μηριαίας κεφαλής έχει παρατηρηθεί σε γυναίκες που βρίσκονταν στο τρίτο τρίμηνο της κύησης (Hasegawa 1999, Gribble 2001). Διαταραχές των λιπιδίων που δημιουργούν ενδοοστικά λιπώδη έμβολα καθώς και αύξηση της ενδοαγγειακής οστικής πίεσης εξαιτίας διαταραχών της φλεβικής αποχέτευσης είναι οι πιο πιθανοί παράγοντες που οδηγούν σε νέκρωση σχετιζόμενη με εγκυμοσύνη.

Οστεονέκρωση Μηριαίας Κεφαλής

Η νόσος των δυτών (ή νόσος αποσυμπίεσης) σχετίζεται με την εμφάνιση οστεονέκρωσης που χαρακτηρίζεται δυσβαρική οστεονέκρωση (Shinoda 1997). Ως κύριος μηχανισμός θεωρείται η ισχαιμία που προκαλείται από απόφραξη τμημάτων του αγγειακού δικτύου από φυσαλίδες αερίου (αζώτου) που κυκλοφορεί στο αίμα. Ο κίνδυνος οστεονέκρωσης εξαιτίας δυσβαρικών συνθηκών σχετίζεται με το βάθος και τον αριθμό των καταδύσεων, την ανεξέλεγκτη αποσυμπίεση, τις χαμηλές συγκεντρώσεις οξυγόνου αλλά και την παχυσαρκία.

Άλλες καταστάσεις που σχετίζονται με την οστεονέκρωση είναι η ανοσοκαταστολή (π.χ. μετά από μεταμόσχευση νεφρού ή άλλων οργάνων) (Fink 1998, Marston 2002), το κάπνισμα, η ακτινοβολία (Cramer 2002), η χημειοθεραπεία (Dawson 2001), η νόσος του Gaucher (Katz 1996, Rodrigue 1999), η θρομβοφιλία (Glueck 2001) καθώς και κάποιοι άλλοι σπανιότεροι παράγοντες (Ries 2002). Η οστεονέκρωση που δεν συσχετίζεται με κάποιο από τους γνωστούς αιτιολογικούς παράγοντες χαρακτηρίζεται ως ιδιοπαθής.

Τα τελευταία χρόνια έχει επικρατεί η άποψη ότι ο κύριος παθογενετικός μηχανισμός της οστεονέκρωσης είναι η ισχαιμία. Ισχαιμία μπορεί να παρατηρηθεί από άμεση αγγειακή διακοπή (κατάγματα ή εξάρθρηματα), ή από θρόμβωση (ενδοαγγειακή πήξη), ή από εξωαγγειακή πίεση (υπερτροφία του λιπώδους μυελού). Η μηχανική διακοπή της άρδευσης της μηριαίας κεφαλής, είναι ο πιο προφανής και καλά κατανοητός παθογενετικός μηχανισμός. Τα περισσότερα από τα νεώτερα δεδομένα συνηγορούν υπέρ του γεγονότος ότι η ενδοαγγειακή πήξη και η θρόμβωση των μικρών αγγείων είναι πιθανότατα το τελικό κοινό σημείο όλων των παθογενετικών μηχανισμών της μη τραυματικής οστεονέκρωσης.

Ο ουδός θρόμβωσης μπορεί να είναι χαμηλότερος σε άτομα τα οποία παρουσιάζουν υπερπηκτικότητα εξαιτίας α) κληρονομικής θρομβοφιλίας, β) ανεπαρκούς ινωδόλυσης, γ) αντιφωσφολιπιδαιμικών αντισωμάτων και δ) υπερλιπιδαιμίας (Aaron 2004). Σύμφωνα με σύγχρονες κλινικές και πειραματικές μελέτες όλοι αιτιολογικοί παράγοντες της μη τραυματικής οστεονέκρωσης ενεργοποιούν ένα από τους δύο μηχανισμούς: της θρομβοφιλίας ή της υποϊνωδόλυσης με αποτέλεσμα την δημιουργία οστικού εμφράκτου το οποίο στους ενήλικες μπορεί να καταλήξει σε οστεονέκρωση της μηριαίας κεφαλής, ενώ στα παιδιά σε οστεοχονδρίτιδα (Glueck 1994, 1996). Οι παρατηρήσεις αυτές στοιχειοθετούν την υπόθεση ότι ασθενείς με διαταραχές στον πηκτικό μηχανισμό είναι περισσότερο επιρρεπείς σε θρομβώσεις των μικρών αγγείων με την ύπαρξη επιγενών παραγόντων όπως η λήψη κορτικοειδών και η κατάχρηση

αλκοόλ. Έτσι λοιπόν οι ερευνητικές μελέτες των τελευταίων ετών στρέφονται προς αυτή την κατεύθυνση.

3.1 Διάγνωση Οστεονέκρωσης

Η οστεονέκρωση της μηριαίας κεφαλής είναι τις περισσότερες φορές μια νόσος εξελισσόμενη και επιδεινούμενη με το χρόνο με τελικό αποτέλεσμα την καθίζηση, την ανάπτυξη οστεοαρθρικών αλλοιώσεων και καταστροφή της άρθρωσης του ισχίου. Η νόσος αφορά άτομα παραγωγικής ηλικίας, με αυξημένες κινητικές δραστηριότητες και στόχος της θεραπευτικής ομάδας είναι η διάσωση της μηριαίας κεφαλής ή η διατήρηση της λειτουργικότητάς της για όσο μεγαλύτερο χρονικό διάστημα είναι εφικτό και η πρόωμη διάγνωσή της είναι ουσιαστική για μια έγκαιρη και επιτυχημένη θεραπεία (Belmar 2004).

Το άλγος είναι το πιο συχνά εμφανιζόμενο σύμπτωμα. Συνήθως εντοπίζεται στη βουβωνική χώρα, ενώ είναι δυνατό να αντανakλά κατά σειρά συχνότητας στην πρόσθια ή στη πρόσθια – έσω επιφάνεια του μηρού και το γλουτό και σχεδόν πάντα αφορά αρχικά τουλάχιστον το ένα ισχίο (Rodriguez-Merchan 2000). Ο πόνος μπορεί να είναι αρχικά ήπιος και ασαφής, συχνότερα στην έναρξη της νόσου, που είναι και η πιο δόλια, ιδιαίτερα αν δεν υπάρχει έντονη υποψία για την ύπαρξη της νόσου όπως συμβαίνει στην ιδιοπαθή οστεονέκρωση. Υπάρχουν όμως και περιπτώσεις όπου η έναρξη των συμπτωμάτων είναι ιδιαίτερα έντονη. Αυτό συμβαίνει κυρίως στην τραυματικής αιτιολογία οστεονέκρωση (Ficat 1985, Marcus 1973).

Είναι σημαντικό να αναφερθεί πως η σαφής αιτιολογία του άλγους στην οστεονέκρωση δεν είναι απολύτως γνωστή ενώ θεωρείται πολυπαραγοντική (Belmar 2004). Οι ασθενείς που προσέρχονται με καθίζηση της μηριαίας κεφαλής κατά κανόνα αναφέρουν περισσότερο επώδυνο ισχίο και εμφανίζουν χειρότερη πρόγνωση από εκείνους που η κεφαλή δεν έχει χάσει τη σφαιρική της. Επίσης στην τελευταία ομάδα ασθενών (όπου δεν υπάρχει καθίζηση της κεφαλής) το μέγεθος του άλγους δε σχετίζεται με το μέγεθος της βλάβης ούτε με την έκβαση της νόσου (Belmar 2004). Αντίθετα η έκβαση της νόσου σχετίζεται με το μέγεθος και την θέση της βλάβης (Koo 1997, Steinberg 1999).

4. Απεικόνιση της οστεονέκρωσης

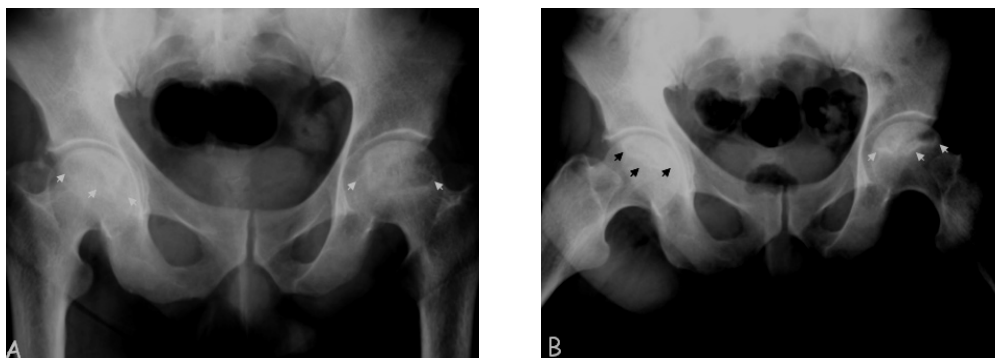
Οστεονέκρωση Μηριαίας Κεφαλής

Οι κύριες απεικονιστικές τεχνικές που χρησιμοποιούνται για τη διάγνωση της οστεονέκρωσης είναι η απλή ακτινογραφία, η αξονική τομογραφία, το σπινθηρογράφημα και η μαγνητική τομογραφία (Mont 1995, Resnick 1995, Malizos 2007, Θεοδώρου ΔΙ. Διδακτορική διατριβή Ιωάννινα 1996).

4.1 Ακτινογραφία

Η απλή ακτινογραφία σε προσθιοπίσθια (Face προβολή) και βατραχοειδή θέση (προβολή Pr της κεφαλής) είναι η πρώτη απεικονιστική μέθοδος που χρησιμοποιήθηκε στη διερεύνηση της οστεονέκρωσης του ισχίου Εικ. 4.1.1. Η ειδικότητα της απλής ακτινογραφίας είναι πολύ καλή. Ωστόσο η ευαισθησία της δεν βρίσκεται στα ίδια επίπεδα ιδιαίτερα στα αρχικά στάδια της νόσου, οι μικρές βλάβες είναι δυνατό να διαφύγουν της διάγνωσης (Marcus 1973, Hayes 1997, Assouline-Dayan 2002).

Η πυκνότητα που εμφανίζει το οστό στην ακτινογραφία εξαρτάται από την απορρόφηση των ακτίνων X από το συμπαγές ανόργανο μέρος του. Η απορρόφηση αυτή σχετίζεται με την χημική σύσταση και μοριακή δομή του ανόργανου οστίτη ιστού. Η αρχική ακτινολογική εκδήλωση της οστεονέκρωσης έχει την εικόνα οστικής «σκλήρυνσης» και εμφανίζεται κατά τη φάση της επιδιόρθωσης. Είναι μια ανομοιογενής περιοχή αυξημένης οστικής πυκνότητας η οποία περιβάλλεται από μια ζώνη αυξημένης επίσης πυκνότητας, που υποδηλώνει το όριο μεταξύ νεκρωτικού και υγιούς οστού. Στην περιοχή αποκατάστασης αποδυναμώνεται το υποχόνδριο οστό και οδηγεί στην πρόκληση μικροκαταγμάτων στην υποχόνδρια οστική περιοχή. Το κάταγμα αυτό εμφανίζεται στην ακτινογραφία ως στενή ημισελινοειδής γραμμή, η οποία είναι γνωστή ως σημείο μηνίσκου (crescent sign) η οποία αντιστοιχεί σε υποχόνδριο κάταγμα, την επιπέδωση της μηριαίας κεφαλής η οποία προκαλείται από την καθίζησή της, την ανάπτυξη οστεοαρθριτικών αλλοιώσεων και την στένωση του μεσαρθρίου διαστήματος. (Rodriguez-Merchan 2000)

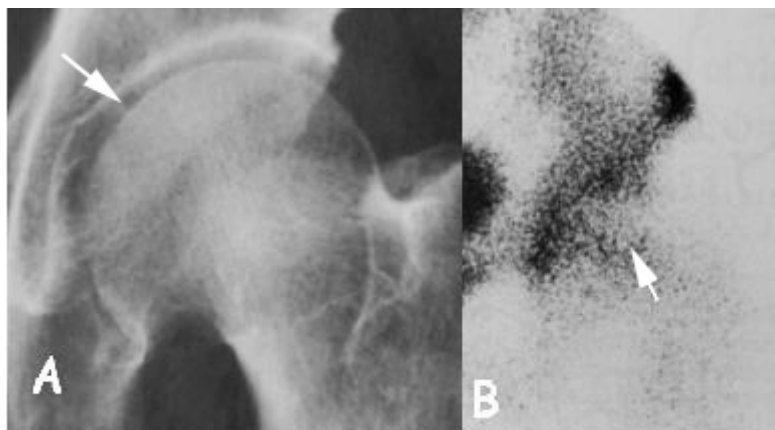


Εικ. 4.1.1. Απεικονίζονται ακτινογραφίες ασθενή με οστεονέκρωση και στα δυο ισχία σε προσθιοπίσθια (A) και βατραχοειδή (B) θέση. Στο δεξιό ισχίο εμφανίζονται τα πρώτα σημάδια της οστεονέκρωσης ενώ στο αριστερό είναι εμφανής και ποιο έντονη η παρουσία της νόσου.

4.2 Σπινθηρογράφημα

Το σπινθηρογράφημα (bone scan) με Τεχνητό 99 έχοντας υψηλή ευαισθησία χρησιμοποιείται στη διάγνωση των πρώιμων σταδίων της οστεονέκρωσης (Schoutens 1997). Ο εξεταζόμενος κάνει χρήση συγκεκριμένου ραδιοϊσοτόπου (ραδιοφαρμάκου) και στη συνέχεια γίνεται καταγραφή της ακτινοβολίας που εκπέμπεται από το σώμα. Σημαντικό χαρακτηριστικό της τεχνικής είναι ότι δίνει τη δυνατότητα ταυτόχρονης εξέτασης ολόκληρου του σώματος, επιτρέποντας έτσι τον εντοπισμό της νέκρωσης σε πολλά σημεία (ισχία, ώμοι, γόνατα κλπ) Εικ. 4.2.2. Το σπινθηρογράφημα παρουσιάζει αρκετά υψηλότερη ευαισθησία στη διάγνωση της νόσου σε σχέση με την απλή ακτινογραφία (Hayes 1997, Assouline-Dayana 2002). Το ραδιοφάρμακο κατακρατείται από διάφορους ιστούς και γίνεται λήψη εικόνων του σώματος με την γ-κάμερα σε διάφορες χρονικές στιγμές. Στην οστεονέκρωση η απορρόφηση του ραδιοφαρμάκου εξαρτάται από την αυξημένη οστεοβλαστική δραστηριότητα όσο και αυξημένη αιμάτωση της περιοχής (Hayes 1997). Το σπινθηρογράφημα ανιχνεύει την νέκρωση του οστικού μυελού πριν την οστεονέκρωση και για αυτό τον λόγο χρησιμοποιείται για την ανίχνευση της νόσου στα πρώιμα στάδια Εικ. 4.2.1.

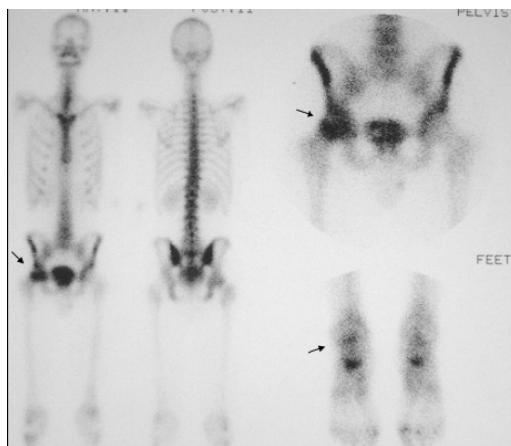
Οστεονέκρωση Μηριαίας Κεφαλής



Εικ. 4.2.1. Άνδρας 48 ετών με ιστορικό λήψης κορτικοστεροειδών Α) ακτινογραφία χωρίς στοιχεία οστεονέκρωσης. Β) σπινθηρογράφημα ισχίου με αυξημένη πρόσληψη στην κεντρική μοίρα της κεφαλής.

Στα προχωρημένα στάδια της νόσου παρατηρείται αυξημένη κατακράτηση του ραδιοφαρμάκου στην υποχόνδρια περιοχή εξ αιτίας της έντονης οστεοβλαστικής δραστηριότητας γύρω από την νεκρωτική βλάβη, ενώ στο κέντρο της νεκρωμένης περιοχής παρατηρείται μειωμένη πρόσληψη ή και σιγή (cold in hot spot).

Παρά την υψηλή ευαισθησία της τεχνικής η διακριτική ικανότητα είναι πολύ χαμηλή και περιορίζεται μόνο σε ποιοτικές πληροφορίες για το μέγεθος της βλάβης καθώς δεν πρέπει να παραβλέπεται το γεγονός ότι έχει σημαντική ακτινική επιβάρυνση για τον ασθενή. Η τεχνική δεν μπορεί να χρησιμοποιηθεί για την πρόβλεψη της έκβασης της νόσου αλλά ούτε και για την παρακολούθηση του ασθενούς μόνο περιορίζεται στην εντόπιση της οστεονέκρωσης στα πρώιμα στάδια, καθώς και την ανεύρεση άλλων εστιών που ενδεχομένως υπάρχουν Εικ. 4.2.2.

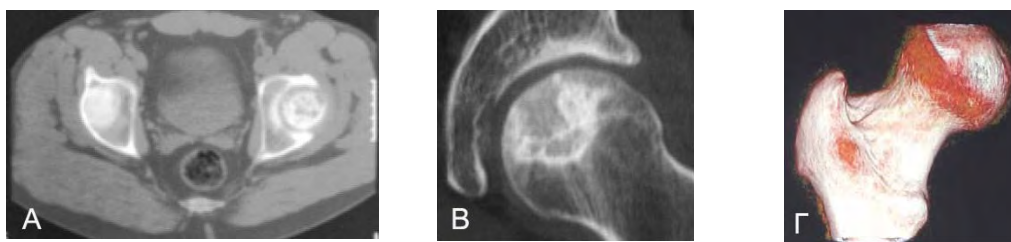


Οστεονέκρωση Μηριαίας Κεφαλής

Εικ. 4.2.2. Σπινθηρογράφημα σκελετού με εστίες οστεονέκρωσης (βέλη) όπου παρατηρείται απορρόφηση του ραδιοφαρμάκου στο δεξιό ισχίο και στο δεξιό αστράγαλο.

4.3 Υπολογιστική τομογραφία

Η αξονική τομογραφία ή Υπολογιστική / αξονική τομογραφία (CT scan) είναι μια τεχνική απεικόνισης που παρέχει στο γιατρό μια τρισδιάστατη εικόνα του οστού Εικ. 4.3.1.Γ. Επίσης, έχει τη δυνατότητα της εγκάρσιας απεικόνισης των ανατομικών δομών "φέτες", με αποτέλεσμα η εικόνα να είναι πολύ πιο σαφής από τις ακτίνες X και το σπινθηρογράφημα των οστών (Stevens 2003) Εικ. 4.3.1.A και B. Μερικοί γιατροί διαφωνούν σχετικά με τη χρησιμότητα αυτής της δοκιμής για τη διάγνωση της οστεονέκρωσης. Αν και η διάγνωση συνήθως μπορεί να γίνει χωρίς μία αξονική τομογραφία, η τεχνική μπορεί να είναι χρήσιμη για τον προσδιορισμό της έκτασης της βλάβης (Magid 1985) καθώς ακόμη παρέχει τη δυνατότητα εκτίμησης της ακεραιότητας της υποχόνδριας οστικής πλάκας και χρησιμεύει γενικά στη διάγνωση της ακεραιότητας της κεφαλής. Επιτρέπει τη συγκριτική μελέτη των δύο ισχίων. Η αξονική τομογραφία είναι λιγότερο ευαίσθητη από MRI έχει χαμηλή ευαισθησία στα πρώιμα στάδια της νόσου, έχει υψηλό κόστος αλλά και επιβάρυνση του ασθενούς με ακτινοβολία.



Εικ. 4.3.1. Α). Εικόνα «τομή» αξονικής τομογραφίας στην οποία διακρίνεται οστεονέκρωση της αριστερής κεφαλής. Β) Απεικόνιση ισχίου με οστεονέκρωση σε λοξή εγκάρσια διατομή όπου ελέγχεται η ακεραιότητα της σφαιρικότητας της κεφαλής. Γ) 3D ανασύνθεση από αξονικό τομογράφο όπου ελέγχεται η ακεραιότητα της κεφαλής.

4.4 Μαγνητική τομογραφία MRI

Η μαγνητική τομογραφία ή απεικόνιση μαγνητικού συντονισμού (MRI - Magnetic Resonance Imaging) είναι η πιο ευαίσθητη μέθοδος για τη διάγνωση της

οστεονέκρωσης (Malizos 2007, Koo 1999, Sugano 1997, Markisz 1987, Mont 1995). Σε αντίθεση με ακτίνες X, σπινθηρογραφήματα οστών, και CT (υπολογιστική / αξονική τομογραφία) σαρώνει, η MRI ανιχνεύει χημικές αλλαγές στο μυελό των οστών. Η MRI παρέχει στο γιατρό μια εικόνα της πληγείσας περιοχής καθώς και τη διαδικασία των ανοικοδόμησης νέου οστού. Επιπλέον, η μαγνητική τομογραφία μπορεί να δείξει νοσούντες περιοχές που δεν έχουν προκαλέσει ακόμη κανένα σύμπτωμα. Μερικοί γιατροί συνιστούν προσοχή στην επιθετική θεραπεία της οστεονέκρωσης που έχει εντοπιστεί από MRI, αλλά δεν προκαλεί συμπτώματα. Ο εξεταζόμενος τοποθετείται εντός ισχυρού μαγνητικού πεδίου (τουλάχιστον 1.5 Tesla-15.000 φορές ισχυρότερο από το μαγνητικό πεδίο της γης). Υπό αυτές τις συνθήκες οι πυρήνες υδρογόνου του σώματος (που βρίσκονται σχεδόν σε όλες τις ενώσεις-νερό, λίπος και άλλες οργανικές ενώσεις) προσανατολίζονται παράλληλα ως προς τις μαγνητικές γραμμές του πεδίου (Κουτσούρης 2004, Καραντάνας 1997) και εκτελούν μεταπτωτική κίνηση γύρω από τον άξονα των μαγνητικών γραμμών με συγκεκριμένη συχνότητα περιστροφής (συχνότητα Larmor). Η συχνότητα αυτή είναι χαρακτηριστική για κάθε άτομο.

Κατά την διάρκεια της εξέτασης τα πηνία ραδιοσυχνότητας του μαγνητικού τομογράφου εκπέμπουν RF (ραδιοκύματα) με συχνότητα ίση με αυτή της περιστροφής των πυρήνων (συχνότητα Larmor). Οι πυρήνες απορροφούν την ηλεκτρομαγνητική ενέργεια και αλλάζει η κατάσταση περιστροφής τους. Μετά από την διέγερση με παλμούς RF, ενώ οι τροχιές μεταπίπτουν στην αρχική τους κατάσταση, εκπέμπουν ένα αδύνατο σήμα ραδιοσυχνότητας στην συχνότητα Larmor (με μικρές αποκλίσεις). Το αδύναμο εκπεμπόμενο σήμα RF το οποίο λαμβάνουμε είναι το σήμα μαγνητικού συντονισμού. Το σήμα αυτό φθίνει με την πάροδο του χρόνου και ονομάζεται σήμα ελεύθερης επαγωγικής απόσβεσης (Free Induction Decay). Έπειτα με την εφαρμογή μετασχηματισμού Fourier στο FID (σήμα στο πεδίο του χρόνου) λαμβάνουμε το σήμα στην τελική του μορφή, δηλαδή στο πεδίο των συχνοτήτων.

Υπάρχουν τρεις τύποι μαγνητών που χρησιμοποιούνται στα σύγχρονα συστήματα απεικόνισης:

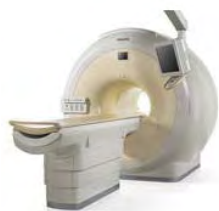1. μόνιμοι μαγνήτες (Permanent magnets)
2. υπεραγώγιμοι μαγνήτες (Superconductive magnets)
3. μαγνήτες αντιστάσεως (Resistive magnets).

Οστεονέκρωση Μηριαίας Κεφαλής

Οι μόνιμοι μαγνήτες κατασκευάζονται από κάποιο μόνιμα μαγνητισμένο υλικό. Οι υπεραγωγιμοί και οι μαγνήτες αντιστάσεων αποτελούνται από πηνία ή σωληνοειδή που διαρρέονται από ηλεκτρικό ρεύμα. Λειτουργούν με βάση την αρχή της παραγωγής μαγνητικού πεδίου στο περιβάλλον ενός ρευματοφόρου αγωγού. Στην περίπτωση των υπεραγωγιμων μαγνητών το υλικό κατασκευής επιλέγεται ώστε να παρουσιάζει το φαινόμενο της υπεραγωγιμότητας (superconductivity). Δηλαδή το φαινόμενο κατά το οποίο συμβαίνει μηδενισμός της ηλεκτρικής αντίστασης σε χαμηλές θερμοκρασίες (χαμηλότερες από μια ορισμένη τιμή που είναι διαφορετική για κάθε υλικό). Εκτός από τον βασικό μαγνήτη ένα σύστημα απεικόνισης πρέπει να διαθέτει τέσσερα ακόμα είδη πηνίων:

1. Πηνία βαθμίδας (gradient coils), για την παραγωγή της βαθμίδας πεδίου και το χωρικό προσδιορισμό της απεικονιζόμενης περιοχής.
2. Πηνία εξομάλυνσης (shim coils), για την εξομάλυνση των ανομοιογενειών του στατικού μαγνητικού πεδίου.
3. Πηνία ραδιοσυχνότητας (RF coils), για παραγωγή μαγνητικών παλμών και ανίχνευση σημάτων FID.
4. Πηνία επιφανείας (surface coils), για την διέγερση της επιλεγμένης περιοχής του σώματος.

Τέλος το απεικονιστικό σύστημα περιλαμβάνει έναν ισχυρό ηλεκτρονικό υπολογιστή για την ανακατασκευή και την επεξεργασία των λαμβανόμενων σημάτων. Όλο το σύστημα του μαγνήτη, με τα διάφορα πηνία, βρίσκεται στο βασικό σώμα του μηχανήματος. Το σώμα έχει συνήθως σχήμα, κατά προσέγγιση, ορθογωνίου παραλληλεπίπεδου με ένα άνοιγμα-σήραγγα (τούνελ) στο μέσον της πρόσοψής του. Στο άνοιγμα αυτό εισάγεται ο ασθενής Εικ 4.4.1.




Εικ 4.4.1. Μαγνητικός Τομογράφος. Philips Achieva 3.0T X

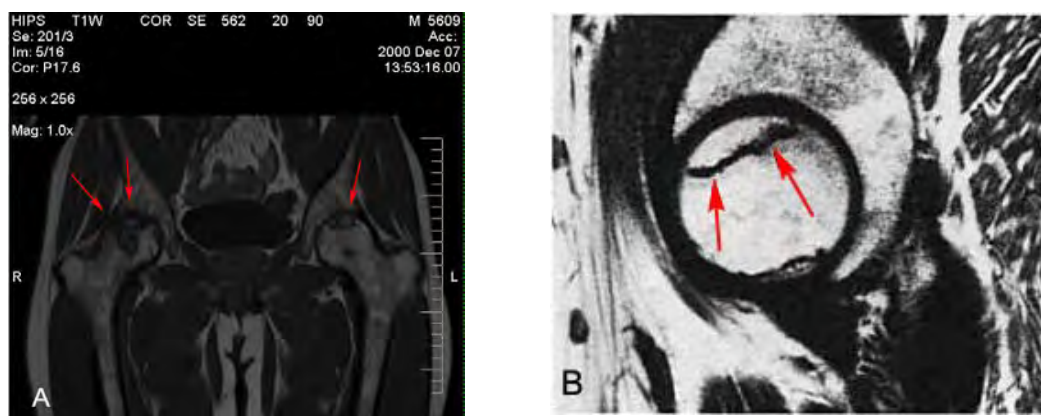
Το άνοιγμα είναι σημαντικά μεγαλύτερο στα λεγόμενα συστήματα ανοικτών μαγνητών (open magnets). Σε τέτοια συστήματα το βασικό σώμα του μηχανήματος μπορεί να έχει τη μορφή δύο κυλινδρικών δακτυλίων. Ανάμεσα στους δακτυλίους

Οστεονέκρωση Μηριαίας Κεφαλής

υπάρχει επαρκής χώρος ώστε να διευκολύνονται χειρουργικές επεμβάσεις (σε χώρους χειρουργείου). Σε άλλα συστήματα το σώμα του μηχανήματος έχει δύο κυλινδρικά σώματα (πόλοι), εκ των οποίων το ένα βρίσκεται επάνω από τον ασθενή και το άλλο από κάτω. Συνεπώς μεταξύ των πόλων υπάρχει επαρκής χώρος για επεμβάσεις, για εξετάσεις παιδιών και για διευκόλυνση κλειστοφοβικών ασθενών. Το βασικό σώμα του μηχανήματος είναι τοποθετημένο σε κατάλληλα διευθετημένο χώρο που ονομάζεται χώρος εξέτασης (scan room). Οι τομές που μπορούμε να πάρουμε από τον μαγνητικό τομογράφο είναι εγκάρσιες, στεφανιαίες και οβελιαίες. Εικ. 4.4.2 και Εικ. 4.4.3.



Εικ. 4.4.2. Α) διακρίνονται εγκάρσια τομή (axial) πράσινο χρώμα και στεφανιαία τομή (coronal) κόκκινο χρώμα και Β) οβελιαία τομή (sagittal).



Εικ. 4.4.3. (Α) Στεφανιαία (coronal) τομή μαγνητικής τομογραφίας με οστεονέκρωση και στα δύο ισχία (σε μεγαλύτερη έκταση η δεξιά κεφαλή). (Β) Οβελιαία (sagittal) τομή μαγνητικής τομογραφίας στο αριστερό ισχίο με οστεονέκρωση (βέλη).

Οστεονέκρωση Μηριαίας Κεφαλής

Με την εφαρμογή παλμού RF 90° κατά τη διαμήκη μαγνήτιση, έχουμε δύο αποτελέσματα:

Πρώτα, ο παλμός καταστρέφει προσωρινά τη διαμήκη μαγνήτιση, κατάσταση η οποία είναι γνωστή σαν κορεσμός (saturation). Ο ίδιος παλμός παράγει επίσης εγκάρσια μαγνήτιση, κατάσταση η οποία είναι γνωστή σαν διέγερση (excitation) διότι η εγκάρσια μαγνήτιση είναι μια ασταθής κατάσταση.

Μετά την εφαρμογή του παλμού κορεσμού (90°), η διαμήκης μαγνήτιση ανακάμπτει, μια διαδικασία που είναι γνωστή σαν χαλάρωση (relaxation). Ο ρυθμός της ανάκαμψης είναι χαρακτηριστικό του κάθε ιστού και περιγράφεται από την τιμή T1, σαν χρόνος αποκατάστασης. Ιστός με σύντομο χρόνο T1 θα ανακάμψει γρηγορότερα και εμφανίζεται έντονος (φωτεινός) σε μια μαγνητική τομογραφία τύπου T1. Ιστοί με μεγαλύτερους χρόνους T1 θα επανέλθουν στα επίπεδα μαγνήτισής τους κατά κάποιον τρόπο αργότερα και θα εμφανίζονται σκούροι (μαύροι) στις μαγνητικές τομογραφίες τύπου T1 Εικ. 4.4.3 (Α).

Ο ρυθμός εξασθένησης της εγκάρσιας μαγνήτισης είναι και πάλι συνάρτηση του συγκεκριμένου τύπου ιστού και εκφράζεται σε χρόνους T2, γνωστοί σαν χρόνοι εξασθένησης. Ιστός με σύντομο χρόνο T2 θα χάσει γρήγορα την εγκάρσια μαγνήτισή του και θα εμφανιστεί σχετικά σκούρος (μαύρος) σε μια μαγνητική τομογραφία τύπου T2. Αντίθετα ιστοί και σωματικά υγρά με μεγάλες τιμές T2 θα διατηρήσουν για μεγαλύτερο χρονικό διάστημα την εγκάρσια μαγνήτισή τους και θα εμφανιστούν έντονοι (φωτεινοί) σε μαγνητικές τομογραφίες τύπου T2.

Στην απεικόνιση μαγνητικής τομογραφίας ο αέρας απεικονίζεται μαύρος (χαμηλής έντασης σήμα) εξαιτίας της απουσίας πυρήνων υδρογόνου. Το ίδιο συμβαίνει και με το φλοιώδες οστό. Αντίθετα, το λίπος έχει υψηλή συγκέντρωση, με αποτέλεσμα να δίνει λευκό (υψηλής έντασης) σήμα στις εικόνες MRI. Οι υπόλοιποι ιστοί εμφανίζουν ενδιάμεσες εντάσεις σήματος.

Η μαγνητική τομογραφία είναι η πιο αποτελεσματική μέθοδος για τη διάγνωση της οστεονέκρωσης. Εντοπίζει τη νέκρωση όταν η ακτινογραφία ή και το σπινθηρογράφημα είναι ακόμη αρνητικά και βέβαια πριν την έναρξη των συμπτωμάτων.

5. Ταξινόμηση οστεονέκρωσης μηριαίας κεφαλής

Η χρήση ενός συστήματος ταξινόμησης είναι ουσιαστική στη μελέτη της οστεονέκρωσης της μηριαίας κεφαλής. Η οστεονέκρωση είναι νόσος προϊούσα και έτσι η σταδιοποίηση και ταξινόμηση της νόσου είναι πολύ σημαντική για την παρακολούθηση της πορείας του ασθενούς. Επίσης οι θεραπευτικές επιλογές για την οστεονέκρωση είναι πολλές και διαφορετικές για τα διάφορα στάδια της νόσου. Έτσι λοιπόν γίνεται σαφές ότι υπάρχει ανάγκη για ένα ακριβές και αξιόπιστο σύστημα ταξινόμησης που θα δίνει τη δυνατότητα να προσδιοριστεί η πρόγνωση της βλάβης του κάθε ασθενούς και να γίνει σωστά η επιλογή της κατάλληλης θεραπευτικής μεθόδου. Μέχρι σήμερα έχουν αναπτυχθεί διάφορα συστήματα ταξινόμησης που βασίζονται στις διάφορες απεικονιστικές μεθόδους (παλαιότερα μόνο στις απλές ακτινογραφίες σήμερα και στη μαγνητική τομογραφία) και/ή στα κλινικά ευρήματα.

5.1 Συστήματα ταξινόμησης βασισμένα στην ακτινογραφία

5.1.1 Το σύστημα Marcus, Enneking και Massam

Η πρώτη προσπάθεια για μια ταξινόμηση της οστεονέκρωσης έγινε από τους Marcus, Enneking και Massam το 1973, που στηρίχτηκαν τόσο στα ακτινολογικά όσο και στα κλινικά ευρήματα, τα οποία όμως δεν παρουσιάζουν υψηλό βαθμό συσχέτισης και έτσι το σύστημα δεν καθιερώθηκε (Marcus 1973). Το σύστημα αυτό αναθεωρήθηκε αργότερα από τους Urbaniak et al ώστε να λαμβάνει υπόψη τα ευρήματα της MRI και άλλες ποσοτικές μετρήσεις (Urbaniak 1995). Τα στάδια αυτού του συστήματος ταξινόμησης φαίνονται στον Πίνακα 5.1.1.1.

Πίνακας 5.1.1.1. Ταξινόμηση κατά Marcus, Enneking και Massam

Στάδιο	Χαρακτηριστικά
I	Απουσία συμπτωμάτων. Στην ακτινογραφία εμφανίζονται διάστικτες περιοχές αυξημένης πυκνότητας.
II	Απουσία συμπτωμάτων. Οριοθέτηση οστικού εμφράκτου με σκληρυντική ζώνη στην ακτινογραφία.
III	Άλγος μέτριας έντασης, φυσιολογική βάδιση και περιορισμός κινήσεων, μόνο σε ακραίες θέσεις. Στη ακτινογραφία εμφανίζεται το σημείο της υποχόνδριας ημισελινοειδούς γραμμής (Crescent Sign) που

	δηλώνει υποχόνδριο κάταγμα. Η κεφαλή διατηρεί τη σφαιρικότητα της.
IV	Άλγος στη δραστηριότητα, δυσκολία στη βάδιση και περιορισμό της κινητικότητας. Στην ακτινογραφία είναι εμφανής η επιπέδωση της κεφαλής εξαιτίας καθίζησης της αρθρικής επιφάνειας στην περιοχή του εμφράκτου.
V	Άλγος και σε ήπια δραστηριότητα και συμπτώματα εκφυλιστικής αρθρίτιδας με μεγάλο περιορισμό της κινητικότητας (χρήστη βακτηρίας). Η ακτινογραφία εμφανίζει επιπέδωση και καθίζηση της κεφαλής με στένωση του μεσαρθρίου διαστήματος.
VI	Άλγος και στην ανάπαυση, προχωρημένη καθίζηση και διάβρωση της κεφαλής, εκφυλιστική αρθρίτιδα που συνοδεύεται από ιδιαίτερα έντονα συμπτώματα.

Σύμφωνα με τους συγγραφείς οστεονεκρώσεις σταδίου I και II πρέπει να υποβάλλονται σε επεμβάσεις διάσωσης της μηριαίας κεφαλής, ενώ σταδίου III ή βαρύτερες σε ολική αρθροπλαστική του ισχίου.

5.1.2 Το σύστημα Sugiooka

Στη συνέχεια ακολούθησε το 1976 το σύστημα ταξινόμησης του Sugiooka. Το σύστημα αυτό προέκυψε λόγω της κατηγοροποίησης για την πρόσθια στροφική διατροχαντήριο οστεοτομία που εισήγαγε ο συγγραφέας Πίνακας 5.1.2.I (Sugiooka 1978). Περιλαμβάνει τέσσερα στάδια και στηρίζεται στην ακτινολογική εκτίμηση.

Πίνακας 5.1.2.I. Ταξινόμηση κατά Sugiooka

Στάδιο	Χαρακτηριστικά
I	Νέκρωση μόλις ορατή. Διατηρείται η σφαιρικότητα της κεφαλής
II	Επιπέδωση κεφαλής
III	Εκσεσημασμένη καθίζηση χωρίς στένωση μεσαρθρίου
IV	Προχωρημένες βλάβες στην κεφαλή με στένωση μεσαρθρίου διαστήματος

Οστεονέκρωση Μηριαίας Κεφαλής

Επίσης ο Sugioka τόνισε πρώτος τη σημασία της εντόπισης και της έκτασης της βλάβης σε σχέση με την αρθρική επιφάνεια και τη συσχέτισε με την έκβαση της νόσου (Sugioka 1982).

5.1.3 Το σύστημα των Ficat και Arlet

Το 1980 ακολούθησε η ταξινόμηση των Ficat και Arlet ενώ για ιστορικούς λόγους πρέπει να τονιστεί ότι οι προσπάθειες τους είχαν ξεκινήσει από τη δεκαετία του '60 (Arlet 1964, Ficat 1980). Η ταξινόμηση βασίστηκε στις απλές ακτινογραφίες ενώ λαμβάνει υπόψη τα συμπτώματα και την κλινική εικόνα του πάσχοντος ισχίου. Ο Πίνακας 5.1.3.I περιγράφει τη σταδιοποίηση της ταξινόμησης (Ficat RP 1985).

Πίνακας 5.1.3.I. Ταξινόμηση κατά Ficat και Arlet

Στάδιο	Χαρακτηριστικά
Πρώιμα	
0	Δεν υπάρχουν κλινικά συμπτώματα και η ακτινογραφία εμφανίζεται αρνητική. Το ισχίο θεωρείται «υψηλού κινδύνου» για την εμφάνιση οστεονέκρωσης γιατί έχει διαγνωστεί η νόσος στο ετερόπλευρο ισχίο και επιπλέον στον ασθενή υπάρχει κάποιος αιτιολογικός παράγοντας. Είναι το στάδιο του «σιωπηλού ισχίου».
I	Άλγος και περιορισμός κινήσεων. Η ακτινογραφία παραμένει αρνητική ενώ το σπινθηρογράφημα μπορεί να είναι θετικό.
II	Επιδείνωση συμπτωμάτων και ευρήματα στην ακτινογραφία («σκληρύνσεις» και «διαυγάσεις»). Το σχήμα της κεφαλής παραμένει φυσιολογικό.
Μετάβαση σε Όψιμα	Εμφάνιση του σημείου της υποχόνδριας ημισελινοειδούς γραμμής (Crescent Sign) στην ακτινογραφία.
III	Επιδείνωση συμπτωμάτων (άλγος, περιορισμός κινητικότητας και χωλότητα). Καθίζηση αρθρικής επιφάνειας και απώλεια σφαιρικότητας της κεφαλής.

IV Απώλεια του χόνδρου και ακτινογραφική εικόνα οστεοαρθρίτιδας. Η άρθρωση παρουσιάζει σοβαρό περιορισμό κινητικότητας.

Κριτικό σημείο της ταξινόμησης αυτής είναι η εμφάνιση της υποχόνδριας ημισελινοειδούς γραμμής (Crescent Sign) που δηλώνει την ύπαρξη μικροκαταγμάτων στην υποχόνδρια περιοχή και επομένως προχωρημένη νόσο. Το σημείο αυτό μάλιστα στην αναθεώρηση που υπέστη το σύστημα αργότερα αποτέλεσε ξεχωριστό στάδιο Πίνακας 5.1.3.II.

Πίνακας 5.1.3.II. Τροποποιημένη ταξινόμηση κατά Ficat

Αρχικό στάδιο	Τροποποίηση
I	I
II	IIA
Μετάβαση	IIB
III	III
IV	IV

Βασικό μειονέκτημα της ταξινόμησης αυτής είναι ότι δε λαμβάνει υπόψη τα ευρήματα της MRI που δίνουν σημαντικές πληροφορίες για την έκταση και την εντόπιση της βλάβης και επίσης έχει μεγαλύτερη ευαισθησία στα πρώτα στάδια της νόσου. Επίσης, δε λαμβάνει υπόψη την εντόπιση και την έκταση της βλάβης όπως μπορεί να φανεί στην απλή ακτινογραφία. Τέλος, παρά το γεγονός ότι γνώρισε μεγάλη απήχηση, παρουσιάζει χαμηλή αναπαραγωγικότητα τόσο από ένα όσο και από δύο παρατηρητές (Kay 1994, Smith 1996).

5.1.4 Το σύστημα της Japanese Investigation Committee

Το 1987 η Japanese Investigation Committee δημιουργεί ένα νέο σύστημα ταξινόμησης, προσθέτοντας σε αυτό των Ficat και Arlet στοιχεία που αφορούν τη θέση της βλάβης. Έτσι η διαφοροποίηση αφορά κυρίως τα στάδια II και III. Η βάση της ταξινόμησης αυτής είναι η απλή ακτινογραφία. Η τοπογραφία της βλάβης κρίθηκε ο σημαντικότερος προγνωστικός παράγοντας (Ono 1987, Ohzono 1991, Ohzono 1992). Τα στάδια του συστήματος φαίνονται στον Πίνακα 5.1.4.I.

Πίνακας 5.1.4.I. Ταξινόμηση κατά τη Japanese Investigation Committee

Στάδιο	Χαρακτηριστικά
1	Η βλάβη διαχωρίζεται από την υγιή περιοχή με μια «σκληρυντική» ζώνη. Διακρίνεται σε: 1-A: Η βλάβη καταλαμβάνει ποσοστό $<1/3$ της περιοχής φόρτισης της κεφαλής. 1-B: Η βλάβη καταλαμβάνει ποσοστό $1/3 - 2/3$ τη έκτασης της περιοχής φόρτισης. 1-C Η βλάβη εκτείνεται $> 2/3$ της περιοχής φόρτισης.
2	Διάχυτες οστεοσκληρυντικές γραμμές. Η «σκληρυντική» ζώνη είναι ασαφής. Επιπλέον, παρατηρείται επιπέδωση της κεφαλής.
3	Βλάβη με μορφή κύστης. Διακρίνεται, ανάλογα με τη θέση της βλάβης, σε: III-A: Η κύστη είναι μακριά από την περιοχή φόρτισης ή κοντά στο κέντρο της κεφαλής. III-B: Η κύστη στα έσω $2/3$ της περιοχής φόρτισης.

Τα στάδια I και IV παραμένουν ως έχουν στην ταξινόμηση Ficat και Arlet. Αργότερα προτάθηκε η εκτίμηση της θέσης της βλάβης τόσο σε προσθιοπίσθια προβολή, όσο και πλάγια – βατραχοειδή για τον ακριβέστερο προσδιορισμό της (Sugano 1994).

5.2 Συστήματα ταξινόμησης βασισμένα στην ακτινογραφία και στην μαγνητική τομογραφία

5.2.1 Το σύστημα Steinberg

Οστεονέκρωση Μηριαίας Κεφαλής

Στις αρχές τις δεκαετίας του '80 εμφανίζεται το σύστημα ταξινόμησης του Steinberg που στηρίζεται στην απλή ακτινογραφία, τη μαγνητική τομογραφία και το σπινθηρογράφημα, ενώ δε λαμβάνει υπόψη τα κλινικά δεδομένα. Επίσης περιλαμβάνει στοιχεία σχετικά με το μέγεθος της βλάβης και το βαθμό συμμετοχής της αρθρικής επιφάνειας. Τα στάδιά του φαίνονται στον Πίνακα 5.2.1.I (Steinberg 1984)

Πίνακας 5.2.1.I. Ταξινόμηση κατά Steinberg

Στάδιο	Χαρακτηριστικά
0	Όλες οι απεικονιστικές τεχνικές (ακτινογραφία, μαγνητική τομογραφία και σπινθηρογράφημα) είναι αρνητικές. Στο στάδιο αυτό κατατάσσονται ισχία ασθενών με διαγνωσμένη οστεονέκρωση στο ετερόπλευρο ισχίο και με παρουσία κάποιου αιτιολογικού παράγοντα. Δηλώνει «υψηλού κινδύνου» ισχία για εμφάνιση της νόσου.
I	Οι ακτινογραφίες παραμένουν φυσιολογικές, ενώ η οστεονέκρωση διαγιγνώσκετε στη μαγνητική τομογραφία ή/και στο σπινθηρο-γράφημα. Η έκταση της βλάβης εκτιμάται στην μαγνητική τομογραφία και διακρίνεται σε: IA: Ήπια (<15% της κεφαλής προσβεβλημένο). IB: Μέτρια (15% ως 30% προσβεβλημένο). IC: Σοβαρή (>30% προσβεβλημένο).
II	Η οστεονέκρωση εμφανίζεται στην ακτινογραφία με τη μορφή διαυγάσεων ή/και σκληρύνσεων. Η έκταση της βλάβης υπολογίζεται σε προσθιοπίσθιες και πλάγιες ακτινογραφίες. Ανάλογα με το ποσοστό της κεφαλής που έχει καταλάβει, χαρακτηρίζεται: IIA: Ήπια (<15% της κεφαλής προσβεβλημένο). IIB: Μέτρια (15% έως 30% προσβεβλημένο). IIC: Σοβαρή (>30% προσβεβλημένο).
III	Η ακτινογραφία εμφανίζει υποχόνδρια καθίζηση, σημείο της υποχόνδριας ημισελινοειδούς γραμμής (Crescent Sign), χωρίς επιπέδωση της κεφαλής. Για την εκτίμηση της έκτασης της καθίζησης χρησιμοποιείται είτε η προσθιοπίσθια είτε η πλάγια ακτινογραφία, ανάλογα με το ποια εμφανίζει

μεγαλύτερο μέγεθος. Έτσι, το στάδιο III ανάλογα το βαθμό καθίζησης διακρίνεται σε:

IIIΑ: Ήπια (η καθίζηση καταλαμβάνει <15% της αρθρικής επιφάνειας).

IIIΒ: Μέτρια (15% ως 30% της αρθρικής επιφάνειας προσβεβλημένο).

IIIС: Σοβαρή (>30% προσβεβλημένο).

IV Η ακτινογραφία αποκαλύπτει επιπέδωση της αρθρικής επιφάνειας της κεφαλής. Η έκταση της επιπέδωσης υπολογίζεται είτε στην προσθιοπίσθια είτε στην πλάγια ακτινογραφία. Διακρίνεται σε:

IVΑ: Ήπια (<15% επιφάνειας και <2mm καθίζηση).

IVΒ: Μέτρια (15% ως 30% επιφάνειας ή 2-4mm καθίζηση).

IVС: Σοβαρή (>30% επιφάνειας ή >4mm καθίζηση).

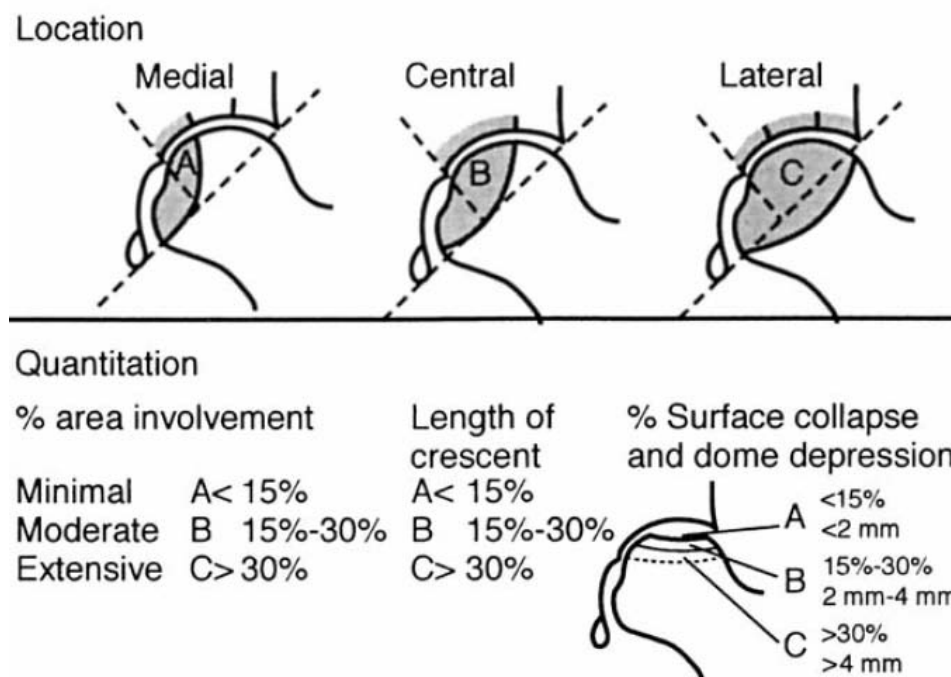
V Στένωση μεσαρθρίου διαστήματος ή/και συμμετοχή της κοτύλης. Βαθμολόγηση σε VA, VB, VC ανάλογα με την έκταση της βλάβης στην κεφαλή (όπως γίνεται και στο στάδιο IV) και την εκτιμώμενη προσβολή της κοτύλης.

VI Η ακτινογραφία δείχνει προχωρημένες εκφυλιστικές αλλοιώσεις με προσβολή της κοτύλης στην ακτινογραφία.

Η χρήση της μαγνητικής τομογραφίας περιορίζεται στα αρχικά στάδια της νόσου, έτσι ώστε όταν αυτή γίνει έκδηλη ακτινογραφικά, χρησιμοποιούνται για την ταξινόμηση μόνο οι απλές ακτινογραφίες.

5.2.2. Το σύστημα ARCO

Το 1993 η ARCO (Association Rescearsh Circulation Osseous) δημιούργησε ένα πιο λεπτομερές σύστημα ταξινόμησης που συμπεριλαμβάνει σημαντικές πληροφορίες για την πρόγνωση της βλάβης Εικ. 5.2.2.1.



Εικ. 5.2.2.1. Η εκτίμηση της έκτασης και της εντόπισης της βλάβης σύμφωνα με την ταξινόμηση κατά ARCO. Gardeniers JWM, ARCO Committee on Terminology and Staging. Report on the committee meeting at Santiago de Compostella. ARCO Newsletter 1993;5: 79– 82

Ουσιαστικά η ταξινόμηση αυτή αποτελεί έναν συνδυασμό όλων των παραπάνω προτάσεων συμπληρώνοντας στο σύστημα των Ficat και Arlet την έκταση της βλάβης από την ταξινόμηση του Steinberg και την θέση της βλάβης από την ταξινόμηση της Japanese Investigation Committee (Gardeniers 1993). Τα στάδια του συστήματος φαίνονται στον Πίνακα Εικ. 5.2.2.Ι.

Πίνακας Εικ. 5.2.2.Ι. Ταξινόμηση κατά ARCO

Στάδιο	Χαρακτηριστικά
0	Θετική η βιοψία της κεφαλής. Οι απεικονιστικές τεχνικές δίνουν φυσιολογική εικόνα.
I	Θετική η μαγνητική τομογραφία ή/και το σπινθηρογράφημα, ενώ η ακτινογραφία και η αξονική τομογραφία παραμένουν αρνητικές. Με βάση την έκταση της βλάβης, η οποία εκτιμάται ποσοτικά στην μαγνητική τομογραφία διακρίνεται σε : A: <15% κεφαλής προσβεβλημένο.

B: 15% ως 30% προσβεβλημένο.

C: >30% προσβεβλημένο.

II Θετική η απλή ακτινογραφία, η αξονική τομογραφία, η μαγνητική τομογραφία και το σπινθηρογράφημα. Η κεφαλή διατηρεί την ακεραιότητά της. Η βλάβη κατατάσσεται ανάλογα με την εντόπιση σε:

A: Έσω

B: Κεντρική

C: Έξω

Ποσοτικά η βλάβη ταξινομείται με βάση τη μαγνητική τομογραφία και την απλή τομογραφία σε:

A: 15% κεφαλής προσβεβλημένο.

B: 15% ως 30% προσβεβλημένο.

C: >30% προσβεβλημένο.

III Στην απλή ακτινογραφία και στην αξονική τομογραφία, σημείο της υποχόνδριας ημισελινοειδούς γραμμής (Crescent Sign) ή και επιπέδωση της αρθρικής επιφάνειας της μηριαίας κεφαλής. Τόσο η εντόπιση όσο και η έκταση της βλάβης ταξινομείται μόνο με βάση την απλή ακτινογραφία σε:

Εντόπιση:

A: Έσω

B: Κεντρική

C: Έξω.

Έκταση βλάβης:

A: 15% κεφαλής προσβεβλημένο.

B: 15% ως 30% προσβεβλημένο.

C: >30% προσβεβλημένο.

Έκταση υποχόνδριας ημισελινοειδούς γραμμής (Crescent Sign)

A: 15% της αρθρικής επιφάνειας

B: 15% ως 30% της αρθρικής επιφάνειας.

C: >30% της αρθρικής επιφάνειας.

% καθίζηση της αρθρικής επιφάνειας και βάθος καθίζησης

A: <15% της αρθρικής επιφάνειας ή <2mm καθίζηση.

B: 15-30% της αρθρικής επιφάνειας ή 2-4mm καθίζηση.

C: >30% της αρθρικής επιφάνειας ή >4mm καθίζηση.

IV Στην απλή ακτινογραφία μόνο, επιπέδωση αρθρικής επιφάνειας, στένωση μεσαρθρίου διαστήματος και αλλοιώσεις στην κοτύλη με καταστροφή της άρθρωσης.

Η ταξινόμηση αυτή παρόλο που είναι σχετικά πολύπλοκη, καταγράφει και αξιοποιεί όλες τις πληροφορίες που είναι δυνατό να προκύψουν από τις όλες απεικονιστικές μεθόδους. Έτσι παρέχει μια πλήρη καταγραφή της βλάβης ώστε να είναι ευκολότερη τόσο η επιλογή της καταλληλότερης θεραπείας όσο και πιο άρτια παρακολούθηση της εξέλιξης της βλάβης.

5.2.3 Το σύστημα Pittsburgh

Αποτελεί ένα απλό σύστημα ταξινόμησης και έχει σαν σκοπό του την αναπαραγωγικότητα, μια παράμετρο δηλαδή όπου τα προηγούμενα συστήματα λόγω της πολυπλοκότητας πιθανόν υστερούν (Plakseychuk, Varitimidis 2001). Πρότειναν ένα απλό σύστημα κατάταξης της οστεονέκρωσης με στάδια του συστήματος που φαίνονται στον Πίνακα 5.2.3.I. Το σύστημα αυτό είναι γνωστό ως Pittsburgh staging system.

Πίνακας 5.2.3.I. Σύστημα κατάταξης Pittsburgh

Στάδιο	Μαγνητική	Απλή ακτινογραφία κεφαλής	
	Τομογραφία	Δομή	Περίγραμμα
1	Θετική	Φυσιολογική	Φυσιολογικό
2	Θετική	Ανώμαλη	Φυσιολογικό
3	Θετική	Ανώμαλη	Ανώμαλο

Το στάδιο 1 του συστήματος Pittsburgh αντιστοιχεί στο στάδιο I του συστήματος Steinberg, αλλά και των άλλων συστημάτων κατάταξης. Το στάδιο 2 περιλαμβάνει τα στάδια II και III του συστήματος Steinberg, ενώ το στάδιο 3 περιλαμβάνει τα IV, V και VI. Το προτεινόμενο σύστημα, στην αρχική του μορφή, παρέχει τη δυνατότητα μίας γενικής περιγραφής της εικόνας της οστεονέκρωσης στην μαγνητική τομογραφία και στην ακτινογραφία. Το σύστημα αυτό δίνει μια αδρή περιγραφή της νόσου

Οστεονέκρωση Μηριαίας Κεφαλής

συνδυάζοντας την απλή ακτινογραφία και την μαγνητική τομογραφία, χωρίς να ασχολείται με την έκταση και την θέση της νέκρωσης και έτσι δεν είναι δυνατό να κάνει κάποια πρόγνωση για την έκβαση της βλάβης. Για το λόγο αυτό το σύστημα αναθεωρήθηκε αργότερα ώστε να περιλαμβάνει και την έκταση της βλάβης. Έτσι χρησιμοποιείται ως βασικό μέτρο αν η βλάβη είναι μεγαλύτερη ή μικρότερη από το 30% της αρθρικής επιφάνειας της κεφαλής και αν υπάρχει ή όχι καθίζηση <2mm (Plakseychuk, Varitimidis 2003).

5.2.4 Το σύστημα τρισδιάστατης εκτίμησης των Ιωαννίνων

Το προτεινόμενο σύστημα κατάταξης της οστεονέκρωσης βασίζεται σε όλες τις απεικονιστικές τεχνικές (ακτινογραφία, μαγνητική τομογραφία και σπινθηρογράφημα), ενώ λαμβάνεται υπόψη η παρουσία κάποιου αιτιολογικού παράγοντα. Τα βασικά κριτήρια του συστήματος είναι η ακεραιότητα της κεφαλής (καθίζηση ή όχι της αρθρικής επιφάνειας) καθώς: και η έκταση της βλάβης σε σχέση με την κοτύλη (αν εκτείνεται εκτός των ορίων της κοτύλης ή όχι). Το σύστημα κατάταξης περιλαμβάνει 5 κλάσεις (0 έως IV). ενώ οι κλάσεις II και III διακρίνονται σε δύο επιμέρους υποκλάσεις, με κριτήριο την έκταση της βλάβης Πίνακας 5.2.4.I (Μπασούνας 2004).

Πίνακας 5.2.4.I. Ταξινόμηση σύμφωνα με το σύστημα τρισδιάστατης εκτίμησης των Ιωαννίνων

Κλάση	Χαρακτηριστικά
0	Οι ακτινογραφίες, η μαγνητική τομογραφία και το σπινθηρογράφημα είναι φυσιολογικά αλλά η οστεονέκρωση έχει ήδη διαγνωστεί στο άλλο ισχίο του ασθενούς και επιπλέον υπάρχει ένας τουλάχιστον αιτιολογικός παράγοντας. Ουσιαστικά, η κατάταξη ενός ισχίου στην κλάση 0 σημαίνει ότι υπάρχει σημαντική πιθανότητα εμφάνισης οστεονέκρωσης στο ισχίο, το οποίο για το λόγο αυτό πρέπει να παρακολουθείται.
I	Οι ακτινογραφίες είναι φυσιολογικές αλλά η μαγνητική τομογραφία η/και το σπινθηρογράφημα είναι θετικά. Συχνά, στο στάδιο αυτό ο ασθενής δεν παρουσιάζει πόνο ή άλλα κλινικά συμπτώματα («σιωπηλό» ισχίο)
II	Η οστεονέκρωση εντοπίζεται με όλες τις τεχνικές απεικόνισης. Η κεφαλή

διατηρεί την ακεραιότητα της, δηλαδή το σφαιρικό της σχήμα (δεν υπάρχει καθίζηση της αρθρικής επιφάνειας). Η κλάση II διαιρείται σε δύο υποκλάσεις:

IIa: Η βλάβη περιορίζεται (σε όλες τις τομές της μαγνητικής τομογραφίας) μέσα στα όρια της κοτύλης (Εικ. 38)

IIb: Η βλάβη εκτείνεται έξω από το «χείλος» της κοτύλης σε μία τουλάχιστον από τις τομές της μαγνητικής τομογραφίας (Εικ. 38)

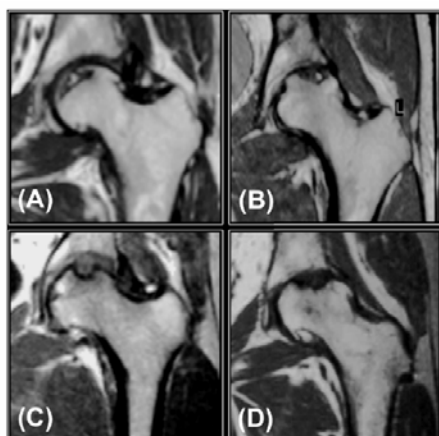
III Όλες οι απεικονιστικές τεχνικές είναι θετικές. Η αρθρική επιφάνεια έχει υποστεί καθίζηση με αποτέλεσμα την παραμόρφωση του σφαιρικού σχήματος (επιπέδωση) της κεφαλής. Η κλάση III διαιρείται σε δύο υποκλάσεις

IIIa: Η βλάβη περιορίζεται (σε όλες τις τομές της μαγνητικής τομογραφίας) μέσα στα όρια της κοτύλης (Εικ. 38)

IIIb Η βλάβη εκτείνεται έξω από το «χείλος» της κοτύλης σε μία τουλάχιστον από τις τομές της μαγνητικής τομογραφίας (Εικ. 38)

IV Προχωρημένος εκφυλισμός της άρθρωσης (αρθρίτιδα) με έντονο πόνο και περιορισμό της κινητικότητας του ισχίου

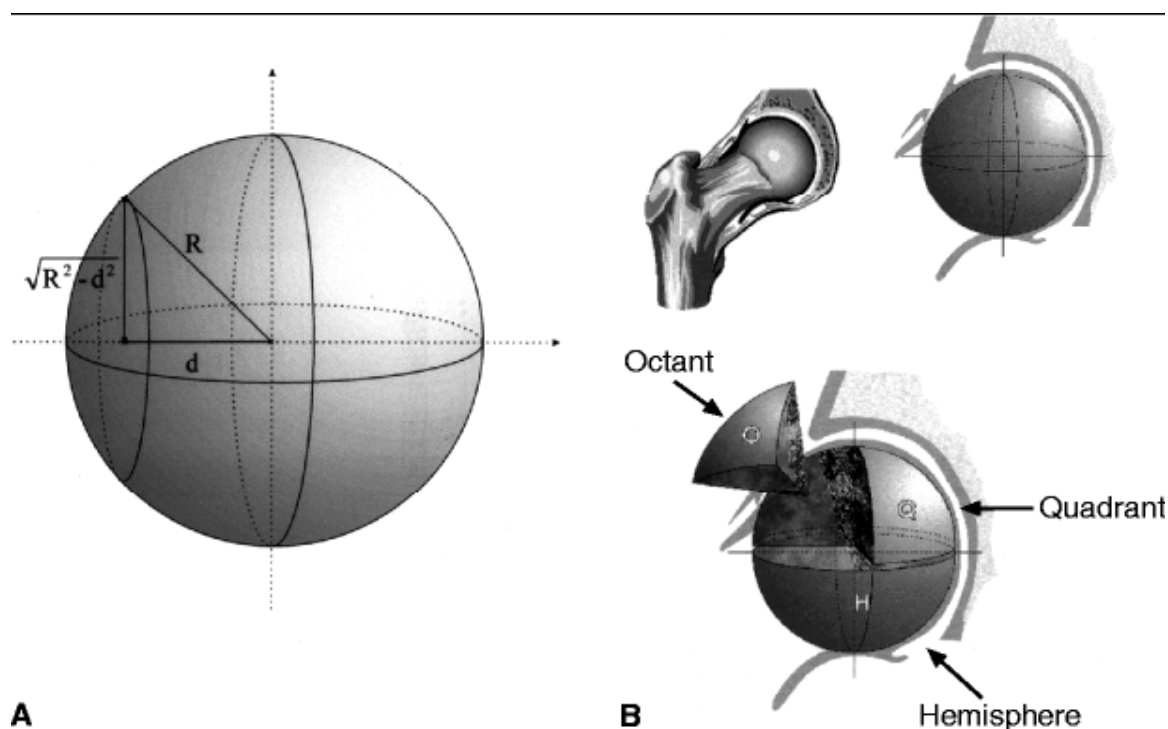
Τα στάδια που παρουσιάζουν ενδιαφέρον όσον αφορά την πρόγνωση και την επιλογή της κατάλληλης θεραπευτικής αντιμετώπισης είναι τα II και III. Καθώς τα ισχία του σταδίου I δεν αντιμετωπίζονται επεμβατικά (παρακολουθούνται στενά), ενώ στα ισχία σταδίου IV η αρthroπλαστική είναι η μόνη επιλογή Εικ 5.2.3.1.



Οστεονέκρωση Μηριαίας Κεφαλής

Εικ 5.2.3.1: Εικόνες μαγνητικής τομογραφίας ισχίων με οστεονέκρωση (A) στάδιο Πα: βλάβη μικρής έκτασης που περιορίζεται στα όρια της κοτύλης Η κεφαλή είναι ακέραια. (B) στάδιο Πb: η βλάβη εκτείνεται έξω από τα όρια της κοτύλης ενώ η κεφαλή διατηρεί τη σφαιρικότητα της. (C) στάδιο ΠIa: η κεφαλή έχει υποστεί καθίζηση μικρής έκτασης (περιορίζεται στα όρια της κοτύλης) και (D) στάδιο ΠIb βλάβη μεγάλης έκτασης (εκτός ορίων κοτύλης), σε κεφαλή που έχει υποστεί καθίζηση. (Μπασούνας Α.Ε.: Συστήματα Γνώσης στη Διάγνωση και Πρόγνωση της Οστεονέκρωσης. Διδακτορική Διατριβή Ιωάννινα 2004).

Στο ίδιο σύστημα έγινε μια προσπάθεια για καλύτερη περιγραφή της εντόπισης και της έκτασης της βλάβης και για το λόγο αυτό η μηριαία κεφαλή θεωρήθηκε σφαιρική. (Malizos 2001). Στη συνέχεια η κεφαλή-σφαίρα χωρίστηκε σε οκτημόρια Εικ 5.2.3.2. Τέλος έγινε προσδιορισμός της θέσης και της εντόπισης της βλάβης βάση των οκτημορίων και στη συνέχεια έγινε εκτίμηση της έκτασης της νόσου.



Εικ 5.2.3.2. A: η μηριαία κεφαλή ως ισοδύναμο σφαίρας. B: η μηριαία κεφαλή-σφαίρα διαιρεμένη σε ημισφαίρια και οκτημόρια. Στη φωτογραφία απεικονίζεται το δεξί ισχίο (Malizos KN, Siafakas MS, Fotiadis DI, Karachalios TS, Soucacos PN. An MRI-based semiautomated volumetric quantification of hip osteonecrosis. *Skeletal Radiol.* 2001 Dec;30(12):686-93).

Βάση λοιπόν αυτού του συστήματος ταξινόμησης είναι δυνατό να γίνει πρόγνωση της έκβασης της νόσου η οποία έχει ως εξής:

- 1 Ισχία των κλάσεων IIa, IIb και IIIa έχουν καλή πρόγνωση.
- 2 Ισχία κλάσης IIIb με ποσοστό όγκου νέκρωσης του ASL οκτημορίου μικρότερο από 50% έχουν καλή πρόγνωση
- 3 Ισχία κλάσης IIIb με ποσοστό όγκου νέκρωσης του ASL οκτημορίου $\geq 50\%$ έχουν κακή πρόγνωση.

Το προγνωστικό αυτό σχήμα έδειξε μια προγνωστική ακρίβεια της τάξεως του 85% (Bassounas 2007).

6. Υπολογισμός νεκρωτικής βλάβης οστεονέκρωσης μηριαίας κεφαλής

Η κατάρρευση της μηριαίας κεφαλής επηρεάζεται από τη θέση και έκταση της νεκρωτικής βλάβης (Bonfiglio 1958, Mont 1998). Έχουν προταθεί διάφορες μέθοδοι για να προσδιοριστεί ποσοτικά ή να κατηγοριοποιηθεί η έκταση της οστεονέκρωσης (Kerboul 1974, Cherian 2003).

Οι ακτίνες X ήταν η πρώτη τεχνική απεικόνισης που χρησιμοποιείτο και ακόμη χρησιμοποιείται για την εκτίμηση της έκτασης της βλάβης της οστεονέκρωσης της μηριαίας κεφαλής γιατί είναι μια απλή απεικονιστική μέθοδος. Με την εμφάνιση της μαγνητικής τομογραφίας η εκτίμηση της βλάβης μπορεί να γίνει δισδιάστατα ή με τρισδιάστατη αναπαράσταση όπου έχουμε ποιο ακριβή και ποιο αξιόπιστη εκτίμηση του μεγέθους και της θέσης της βλάβης (Steinberg 1999).

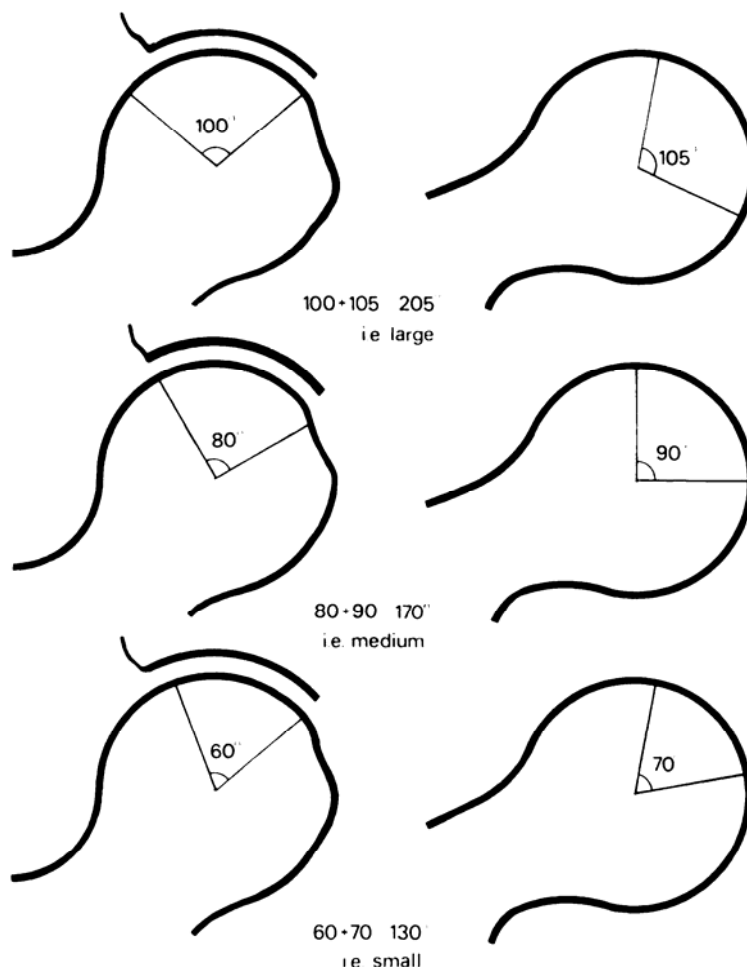
6.1 Υπολογισμός δισδιάστατης εκτίμησης έκτασης βλάβης

6.1.1 Χρήση Ακτινογραφίας

Οι Kerboul et al. το 1974 χρησιμοποίησαν συνδυασμό προσθιοπίσθιας (AP - anteroposterior) και πλάγιας (lateral) ακτινογραφίας για να εκτιμήσουν της έκταση της βλάβης. Συγκεκριμένα μέτρησαν τη γωνία (τόξο) νέκρωσης στην προσθιοπίσθια ακτινογραφία και το αντίστοιχο τόξο στη πλάγια ακτινογραφία. Το άθροισμα (σε μοίρες) των δύο γωνιών αποτελεί τον δείκτη Kerboul. Αυτή η μέθοδος υπολογισμού έχει αναφερθεί από μερικούς ως "συνδυασμένη νεκρωτική γωνία" (combined

Οστεονέκρωση Μηριαίας Κεφαλής

necrotic angle). Η έκταση της βλάβης θεωρείται μεγάλη για τιμές του δείκτη μεγαλύτερες από 200° , ενδιάμεση για τιμές στο διάστημα 160° έως 200° και μικρή για τιμές μικρότερες από 160° . Ο δείκτης αυτός χρησιμοποιήθηκε για την αξιολόγηση των αποτελεσμάτων θεραπείας της οστεονέκρωσης μηριαίας κεφαλής με οστεοτομία και αρθροπλαστική. Εικ. 6.1.1.1.



Εικ 6.1.1.1. Δείκτης Kerboul: Άθροισμα προσθιοπίσθιας (anterosuperior) και πλάγιας (lateral) νεκρωτικής γωνίας σε ακτινογραφία της μηριαίας κεφαλής.

Το 1987 η Japanese Investigation Committee δημιουργεί ένα νέο σύστημα ταξινόμησης όπως είδαμε στην ενότητα 5.1.4 και κατατάσσει τις βλάβες σε σχέση με το ποσοστό της φορτιζόμενης (weight-bearing) επιφάνειας της κεφαλής που έχει προσβληθεί. Τα ισχία διακρίνονται με βάση το ποσοστό νέκρωσης σε τρεις κατηγορίες: μέχρι $1/3$, από $1/3$ μέχρι $2/3$ και πάνω από τα $2/3$ σε προσθιοπίσθιες ακτινογραφίες.

Το 1991 οι Ohzono et al. εισήγαγαν την έννοια της ακτινογραφικής θέσης της βλάβης που συσχετίζονται με την πρόγνωση της οστεονέκρωσης. Τα πορίσματα σχετικά με προσθιοπίσθιες ακτινογραφίες χρησιμοποιήθηκαν για την κατάταξη των βλαβών σε τρεις κατηγορίες. Βλάβες τύπου Α που καταλαμβάνουν το έσω ένα τρίτο ή και λιγότερο της φορτιζόμενης (weight-bearing) επιφάνειας της κεφαλής του μηριαίου οστού σπάνια χειροτερεύουν. Βλάβες τύπου Β που καταλαμβάνουν τα έσω δύο τρίτα ή λιγότερο της φορτιζόμενης επιφάνειας της κεφαλής είχε μια πρόγνωση ενδιάμεσης σοβαρότητας. Βλάβες τύπου C που καταλαμβάνουν τα έσω δύο τρίτων και περισσότερο της φορτιζόμενης επιφάνειας της κεφαλής είχαν τη χειρότερη πρόγνωση.

Σε μελέτη για την πρόγνωση μη-τραυματικής οστεονέκρωσης της μηριαίας κεφαλής εκτός από τον θέση της βλάβης, εκτιμήθηκε και η έκταση της βλάβης μετρώντας το ποσοστό της επιφάνειας της κεφαλής που έχει προσβληθεί (Sugano 1994). Η μέτρηση γίνεται σε προσθιοπίσθιες και σε πλάγιες ακτινογραφίες και ο εντοπισμός της κεφαλής και της νεκρωτικής βλάβης γίνονται με το χέρι. Διαπιστώθηκε συσχέτιση της έκτασης της βλάβης με την τελική έκβαση. Συγκεκριμένα, ισχία με βλάβη που εκτεινόταν πέρα από το εσωτερικό 1/3 της περιοχής φόρτισης και με ποσοστό έκτασης στην πλάγια ακτινογραφία μεγαλύτερο του 43% παρουσίασαν μεγάλα ποσοστά αποτυχίας (κακής έκβασης). Σε ασθενείς με μεταμόσχευση νεφρού με οστεονέκρωση και σε ασθενείς που υποβλήθηκαν σε οστεοτομία χρησιμοποίησαν την προηγούμενη μέθοδο οι Sugano et al και διαπίστωσαν ότι η εκτίμηση της νεκρωτικής βλάβης που βασίζεται στην ακτινογραφία δεν αρκεί για να χρησιμοποιηθεί στην πρόγνωση της οστεονέκρωσης, αλλά απαιτείται χρήση της μαγνητικής τομογραφίας (Kubo 1998, Inao 1999).

Το 1984 οι Steinberg et al. ανέπτυξαν συστήματα κατάταξης της οστεονέκρωσης με βάσει απλά ακτινογραφικά ευρήματα. Η σημαντική συμβολή της κατάταξής τους ήταν η προσθήκη του ποσοτικού προσδιορισμού της μηριαίας κεφαλής. Η έκταση της κεφαλής με οστεονέκρωση ποσοτικοποιήθηκε από γωνιακές μετρήσεις του τόξου της βλάβης από συνήθεις ακτινογραφίες.

Το 1995 οι Steinberg et al. πρότειναν ένα ποσοτικό σύστημα. Ισχία με οστεονέκρωση ομαδοποιήθηκαν σε επτά στάδια (0 έως VI) και σε 3 υποστάδια, ανάλογα με την έκταση της βλάβης: ήπια (mild), μέτρια (moderate) και σοβαρά (severe) έως τα στάδια V. Το πλεονέκτημα της τεχνικής των ήταν ότι στα στάδια II έως V που χρησιμοποιούσαν προσθιοπίσθιες και εγκάρσιες ακτινογραφίες θα μπορούσαν να

Οστεονέκρωση Μηριαίας Κεφαλής

ενσωματωθούν οι μαγνητικές τομογραφίες στο σύστημά των. Ωστόσο, η μέθοδος ήταν υπερβολικά περίπλοκη για να χρησιμοποιηθεί από τους κλινικούς ιατρούς και η αναπαραγωγιμότητα της μεθόδου δεν έγινε αποδεκτή.

Σε ασθενείς με *Συστηματικό Ερυθματώδη Λύκο* που αντιμετωπίστηκαν με τρυπανισμό με δείκτη Kerboul έκτασης βλάβης μεγαλύτερο από 200° διαπιστώθηκε προχωρημένο στάδιο της νέκρωσης και καθίζηση της αρθρικής επιφάνειας (Mont 1997). Για ισχία με γωνία Kerboul μικρότερη από 200° τα αποτελέσματα ήταν ικανοποιητικά σε ποσοστό 66%, ενώ αντίθετα στην ομάδα ισχίων με γωνία μεγαλύτερη από 200° το ποσοστό ήταν ικανοποιητικό σε ποσοστό μόλις 6%. Σε αξιολόγηση αποτελεσμάτων οστικού μοσχεύματος διαπιστώθηκε ότι βλάβες με δείκτη Kerboul και έκταση μεγαλύτερη των 200° σχετίζονται με μεγάλη πιθανότητα κακής έκβασης των χειρουργημένων ισχίων (Mont 1998, Mont 2001).

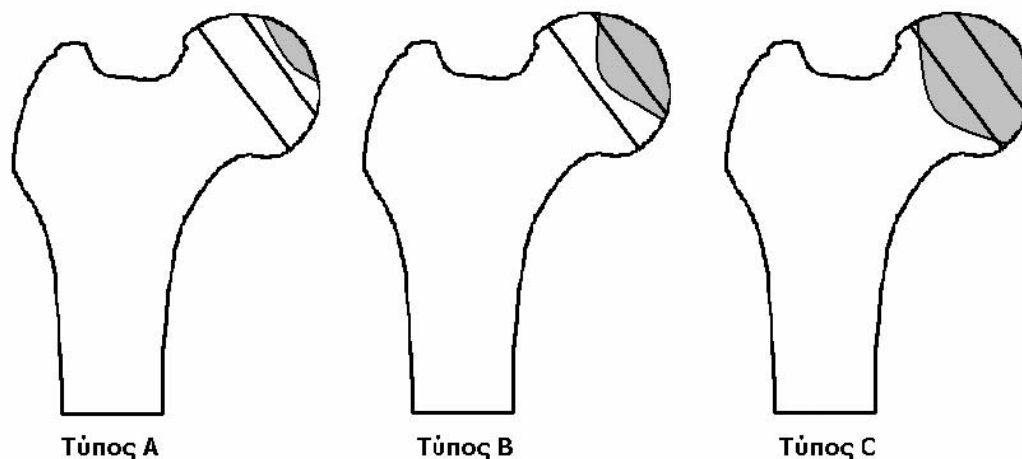
Σε ασθενείς που χειρουργήθηκαν με οστεοτομία (flexion osteotomy) για την θεραπεία οστεονέκρωσης μηριαίας κεφαλής διαπιστώθηκε ότι τα ισχία με συνδυασμό γωνιών νέκρωσης μικρότερο από 200° έχουν καλύτερη έκβαση από τα ισχία με μεγαλύτερη έκταση βλάβης (Galinnaro 2001). Σε ασθενείς που υποβλήθηκαν σε ημιαρθροπλαστική για στην θεραπεία της οστεονέκρωσης του ισχίου διαπιστώθηκε ότι ισχία με τιμή δείκτη Kerboul μεγαλύτερη από 200° είναι σημαντικός παράγοντας στον καθορισμό της έκβασης της ημιαρθροπλαστικής (Beaule 2001). Σε ασθενείς που αντιμετωπίστηκαν χειρουργικά με την εφαρμογή του τρυπανισμού στη διάσωση της μηριαίας κεφαλής χρησιμοποιήθηκε ο δείκτης Kerboul. Για πρώτη φορά δεν υπήρξε στατιστικά μεγάλη διαφορά στην έκταση της βλάβης μεταξύ των ισχίων με επιτυχή κλινική έκβαση και των ισχίων με κλινική αποτυχία (Smith 1995). Ο δείκτης Kerboul δίνει μια εικόνα της έκτασης της βλάβης αλλά δεν είναι μέθοδος ακριβούς εκτίμησης στην οποία να μπορεί να βασιστεί η πρόγνωση της νόσου. Σε μελέτη για στην αξιολόγηση αποτελεσμάτων συνδυασμού οστεοτομίας και αγγειακού μοσχεύματος για την στην αντιμετώπιση της οστεονέκρωσης μηριαίας κεφαλής (Fuchs 2003) δεν διαπιστώνεται στατιστικά σημαντική διαφορά στην τιμή του δείκτη Kerboul μεταξύ των ισχίων που είχαν πετυχημένη και των ισχίων που είχαν αποτυχημένη έκβαση.

Οστεονέκρωση Μηριαίας Κεφαλής

Σε ασθενείς που υποβλήθηκαν σε οστεοτομία για τη θεραπεία οστεονέκρωσης της μηριαίας κεφαλής χρησιμοποιήθηκαν προσθιοπίσθιες ακτινογραφίες και βατραχοειδής θέσης (Schneider 2002). Χρησιμοποιήθηκε το άθροισμα των νεκρωτικών γωνιών στις δύο λήψεις για δείκτη έκβασης. Τα ισχία κατατάχθηκαν σε ισχία με: νεκρωτική γωνία έως 160° , νεκρωτική γωνία από 160° έως 200° και νεκρωτική γωνία μεγαλύτερη από 200° . Διαπιστώθηκε ότι τα ισχία με άθροισμα νεκρωτικών γωνιών μικρότερο από 180° είχαν καλύτερη έκβαση σε σχέση με τα ισχία με άθροισμα μεγαλύτερο από 180° .

Σε ασθενείς που χειρουργήθηκαν με οστεοτομία για την θεραπεία οστεονέκρωσης μηριαίας κεφαλής μελετήθηκε η συσχέτιση της έκβασης της νόσου σε σχέση με τη θέση και την έκταση της βλάβης (Ito 1999). Για τον προσδιορισμό της θέσης χρησιμοποιήθηκε σύστημα κατάταξης της Japanese Investigation Committee.

Η εκτίμηση της έκτασης έγινε με βάση την ακτινική απόσταση της νεκρωτικής περιοχής από την περιφέρεια της κεφαλής ή «βάθος» βλάβης (Εικ. 6.1.1.2.) και οι βλάβες διακρίθηκαν σε τρεις τύπους A, B και C. Στον τύπο A η μέγιστη ακτινική απόσταση της βλάβης από την περιφέρεια είναι μικρότερη από 25% της διαμέτρου του κύκλου που περικλείει την κεφαλή. Στον τύπο B η απόσταση είναι από 25% μέχρι 50% της διαμέτρου και τέλος στον τύπο C η απόσταση είναι μεγαλύτερη από 50% της διαμέτρου. Διαπιστώθηκε ότι η έκταση αλλά και η θέση της βλάβης σχετίζονται με την έκβαση. Για την πρόγνωση οστεονέκρωσης στα αρχικά στάδια της νόσου κατέληξαν στο συμπέρασμα ότι το σύστημα Japanese Investigation Committee δεν είναι ακριβές.



Εικ. 6.1.1.2. Εκτίμηση της έκτασης της νεκρωτικής βλάβης με βάση την ακτινική απόσταση από την περιφέρεια της κεφαλής: οι βλάβες διακρίνονται σε τρεις τύπους: Α, Β και C, ανάλογα με το «βάθος» τους.

Η έκταση της βλάβης στην περιοχή φόρτισης καθορίζει την δυνατότητα εφαρμογής οστεοτομίας σε ισχία με οστεονέκρωση. Αντίστοιχη μέθοδο (διαίρεση σε τρία τμήματα) χρησιμοποιήθηκε για να υπολογιστεί το ποσοστό της φορτιζόμενης περιοχής ισχίων που δεν έχει υποστεί καθίζηση. Η εκτίμηση έγινε σε προσθιοπίσθια ακτινογραφία και το υπολογιζόμενο ποσοστό συσχετίστηκε με την έκβαση της οστεοτομίας. Διαπιστώθηκε ότι τα ισχία στα οποία το υγιές τμήμα είχε μήκος μικρότερο από το 1/3 της γραμμής φόρτισης έπαθαν εκ νέου καθίζηση σε ποσοστό 66% (Atsumi 1999). Τα ισχία με υγιές τμήμα από 1/3 μέχρι 2/3 της περιοχής φόρτισης είχαν 23% ποσοστό καθίζησης και τέλος τα ισχία με υγιές τμήμα μεγαλύτερο από τα 2/3 της περιοχής φόρτισης είχαν νέα καθίζηση σε ποσοστό 17%. Μια παραλλαγή της προηγούμενης μεθόδου με 5 ζώνες (Siguiet 2001) χρησιμοποιήθηκε για αξιολόγηση των αποτελεσμάτων μερικής αρθροπλαστικής όπου βλάβες στη ζώνη 2 και 3 είχαν ποσοστό αποτυχίας 18% ενώ βλάβες στη ζώνη 4 είχαν ποσοστό αποτυχίας 44%.

6.1.2. Χρήση μαγνητικής τομογραφίας

Η μαγνητική τομογραφία έχει αναγνωριστεί ως η μέθοδος με την μεγαλύτερη ευαισθησία για την πρώιμη διάγνωση της οστεονέκρωσης. Σε σύγκριση με την ακτινογραφία παρατηρείται μια αδυναμία της απλής ακτινογραφίας στη διάγνωση

Οστεονέκρωση Μηριαίας Κεφαλής

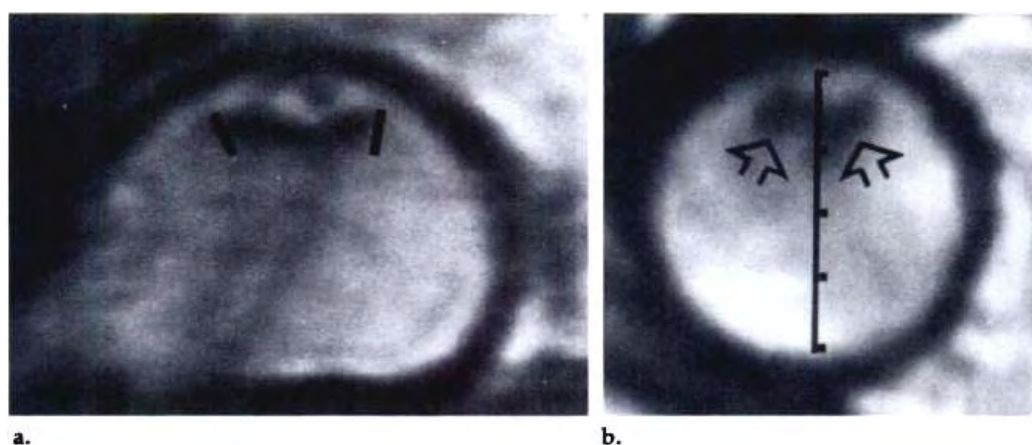
των μη εμπεριεχομένων, στην κοτύλη, βλαβών γεγονός που θεωρείται σημαντικό, δεδομένου της άσχημης πρόγνωσης που παρουσιάζουν οι βλάβες αυτές, με πιθανότητα καθίζησης 95% σε χρονικό διάστημα δύο ετών (Beltran 1990, Malizos 2001, Nishii 2002). Σε περαιτέρω έρευνα διαπιστώθηκε ότι η πρόγνωση της οστεονέκρωσης απαιτεί ακρίβεια που μπορεί να προκύψει μόνο μέσω της μαγνητικής τομογραφίας (Malizos 2007) και από τη μέτρηση της έκτασης και της θέσης της βλάβης.

Κρίνεται σκόπιμη η αξιοποίηση της πληροφορίας της MRI αναφορικά με την περιγραφή της βλάβης, σε όλα τα στάδια της νόσου. Μάλιστα η χρήση της πληροφορίας αυτής μπορεί να γίνει σε όλα τα ως τώρα χρησιμοποιούμενα συστήματα ταξινόμησης της. Δεδομένου μάλιστα, ότι η μαγνητική τομογραφία αποτελεί αναπόσπαστο στοιχείο της μελέτης ενός ασθενούς με υποψία οστεονέκρωσης της μηριαίας κεφαλής, δε προστίθεται επιπλέον κόστος ή καθυστέρηση στην προεγχειρητική εκτίμηση. Με τον τρόπο αυτό θα μπορούσε να βελτιωθεί σημαντικά η ακρίβεια και η προγνωστική αξία της σταδιοποίησης της οστεονέκρωσης με αποτέλεσμα την ορθότερη επιλογή θεραπευτικής μεθόδου και την αρτιότερη παρακολούθηση της εξέλιξης της νόσου, προς όφελος του ασθενούς. (Ζιμπής Α.Χ. Οστεονέκρωση Μηριαίας Κεφαλής Διερεύνηση - Αντιμετώπιση με Βιολογικές και Άλλες Μεθόδους. Διδακτορική Διατριβή . Λάρισα 2006).

Σε ασθενείς με οστεονέκρωση που αντιμετωπίστηκαν με τρυπανισμό χρησιμοποιήθηκαν στεφανιαίες (coronal) και μετωπιαίες (axial) τομές μαγνητικής τομογραφίας για να εκτιμηθεί η έκταση βλάβης της οστεονέκρωσης (Beltran 1990). Μετρώντας το ποσοστό της επιφάνειας της κεφαλής που έχει προσβληθεί διέκριναν 4 τύπους ισχίων: τύπος Α για ισχία χωρίς νέκρωση, τύπος Β για ισχία με ποσοστό βλάβης μέχρι 25% της επιφάνειας της κεφαλής, τύπος C για ισχία με ποσοστό βλάβης 25% μέχρι 50% και τύπος D για ισχία με ποσοστό βλάβης μεγαλύτερο από 50%. Η εκτίμηση της έκτασης γίνεται στο στεφανιαίο όσο και εγκάρσιο επίπεδο Εικ. 6.1.2.1. Η κεφαλή στη στεφανιαία τομή χωρίζεται σε 4 τόξα των 45^ο ανάλογα με το ποσοστό που καταλαμβάνει η βλάβη στην μηριαία κεφαλή. Η κεφαλή στην εγκάρσια τομή διαιρείται σε 4 ίσα τμήματα και ο αριθμός των τμημάτων δείχνει την έκταση της νεκρωτικής βλάβης. εκτίμηση της έκτασης γίνεται (τόσο στο μετωπιαίο όσο και στο οβελιαίο επίπεδο) στην τομή που παρουσιάζει το

Οστεονέκρωση Μηριαίας Κεφαλής

μεγαλύτερο ποσοστό νέκρωσης. Στο μετωπιαίο επίπεδο, το άνω τμήμα (ημικύκλιο) της κεφαλής διαιρείται σε 4 τμήματα (τόξα) 45° και το ποσοστό της βλάβης αντιστοιχίζεται στη γωνία που καταλαμβάνει. Για παράδειγμα, γωνίες 45° ως 90° αντιστοιχούν σε ποσοστό 25% ως 50%. Στο οβελιαίο επίπεδο σχεδιάζεται η κατακόρυφη διάμετρος του κύκλου (κεφαλής) η οποία και διαιρείται σε 4 ίσα τμήματα (Εικόνα 3.6). Ο αριθμός των τμημάτων στα οποία εκτείνεται η βλάβη δείχνει το μέγεθος της νέκρωσης. Διαπιστώθηκε ότι τα ισχία των τύπων C D έπαθαν καθίζηση σε ποσοστό 43% και 87% αντίστοιχα.



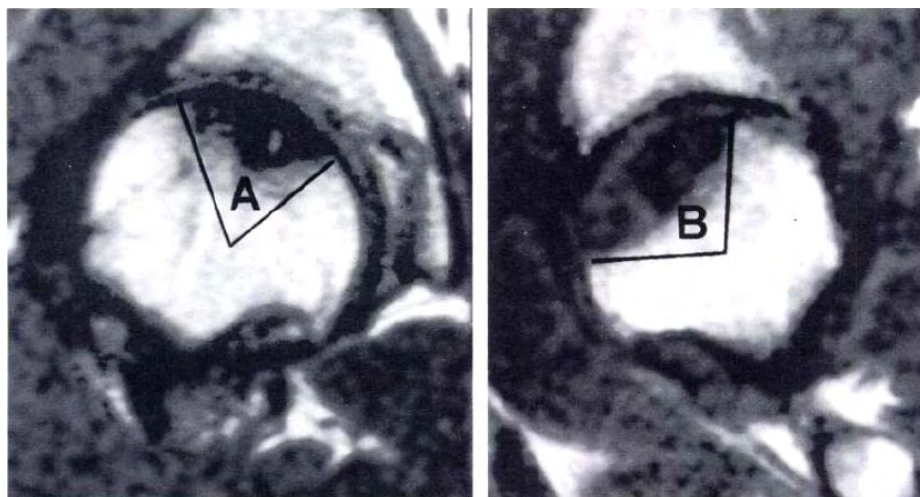
Εικ. 6.1.2.1. Οστεονέκρωση ομάδας B με βλάβη λιγότερο από 25% στο τμήμα φόρτισης της κεφαλής του μηριαίου. (α) Στεφανιαία (coronal) τομή MRI παρουσιάζει μια μικρή βλάβη οστεονέκρωσης καταλαμβάνοντας περίπου 45° (τμήμα μεταξύ των γραμμών) του τμήματος φόρτισης της κεφαλής της μηριαίας κεφαλής. (β) μετωπιαία (axial) τομή MRI εικόνας δείχνει τη διάσταση προσθιοπίσθια περιοχή της βλάβης που είναι ίση με το 1/4 στην εμπρόσθια πλευρά του τμήματος φόρτισης της μηριαίας κεφαλής (βέλη).

Το 1993 οι Lafforgue et al. για να περιγράψουν την έκταση της βλάβης μέτρησαν 3 ποσοτικές παραμέτρους σε συνεχόμενες κεντρικές μετωπιαίες μαγνητικές τομές, που αντιστοιχούν στο έσω τμήμα 2 cm-πλάτους της μηριαίας κεφαλής: την νεκρωτική γωνία που εμπεριέχει την οστεονέκρωση με κέντρο τον κύκλο της μηριαίας κεφαλής, το ποσοστό νέκρωσης της περιοχής φόρτισης (μήκος τόξου οστεονέκρωσης δια της περιοχής φόρτισης της κοτύλης) και το ποσοστό της επιφάνειας της κεφαλής που έχει οστεονέκρωση (εμβαδόν νεκρωτικής βλάβης δια εμβαδόν κύκλου)(Lafforgue 1993).

Οστεονέκρωση Μηριαίας Κεφαλής

Οι τιμές ήταν αισθητά χαμηλότερες στην ομάδα με καλά κλινικά ή ακτινολογικά αποτελέσματα σε σχέση με την ομάδα με τα φτωχά αποτελέσματα. Έτσι διαπιστώθηκε ότι η μέθοδος είναι ακριβής για τη χρήση στην πρόγνωση της οστεονέκρωσης. Ωστόσο, αργότερα διαπιστώθηκε ότι μέθοδος αυτή ήταν μάλλον πολύπλοκη για κλινική εφαρμογή (Ha 2006).

Για την εκτίμηση της έκτασης της νεκρωτικής βλάβης χρησιμοποιήθηκε συνδυασμός από στεφανιαίες και οβελιαίες τομές μαγνητικής τομογραφίας σε αποτελέσματα ασθενών με τρυπανισμό (Κοο 1995). Το τόξο της νεκρωτικής περιοχής της κεντρικής στεφανιαίας (midcoronal) μαγνητικής τομής A και το τόξο της κεντρικής οβελιαίας (midsagittal) τομής B χρησιμοποιήθηκαν για να προσδιορίσουν ποσοτικά την έκταση της βλάβης της οστεονέκρωσης χρησιμοποιώντας τον τύπο: $(A/180) \times (B/180) \times 100$
Εικ. 6.1.2.2.



Εικ. 6.1.2.2. Ο υπολογισμός του δείκτη νέκρωσης χρησιμοποιώντας MRI. A είναι η γωνία της νεκρωτικής βλάβης σε κεντρική στεφανιαία (mid-coronal) τομή και B είναι η γωνία της νεκρωτικής βλάβης σε κεντρική οβελιαία (mid-sagittal) τομή.

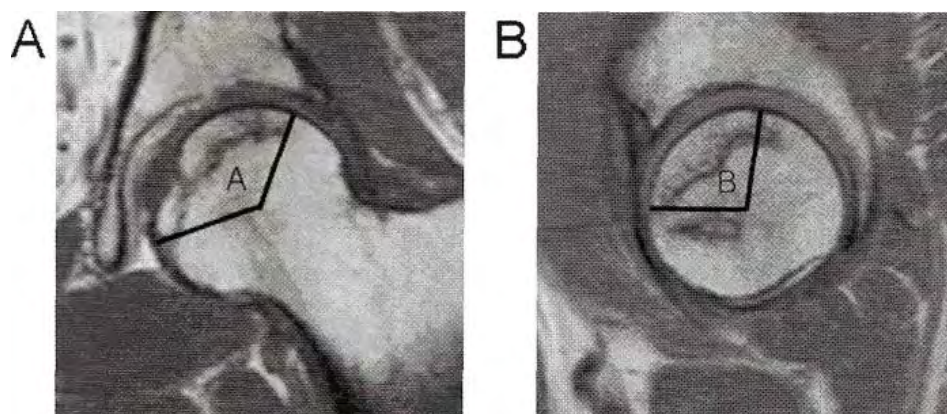
Για ισχία με δείκτη έως 33 η έκταση χαρακτηρίζεται μικρή, από 34 έως 66 χαρακτηρίζεται μέτρια και από 67 έως 100 μεγάλη. Για τα ισχία με δείκτη μέτριο η καθίζηση ήταν 95% ενώ για τα ισχία με μεγάλο δείκτη ήταν 100%. Για να υπολογιστεί ο δείκτης χρειάζεται υπολογιστής ή πίνακας μετατροπής. Οι συγγραφείς βρήκαν ο δείκτης αυτός να είναι ένα σημαντικό για την πρόβλεψη της κατάρρευση της μηριαίας κεφαλής, τόσο σε ισχία που αντιμετωπίστηκαν συντηρητικά όσο και

Οστεονέκρωση Μηριαίας Κεφαλής

ισχία που αντιμετωπίστηκαν με τρυπανισμό. Υπολόγισαν δείκτη για την εκτίμηση έκτασης της νέκρωσης αντί για μια πραγματική μέτρηση του πραγματικού όγκου.

Αργότερα η μέθοδος τροποποιήθηκε γιατί διαπιστώθηκε ότι ο δείκτης νέκρωσης σε βλάβες στο εμπρόσθιο άνω τμήμα της μηριαίας κεφαλής τείνει να υποεκτιμά την έκταση της βλάβης (Cherian et al 2003). Χρησιμοποίησαν στεφανιαίες και οβελιαίες τομές όχι τις κεντρικές τομές αλλά εκεί που παρουσιάζεται η μεγαλύτερη έκταση της νεκρωτικής βλάβης. Κατ' αυτό τον τρόπο αποκάλυπταν μεγαλύτερο μέρος της νεκρωτικής βλάβης κάνοντας την μέθοδο ποιο αξιόπιστη. Η μέθοδος είναι γνωστή σαν τροποποιημένος δείκτης νεκρωτικής έκτασης (modified index of necrotic extent). Δημιούργησαν 2 κατηγορίες με τις μετρήσεις των γωνιών: Στα ισχία με βλάβη <40%, και σε ισχία με βλάβη >40% της μηριαίας κεφαλής. Ήταν πολύ μικρή η κατάρρευση στα ισχία της πρώτης ομάδας, σε σχέση με την δεύτερη ομάδα.

Η χρήση του δείκτη Kerboul με μαγνητική τομογραφία χρησιμοποιήθηκε σε ασθενείς με οστεονέκρωση σε αρχικά στάδια (Ficat stages I, IIA, and IIB)(Ficat 1985). Χρησιμοποιήθηκε συνδυασμός από κεντρικές στεφανιαίες (midcoronal) και κεντρικές οβελιαίες (midsagittal) τομές μαγνητικής τομογραφίας αντί για τόξα σε προσθοπίσθιες και πλάγιες ακτινογραφίες (Ha 2006). Υπολογίστηκε το αθροισμάτων δύο γωνιών Εικ 6.1.2.3. Βάσει του μεγέθους της συνδυασμένης νεκρωτικής γωνίας που σχηματίζεται τα ισχία ταξινομήθηκαν σε 4 κατηγορίες: βαθμός 1 για συνδυασμένη νεκρωτική γωνία (<200°), βαθμός 2 από (200° έως 249°), βαθμός 3 (250° έως 299°), και βαθμός 4 (>300°). Μετά από την αρχική εκτίμηση οι ασθενείς αντιμετωπίστηκαν τυχαία είτε με τρυπανισμούς είτε με μη χειρουργική επέμβαση για 5 χρόνια σαν ελάχιστο χρόνο παρακολούθησης. Τα αποτελέσματα έδειξαν ότι όλα τα ισχία που είχαν συνδυασμένη νεκρωτική γωνία >240° υπέστησαν καθίζηση και ανήκουν στην ομάδα υψηλού κινδύνου. Στα ισχία με συνδυασμένη νεκρωτική γωνία από 190° έως 240° ποσοστό 50% υπέστησαν καθίζηση και ανήκουν στην ομάδα μέτριου κινδύνου.



Εικ. 6.1.2.3. Ο υπολογισμός της συνδυασμένης νεκρωτικής γωνίας από μαγνητικές τομές A: Η γωνία της νεκρωτικής περιοχής σε κεντρική στεφανιαία (midcoronal) τομή. B: η γωνία της νεκρωτικής περιοχής σε κεντρική οβελιαία (midsagittal) τομή. Συνδυασμένη νεκρωτική γωνία = A + B.

6.2 Υπολογισμός τρισδιάστατης εκτίμησης έκτασης βλάβης

Μία νέα μέθοδος με 3D ανάλυση παρουσιάστηκε το 1998 όπου γίνονταν εκτίμηση του όγκου και της επιφάνειας νέκρωσης με οβελιαίες τομές μαγνητικής τομογραφίας (Kim 1998). Ο χειριστής εντοπίζει με το χέρι την περιοχή της βλάβης (με τη βοήθεια λογισμικού) και την περιοχή της κεφαλής και μετρούνται τα αντίστοιχα εμβαδά. Υπολογίζεται συνολικά το άθροισμα των εμβαδών της βλάβης και της κεφαλής σε όλες τις τομές. Αυτή η μέθοδος προτείνει δείκτες που περιγράφουν τα τρισδιάστατα χαρακτηριστικά της βλάβης, όγκο και εξωτερική επιφάνεια, αλλά δεν υπολογίζουν το ποσοστό της βλάβης στη κεφαλή.

Οι Steinberg et al. το 1999 υπολόγισαν το ποσοστό του όγκου της μηριαίας κεφαλής που έχει νεκρωθεί. Η μέθοδος χρησιμοποιήθηκε για να ερευνηθεί η σχέση της βλάβης με την έκβαση της οστεονέκρωσης. Η μέθοδος χρησιμοποιεί μετωπιαίες εικόνες μαγνητικής τομογραφίας με πάχος 5 mm χρησιμοποιώντας το ειδικό πρόγραμμα επεξεργασίας ιατρικής εικόνας Analyze (Mayo Foundation). Στη μέθοδο των Steinberg et al. ο χειριστής περιγράφει, σε κάθε τομή, το περίγραμμα της κεφαλής και το περίγραμμα της βλάβης με το χέρι. Το εμβαδόν κάθε περιοχής πολλαπλασιάζετε με το άθροισμα του πάχους τομής και της απόστασης μεταξύ τομών τελικά προκύπτει ο όγκος της νέκρωσης για την συγκεκριμένη τομή. Αθροίζοντας τους μερικούς όγκους όλων των τομών προκύπτουν οι συνολικοί όγκοι βλάβης και κεφαλής, από τους οποίους υπολογίζεται το ποσοστό νέκρωσης.

Οστεονέκρωση Μηριαίας Κεφαλής

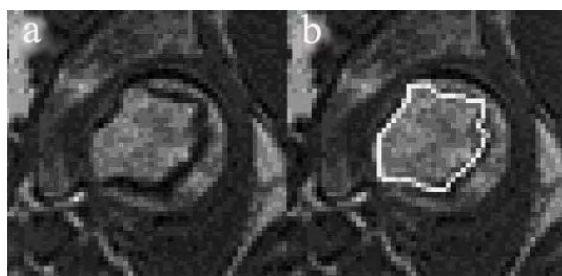
Πολλοί συγγραφείς έχουν εκφράσει την ανησυχία ότι η ογκομετρική μέτρηση είναι τεχνικά πολύ απαιτητική για γενική χρήση, και έτσι έχουν αποδεχτεί τη χρήση μια απλούστερης, αλλά με λιγότερη ακρίβεια μέθοδο. Είναι οι διαθέσιμες τεχνικές για τη μέτρηση του όγκου υπερβολικά περίπλοκες για γενική χρήση; Εάν ναι, είναι ικανοποιητικό να χρησιμοποιούνται απλούστεροι μέθοδοι, όπως διάφορες γωνιακές μετρήσεις που έχουν περιγραφεί; Ποια είναι η πιο πρακτική κλινική μέθοδος για τον προσδιορισμό της έκτασης της νεκρωτικής βλάβης στη μηριαία κεφαλή; Για να δοθούν απαντήσεις σε όλες αυτές τις ερωτήσεις, έγινε αξιολόγηση και σύγκριση δυο μεθόδων που χρησιμοποιούν μετρήσεις γωνιών με μια καθιερωμένη μέθοδο για τον καθορισμό του όγκου της νεκρωτικής βλάβης (Steinberg 2006). Η έκταση της οστεονέκρωσης στη μηριαία κεφαλή υπολογίστηκε με 3 μεθόδους: Ο όγκος της βλάβης υπολογίζεται με ψηφιακή ανάλυση, οι μετρήσεις γωνιών υπολογίζονται όπως περιγράφεται από τους Kerboul et al. και από τους Koo and Kim (όπως περιγράφεται από τους Cherian et al). Για τους Koo and Kim χρησιμοποιήθηκαν μετωπιαίες και οβελιαίες τομές μαγνητικής για τις μετρήσεις και ήταν εύκολο να προσαρμοστούν για την παρούσα μελέτη σε προσθιοπίσθιες και πλευρικές ακτινογραφίες. Τα αποτελέσματα έδειξαν ότι η ογκομετρικός προσδιορισμός είναι η πιο αξιόπιστη μέθοδος. Η μέθοδος Kerboul υπερεκτίμησε τις νεκρωτικές βλάβες 81% σαν "Μεγάλες". Η τροποποιημένη μέθοδος Koo and Kim παρείχε μια πιο ήπια κατανομή του μεγέθους της βλάβης σε ποσοστό ακρίβειας 74%.

Το 2000 προτάθηκε μια νέα μέθοδος για τον υπολογισμό του ποσοστού του όγκου της κεφαλής που έχει προσβληθεί από οστεονέκρωση με τη χρήση μετωπιαίων MRI τομών με πάχος 5mm (Hernigou and Lambotte 2000). Σε κάθε τομή ο χειριστής τοποθετεί ένα κανάβο και μετράει τα τετράγωνα (1x1 mm το καθένα) που καλύπτουν την βλάβη και τα τετράγωνα που καλύπτουν την κεφαλή. Το εμβαδόν της βλάβης πολλαπλασιάζετε με το πάχος της τομής και προκύπτει ο λόγος της τομής στη συγκεκριμένη τομή. Ο όγκος της κεφαλής υπολογίζεται θεωρώντας την κεφαλή ως σφαίρα, με ακτίνα που εντοπίζεται στην τομή που η κεφαλή παρουσιάζει το μεγαλύτερο μέγεθος. Διαιρώντας τους δύο όγκους προκύπτει το ποσοστό όγκου νέκρωσης. Το άθροισμα όλων των τομών δίνει τον όγκο της νέκρωσης. Χρησιμοποίησαν υπολογιστή το 2001 και βελτίωσαν τη μέθοδό τους (Hernigou και Lambotte 2001). Συγκρίνανε τον όγκο που υπολόγισε η μέθοδος με τον πραγματικό

Οστεονέκρωση Μηριαίας Κεφαλής

από κεφαλές που είχαν αφαιρεθεί από ολική ορθοπλαστική και διαπίστωσαν ότι η μέθοδος παρέχει ακριβή αποτελέσματα.

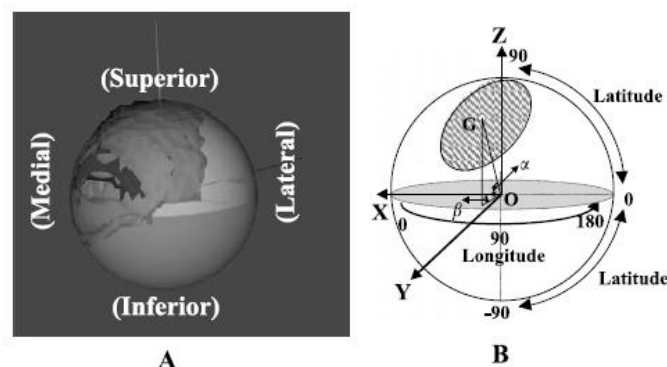
Οι Nishii et al. το 2002 αξιολόγησαν τη σημασία της θέσης, χρησιμοποιώντας μια τρισδιάστατη μέθοδο ποσοτικού προσδιορισμού με αρκετή δυσκολία ποσοτικού προσδιορισμού θέσης λόγω της μεγάλης διακύμανσης των νεκρωτικών βλαβών. Η μέθοδος που εφαρμόζεται βασίζεται στη μαγνητική τομογραφία και αναγνωρίζει τη νεκρωτική επιφάνεια με το χέρι χρησιμοποιώντας υπολογιστή Εικ. 6.2.1.



Εικ. 6.2.1. Σε κάθε στεφανιαία (coronal) MR τομή (a), η νέκρωση σκιαγραφείται με (λευκή γραμμή) για να γίνει τρισδιάστατη ανασύνθεση της βλάβης (b).

Αντίστοιχα, η κεφαλή θεωρείται μια σφαίρα με ακτίνα που ορίζεται από την κεντρική μετωπική τομή της μαγνητικής τομογραφίας Εικ. 6.2.2. Η μέθοδος που υπολογίζει το ποσοστό της νέκρωσης και της σχετικής θέσης της κεφαλής (απόσταση του κέντρου βάρους της βλάβης από το κέντρο της σφαίρας). Θα πρέπει να σημειωθεί ότι η τεχνική αυτή απαιτεί μικρή απόσταση μεταξύ των MRI τομών (1 mm).

Οι συγγραφείς προτείνουν το μέγεθος και η θέση της βλάβης πρέπει να προσδιοριστούν. Όταν η βλάβη είναι μικρή, και ιδιαίτερα όταν βρίσκεται στο εμπρόσθιο άνω τμήμα της κεφαλής του μηριαίου οστού, υπάρχει κίνδυνος κατάρρευσης.



Εικ. 6.2.2. (A) Η κεφαλή του μηριαίου οστού θεωρείται μια σφαίρα με ακτίνα που ορίζεται από την κεντρική μετωπική τομή της μαγνητικής τομογραφίας. (B) Διακρίνεται το κέντρο της σφαίρας O , το Γεωγραφικό Πλάτος (Latitude) και το γεωγραφικό μήκος (Longitude) καθώς και το κέντρο βάρους της νέκρωσης.

Το ποσοστό επί τοις εκατό του όγκου, το γεωγραφικό πλάτος και μήκος του κέντρου βάρους της νεκρωτικής βλάβης υπολογίστηκαν Εικ. 6.2.2. (A). Το σύστημα συντεταγμένων της μηριαίας κεφαλής που θεωρείται σαν σφαιρική μπάλα ορίζεται ως εξής: Ο αποτελεί το κεντρικό σημείο της μηριαίας κεφαλής θεωρούμενο σαν μια σφαιρική μπάλα, το G είναι το κέντρο βάρους της νεκρωτικής βλάβης (ριγέ περιοχή), Ο x άξονας είναι από την το κέντρο O στο έσω της κεφαλής του μηριαίου οστού, ο y άξονας είναι κάθετος προς το x άξονα και έχοντας κατεύθυνση προς το πρόσθιο κορυφή, και ο z άξονας ο οποίος είναι κάθετος προς τους x και y άξονες Εικ. 6.2.2. (B).

Μετασχηματισμοί συντεταγμένων χρησιμοποιήθηκαν για να χαρτογραφήσουν τις MRI τομές στο τοπικό σύστημα συντεταγμένων της μηριαίας κεφαλής, καθώς η θέση της νεκρωτικής βλάβης υπολογίστηκε. Το κέντρο βάρους $G = (\bar{x}, \bar{y}, \bar{z})$ της νεκρωτικής βλάβης υπολογίστηκε με βάση την ακόλουθη εξίσωση:

$$\bar{x} = 1/n \sum_{i=1}^n x_i, \quad \bar{y} = 1/n \sum_{i=1}^n y_i, \quad \bar{z} = 1/n \sum_{i=1}^n z_i$$

όπου n είναι ο συνολικός αριθμός των voxels που αντιστοιχεί στη νεκρωτική βλάβη της μαγνητικής τομογραφίας και (x_i, y_i, z_i) είναι το κέντρο του κάθε voxel. Το γεωγραφικό πλάτος και μήκος του κέντρου βάρους της νεκρωτικής βλάβης ορίζονται ως α και β και υπολογίστηκαν ως εξής:

$$\alpha = \sin^{-1}(\bar{z} / \sqrt{\bar{x}^2 + \bar{y}^2 + \bar{z}^2}), \quad \beta = \tan^{-1}(\bar{y} / \bar{x})$$

Οστεονέκρωση Μηριαίας Κεφαλής

Οι συγγραφείς εξέτασαν 65 ισχία σε μια συνεχή σειρά από 47 ασθενείς με οστεονέκρωση χωρίς ακτινολογικές ενδείξεις κατάρρευσης οι οποίοι υποβλήθηκαν σε μαγνητική τομογραφία.

Κατά την περίοδο της μελέτης σε 33 ισχία αναπτύχθηκε ακτινολογική εξέλιξη της μηριαίας κεφαλής, ενώ τα υπόλοιπα 32 ισχία δεν κατέρρευσαν. Η περίοδος παρακολούθησης των 32 ισχίων που δεν κατέρρευσαν ήταν κατά μέσο όρο σε 30 μήνες (εύρος: 24-37 μήνες). Από τα 33 ισχία που κατέρρευσαν, σε 13 έγινε ολική αρθροπλαστική ισχίου, και σε 3 έγινε οστεοτομία. Ένα σημαντικό υψηλότερο ποσοστό σε ισχία που κατέρρευσαν ανήκαν σε άνδρες από ότι σε ισχία που δεν κατέρρευσαν. Η ηλικία, το αν είναι αμφοτερόπλευρα τα ισχία ή όχι, οι αιτιολογικοί παράγοντες, και το αρχικό ακτινολογικό στάδιο δεν έδειξαν καμία συσχέτιση με τη συχνότητα ακτινολογικής κατάρρευσης. Το ποσοστό όγκου, το γεωγραφικό πλάτος, και μήκος της νεκρωτικής βλάβης μετρήθηκαν. Μεταξύ αυτών των παραμέτρων, ο όγκος επί τοις εκατό της νεκρωτικής βλάβης ήταν σημαντικά μεγαλύτερος στα ισχία που κατέρρευσαν ενώ η ηλικία, το φύλλο, αν τα ισχία είναι αμφοτερόπλευρα ή όχι, η χρήση στεροειδών, το αρχικό ακτινολογικό στάδιο, το γεωγραφικό πλάτος και το γεωγραφικό μήκος της βλάβης δεν ήταν. Τρεις ομάδες έχουν προσδιοριστεί για τον όγκο βλάβης: ομάδα Α, μικρού όγκου (λιγότερο από 15%) ομάδα Β, μεσαίου όγκου (15-30%) και ομάδα Γ, μεγάλου όγκου (μεγαλύτερο από 30%). Από τα 16 ισχία στην ομάδα Α, 1 (6%) κατέρρευσε, από τα 19 ισχία της ομάδας Β, 8 (42%) κατέρρευσε, καθώς και από τα 30 ισχία στην ομάδα Γ, 24 (80%) κατέρρευσε. Οι διαφορές στην συχνότητα εμφάνισης της κατάρρευσης μεταξύ των ομάδων Α και Β, καθώς και μεταξύ ομάδων Β και Γ ήταν στατιστικά σημαντικές. Σε ισχία με μεγάλες βλάβες (ομάδα Γ), η πιθανότητα της κατάρρευσης έδειξε ότι δεν παρατηρήθηκε συσχετισμός με το γεωγραφικό πλάτος ή το γεωγραφικό μήκος της βλάβης. Σε ισχία με μικρές ή μεσαίας βλάβες (ομάδα Α ή Β), τα ισχία που κατέρρευσαν είχαν μεγαλύτερο άθροισμα γεωγραφικού πλάτους και γεωγραφικού μήκους από εκείνες που δεν κατέρρευσαν.

Στις ομάδες Α και Β, τα 9 ισχία που κατέρρευσαν είχαν σημαντικά υψηλότερο άθροισμα γεωγραφικού πλάτους και γεωγραφικού πλάτους της βλάβης (μέσος όρος: 128) από τα 26 ισχία που δεν κατέρρευσαν (μέση τιμή: 99). Ακόμη και αλλοιώσεις μικρού ή μεσαίου όγκου που βρίσκεται στο προσθιοπίσθιο τμήμα της μηριαίας κεφαλής, και που κυμαίνονται από 40° έως 70° του γεωγραφικού πλάτους και 50° έως 100° του γεωγραφικού μήκους, έδειξαν κίνδυνο κατάρρευσης.

Οι Bassounas et al. το 2007 αξιολόγησαν το αποτέλεσμα σε ασθενείς που αντιμετώπιστηκαν με μοσχεύματα περόνης σε σχέση με προεγχειρητικό όγκο της νεκρωτικής βλάβης. Με μαγνητική τομογραφία μελετήθηκαν 58 ασθενείς (87 ισχία) πάσχοντες από οστεονέκρωση της μηριαίας κεφαλής. Μια ημιαυτόματη μέθοδος βασισμένη σε οκτημόρια για τη μέτρηση της βλάβης (Malizos 2001), πραγματοποιήθηκε με T1-w μαγνητικές τομογραφίες. Ο μέσος χρόνος μετεγχειρητικής παρακολούθησης ήταν 7,8 χρόνια. Εξήντα τρία ισχία είχαν επιτυχία και 24 απέτυχαν και υποβλήθηκαν σε ολική αρθροπλαστική ισχίου μέσα σε χρονικό διάστημα 2-4 χρόνια μετά την αρχική επέμβαση. Το ποσοστό των αποτυχιών για τα ισχία των αρρένων ασθενών ήταν υψηλότερη από ό, τι σε γυναίκες ασθενείς. Επλήγησαν περισσότερο τα εμπρόσθια άνω έσω και οπίσθια άνω έσω οκτημόρια. Το προγνωστικό αυτό σχήμα όπως αναφέραμε στην ενότητα 5.2.4 με μια προγνωστική ακρίβεια της τάξεως του 85% έδειξε ότι:

Τα ισχία των κλάσεων IIa, IIb και IIIa έχουν καλή πρόγνωση, τα ισχία κλάσης IIIb με ποσοστό όγκου νέκρωσης του ASL οκτημορίου μικρότερο από 50% έχουν καλή πρόγνωση, και τα ισχία κλάσης IIIb με ποσοστό όγκου νέκρωσης του ASL οκτημορίου >50% έχουν κακή πρόγνωση. Το προτεινόμενο σχήμα θα πρέπει να επικυρωθεί για την προγνωστική αξία του και με άλλες θεραπευτικές επιλογές θεραπείας διατήρησης άρθρωσης του ισχίου, όπως είναι οι τρυπανισμοί, η εμφύτευση πορώδους ράβδου τανταλίου και η οστεοτομία.

7. Θεραπευτική αντιμετώπιση της οστεονέκρωσης

Από τα τέλη της δεκαετίας του 1960, διάφορες μελέτες έχουν αξιολογήσει την αποτελεσματικότητα των τεχνικών δυνατοτήτων για τη θεραπεία της οστεονέκρωσης της μηριαίας κεφαλής, όπως είναι η αποσυμπίεση με τρυπανισμούς, η χρήση μη αγγειομένων οστικών μοσχευμάτων, η χρήση μοσχεύματος αγγειομένης περόνης και (nonvascularized fibular) μη αγγειομένη περόνη ως οστικά μοσχεύματα, και οστεοτομίες στροφής ή κάμψης.

7.1 Θεραπεία με επεμβάσεις διάσωσης της κεφαλής

Οστεονέκρωση Μηριαίας Κεφαλής

Η θεραπευτική προσέγγιση της οστεονέκρωσης είναι δυνατό να διαχωριστεί σε δύο μεγάλες κατηγορίες σε εκείνες που προσπαθούν να διασώσουν την υπάρχουσα άρθρωση του ισχίου και σε εκείνες που προχωρούν σε αντικατάσταση της άρθρωσης. Οι πρώτες μέθοδοι έχουν σκοπό την πρόληψη της καθίζησης της μηριαίας κεφαλής για όσο το δυνατόν περισσότερο διάστημα πριν την καταστροφής της μηριαίας κεφαλής.

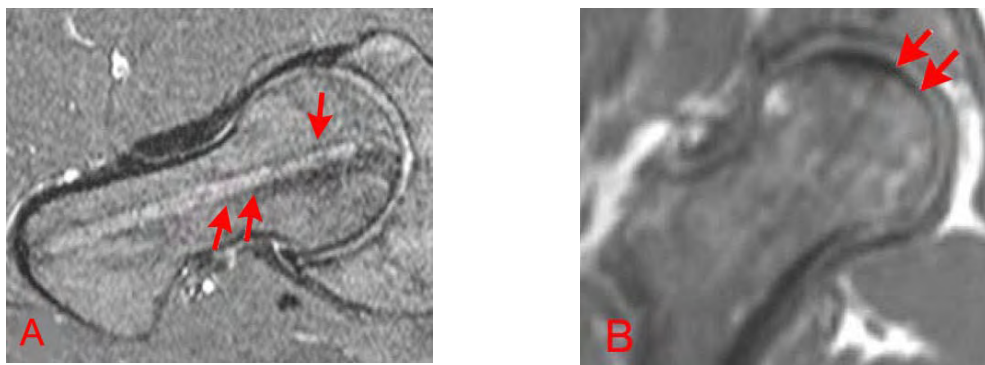
7.1.1 Συντηρητική αντιμετώπιση

Οι τεχνικές αυτές ονομάζονται «συντηρητικές» επειδή διασώζουν την κεφαλή. Οι χειρουργικές αυτές διαδικασίες στοχεύουν στη μείωση της ενδομυελικής πίεσης, στην απομάκρυνση της νεκρωτικής περιοχής από τη ζώνη φορτίσεως (weight bearing area), στην αποκατάσταση της αιμάτωσης στη νεκρωτική περιοχή ή και στη διόρθωση της καθίζησης της αρθρικής επιφάνειας. Όταν η νεκρωτική βλάβη είναι μικρότερη από το 15% της αρθρικής επιφάνειας και επίσης βρίσκεται εκτός περιοχής φόρτισης τότε η θεραπεία μπορεί να περιοριστεί σε συντηρητικά μέτρα όπως αναλγητικά και αποφόρτιση. Τα μέτρα αυτά ανακουφίζουν τον ασθενή από το άλγος αλλά συνήθως δεν αναστέλλουν την πρόοδο και την εξέλιξη της νόσου (Musso 1986, Stulberge 1991). Οι Mont et al το 1996 σε μελέτη μεταξύ χειρουργικής και συντηρητικής αντιμετώπισης ασθενών με οστεονέκρωση το ποσοστό όπου η αντιμετώπιση σημείωσε επιτυχία ήταν διπλάσιο στην ομάδα που αντιμετωπίστηκε χειρουργικά με τρυπανισμούς. Γενικά θεωρείται μέθοδος μικρής επεμβατικότητας και ασφαλής. Η πιο συχνά παρατηρούμενη επιπλοκή είναι το κάταγμα του ισχίου σε ένα ποσοστό 0-18% (Mont 1996).

7.1.2 Αποσυμπίεση με τρυπανισμούς

Ο τρυπανισμός (core decompression) έχει σαν στοχο στο να αυξήσει την κυκλοφορία του αίματος, να μειώσει την ενδοοστική πίεση, και να οδηγήσει στη δημιουργία νέου οστού (Mihalko 2003). Σπάνια αναστέλλει την πορεία της νόσου αλλά σε πολύ μικρές σε έκταση βλάβες καθυστερεί για αρκετά χρόνια την ολική αρθροπλαστική. Εικ 7.1.2.

Οστεονέκρωση Μηριαίας Κεφαλής



Εικ 7.1.2. Τρυπανισμοί (core decompression) μηριαίας κεφαλής με οστεονέκρωση. Στόχος είναι οι τρυπανισμοί να συμπεριλάβουν όλοι την έκταση της βλάβης. Α, Β φαίνεται το ίχνος της φρέζας εντός της νεκρωτικής βλάβης.

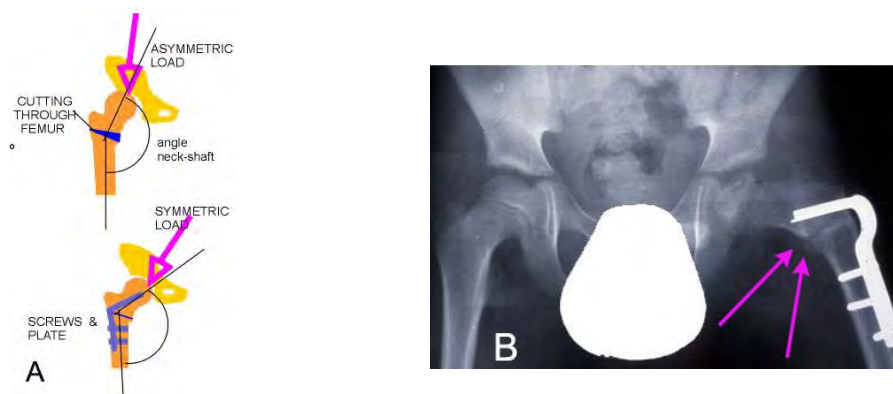
7.1.3. Χρήση οστικών μοσχευμάτων

Οι τεχνικές οστικών μοσχευμάτων έχουν χρησιμοποιηθεί με σκοπό την απομάκρυνση του νεκρωμένου οστού και την αντικατάστασή του με υγιές αγγειούμενο οστό ή με μη-αγγειούμενο. Στόχος της εφαρμογής των μοσχευμάτων είναι η αύξηση της αντοχής της κεφαλής αλλά και η ενίσχυση της διαδικασίας αναγέννησης του οστού (Steinberg 1984, Steinberg 1998, Pavlovic 1999).

7.1.4 Οστεοτομίες

Ο στόχος της είναι να απομακρύνει τη βλάβη λόγω νέκρωσης από την περιοχή φόρτισης της άρθρωσης (weight bearing area). Στη θέση του προσβεβλημένου οστού στρέφεται και τοποθετείται υγιές τμήμα της κεφαλής, το οποίο μπορεί να αντέξει στην φόρτιση από το βάρος του σώματος Εικ. 7.1.4.Α και Β. Είναι επέμβαση με υψηλό ποσοστό επιπλοκών και κυρίως επέμβαση που επηρεάζει αρνητικά την αντικατάσταση του ισχίου με ολική αρθροπλαστική που κάποια στιγμή στο μέλλον πιθανότατα θα ακολουθήσει.

Οστεονέκρωση Μηριαίας Κεφαλής

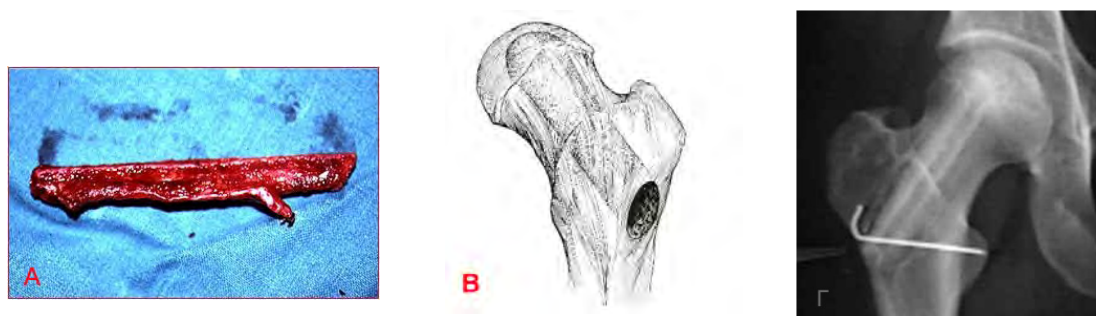


Εικ.7.1.4. Α. Διακρίνονται δύο τύποι οστεοτομίας. Β. Ακτινογραφία όπου διακρίνεται οστεοτομία στο αριστερό ισχίο.

Αν και οι Sugioaka et al το 1992 αναφέρουν πολύ καλά αποτελέσματα της οστεοτομίας νεώτερη μελέτη(Rijnen 2005) δε θεωρεί την τεχνική των οστεοτομιών αρμόζουσα θεραπεία για τη νόσο, λόγω των κακών αποτελεσμάτων.

7.1.5 Χρήση μοσχεύματος αγγειούμενης περόνης

Είναι η πιο βιολογική μέθοδο αντιμετώπισης της οστεονέκρωσης της μηριαίας κεφαλής. Η τεχνική περιλαμβάνει διάνοιξη σήραγγας για τοποθέτησης της περόνης, αποσυμπίεση της μηριαίας κεφαλής, πτώση της ενδοστικής πίεσης και διακοπή παρακώλυσης της αιμάτωσης, αφαίρεση του νεκρωμένου σπογγώδους οστού, τοποθέτηση υγιούς σπογγώδους αυτόλογου οστικού μοσχεύματος που ευνοεί την οστεογένεση. Αποτελεί άριστο υποστήριγμα στην υποχόνδρια περιοχή και είναι φορέας αιμοφόρων αγγείων στο επίκεντρο της βλάβης προσφέροντας αιτιολογική αντιμετώπιση και ευωδώνοντας την επαναγγείωση Εικ. 7.1.5.



Εικ. 7.1.5. Α) Μόσχευμα Αγγειούμενης Περόνης. Β) Η νεκρωτική περιοχή αφαιρείται από την μηριαία κεφαλή με τη διάνοιξη σήραγγας από την υποτροχαντήριο περιοχή

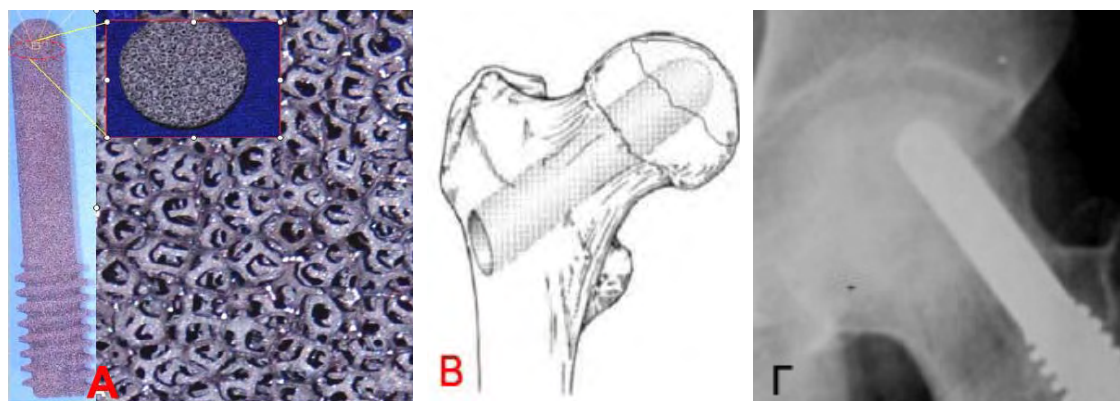
μέχρι την εστία της οστεονέκρωσης. Γ) Μετεγχειρητική παρακολούθηση ισχίου όπου διακρίνεται η σήραγγα και το μόσχευμα της αγγειούμενης περόνης.

Η μεταμόσχευση αγγειούμενης περόνης (FVFG – Free Vascularized Fibular Graft) έχει προταθεί ως μια μέθοδος που υπόσχεται καλύτερα αποτελέσματα (Malizos 1994, Malizos 1997, Urbaniak 1997, Beris 2001, Soucacos 2001). Στη μέθοδο αυτή (Εικ. 7.1.5 Α και Β) λαμβάνεται ένα μόσχευμα (τμήμα) της περόνης μήκους 10 περίπου εκατοστών μαζί με τα αγγεία του και τοποθετείται σε ένα "τούνελ" που ανοίγεται στην κεφαλή του μηριαίου, όπου και συνδέεται με την κυκλοφορία του αίματος (μικροαγγειακή αναστόμωση).

Οι Urbaniak et al σε μια μελέτη με 103 ισχία έδειξαν ότι το ποσοστό επιβίωσης των μηριαίων κεφαλών είναι αρκετά ψηλό, πέντε έτη μετά την επέμβαση χρειάστηκε ολική αρθροπλαστική το 11% ισχίων σταδίου II (κατά Marcus Enneking), 23% σταδίου III, 29% σταδίου IV και 27% σταδίου V (Urbaniak 1995). Παρόμοια είναι και η ελληνική εμπειρία όπου στα 4.7 έτη στο 54% των ισχίων η βλάβη έμεινε σταθερή, 38% παρουσίασε επιδείνωση αλλά μόνο 8% οδηγήθηκε σε ολική αρθροπλαστική. Από τα ισχία που παρουσίασαν επιδείνωση το 64% επιδεινώθηκε μεταξύ 6ου-10ου μετεγχειρητικού έτους και το 36% στα 5 πρώτα έτη. (Soucacos, Malizos 2001).

7.1.6 Χρήση μοσχεύματος ράβδου τανταλίου

Το ταντάλιο είναι εξαιρετικά πορώδες μέταλλο κατά ποσοστό 75-80% και με μέσο μέγεθος των πόρων 430μm (Bobyd 1999, Zhang 1999). Είναι ένα μέταλλο που μοιάζει με αφρώδες υλικό που χρησιμοποιείται σε διάφορες ορθοπαιδικές επεμβάσεις όπως η αρθροπλαστική ισχίου και γόνατος, χειρουργική επέμβαση της σπονδυλικής στήλης, και σαν υποκατάστατο οστικού μοσχεύματος Εικ. 7.1.6.Α. Αυτό το μέταλλο έχει άριστη βιοσυμβατότητα, είναι ασφαλές, πορώδες με στερεοτακτική δομή των δοκίδων του προσομοιάζει σε μεγάλο βαθμό την δομή του σπογγώδους οστού. Είναι επίσης ανθεκτικό στη σκουριά και η ελαστικότητα του είναι παρόμοια με εκείνη του υποχόνδριου οστού. Η δύναμή του, η αντοχή στην κόπωση, και η μεγάλη διάρκεια της ζωής του είναι ανάλογες με τα φυσικά οστικά μοσχεύματα (Soucacos, 2001).



Εικ. 7.1.6. Α. Ράβδος τανταλίου μακροσκοπικά και σε διατομή όπου διακρίνεται η χαρακτηριστική δομή των δοκίδων του μετάλλου στο χώρο που δημιουργούν μια εξαιρετικά πορώδη μάζα μετάλλου. Β. Σχήμα όπου διακρίνεται η σήραγγα από την υποτροχαντήριο περιοχή μέχρι την εστία της οστεονέκρωσης όπου εισέρχεται το μέσχευμα τανταλίου. Γ. Ακτινογραφία για μετεγχειρητική παρακολούθηση ισχίου όπου διακρίνεται το μόσχευμα πορώδους τανταλίου και η ακεραιότητα της κεφαλής .

Η στερεοτακτική δομή των δοκίδων του προσομοιάζει σε μεγάλο βαθμό την δομή του σπογγώδους οστού (Εικ. 7.1.6.Α). Η ράβδος τανταλίου τοποθετείται σε σήραγγα που διανοίγεται από την υποτροχαντήρια περιοχή μέχρι την υποχόνδρια περιοχή στο κέντρο της περιοχής της νέκρωσης (Εικ. 7.1.6.Β). Με αυτό τον τρόπο επιτυγχάνεται τόσο αποσυμπίεση της μηριαίας κεφαλής, όσο και στήριξη της υποχόνδριας περιοχής. Επίσης το ταντάλιο λόγω της δομής του προσελκύει τους οστεοβλάστες και έτσι επιτυγχάνεται υψηλός βαθμός ενσωμάτωσης. Η μέθοδος είναι σχετικά καινούργια και υπάρχουν πολύ λίγα βιβλιογραφικά δεδομένα. Οι Tsao et al σε μελέτη με 113 ισχία σταδίου I και II κατά Steinberg έδειξαν επιβίωση σε ποσοστό 72.5% (Tsao 2005).

7.2 Θεραπεία με επεμβάσεις αντικατάστασης της άρθρωσης

Όταν η κεφαλή έχει υποστεί καθίζηση και δεν σώζεται πλέον τότε το επόμενο βήμα είναι η αρthroπλαστική ισχίου αλλά το πρόβλημα που χαρακτηρίζει την αρthroπλαστική είναι ότι έχει περιορισμένη διάρκεια ζωής καθώς οι ασθενείς με οστεονέκρωση είναι συνήθως νέοι και δραστήριοι. Έτσι η πρόθεση αντικαθίσταται με νέα επέμβαση, η οποία όμως δεν έχει την ίδια αποτελεσματικότητα, ενώ αυξάνουν και οι πιθανότητες επιπλοκών. Είναι πολύ σημαντικό στην αντιμετώπιση της οστεονέκρωσης, η εφαρμογή μιας μεθόδου που θα διασώσει την κεφαλή του ισχίου ή

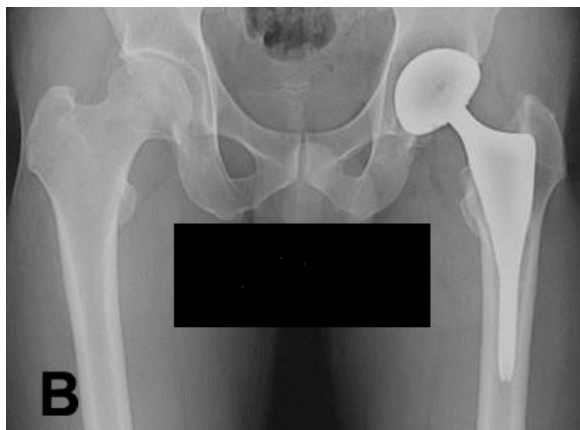
θα καθυστερήσει την νόσο για όσο το δυνατόν μεγαλύτερο διάστημα. Θα αναφέρουμε 3 μεθόδους αθροπλαστικής:

A. Ημιαρθροπλαστική Ισχίου: Η μέθοδος αφορά προχωρημένα στάδια οστεονέκρωσης αλλά δεν υπάρχουν βλάβες στην κοτύλη. Σκοπός της μεθόδου είναι να αντικαταστήσει το φθαρμένο μέρος της αρθρικής επιφάνειας και να διατηρήσει όσο δυνατό περισσότερο οστικό απόθεμα για μια πιθανή αναθεώρηση. Τα αποτελέσματα κρίνονται ικανοποιητικά (Cabanela 1990, Ito 2000).

B. Ημιαρθροπλαστική Επιφάνειας : Στην προσπάθεια διάσωσης ακόμα περισσότερου οστικού αποθέματος, η τεχνική περιορίζεται στην αντικατάσταση μόνο της επιφάνειας της μηριαίας κεφαλής. Τα αποτελέσματα δεν είναι ιδιαίτερα ενθαρυντικά (Adili 2003).

Γ. Ολική Αρθροπλαστική Ισχίου : Απο τους ασθενείς που υποβάλλονται σε ολική αρθροπλαστική ισχίου το 90 με 95 τις εκατό είναι επιτυχείς μέχρι και 11 χρόνια μετά την επέμβαση (Xenakis 2001). Το κυριότερο πρόβλημα που παρουσιάζεται όσο περνά ο χρόνος είναι η μηχανική χαλάρωση της πρόθεσης. Με την έννοια της χαλάρωση περιγράφουμε την απώλεια της σταθερής συγκράτησης της τεχνητής άρθρωσης στα οστά. Το κύριο σύμπτωμα είναι ο πόνος ο οποίος είναι εντονότερος κατά την έναρξη της βάρδισης ενώ μερικοί ασθενείς αντιλαμβάνονται μικροκινήσεις λόγω της αστάθειας στην τεχνητή άρθρωση. Στα 10 χρόνια μετά την επέμβαση περίπου το 25% όλων των τεχνητών ισχίων θα παρουσιάζουν σημεία χαλάρωσης στην ακτινογραφία. Λιγότερα από τα μισά από αυτά (περίπου το 5 με 10% όλων των τεχνητών ισχίων) θα είναι επώδυνα και θα χρειάζονται ξανά χειρουργική επέμβαση για τοποθέτηση νέας τεχνητής άρθρωσης.

Η χαλάρωση μεταξύ άλλων παραγόντων εξαρτάται από το σωματικό βάρος και τις δραστηριότητες του ασθενούς. Αυτός είναι ο λόγος που αποφεύγουμε τις επεμβάσεις σε υπέρβαρους ασθενείς καθώς και σε νέους και σωματικά δραστήριους. Οι χαλαρές και επώδυνες τεχνητές αρθρώσεις μπορεί να χρειαστούν αντικατάσταση. Τα αποτελέσματα μιας δεύτερης επέμβασης δεν είναι τόσο καλά όσο της αρχικής και η πιθανότητα επιπλοκών είναι μεγαλύτερη.



Εικ. 7.2.Α. Η τεχνητή άρθρωση του ισχίου αποτελείται από δύο κύρια μέρη: 1) Ένα άσπρο πλαστικό κυπέλλιο από πολυαιθυλένιο, περιβάλλεται από μεταλλικό κέλυφος που εφαρμόζει στην κοτύλη 2) Ένα μεταλλικό στέλεχος (στειλεός) που εφαρμόζει στο μηριαίο και 3) μια μεταλλική ή κεραμική κεφαλή. Β. Μετεχειρητική παρακολούθηση ολικής αρthroπλαστικής στο αριστερό ισχίο.

7.3 Μελλοντικές θεραπείες της οστεονέκρωσης

Η οστεονέκρωση εμφανίζεται σε κυρίως σε άτομα ενεργητικά και νέα σε ηλικία. Η αναπηρία που προκαλεί και η συχνότητα εμφάνισης της προσελκύει το ενδιαφέρον των ερευνητών τόσο σε επίπεδο παθοφυσιολογίας όσο και σε επίπεδο νέων θεραπευτικών μεθόδων. Έτσι λοιπόν κάνουν την εμφάνισή τους στη βιβλιογραφία θεραπευτικές μέθοδοι που δεν ωρίμασαν ακόμα αλλά μπορεί ενδεχομένως να αποτελέσουν στο μέλλον εναλλακτικούς τρόπους αντιμετώπισης ή πρόληψης της οστεονέκρωσης και για το λόγο αυτό κρίνεται σκόπιμο να αναφερθούν.

Οι κυριότερες είναι η φαρμακευτική (με κύριο στόχο την μείωση της ενδοοστικής πίεσης), η αποφόρτιση του οστού (χρήση βακτηρίας), η ηλεκτρική διέγερση της περιοχής και ακόμη η εφαρμογή παλλόμενων μαγνητικών πεδίων ή κυμάτων (Ludwig 2001).

Η θεραπεία με υπερβαρικό οξυγόνο έχει σαν σκοπό την αύξηση της οξυγόνωσης των ιστών με στόχο την προαγωγή σύνθεσης κολλαγόνου, την διήθηση των ιστών με ινοβλάστες και την αγγειογένεση. Μάλιστα μικρές βλάβες σταδίου I κατά Steinberg είναι δυνατό να αποκατασταθούν πλήρως ή να μείνουν σταθερές (Reis 2003).

Φαρμακευτικοί παράγοντες όπως τα αντι-υπερυπερλιπιδαιμικά είναι δυνατό να έχουν ευεργετική δράση στη θεραπεία της οστεονέκρωσης (Li 2003). Οι παράγοντες αυτοί

Οστεονέκρωση Μηριαίας Κεφαλής

μπορεί να αναστέλλουν τη διήθηση του μυελού των οστών με λιποκύτταρα όπως συμβαίνει στη λήψη κορτικοστεροειδών, με αποτέλεσμα να εμποδίζουν την αύξηση της ενδοστικής πίεσης. Επιπλέον αγωγή με ηπαρίνη χαμηλού μοριακού βάρους σε ασθενείς με οστεονέκρωση μηριαίας σε πολύ πρώιμα στάδια και οπωσδήποτε πριν την καθίζηση, είναι δυνατό να επιβραδύνουν την εξέλιξη, να σταθεροποιήσουν της βλάβες ή ακόμα και να αναστρέψουν τις βλάβες παρέχοντας επίσης σημαντική ανακούφιση από το άλγος (Glueck 2003).

Όπως με πολλές παθήσεις του μυοσκελετικού ένας πιθανός τρόπος αντιμετώπισης της οστεονέκρωσης μπορεί να είναι η εφαρμογή της γενετικής μηχανικής ή της γονιδιακής θεραπείας. Έχουν απομονωθεί πολυδύναμα μεσεγχυματικά κύτταρα από το μυελό των οστών ασθενών με οστεονέκρωση τα οποία είναι δυνατό να χρησιμοποιηθούν για την ανακατασκευή οστεοχόνδρινων ελλειμμάτων στην περιοχή του οστικού εμφράκτου. Ο αυξητικός παράγοντας του ενδοθηλίου των αγγείων (VEGF) φαίνεται πως διεγείρει την αγγειογένεση και να προάγει την επούλωση (Mont 1998).

ΕΙΔΙΚΟ ΜΕΡΟΣ

1.1 Σκοπός της μελέτης

Η οστεονέκρωση της μηριαίας κεφαλής αποτελεί νοσολογική οντότητα – σύνδρομο που αφορά άτομα παραγωγικής ηλικίας (κυρίως 2ης, 3ης και 4ης δεκαετίας) με υψηλές απαιτήσεις κινητικής δραστηριότητας. Όλο και περισσότεροι κυρίως έφηβοι και νεαροί ενήλικες συμμετέχουν σε ποικίλες αθλητικές δραστηριότητες. Μάλιστα οι περισσότεροι από αυτούς θα χρειαστούν περισσότερες από μια επεμβάσεις κατά την διάρκεια της ζωής τους για την αντιμετώπιση αυτής της κατάστασης. Κάθε χρόνο στις ΗΠΑ και τη Β. Ευρώπη διενεργούνται περίπου 500.000 ολικές αρθροπλαστικές ισχίου. Από αυτές το 5-18% έχει σαν υποκείμενη αιτιολογία την οστεονέκρωση της μηριαίας κεφαλής. Κάθε χρόνο 10.000 – 20.0000 νέα περιστατικά καταγράφονται. Οι αριθμοί αυτοί δεν αντιπροσωπεύουν την ετήσια επίπτωση της νόσου γιατί πολλοί ασθενείς διαλάθουν της διάγνωσης (η νόσος στα αρχικά στάδια είναι ασυμπτωματική) ενώ πολλές φορές η νόσος είναι αμφοτερόπλευρη. Παρόλο που η εμφάνιση της νόσου είναι αρχικά στο ένα ισχίο, εντούτοις το 55% των ασθενών θα εμφανίσει τη νόσο έτερο ισχίο στη διετία.

Από την στιγμή που θα εμφανιστεί η νόσος στόχος είναι η διάσωση της κεφαλής. Από την στιγμή που θα αποφασιστεί μια χειρουργική επέμβαση ο ορθοπαιδικός πρέπει να γνωρίσει την έκβαση της νόσου. Εάν κριθεί ότι πρέπει να χρησιμοποιηθεί μόσχευμα αγγειούμενης περόνης τότε απαιτούνται δύο επεμβάσεις στον ίδιο ασθενή, μία για το μόσχευμα και μία για να τοποθετηθεί το μόσχευμα. Εάν κριθεί ότι μπορεί να χρησιμοποιηθεί ταντάλιο τότε απαιτείται μόνο μία επέμβαση. Και στις δύο περιπτώσεις απαιτούνται πολλές ανθρωποώρες και πολλά έξοδα για τα χειρουργεία.

Στόχος μας είναι η δημιουργία μιας ημιαυτόματης εφαρμογής όπου χρησιμοποιώντας εικόνες από μαγνητικό τομογράφο να υπολογίζεται με ακρίβεια η έκβαση της νόσου σε ανθρώπους που χειρουργήθηκαν χρησιμοποιώντας ράβδο τανταλίου.

Η πρόγνωση της οστεονέκρωσης σχετίζεται άμεσα με την έκταση και τη θέση της βλάβης στη μηριαία κεφαλή. Η σχέση αυτή έχει διαπιστωθεί σε μια σειρά από μελέτες. Έχουν παρουσιαστεί διάφορες μέθοδοι με στόχο τον προσδιορισμό της έκτασης αλλά και της θέσης της βλάβης, ιδιαίτερα βέβαια σε σχέση με την περιοχή φόρτισης της κεφαλής. Οι πρώτες μέθοδοι χρησιμοποιούσαν κατά κύριο λόγο απλές

Οστεονέκρωση Μηριαίας Κεφαλής

ακτινογραφίες, ενώ οι πιο πρόσφατες μέθοδοι έχουν στραφεί στην χρήση της μαγνητικής τομογραφίας. Από τις μεθόδους που χρησιμοποιούν μαγνητική τομογραφία πολλές περιορίζονται σε δυσδιάστατη περιγραφή της έκτασης της βλάβης σε μία ή και σε περισσότερες τομές, χωρίς να υπολογίζουν τον πραγματικό όγκο της. Πιο πρόσφατες μέθοδοι έχουν στραφεί στον υπολογισμό του όγκου και της θέσης της νέκρωσης. Το κύριο χαρακτηριστικό της πλειοψηφίας των μεθόδων αυτών είναι ότι για τον εντοπισμό των ορίων της βλάβης δεν χρησιμοποιούν κάποια αυτόματη τεχνική, αλλά εντοπισμό «με το χέρι».

1.2 Σχεδιασμός της μελέτης

Η εκπόνηση της παρούσας διατριβής χωρίστηκε σε 4 μέρη.

- Αρχικά έγινε η επιλογή των ασθενών που επιθυμούν να πάρουν μέρος στην μελέτη. Για τον κάθε ασθενή έχουμε στη διάθεση μας όλα τα δημογραφικά τους στοιχεία από την βάση δεδομένων του Πανεπιστημιακού Νοσοκομείου Λάρισας. Οι μαγνητικές τομογραφίες είναι κατά το μεγαλύτερο ποσοστό αποθηκευμένες σε μορφή τύπου dicom για μεγαλύτερη ακρίβεια.
- Δημιουργία εφαρμογής σε συνεργασία με ορθοπαιδικούς και μηχανολόγους για να υπολογιστεί με ακρίβεια το ποσοστό και η θέση της νεκρωτικής βλάβης στη μηριαία κεφαλή. Επιλογή γλώσσας προγραμματισμού σε πλατφόρμα που θα είναι ευρέως γνωστή όπως Visual C σε περιβάλλον Microsoft Windows XP (η περιγραφή της εφαρμογής γίνεται αναλυτικά στο Παράρτημα Α).
- Παρακολούθηση (follow up) των ασθενών που χειρουργήθηκαν με ράβδο τανταλίου από 2 έως 7 έτη. Επιλογή 3 έμπειρων ορθοπαιδικών γιατρών για τη εκτίμηση της μετεγχειρητικής τους κατάστασης όσον αφορά την ακεραιότητα της μηριαίας κεφαλής.
- Αποτελέσματα και στατιστικά στοιχεία της μελέτης μας. Αναφορά στις παραμέτρους που βοηθούν στην πρόγνωση έκβασης της νόσου και την επισήμανση τους εφόσον έχουν δείξουν στατιστικά σημαντικό και αποδεκτό $p < 0,05$.

2. Εισαγωγή

Οστεονέκρωση της μηριαίας κεφαλής, επίσης γνωστή ως *ανάγγεια νέκρωση* (avascular necrosis), είναι μια ασθένεια που εμφανίζεται όταν διαταράσσεται η ροή αίματος στη μηριαία κεφαλή. Η διακοπή αυτή της αιμάτωσης οδηγεί στη νέκρωση

του οστού και τελικώς στην καθίζηση αυτού. Οι περισσότερες περιπτώσεις οστεονέκρωσης καταλήγουν σε κατάρρευση της αρθρικής επιφάνειας και τελικά στην καταστροφή της άρθρωσης. Η οστεονέκρωση μπορεί να συμβεί σε οποιαδήποτε οστό, αλλά συνήθως επηρεάζει την μηριαία κεφαλή. Η νόσος μπορεί να εμφανιστεί μετά από τραυματισμό (όπως το κάταγμα αυχένα μηριαίου), αιματολογικές διαταραχές, π.χ., δρεπανοκυτταρική αναιμία, ή ως συνέπεια άλλων καταστάσεων, όπως χρήση κορτικοστεροειδών, αλκοόλ, κάπνισμα. Γυναίκες κατά την εγκυμοσύνη (Tsao 2005, Sugano 1994), και ασθενείς σε θεραπεία με ακτινοβολία βρίσκονται σε κίνδυνο εκδήλωσης της νόσου.

2.1 Θεραπευτική προσέγγιση οστεονέκρωσης

Η οστεονέκρωση είναι υπεύθυνη για ένα μεγάλο αριθμό αρθροπλαστικών σε νέους και ενεργείς-δραστήριους ασθενείς (Mont και Hungerford 1995). Η θεραπευτική προσέγγιση της οστεονέκρωσης διακρίνεται σε δύο μεγάλες κατηγορίες : σε αυτήν που προσπαθούν να διασώσουν την υπάρχουσα άρθρωση του ισχίου με προσπάθεια διάσωσης της υπάρχουσας κεφαλής και σε αυτήν που προχωρούν εναλλακτικά στην αντικατάσταση της προσβεβλημένης άρθρωσης. Ο πρώτος θεραπευτικός στόχος αποσκοπεί στην πρόληψη της καθίζησης και συνεπώς της καταστροφής της μηριαίας κεφαλής διαμέσω της υποστήριξης – ενίσχυσης του υποχονδρίου οστού. Όταν η βλάβη είναι μικρότερη από το 15% της αρθρικής επιφάνεια και βρίσκεται εκτός περιοχής αξονικής φόρτισης τότε η θεραπεία μπορεί να περιοριστεί σε συντηρητικά μέτρα όπως αναλγητικά και αποφόρτιση. Τα μέτρα αυτά ανακουφίζουν τον ασθενή αλλά συνήθως δεν αναστέλλουν την πρόοδο και την εξέλιξη της νόσου (Musso 1986, Stulberge 1991).

Σε συγκριτική μελέτη μεταξύ χειρουργικής και συντηρητικής αντιμετώπισης των Mont et al. το 1996 το ποσοστό όπου υπήρξε θετικό αποτέλεσμα ήταν διπλάσιο στην ομάδα που αντιμετωπίστηκε χειρουργικά με τρυπανισμούς . Η χειρουργική αντιμετώπιση περιλαμβάνει τεχνικές όπως αποσυμπίεση με τρυπανισμούς (Ficat 1985), χρήση μοσχεύματος αγγειούμενης περόνης (Urbaniak 1995, Soucacos, Malizos 2001), οστεοτομίες (Sugioka 1992, Hisatome 2003, Drescher 2003), χρήση εμφυτεύματος πορώδους ράβδου τανταλίου (Bobyne 1999, Zhang 1999). Μετά την κατάρρευση της μηριαίας κεφαλής και όσο η οστεοαρθρίτιδα εξελίσσεται οι ασθενείς

Οστεονέκρωση Μηριαίας Κεφαλής

υποβάλλονται σε αρθροπλαστική ισχίου. Στα πρώτα στάδια της οστεονέκρωσης είναι σημαντικό να προβλεφθεί η κατάρρευση της μηριαίας κεφαλής και να στοχεύσουμε σε εκείνους τους ασθενείς που μπορούν να επωφεληθούν από τις προαναφερόμενες μεθόδους.


2.2 Θεραπευτική προσέγγιση με ράβδο τανταλίου

Ο αλγόριθμος αντιμετώπισης περιλαμβάνει ασθενείς που υποβλήθηκαν σε χειρουργική θεραπεία με ράβδους τανταλίου ως θεραπεία διάσωσης της υπάρχουσας άρθρωσης του ισχίου. Το ταντάλιο είναι ένα μέταλλο που μοιάζει με αφρώδες υλικό που χρησιμοποιείται σε διάφορες ορθοπαιδικές επεμβάσεις όπως η αρθροπλαστική ισχίου και γόνατος, χειρουργική επέμβαση της σπονδυλικής στήλης, και σαν υποκατάστατο οστικού μοσχεύματος (Εικ. 2.2.1., Εικ. 2.2.2). Αυτό το μέταλλο έχει άριστη βιοσυμβατότητα, είναι ασφαλές, πορώδες με στερεοτακτική δομή των δοκίδων του προσομοιάζει σε μεγάλο βαθμό την δομή του σπογγώδους οστού. Είναι επίσης ανθεκτικό στη σκουριά και η ελαστικότητα του είναι παρόμοια με εκείνη του υποχόνδριου οστού. Η δύναμή του, η αντοχή στην κόπωση, και η μεγάλη διάρκεια της ζωής του είναι ανάλογες με τα φυσικά οστικά μοσχεύματα (Soucacos , 2001). Άλλη μελέτη δείχνει ότι τα μοσχεύματα τανταλίου (Εικ. 2.2.3.) σε μια προσομοίωση νεκρωτικής μηριαίας κεφαλής, όταν τοποθετούνται στη κεφαλή του μηριαίου οστού γίνονται 9,3 φορές ανθεκτικότερα. (Heiner 2001).

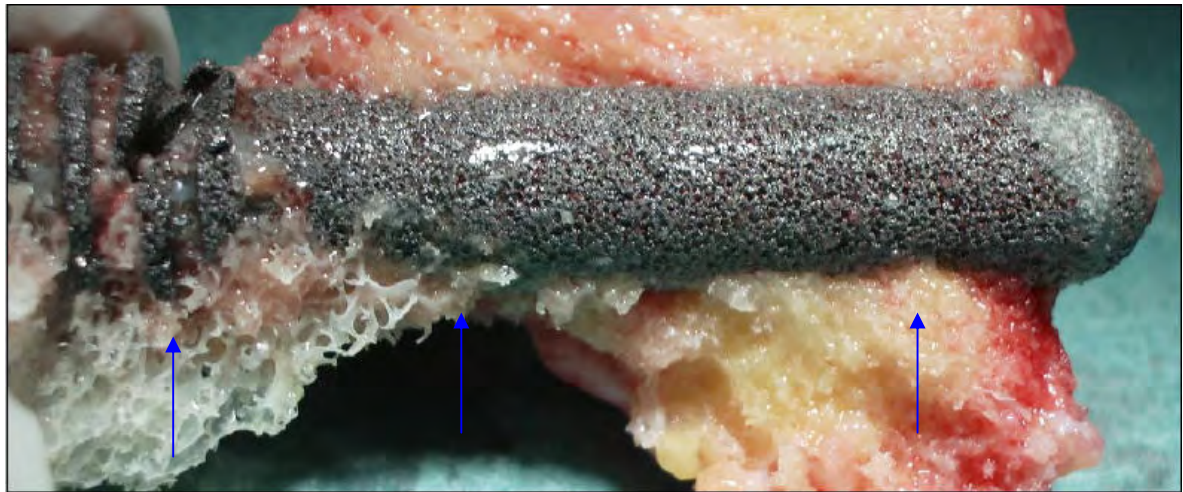
Αναζητώντας τους παράγοντες που προκαλούν κατάρρευση της μηριαίας κεφαλής (Εικ. 2.2.4) πολλοί συγγραφείς έχουν επισημάνει τη σχέση του μεγέθους και της θέσης της νεκρωτικής βλάβης (Sugano 1994, Ito 1999, Koo 1995, Steinberg 1999). Οι πρώτες τεχνικές που προτάθηκαν, χρησιμοποιούσαν ακτινογραφίες αποκλειστικά για την εκτίμηση του μεγέθους της νεκρωτικής περιοχής, ενώ οι πιο πρόσφατες τεχνικές βασίζονται στην απεικόνιση μαγνητική τομογραφίας, που επιτρέπει την τρισδιάστατη (3D) απεικόνιση της βλάβης και την ακριβή εκτίμηση του μεγέθους της. Σήμερα έχουν αναπτυχθεί ογκομετρικές και ποσοτικές μέθοδοι όπου με την επεξεργασία πολλαπλών τομών μαγνητικής τομογραφίας υπολογίζουν με ακρίβεια την έκταση (Steinberg 1999) και το κέντρο βάρους της βλάβης της μηριαίας κεφαλής (Nishii 2002, Koumprougiannis 2009). Τα νεότερα συστήματα ταξινόμησης της οστεονέκρωσης έχουν βάση την εκτίμηση του βαθμού της νεκρωτικής βλάβης και ενσωματώνουν τις πληροφορίες αυτές στα διάφορα επίπεδα. Λόγω των ανατομικών

Οστεονέκρωση Μηριαίας Κεφαλής

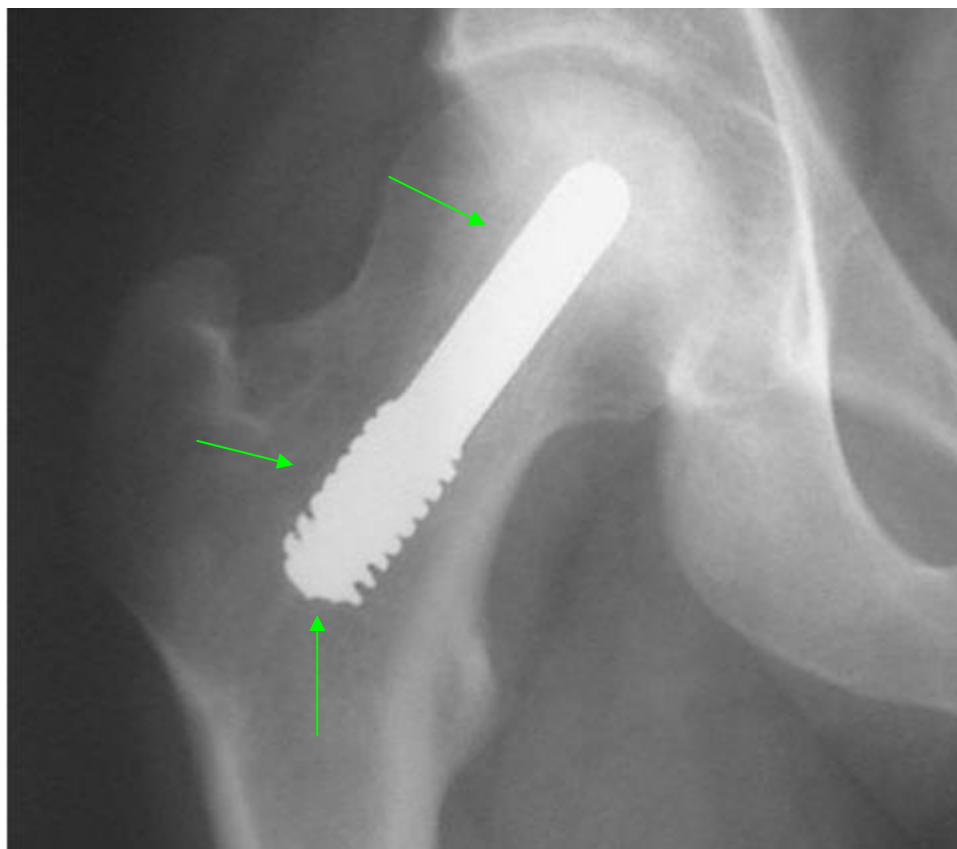
και σωματομετρικών διαφορών από άνθρωπο σε άνθρωπο, έγινε αντιστοιχία σφαίρας ισοδύναμη της μηριαίας κεφαλής, με τη μικρότερη ακτίνα , που περιγράφει την μηριαία κεφαλή (Μαλίζος 2001). Η προαναφερόμενη σφαίρα έχει μεγαλύτερο όγκο από ότι η αντίστοιχη ανατομική μηριαία κεφαλή. Θεωρώντας την μηριαία κεφαλή ως σφαίρα δεν έχει πέσει στην αντίληψή μας μέθοδος που υπολογίζει το γεωγραφικό πλάτος και μήκος του γεωμετρικού κέντρου της νεκρωτικής βλάβης. Στη μελέτη αυτή, προτείνουμε μια νέα ποσοτική μέθοδο που καθορίζει το γεωμετρικό κέντρο της νεκρωτικής βλάβης της μηριαίας κεφαλής και προβλέπει τη πιθανότητα καθίζησης της μηριαίας κεφαλής.



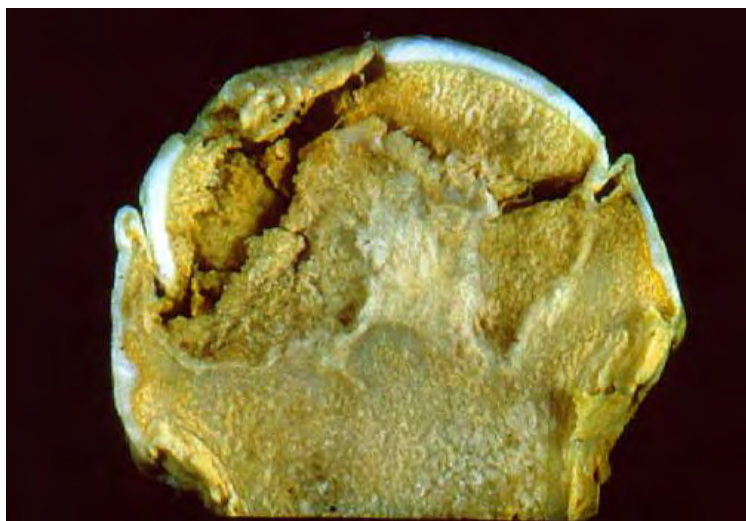
Εικ. 2.2.1. Εμφύτευμα πορώδους ράβδου τανταλίου. Ανακτήθηκε από <http://www.zimmer.com>



Εικ. 2.2.2. Ράβδος τανταλίου όπως φαίνεται στην μηριαία κεφαλή μετά από ολική αρθροπλαστική ισχίου σε ασθενή πάσχοντα από οστεονέκρωση που είχε αντιμετωπιστεί παλαιότερα χειρουργικά με μόσχευμα τανταλίου.



Εικ. 2.2.3. Εμφύτευμα πορώδους ράβδου τανταλίου στάδιο Arco II οστεονεκρωτικού ισχίου μετά από πάροδο 4 ετών μετεγχειρητικής παρακολούθησης.



Εικ. 2.2.4. Κεφαλή του μηριαίου οστού που έχει υποστεί καθίζηση.

3. Ασθενείς και μέθοδοι

Η οστεονέκρωση της μηριαίας κεφαλής αξιολογήθηκε σε 28 ασθενείς από τους οποίους 23 ήταν άνδρες και 5 ήταν γυναίκες με μέση ηλικία τα 38,4 χρόνια. Προεγχειρητική μαγνητική τομογραφία έδειξε 34 ισχία ασθενών με οστεονέκρωση. Αιτιολογικοί παράγοντες ήταν, η υπερβολική χρήση οινόπνεύματος σε 2 ασθενείς (3 ισχία), προγενέστερη προσωρινή χρήση κορτικοστεροειδών σε 15 ασθενείς (19 ισχία), δρεπανοκυτταρική αναιμία σε 2 ασθενείς (2 ισχία) και ιδιοπαθή σε 9 ασθενείς (10 ισχία). Δεν υπήρχε σημαντική διαφορά στη μέση ηλικία των ασθενών με διάφορες αιτιολογίες (Πίνακας 3.1)

Πίνακας 3.1. Περιγραφή των ασθενών σύμφωνα με την αιτιολογία. Αριθμός ασθενών: n = 34, αριθμός ισχία: n = 28

	Μη κατάρρευση της Μηριαίας Κεφαλής (n=24)	Κατάρρευση Μηριαίας Κεφαλής (n=10)
Άνδρες : Γυναίκες 23:5	18 : 6	8 : 2
Ετερόπλευρη : Αμφοτερόπλευρη 12 : 22	10 : 14	2 : 8

Οστεονέκρωση Μηριαίας Κεφαλής

Αιτιολογία Ασθενείς (Ισχία)		
Οινόπνευμα 2 (3)	2	1
Κορτικοειδή 15 (19)	13	6
Ιδιοπαθής 9 (10)	9	1
Δρεπανοκυτταρική αναιμία. 2(2)	0	2
ARCO stage		
I 3	2	1
II 17	15	2
III 14	7	7
Παράμετροι		
Όγκος (%) ^a	24.6±9.46	39.39±10.81
Γεωγραφικό Πλάτος φ (°) ^a	33.875±11.646	40.253±24.029
Γεωγραφικό Μήκος θ (°) ^a	30.108±17.697	27.68±17.968

^a Τιμές είναι mean _ S.D.

^b P < 0:05 μεταξύ ισχίων με και χωρίς καθίζηση (Fisher's exact τεστ πιθανότητας)

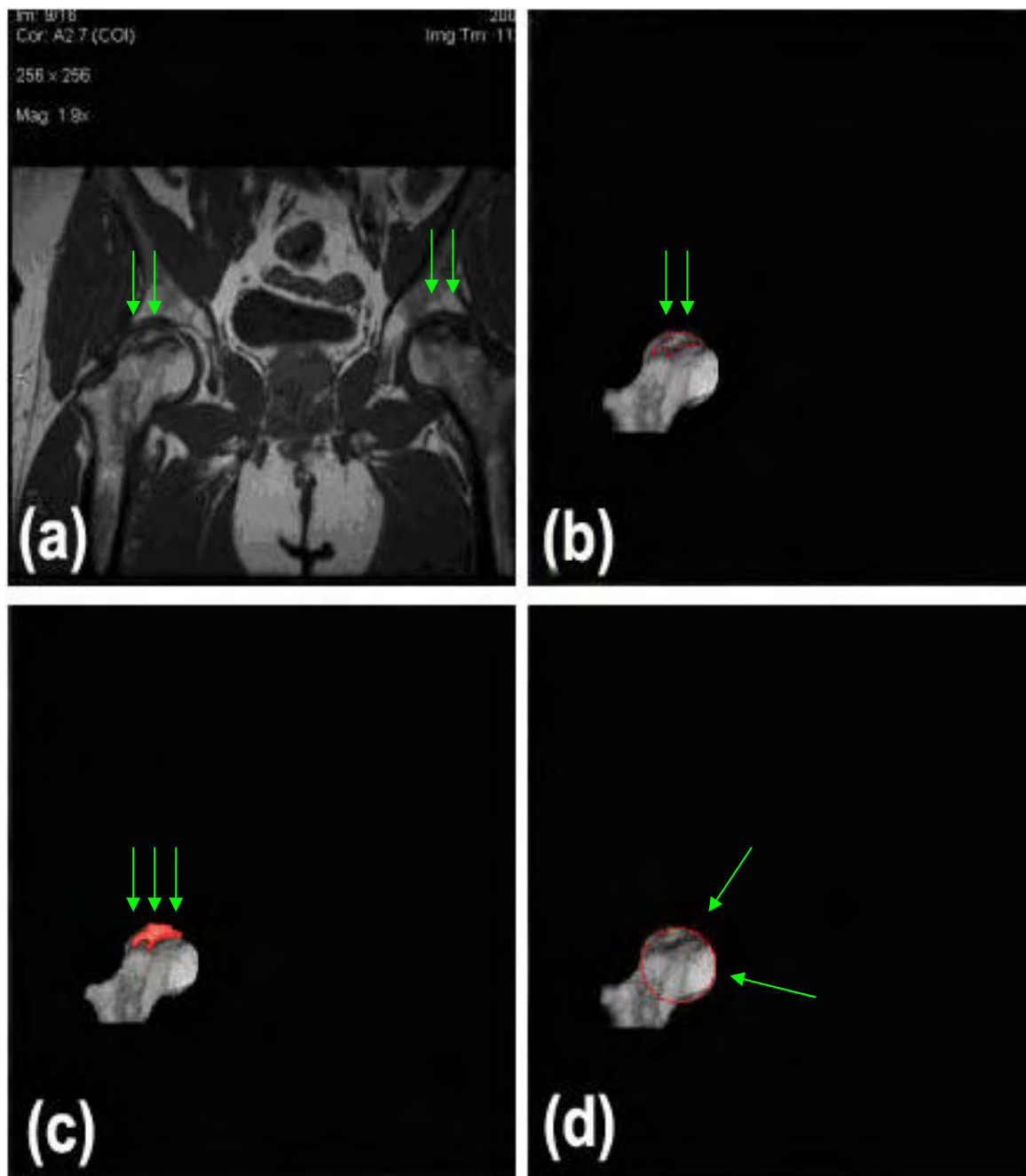
^c P < 0:001 μεταξύ ισχίων με και χωρίς καθίζηση (Mann–Whitney U-test).

Όλοι οι ασθενείς υποβλήθηκαν σε μαγνητική τομογραφία σε Philips intera 1 superconducting unit. Όλες οι εικόνες ελήφθησαν υπό συνθήκες που δεν φορτίζονται οι μηριαίες κεφαλές (non weight bearing conditions). Το οπτικό πεδίο ήταν 320 χιλιοστά, η μήτρα 256 x 256, και το πάχος της κάθε τομής της μαγνητική τομογραφίας ήταν 5 χιλιοστά χωρίς κενά μεταξύ τους (no interslice gaps). T1 και T2 - σταθμισμένες εικόνες (MRI weighted images) ελήφθησαν σε οριζόντιες τομές και χρησιμοποιήθηκαν για τη δημιουργία τρισδιάστατων μοντέλων των ισχίων. Εικόνες του μαγνητικού τομογράφου αποθηκευμένες σε φιλμ (Εικ. 3-a) ψηφιοποιήθηκαν με Vidar VXR 12 σαρωτή (Vidar Systems Corporation, VA, ΗΠΑ) ή δημιουργήθηκαν σε DICOM ιατρικά αρχεία. Όλα τα στοιχεία υποβλήθηκαν σε επεξεργασία με ηλεκτρονικό υπολογιστή Pentium σε περιβάλλον Windows XP, (αναλυτική περιγραφή υπάρχει στο Παράρτημα Α), χρησιμοποιώντας το πρόγραμμα ANALYZE Software Version 7.5 (Mayo Foundation, Minn, USA). Η πληγείσα περιοχή, που ορίζεται ως η περιοχή με παθολογικό σήμα, περιγράφεται (outlined) για κάθε τομή του μαγνητικού τομογράφου χρησιμοποιώντας το εργαλείο εντοπισμού του

Οστεονέκρωση Μηριαίας Κεφαλής

ANALYZE Εικ. 3–b,c. Η εφαρμογή ANALYZE υπολογίζει το εμβαδόν της κάθε τομής καθώς και τον συνολικό όγκο της νεκρωτικής βλάβης (Steinberg 1999) και για να προσδιορίσουμε τις πραγματικές τιμές μέτρησης της εφαρμογής υπάρχει αναλυτική περιγραφή στο Παράρτημα Β.

Η κεφαλή θεωρείται σφαιρική. Συγκεκριμένα, παίρνουμε την μικρότερη σφαίρα που περικλείει την κεφαλή. Η σφαίρα καθορίζεται με βάση την τομή της μαγνητικής τομογραφίας στην οποία η κεφαλή εμφανίζει την μεγαλύτερη προβολή. Η ακτίνα του κύκλου που περικλείει την προβολή της κεφαλής στην τομή αυτή είναι και η ακτίνα του σφαιρικού μοντέλου της κεφαλής Εικ. 3-d. Στη συνέχεια στη σφαίρα που είναι ισοδύναμη της μηριαίας κεφαλής, εισάγεται κατάλληλο Καρτεσιανό σύστημα συντεταγμένων x-y-z, και υπολογίζεται το γεωμετρικό κέντρο της βλάβης όπως περιγράφεται στη συνέχεια (Μυλωνάς 1980, Μυλωνάς 1982, Λιάνης 1979).

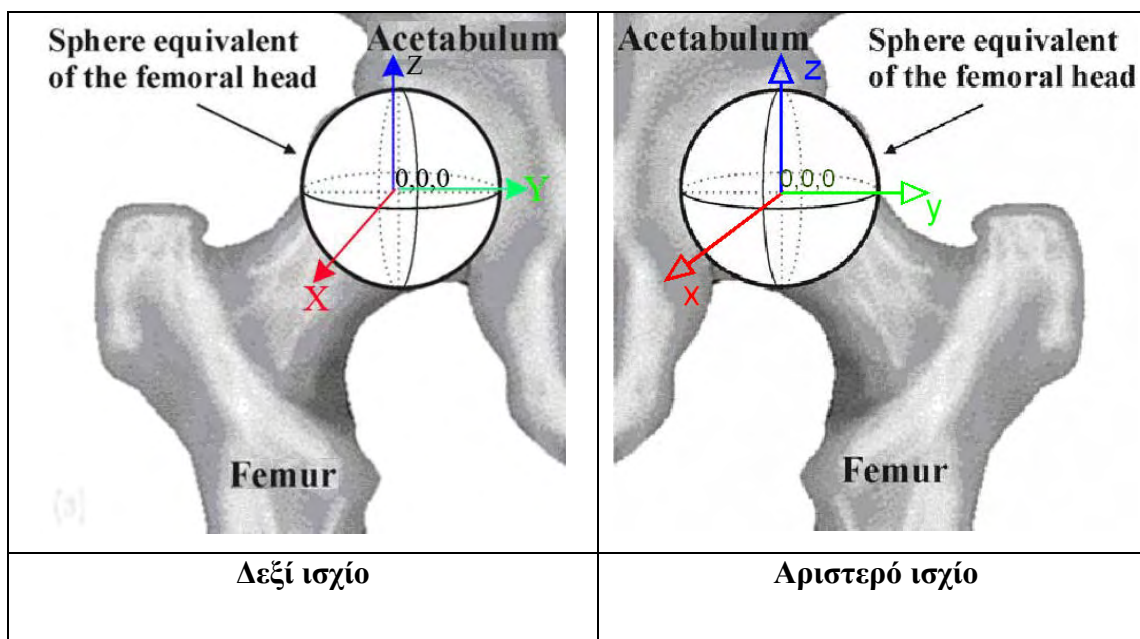


Εικ. 3 (α) δείχνει μία από τις εικόνες του μαγνητικού τομογράφου (β) με το λογισμικό ANALYZE η νεκρωτική βλάβη περιγράφεται με το χέρι (c) με το ίδιο λογισμικό το εμβαδόν της βλάβης υπολογίζεται καθώς και οι συντεταγμένες της βλάβης σε 2D (d) αυτός είναι ο μικρότερος κύκλος που περικλείει την μηριαία κεφαλή και υπολογίζεται η ακτίνα του κύκλου.

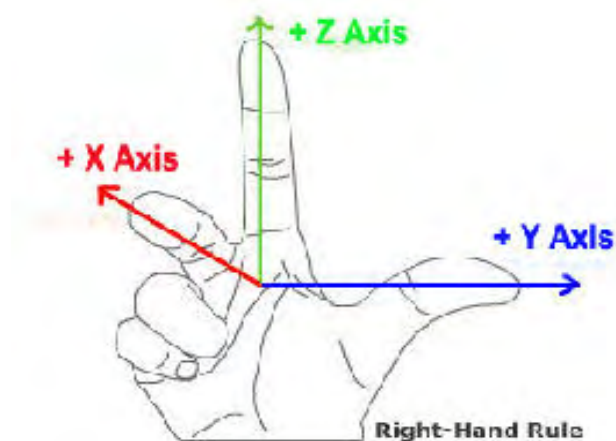
3.1 Σύστημα συντεταγμένων

Οστεονέκρωση Μηριαίας Κεφαλής

Η τομή του μαγνητικού τομογράφου με τον μεγαλύτερο κύκλο αναφοράς που περικλείει την μηριαία κεφαλή χρησιμοποιήθηκε για να καθορίσει το κατακόρυφο επίπεδο $x = 0$ και η θετική κατεύθυνση του άξονα z - axis ελήφθη προς τα πάνω. Το κέντρο αυτού του κύκλου επιλέχθηκε ως αρχή των παγκοσμίως γνωστών καρτεσιανών συντεταγμένων με κέντρο της σφαίρας ισοδύναμο της του κέντρου της μηριαίας κεφαλής Εικ. 3.1.1. Ο θετικός x - άξονας έχει κατεύθυνση μπροστά από τον ασθενή, καθώς και ο y - άξονας επιλέχθηκε, έτσι ώστε το $x - y - z$ Καρτεσιανό σύστημα συντεταγμένων που προκύπτει με τις θετικές κατευθύνσεις των αξόνων να ορίζονται με μεγάλη ευκολία, χρησιμοποιώντας τον κανόνα των τριών δακτύλων του δεξιού χεριού Σχήμα 3.1.1. Το μπροστινό μισό $x > 0$ της σφαίρας αναφέρεται ως εμπρόσθιο και η περιοχή $x < 0$ αναφέρεται σαν οπίσθιο. Οι τομές του μαγνητικού τομογράφου χρησιμοποιήθηκαν για τον προσδιορισμό του μεγέθους της μηριαίας κεφαλής στην x -κατεύθυνση, όπως D_x . Έστω D_{yz} είναι το μέγεθος της διαμέτρου του μέγιστου κύκλου αναφοράς των εικόνων του μαγνητικού τομογράφου. Στη συνέχεια, η διάμετρος D της σφαίρας είναι ισοδύναμη της μηριαίας κεφαλής και ορίστηκε ως το ανώτατο όριο D_x και D_{yz} , δηλαδή $D = \max(D_x, D_{yz})$.



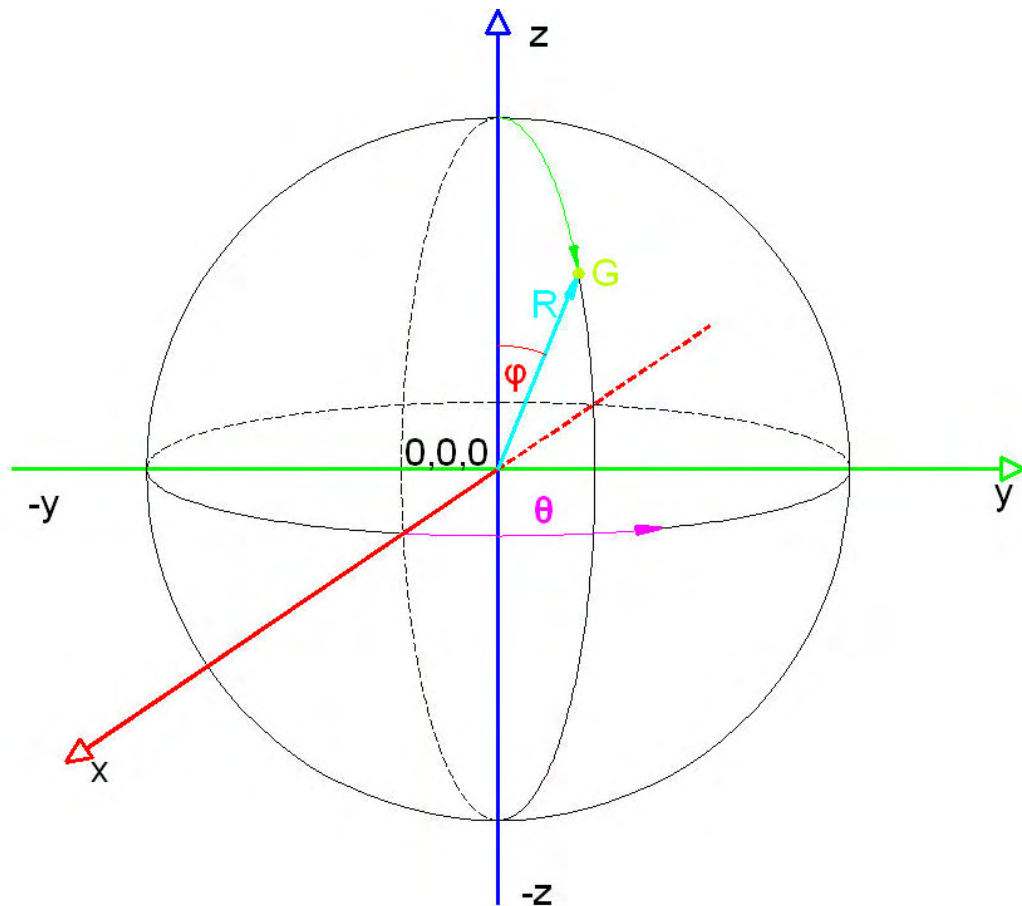
Εικ. 3.1.1. 3D χρησιμοποιώντας σφαιρικές συντεταγμένες. Ο x άξονας είναι ο **εμπρόσθιος**, ο y άξονας είναι ο **έσω** και ο z άξονας είναι ο **άνω**.



Σχήμα 3.1.1. Ο κανόνας των τριών δακτύλων του δεξιού χεριού. Ο x άξονας εκφράζει το “πάχος” της μηριαίας κεφαλής.

Έχουμε εισαγάγει επίσης σφαιρικές συντεταγμένες (R, φ, θ) .

- R (ή ρ) είναι η απόσταση από την προέλευση (κέντρο της σφαίρας) έως το γεωμετρικό κέντρο της βλάβης
- φ είναι η γωνία από το z -άξονα, γνωστή ως colatitude ή zenith και παίρνει τιμές στη περιοχή από 0° to 180°
- θ είναι η γωνία από το x -άξονα ($0^\circ \leq \theta \leq 360^\circ$) Σχήμα 2. Αυτές οι συντεταγμένες είναι παρόμοιες με το "γεωγραφικό πλάτος" (φ) και το " γεωγραφικό μήκος" (θ) σύστημα που χρησιμοποιείται στη γεωγραφία, με αρχή συντεταγμένων στο κέντρο της Γης.



Σχήμα 2. Σύστημα σφαιρικών συντεταγμένων R , ϕ και θ . Όπου R είναι η απόσταση από το κέντρο της σφαίρας έως το γεωμετρικό κέντρο της βλάβης, ϕ είναι το "γεωγραφικό πλάτος" και θ είναι το "γεωγραφικό μήκος".

Οι καρτεσιανές και σφαιρικές συντεταγμένες σχετίζονται με τις ακόλουθες εξισώσεις :

$$R = \sqrt{x^2 + y^2 + z^2}, \quad \theta = \tan^{-1} \frac{y}{x}, \quad \phi = \tan^{-1} \frac{\sqrt{x^2 + y^2}}{z}, \quad (1)$$

Όπου $0 \leq \theta \leq 2\pi$ και $0 \leq \phi \leq \pi$, και

$$x = R \sin \phi \cos \theta, \quad y = R \sin \phi \sin \theta, \quad z = R \cos \phi. \quad (2)$$

Ο όγκος της σφαίρας υπολογίστηκε στη συνέχεια με τον τύπο

$$V_{femoral} = \frac{\pi}{6} D^3. \quad (3)$$

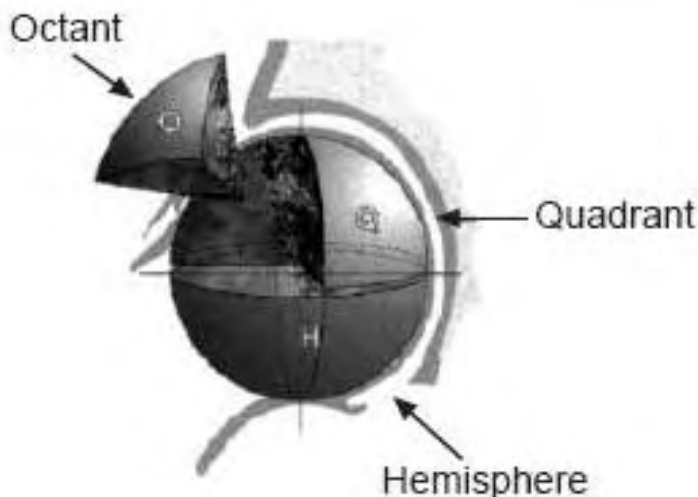
Οι συντεταγμένες της περιμέτρου της νεκρωτικής βλάβης της κάθε εικόνας του μαγνητικού τομογράφου που περιέχει τη νεκρωτική βλάβη επεξεργάζεται από το λογισμικό ANALYZE και αποθηκεύεται σε αρχείο τύπου αρχείο.stats. Επίσης οι συντεταγμένες του μεγαλύτερου κύκλου που περιγράφει την μηριαία κεφαλή αποθηκεύονται έτσι ώστε η σφαίρα που δημιουργείται να είναι ισοδύναμη με την μηριαία κεφαλή. Το νέο αρχείο που δημιουργείται είναι η εισαγωγή στοιχείων (Input) στο εξειδικευμένο λογισμικό μας προκειμένου να υπολογιστεί ο όγκος V_{lesion} και η θέση του γεωμετρικού κέντρου της νεκρωτικής βλάβης σε σχέση με το κέντρο της σφαίρας (μηριαίας κεφαλής). Τόσο η καρτεσιανές συντεταγμένες του κέντρου όσο και τα αντίστοιχα γεωγραφικά πλάτος και μήκος υπολογίζονται. Το κλάσμα όγκου της βλάβης στην κεφαλή του μηριαίου υπολογίζεται επίσης ως:

$$\text{λόγος} \frac{V_{\text{βλάβης}}}{V_{\text{μηριαίου}}}.$$

Η ανάπτυξη του λογισμικού μας έγινε στο Microsoft Visual Studio 2005 σε γλώσσα προγραμματισμού C++.

3.2 Οκτημόρια

Η κεφαλή (σφαίρα) διαιρείται σε οκτώ τμήματα (οκτημόρια) από τρία, κάθετα μεταξύ τους επίπεδα (μετωπιαίο, οβελιαίο και πλάγιο), που τέμνονται στο κέντρο της σφαίρας. Η μέθοδος που χρησιμοποιήθηκε από τους Μαλίζος et al., το 2001 μετρούσε το ποσοστό του όγκου που έχει νεκρωθεί σε κάθε οκτημόριο. Τα 8 αυτά τμήματα αποτελούν τη θέση του Γ.Κ. της βλάβης μέσα την κεφαλή Εικ 3.2.1. Στον Πίνακα 3.2.I φαίνονται οι συντομογραφίες των οκτημορίων, οι οποίες θα χρησιμοποιούνται στη συνέχεια για την αναφορά στα οκτημόρια.



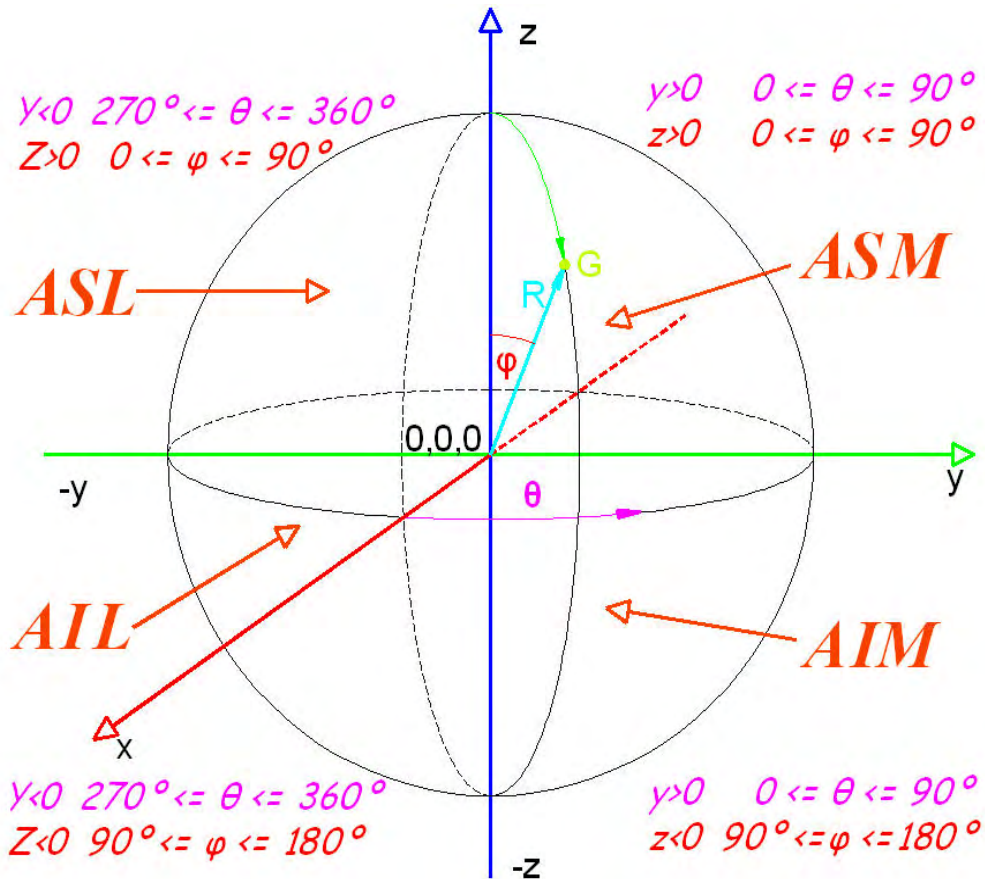
Εικ. 3.2.1. Τα τμήματα οκτημόρια (octants), τεταρτημόρια (quadrants) και τα ημισφαίρια (hemispheres), της μηριαίας κεφαλής.

Πίνακας 3.2.Ι. Περιγραφή των οκτημορίων της μηριαίας κεφαλής

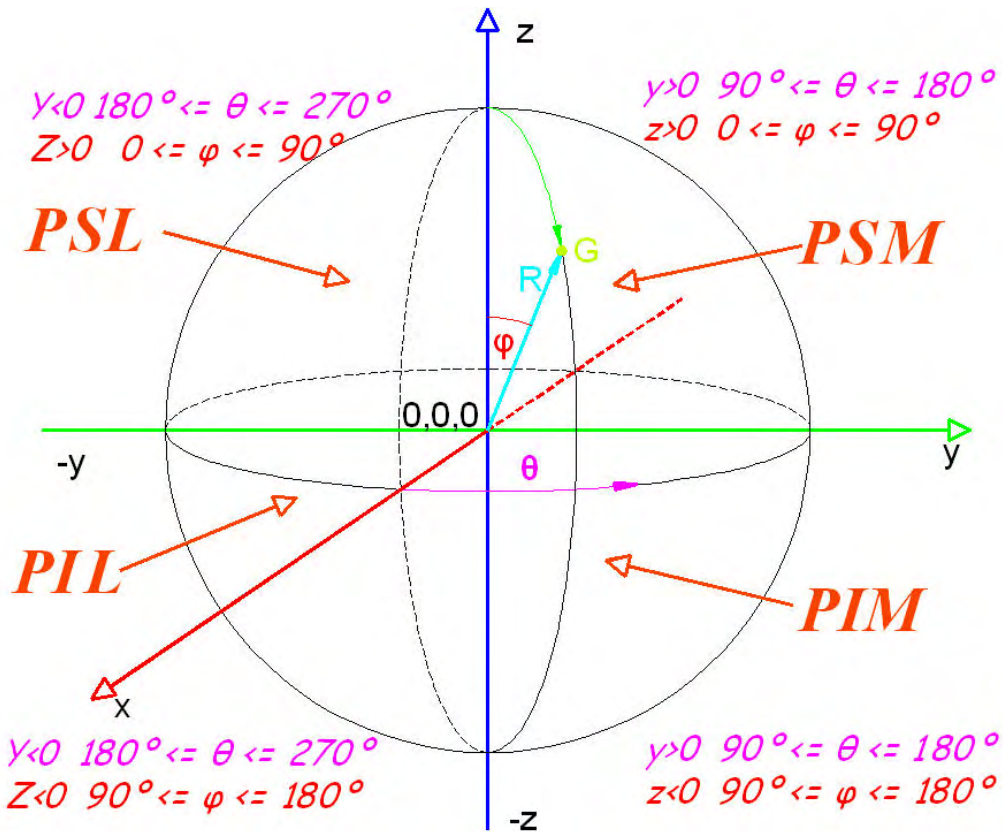
<p>ASM Anterior superior medial - Εμπρόσθιο άνω εσωτερικό</p> $\left(0 < \theta < \frac{\pi}{2}, 0 < \phi < \frac{\pi}{2}\right) (x > 0, y > 0, z > 0)$	<p>PSM Posterior superior medial - Οπίσθιο άνω εσωτερικό</p> $\left(\frac{\pi}{2} < \theta < \pi, 0 < \phi < \frac{\pi}{2}\right) (x < 0, y > 0, z > 0)$
<p>ASL Anterior superior lateral - Εμπρόσθιο άνω εξωτερικό</p> $\left(\frac{3\pi}{2} < \theta < 2\pi, 0 < \phi < \frac{\pi}{2}\right) (x > 0, y < 0, z > 0)$	<p>PSL Posterior superior lateral - Οπίσθιο άνω εξωτερικό</p> $\left(\pi < \theta < \frac{3\pi}{2}, 0 < \phi < \frac{\pi}{2}\right) (x < 0, y < 0, z > 0)$
<p>AIM Anterior inferior medial - Εμπρόσθιο κάτω εσωτερικό</p> $\left(0 < \theta < \frac{\pi}{2}, \frac{\pi}{2} < \phi < \pi\right) (x > 0, y > 0, z < 0)$	<p>PIM Posterior inferior medial - Οπίσθιο κάτω εσωτερικό</p> $\left(\frac{\pi}{2} < \theta < \pi, \frac{\pi}{2} < \phi < \pi\right) (x < 0, y > 0, z < 0)$
<p>AIL Anterior inferior lateral - Εμπρόσθιο κάτω εξωτερικό</p> $\left(\frac{3\pi}{2} < \theta < 2\pi, \frac{\pi}{2} < \phi < \pi\right) (x > 0, y < 0, z < 0)$	<p>PIL Posterior inferior lateral - Οπίσθιο κάτω εξωτερικό</p> $\left(\pi < \theta < \frac{3\pi}{2}, \frac{\pi}{2} < \phi < \pi\right) (x < 0, y < 0, z < 0)$

Οστεονέκρωση Μηριαίας Κεφαλής

Σχηματικά το εμπρόσθιο μισό της σφαίρας ($x > 0$) και η περιγραφή των οκτημορίων φαίνεται στο Σχήμα 3.2.1 και αντίστοιχα το άλλο μισό της σφαίρας με ($x < 0$) αναφέρεται σαν οπίσθιο (Σχήμα 3.2.2). Στα σχήματα απεικονίζεται το δεξιό ισχίο.



Σχήμα 3.2.1. Η σφαίρα που περικλείει την κεφαλή του μηριαίου. Διακρίνονται τα οκτώ τμήματα (οκτημόρια) στα οποία διαιρείται η σφαίρα για τον προσδιορισμό του Γ.Κ. της θέσης της βλάβης. Περιγράφονται για $x > 0$ τα τμήματα στο εμπρόσθιο (anterior) μέρος της κεφαλής.



Σχήμα 3.2.2. Περιγραφή των τμημάτων της μηριαίας κεφαλής για $x < 0$. Το μισό αυτό μέρος της σφαίρα αναφέρεται ως οπίσθιο (posterior).

Η θέση των τεσσάρων τεταρτημορίων (Superior Lateral, Superior Medial, Inferior Lateral, Inferior Medial) στο αριστερό και στο δεξιό ισχίο φαίνονται στο Σχήμα 3.2.3.



Δεξιό ισχίο

Αριστερό ισχίο

Σχήμα 3.2.3: Τα τεταρτημόρια στο δεξί και στο αριστερό ισχίο.

3.3 Το Γεωμετρικό Κέντρο της νεκρωτικής βλάβης

Η μεθοδολογία που αναπτύχθηκε για τον υπολογισμό $V_{βλάβης}$ και τη θέση του γεωμετρικού κέντρου της βλάβης περιγράφεται στη συνέχεια. Έστω N είναι ο συνολικός αριθμός των τομών του μαγνητικού τομογράφου κάθετα προς το x -άξονα. Σε κάθε τέτοια τομή η περίμετρος της βλάβης ορίζεται από τις (y_i, z_i) συντεταγμένες με συνολικά M διακριτά σημεία. Το εμβαδόν της βλάβης για της k τομής του μαγνητικού τομογράφου προσδιορίζεται από

$$A_k = \frac{1}{2} \sum_{i=1}^N (y_i^k z_{i+1}^k - y_{i+1}^k z_i^k), \quad (4)$$

όπου η αρίθμηση των σημείων είναι τέτοια που το i αυξάνει τα αντίθετα των δεικτών του ρολογιού και $(y_{M+1}, z_{M+1}) \equiv (y_1, z_1)$. Οι συντεταγμένες (y_G^k, z_G^k) του κέντρου G^k της περιοχής της βλάβης της k φέτας του μαγνητικού τομογράφου καθορίζονται από

$$y_G^k = \frac{1}{6A_k} \sum_{i=1}^M (y_i^k z_{i+1}^k - y_{i+1}^k z_i^k) (y_i^k + y_{i+1}^k), \quad (5)$$

$$z_G^k = \frac{1}{6A_k} \sum_{i=1}^M (y_i^k z_{i+1}^k - y_{i+1}^k z_i^k) (z_i^k + z_{i+1}^k). \quad (6)$$

Οστεονέκρωση Μηριαίας Κεφαλής

Ο συνολικός όγκος της βλάβης προσδιορίζεται ως :

$$V_{\beta\lambda\beta\eta\zeta} = \sum_{k=1}^N A_k \Delta x_k, \quad (7)$$

όπου Δx_k είναι το πάχος της k τομής του μαγνητικού τομογράφου. Τελικά , οι καρτεσιανές συντεταγμένες του κέντρου G της βλάβης προσδιορίζονται από:

$$x_G = \frac{1}{V_{lesion}} \sum_{k=1}^M x_k A_k \Delta x_k, \quad (8)$$

$$y_G = \frac{1}{V_{lesion}} \sum_{k=1}^M y_G^k A_k \Delta x_k, \quad (9)$$

$$z_G = \frac{1}{V_{lesion}} \sum_{k=1}^M z_G^k A_k \Delta x_k, \quad (10)$$

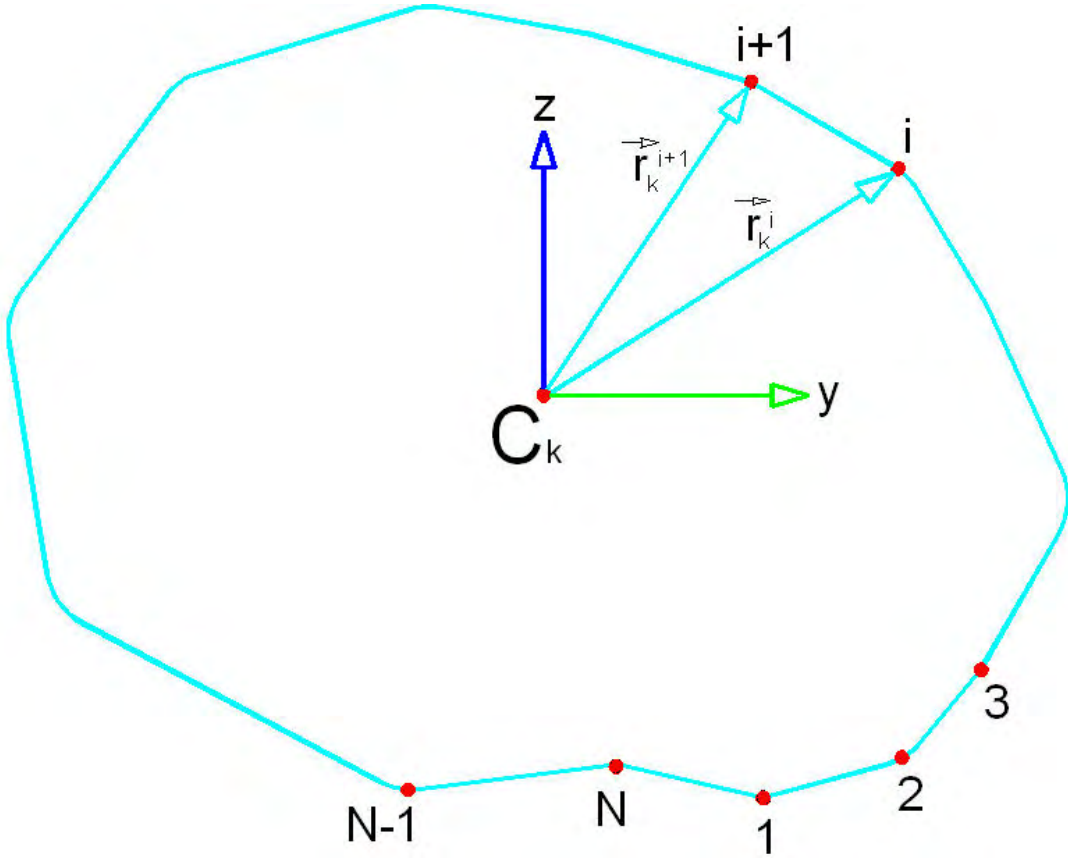
όπου x_k είναι x -συντεταγμένη της k τομής του μαγνητικού τομογράφου και $(A_k, x_G^k, y_G^k, z_G^k, V_{\beta\lambda\beta\eta\zeta})$ ορίζονται από τις εξισώσεις (4), (5), (6), και (7) αντίστοιχα. Οι αντίστοιχες σφαιρικές συντεταγμένες του Γεωμετρικού Κέντρου (GC) καθορίζονται από τις ακόλουθες εξισώσεις :

$$R_G = \sqrt{x_G^2 + y_G^2 + z_G^2}, \quad \theta_G = \tan^{-1} \frac{y_G}{x_G}$$

$$\varphi_G = \tan^{-1} \frac{\sqrt{x_G^2 + y_G^2}}{z_G} \quad (11)$$

3.4 Απόδειξη των τύπων

Έστω N είναι ο συνολικός αριθμός των τομών του μαγνητικού τομογράφου κάθετα προς το x - άξονα. Σε κάθε τέτοια τομή η περίμετρος της βλάβης ορίζεται από τις (y_i, z_i) συντεταγμένες και από M συνολικά διακριτά σημεία, όπως φαίνεται στο (Σχήμα 3.4.1). Η αρίθμηση των σημείων είναι τέτοια που αυξάνει αριστερόστροφα δηλαδή με φορά αντίθετη των δεικτών του ρολογιού .



Σχήμα 3.4.1. Η περίμετρος της βλάβης στο y - z επίπεδο με M συνολικά διακριτά σημεία (Beer 2004).

Σε κάθε k -th τομή ($k = 1, 2, \dots, M$), και έστω

$$\mathbf{r}_k^{(i)} = y_i^k \mathbf{e}_y + z_i^k \mathbf{e}_z \quad \text{και} \quad \mathbf{r}_k^{(i+1)} = y_{i+1}^k \mathbf{e}_y + z_{i+1}^k \mathbf{e}_z$$

$$(i = 1, 2, \dots, N)$$

είναι διανύσματα σχετικά με το επίπεδο των δύο διαδοχικών σημείων της περιμέτρου σε σχέση με το C_k όπου C_k είναι το σημείο τομής του x -άξονα και το επίπεδο της φέτας. Το εμβαδόν του τριγώνου ορίζεται από το C και από το i και $i+1$ σημείο στη περίμετρο και είναι

$$A_k^{(i)} = \frac{1}{2} |\mathbf{r}_k^{(i)} \times \mathbf{r}_k^{(i+1)}| = \frac{1}{2} (y_i^k z_{i+1}^k - y_{i+1}^k z_i^k) \quad (i = 1, 2, \dots, N),$$

Όπου $(y_{M+1}^k, z_{M+1}^k) \equiv (y_1^k, z_1^k)$. Η θέση του κέντρου του παραπάνω τριγώνου ορίζεται από την από

$$\mathbf{r}_{G_k}^{(i)} = \frac{1}{3} (\mathbf{r}_k^{(i)} + \mathbf{r}_k^{(i+1)}) = \frac{1}{3} (y_i^k + y_{i+1}^k) \mathbf{e}_y + \frac{1}{3} (z_i^k + z_{i+1}^k) \mathbf{e}_z.$$

Οστεονέκρωση Μηριαίας Κεφαλής

Το συνολικό εμβαδόν καθορίζεται

$$A_k = \sum_{i=1}^M A_k^{(i)} = \frac{1}{2} \sum_{i=1}^M (y_i^k z_{i+1}^k - y_{i+1}^k z_i^k).$$

Η θέση του κέντρου G_k του A_k καθορίζεται από

$$\mathbf{r}_G^k = \frac{1}{A_k} \int_{A_k} \mathbf{r} dA = \frac{1}{A_k} \sum_{i=1}^M \int_{A_k^{(i)}} \mathbf{r} dA = \frac{1}{A_k} \sum_{i=1}^M \mathbf{r}_{G_k}^{(i)} A_k^{(i)},$$

Έτσι που οι (y, z) συντεταγμένες του κέντρου της k -th φέτας του μαγνητικού τομογράφου είναι

$$x_G^k = \frac{1}{6A} \sum_{i=1}^M (y_i^k + y_{i+1}^k) (y_i^k z_{i+1}^k - y_{i+1}^k z_i^k) \quad \text{και}$$

$$y_G^k = \frac{1}{6A} \sum_{i=1}^M (z_i^k + z_{i+1}^k) (y_i^k z_{i+1}^k - y_{i+1}^k z_i^k)$$

Ο συνολικός όγκος της ζημιάς καθορίζεται από

$$V_{lesion} = \sum_{k=1}^N A_k \Delta x_k.$$

Οι καρτεσιανές συντεταγμένες του κέντρου G της Ζημιάς καθορίζονται από

$$\mathbf{r}_G = \frac{1}{V_{lesion}} \int_{V_{lesion}} \mathbf{r} dV = \frac{1}{V_{lesion}} \sum_{k=1}^M \left(\int_{A_k} \mathbf{r} dA \right) \Delta x_k = \frac{1}{V_{lesion}} \sum_{k=1}^M \mathbf{r}_G^k A_k \Delta x_k,$$

ώστε

$$x_G = \frac{1}{V_{lesion}} \sum_{k=1}^M x_k A_k \Delta x_k, \quad y_G = \frac{1}{V_{lesion}} \sum_{k=1}^M y_G^k A_k \Delta x_k,$$

$$z_G = \frac{1}{V_{lesion}} \sum_{k=1}^M z_G^k A_k \Delta x_k,$$


Όπου x_k είναι η x - συντεταγμένη της k φέτας του μαγνητικού τομογράφου.

Το μέγεθος της βλάβης εκφράστηκε ως ποσοστό του όγκου του συνόλου της μηριαίας κεφαλής. Το εξειδικευμένο λογισμικό μας υπολογίζει τις Καρτεσιανές (x_G, y_G, z_G) και τις σφαιρικές (R_G, θ_G, ϕ_G) συντεταγμένες του Γεωμετρικού Κέντρου GC της βλάβης, με τη χρήση εξισώσεων (8) έως και (11). Η θέση της βλάβης ορίζεται σε σχέση με το γεωγραφικό πλάτους ϕ_G και το γεωγραφικό μήκος θ_G του

Γεωμετρικού Κέντρου GC. Το λογισμικό μας επίσης υπολογίζει σε ποιο οκταμόριο το Γεωμετρικό Κέντρο GC της βλάβης ανήκει (Σχήματα 3, 4).

4. Γενικά αποτελέσματα

Ο όγκος της νεκρωτικής περιοχής Εικ. 4 κυμάνθηκε από 11,4% έως 63,3% του όγκου της μηριαίας κεφαλής, το γεωγραφικό πλάτος (latitude) ϕ_G από 8° έως 106° (μοίρες), το γεωγραφικό μήκος (longitude) θ_G από 6° έως 83° (μοίρες) και η ακτίνα (vector) R_G από 4 έως 23 mm. Κατά τον μετεγχειρητικό έλεγχο η αξιολόγηση της καθίζησης πραγματοποιήθηκε από έναν από τους συμμετέχοντες συγγραφείς στην εργασία και από ένα άλλο ορθοπαιδικό χειρουργό. Από τις 34 περιπτώσεις, οι αξιολογητές συμφώνησαν στις 32 μετεγχειρητικές εκτιμήσεις ποσοστό 94,2% ασθενών και διαφώνησαν μόνο σε 2 περιπτώσεις ποσοστό 5,8%. Προκειμένου να προσδιοριστεί η επίδραση της μορφολογίας της υπολογιζόμενης βλάβης σχετικά με τον κίνδυνο της καθίζησης της μηριαίας κεφαλής, διενεργήθηκε μια στατιστική ανάλυση, μη-παραμετρική Mann-Whitney U - τεστ. Το Fisher's exact τεστ εφαρμόστηκε στο ποσοστό του μεγέθους της βλάβης σύμφωνα με την κατάταξη μεταξύ ομάδων a,b,c. Επίσης διενεργήθηκε το Cox regression test με παραμέτρους όπως η ηλικία των ασθενών, το μέγεθος της βλάβης, καθώς και οι ποσότητες (R_G, θ_G, ϕ_G) . Οι τιμές του $P < 0.05$ θεωρήθηκαν ως στατιστικά σημαντικές.



Εικ 4. Με τη βοήθεια του Analyze και στις δύο εικόνες παρατηρούμε ένα ισχίο σε ανασύνθεση όπου με το κόκκινο χρώμα είναι η νεκρωτική βλάβη. Διακρίνεται το «πάχος» των εικόνων του μαγνητικού τομογράφου.

4.1 Στατιστικά

Κατά τη διάρκεια της περιόδου μελέτης 10 από τα 34 ισχία (29,4%) υπέστησαν καθίζηση (πίνακας 3) εκ των οποίων 5 υποβλήθηκαν σε ολική αρθροπλαστική ισχίου. Η Man-Whitney μη παραμετρική στατιστική ανάλυση έδειξε ότι εξετάζοντας μόνο τις βλάβες των ασθενών μας και την ακτινολογική εξέλιξη της μηριαίας κεφαλής έδωσε τιμή με $p = 0$ που είναι $< 0,05$ το οποίο σημαίνει αποδεκτό αποτέλεσμα.

Από τα 2 ισχία στην α ομάδα κανένα (0%) δεν κατέρρευσε, από τα 19 ισχία στη b ομάδα 1 (5%) κατέρρευσε και από τα 13 ισχία της ομάδας c τα 9 (75%) κατέρρευσαν.

4.2 Συσχέτιση έκτασης βλάβης και κατάρρευσης της μηριαίας κεφαλής

Το Fisher's Exact test πιθανοτήτων έδειξε ότι δεν υπήρχε σημαντική συσχέτιση μεταξύ βλαβών στις ομάδες a και b. Από την άλλη πλευρά οι ομάδες b και c έδειξαν στατιστικά σημαντικό και αποδεκτό $p = 0,02$ το οποίο είναι ($< 0,05$). Το αποτέλεσμα αυτό σημαίνει ότι κεφαλές με βλάβη της ομάδα c έχουν περισσότερες πιθανότητες να καταρρεύσουν από ότι οι κεφαλές της ομάδας b ή a (Πίνακας 4.2.I). Τα περισσότερα από τα υπολογιζόμενα γεωμετρικά κέντρα βλαβών βρέθηκαν στο εμπρόσθιο άνω εσωτερικό οκτημόριο (ASM) όπου σε συνολικό αριθμό 28 κεφαλών οι 9 ποσοστό (26,47%) κατέρρευσαν. Στο οκτημόριο εμπρόσθιο άνω εξωτερικό (ASL) καμιά από τις 5 μηριαίες κεφαλές σε ποσοστό (14,71%). δεν κατέρρευσε. Τελικά μόνο μία κεφαλή είχε το γεωμετρικό της κέντρο στο οκτημόριο εμπρόσθιο κάτω εσωτερικό (AIM) η οποία και κατέρρευσε (2,9%).

Πίνακας 4.2.I. Συσχετίσεις μεταξύ ομάδων a,b,c και ο κίνδυνος κατάρρευσης μηριαίας κεφαλής σε κάθε ομάδα.

Συσχετίσεις (Associations) μεταξύ ομάδων a,b,c και καθίζησης της μηριαίας κεφαλής: Fisher's exact test

Ομάδες a,b,c	p
a-b	1,00
b-c	0,02

4.3 Συσχέτιση έκτασης και θέση της βλάβης με αιτιολογία R,θ,φ

Το **Cox proportional hazards models** με παραμέτρους όπως η ηλικία των ασθενών, το μέγεθος της βλάβης, η περίοδος παρακολούθησης, το R, η φ°, και η θ°, έγιναν με την μέθοδο enter και έδειξε ως πιο σημαντικές παραμέτρους τη βλάβη με $p = 0,001$ και το γεωγραφικό μήκος γωνία θ με $p = 0.025$, οι οποίες κρίνονται ως σημαντικοί παράγοντες για την πρόβλεψη της ακτινολογικής εξέλιξης της νόσου. Τα αποτελέσματα της Cox regression analysis με τις 2 παραμέτρους την βλάβη και την γωνία θ παρουσιάζονται στο Πίνακα 4.3.I. Μπορούμε να παρατηρήσουμε το γράφημα διασποράς με παραμέτρους το μέγεθος της βλάβης (%) και τη γωνία θ (γεωγραφικό μήκος) Εικ. 4.3.1. Συνεχίζοντας τη Cox regression analysis με μεταβλητή τον χρόνο της μετεγχειρητικής κατάστασης του ασθενούς φαίνεται ότι καμιά κεφαλή δεν άντεξε χωρίς κατάρρευση περισσότερο από 6 έτη. Μέχρι τον 4^ο χρόνο παρατηρείται μικρός αριθμός καθιζήσεων 30% Εικ 4.3.2.

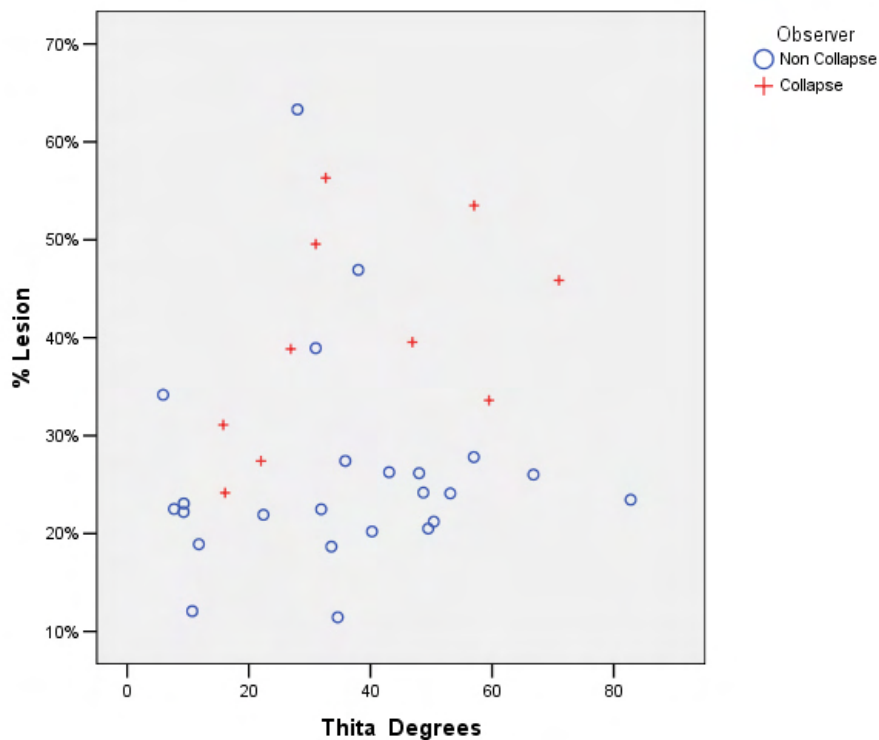
Πίνακας 4.3.I. Cox ανάλυση παλινδρόμησης με παραμέτρους το μέγεθος της βλάβης (lesion) και το γεωμετρικό μήκος της γωνίας θ σχετικά ως προς την κατάρρευση της μηριαίας κεφαλής.

Συσχετίσεις (Associations) στο Cox Regression Analysis ασθενών με οστεονέκρωση

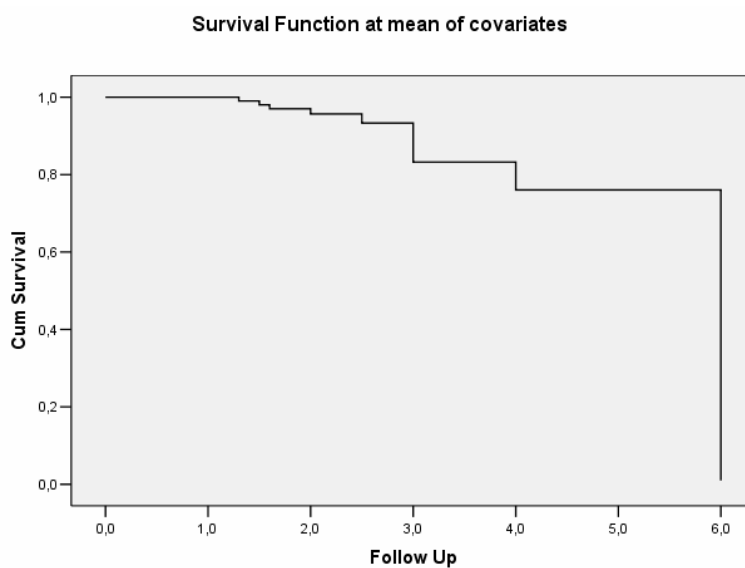
Χαρακτηριστικά ασθενών

	P	(95% CI)
Βλάβη	0,001	287488,4 (208,4 – 4E+008)
Γωνία θ	0,025	0,941(0,892 – 0,992)

Οστεονέκρωση Μηριαίας Κεφαλής



Εικ 4.3.1. Παρατηρούμε ότι οι κεφαλές του μηριαίου έχοντας γεωγραφικό μήκος θ από 15° - 35° και 50° - 60° και να είναι στην ομάδα c είναι πιθανό να αναπτύξουν ακτινολογική εξέλιξη με $p = 0,025$. Για ισχία που αναπτύχθηκε ακτινολογική εξέλιξη εκτός αυτού του εύρους, το μέγεθος της βλάβης ήταν ο μοναδικός σημαντικός παράγοντας.



Εικ. 4.3.2. Η Cox regression analysis με παράμετρο τον χρόνο ως μεταβλητή μετά την χειρουργική επέμβαση, δείχνει ότι μετά το 6ο έτος δεν υπάρχει κανένας ασθενής χωρίς κατάρρευση. Η συνολική αναμενόμενη πιθανότητα είναι 70% για τους

Οστεονέκρωση Μηριαίας Κεφαλής

ασθενείς να επιβιώσουν χωρίς κατάρρευση μέχρι το 4ο έτος της περιόδου της μετεγχειρητικής παρακολούθησης.

4.4 Ιστογράμματα κανονικής κατανομής παραμέτρων

Προκειμένου να εφαρμοστούν οι στατιστικές μέθοδοι που προηγήθηκαν θεωρήθηκε σκόπιμο να εξακριβωθεί κατά πόσο ακολουθούν οι αντίστοιχοι παράμετροι την κανονική κατανομή. Χρησιμοποιώντας τον έλεγχο Kolmogorov-Smirnov (Πίνακας 4.4.I) διαπιστώνεται πως η γωνία θ , το R και η ηλικία προσεγγίζουν πολύ καλά την κανονική κατανομή. Εικόνες 4.4.1., 4.4.2. και 4.4.3. Αντιθέτως το lesion και η γωνία ϕ δεν προσεγγίζουν τόσο ικανοποιητικά την κανονική κατανομή. Εικόνες 4.4.4. και 4.4.5. Παρά όλα αυτά το p δεν είναι μικρότερο του 0.05 πράγμα που σημαίνει πως δε μπορούμε με βεβαιότητα να ισχυριστούμε το αντίθετο άρα μπορούμε να αποδεχθούμε πως όλες οι μεταβλητές μας ακολουθούν οριακά την κανονική κατανομή. Παραθέτουμε τα ιστογράμματα (με την καμπύλη της κανονικής κατανομής για σύγκριση) για τις μεταβλητές ϕ , θ , R & Νεκρωτικής Βλάβης.

Πίνακας 4.4.I. Έλεγχος Kolmogorov-Smirnov για τις παραμέτρους : Νεκρωτική βλάβη (Lesion), Ηλικία (age), ϕ (phi), θ (thita), και R.

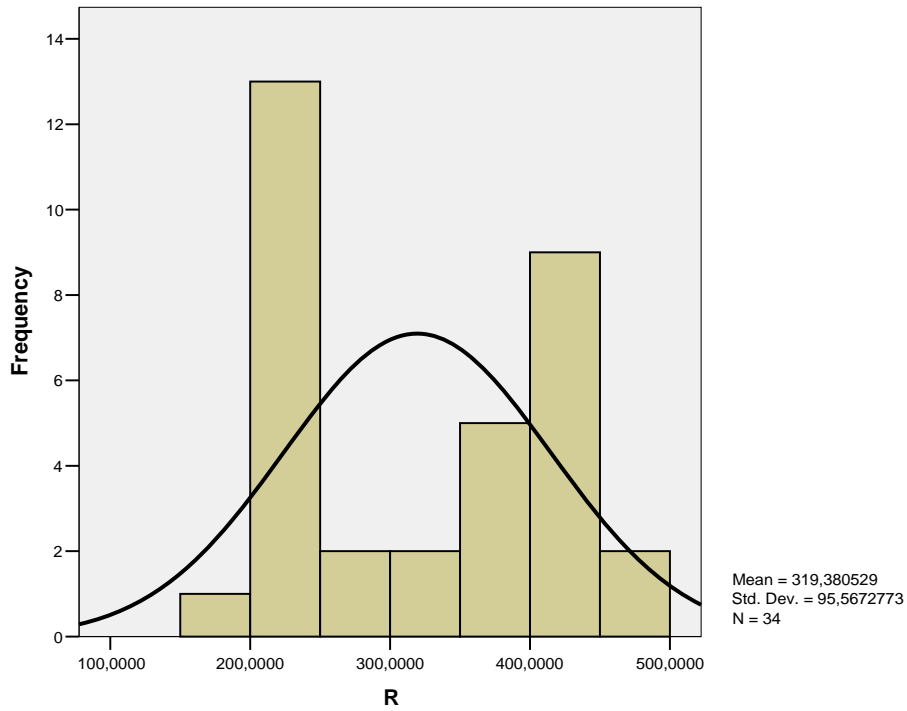
One-Sample Kolmogorov-Smirnov Test

	Lesion	Age	R	Phi	Thita
N	34	34	34	34	34
Normal Parameters ^{a,b}					
Mean	,28953	39,21	319,3805	89,406591	59,030100
Std. Deviation	,118728	11,798	95,56728	1,8896062	4,6537526
Most Extreme Differences					
Absolute	,232	,140	,189	,211	,112
Positive	,232	,139	,189	,112	,089
Negative	-,084	-,140	-,143	-,211	-,112
Kolmogorov-Smirnov Z	1,352	,817	1,101	1,233	,650
Asymp. Sig. (2-tailed)	,052	,517	,177	,096	,792

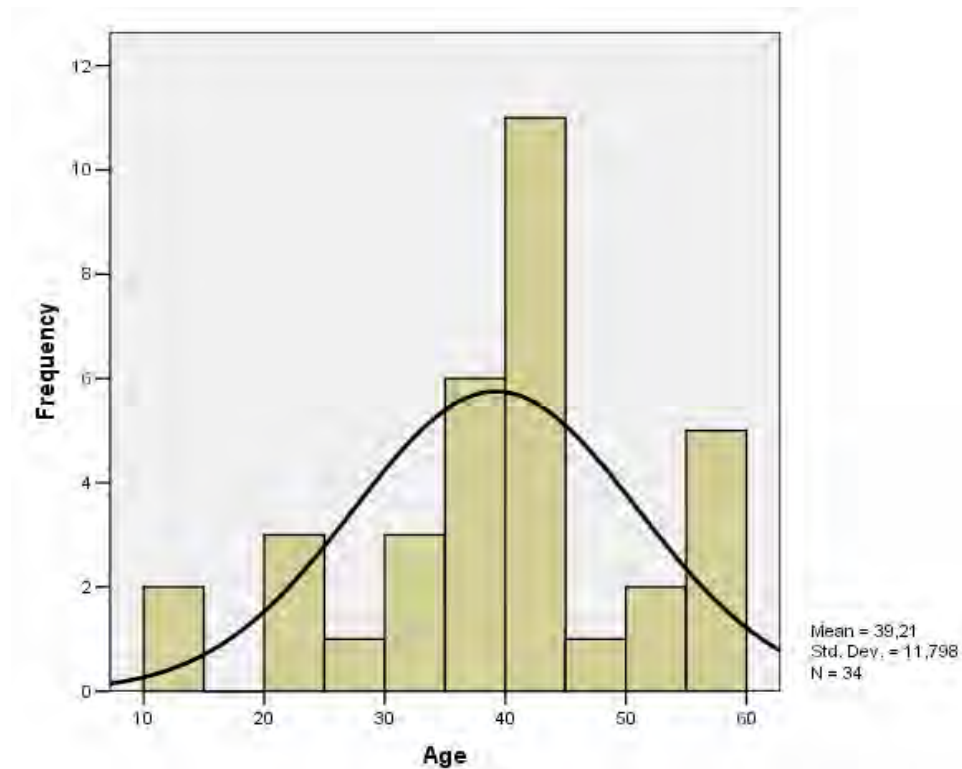
a. Test distribution is Normal.

b. Calculated from data.

Οστεονέκρωση Μηριαίας Κεφαλής

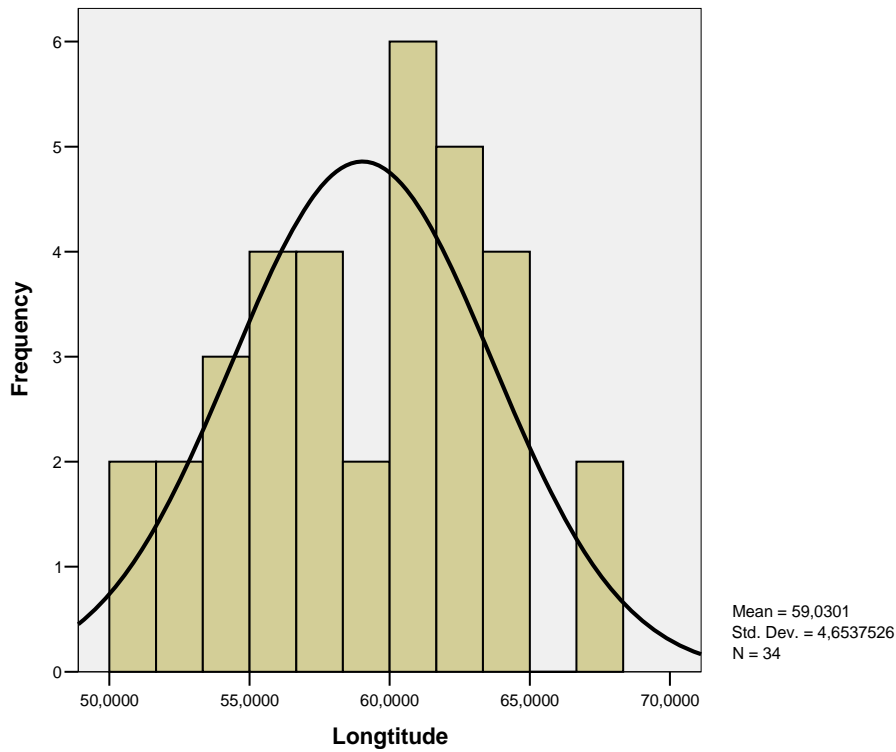


Εικ 4.4.1. Κανονική κατανομή της μεταβλητής R (Διάνυσμα, Vector).

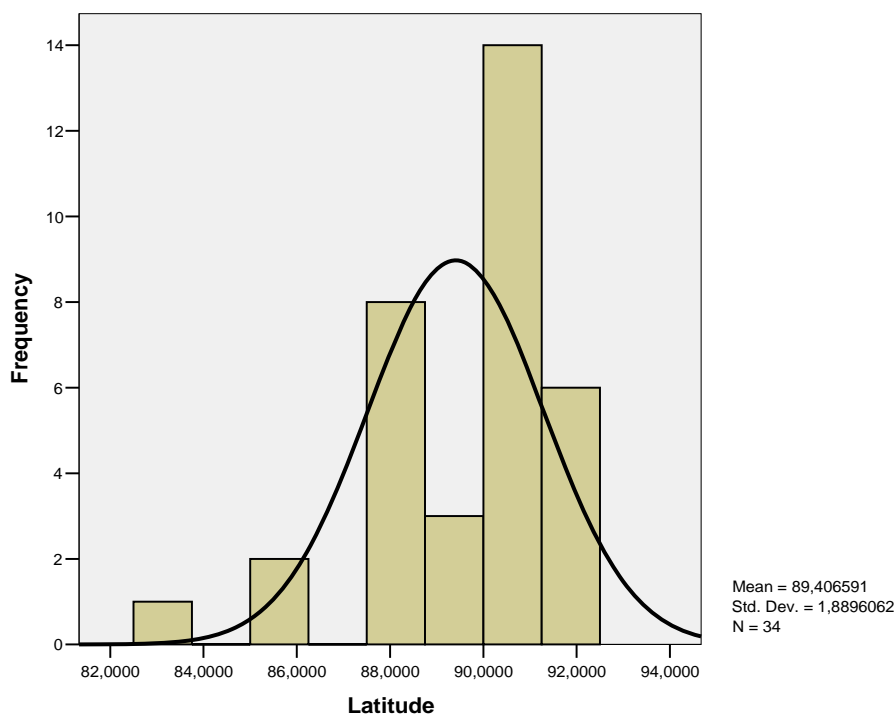


Εικ 4.4.2. Κανονική κατανομή της μεταβλητής Ηλικία (Age).

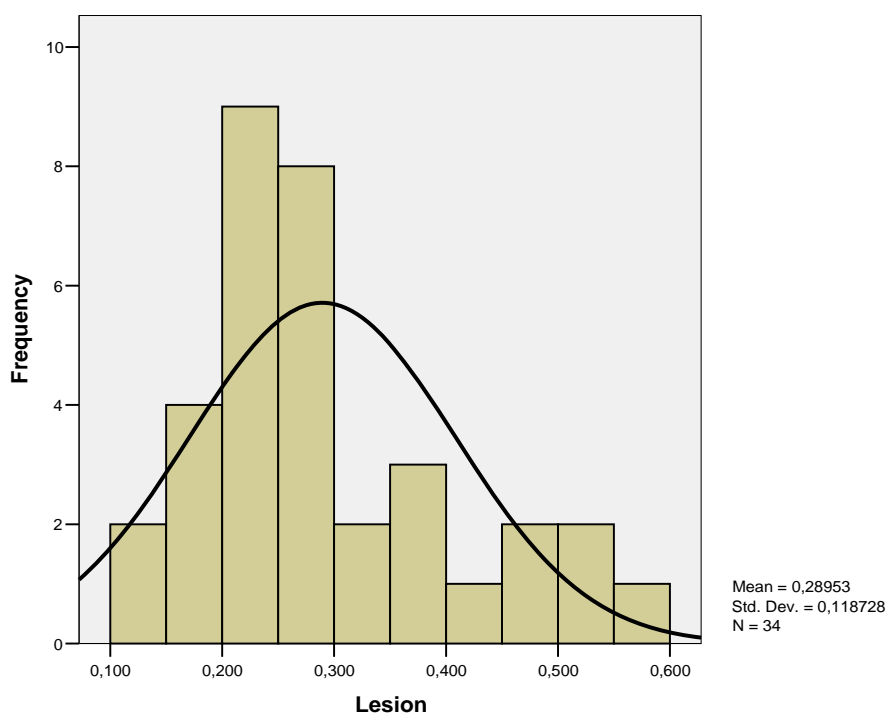
Οστεονέκρωση Μηριαίας Κεφαλής



Εικ 4.4.3. Κανονική κατανομή της γωνίας θ (Γεωγραφικό Μήκος, Longitude).



Εικ 4.4.4. Κατανομή της μεταβλητής φ (Γεωγραφικό Πλάτος, Latitude). Το ιστόγραμμα της μεταβλητής φ ακολουθεί οριακά κανονική κατανομή με 9,6% .



Εικ 4.4.5. Το ιστόγραμμα της κατανομής της Νεκρωτικής Βλάβης (lesion) ακολουθεί οριακά κανονική κατανομή με 5,2%.

5. Συζήτηση

Από τα τέλη της δεκαετίας του 1960, διάφορες μελέτες έχουν αξιολογήσει την αποτελεσματικότητα των τεχνικών δυνατοτήτων για τη θεραπεία της οστεονέκρωσης της μηριαίας κεφαλής, όπως είναι η αποσυμπίεση με τρυπανισμούς, η χρήση μη αγγειούμενων οστικών μοσχευμάτων, η χρήση μοσχεύματος αγγειούμενης περόνης και (nonvascularized fibular) μη αγγειούμενη περόνη ως οστικά μοσχεύματα, και οστεοτομίες στροφής ή κάμψης.

Η κυριότερη αιτία συνδεδεμένη με την εξέλιξη της νόσου και τελικά με την καταστροφή της μηριαίας κεφαλής είναι το προχωρημένο στάδιο της νέκρωσης.

Οι Steinberg et al. το 1999 έδειξαν ότι κύριος σημαντικός παράγοντας ως προς την έκβαση της νόσου είναι το μέγεθος της βλάβης. Οι Sugano et al. το 1994 έδειξαν ότι εκτιμώντας το ποσοστό έκτασης του νεκρωτικού όγκου μέσα στην μηριαία κεφαλή και χρησιμοποιώντας προσθιοπίσθιες και πλάγιες ακτινογραφίες συμπέραναν ότι το ποσοστό της νεκρωτικής έκτασης στις πλάγιες ακτινογραφίες ήταν ένας αποδεκτός παράγοντας για την πρόγνωση έκβασης της νόσου.

Η έρευνα μέχρι σήμερα έχει δείξει ότι η μηχανική βοήθεια μπορεί να είναι χρήσιμη για την πρόληψη της εξέλιξης της οστεονέκρωσης της μηριαίας κεφαλής. Οι Buckley et al. το 1991 σε μια μακροχρόνια μελέτη με είκοσι ισχία έδειξαν ότι συμπίεση του φλοιού των διαρθρωτικών μοσχευμάτων υπήρξε επιτυχής για τη θεραπεία του σταδίου-I ή II ατραυματικής οστεονέκρωσης λόγω της χρήσης της μηχανικής υποστήριξης του υποχόνδριου οστού κατά τη διαδικασία της πάρωσης της βλάβης. Τα αποτελέσματα της έρευνας δείχνουν ότι η ελαστικότητα του πορώδους τανταλίου είναι παρόμοια με εκείνη των οστών και ότι μπορεί να μεταφέρει φορτία (Bobyn et al. 1999, Bobyn et al. 2004, Heiner et al. 2001, Tsao et al. 2005).

Η περίοδος μετεγχειρητικής παρακολούθησης (follow up) των ασθενών, για την κατάσταση της ακεραιότητας της μηριαίας κεφαλής βασίστηκε σε ακτινογραφίες. Άλλοι τρόποι απεικόνισης, όπως η απεικόνιση με μαγνητικές τομογραφίες ή αξονικές τομογραφίες, μπορούν να επιτρέψουν μια πιο ευαίσθητη ανίχνευση των πρώιμων εστιών για την κατάρρευση της μηριαίας κεφαλής από τις ακτινογραφίες. Λαμβάνοντας υπόψη το υψηλό κόστος των επαναλαμβανόμενων μαγνητικών τομογραφιών προτείνουμε τη χρήση των διαδοχικών ακτινογραφικών εξετάσεων.

Οι ακτίνες X ήταν η πρώτη τεχνική απεικόνισης που χρησιμοποιείται και ακόμη χρησιμοποιείται για την εκτίμηση της έκτασης της βλάβης της οστεονέκρωσης της μηριαίας κεφαλής, λόγω της διαθεσιμότητάς των και του χαμηλού κόστους. Η χρήση των ακτίνων X δίνουν μια γενική εικόνα της ζημίας, χωρίς να είναι δυνατή η ακριβής εκτίμηση του πραγματικού μεγέθους της βλάβης. Επιπλέον απλές ακτινογραφίες μπορούν να προσδιορίσουν με ακρίβεια τη σφαιρικότητα της κεφαλής. Οι Kerboul et al. το 1974 χρησιμοποίησαν συνδυασμό προσθιοπίσθιας (AP - anteroposterior) και πλάγιας (lateral) ακτινογραφίας για να εκτιμήσουν της έκταση της βλάβης. Συγκεκριμένα μέτρησαν τη γωνία (τόξο) νέκρωσης στην προσθιοπίσθια ακτινογραφία και το αντίστοιχο τόξο στη πλάγια ακτινογραφία. Το άθροισμα (σε μοίρες) των δύο γωνιών αποτελεί τον δείκτη Kerboul. Η έκταση της βλάβης θεωρείται μεγάλη για τιμές του δείκτη μεγαλύτερες από 200° , ενδιάμεση για τιμές στο διάστημα 160° έως 200° και μικρή για τιμές μικρότερες από 160° . Ο δείκτης αυτός χρησιμοποιήθηκε για την αξιολόγηση των αποτελεσμάτων θεραπείας της οστεονέκρωσης μηριαίας κεφαλής με οστεοτομία και αρθροπλαστική. Οι Mont et al. το 1997 χρησιμοποίησαν τον δείκτη Kerboul για να αξιολογήσουν τα αποτελέσματα εφαρμογής τρυπανισμού σε ασθενείς με ΣΕΛ. Διαπίστωσαν ότι ο κύριος παράγοντας

που σχετίζεται με την εξέλιξη της νόσου και τελικά με την καταστροφή της άρθρωσης είναι το προχωρημένο στάδιο της νέκρωσης (καθίζηση της αρθρικής επιφάνειας), σε συνδυασμό με δείκτη έκτασης της βλάβης μεγαλύτερο από 200° . Οι Steinberg et al. το 1999 κατέδειξαν τη μεγάλη σημασία του μεγέθους της βλάβης και τα αποτελέσματα αυτής μετά τον τρυπανισμό. Οι Sugano et al. το 1994 αξιολόγησαν το ποσοστό της νεκρωτικής επιφάνειας της μηριαίας κεφαλής σε προσθιοπίσθιες και πλάγιες ακτινογραφίες και κατέληξαν στο συμπέρασμα ότι οι πλάγιες ακτινογραφίες ήταν ένας κατάλληλος δείκτης για την πρόγνωση της κατάρρευσης της μηριαίας κεφαλής. Οι Ohzono et al. το 1991 έδειξαν συσχέτιση μεταξύ της προόδου κατάρρευσης της μηριαίας κεφαλής και του τμήματος της άρθρωσης που δέχεται το φορτίο του σώματος (weight bearing area) σε προσθιοπίσθιες ακτινογραφίες.

Σε περαιτέρω έρευνα διαπιστώθηκε ότι η πρόγνωση της οστεονέκρωσης απαιτεί ακρίβεια που μπορεί να προκύψει μόνο μέσω της μαγνητικής τομογραφίας (Malizos 2007) και από τη μέτρηση της έκτασης και της θέσης της βλάβης. Οι πρώτοι μέθοδοι που παρουσιάστηκαν έκαναν δυσδιάστατη περιγραφή της βλάβης, χωρίς την αξιοποίηση των τρισδιάστατων απεικονίσεων μαγνητικού χαρακτήρα. Οι Beltran et al. το 1990 χρησιμοποίησαν για πρώτη φορά εικόνα από μαγνητικό τομογράφο και βρήκαν 4 είδη οστεονέκρωσης ανάλογα με τον όγκο της βλάβης. Πολλές δημοσιεύσεις έχουν τονίσει ότι για την πρόγνωση της κατάρρευσης της μηριαίας κεφαλής το μέγεθος της βλάβης έχει ιδιαίτερη σημασία (Steinberg 1999, Mazieres 1997). Οι Koo και Kim το 1995 παρουσίασαν μέθοδο για την εκτίμηση της έκτασης της βλάβης συνδυάζοντας μετωπιαίες και οβελιαίες τομές μαγνητικής τομογραφίας. Η μέθοδος μετρά τη γωνία (τόξο) νέκρωσης στην κεντρική μετωπιαία τομή (A) και την αντίστοιχη γωνία στην κεντρική οβελιαία τομή (B) και στη συνέχεια υπολογίζει τον τύπο:

$$(A/180) \times (B/180) \times 100 \quad (3.1)$$

Ο τύπος αυτός ονομάζεται *δείκτης νέκρωσης* και περιγράφει την έκταση της βλάβης στην περιοχή φόρτισης της κεφαλής. Έτσι, η έκταση χαρακτηρίζεται μικρή για τιμές του δείκτη μέχρι 33, μέτρια για τιμές από 34 μέχρι 66 και μεγάλη για τιμές από 67 ως 100.

Η θέση της νεκρωτικής περιοχής της μηριαίας κεφαλής επίσης, έχει προταθεί για την πρόγνωση του κινδύνου της κατάρρευσης (Shimizu 1994, Sugano 1994). Η ακριβής ποσοτικοποίηση της μορφολογικής κατάστασης της βλάβης καλείται να

αποφανθεί σαφώς πώς το μέγεθος και η θέση της βλάβης συσχετίζονται με τον ένα με το άλλο (Bassounas 2007) και πώς κάθε ένας από αυτούς τους παράγοντες σχετίζεται με τον κίνδυνο της κατάρρευσης της μηριαίας κεφαλής. Οι Nishii et al. το 2002 αξιολόγησαν τη σημασία της θέσης, χρησιμοποιώντας μια τρισδιάστατη μέθοδο ποσοτικού προσδιορισμού με αρκετή δυσκολία προσδιορισμού της θέσης λόγω της μεγάλης διακύμανσης των νεκρωτικών βλαβών. Η μέθοδος που εφαρμόζεται αναγνωρίζει τη νεκρωτική επιφάνεια με το χέρι χρησιμοποιώντας υπολογιστή. Αντίστοιχα, η κεφαλή θεωρείται μια σφαίρα με ακτίνα που ορίζεται από την κεντρική μετωπική τομή της μαγνητικής τομογραφίας. Η μέθοδος που υπολογίζει το ποσοστό της νέκρωσης και της σχετικής θέσης της κεφαλής (απόσταση του κέντρου βάρους της βλάβης από το κέντρο της σφαίρας). Θα πρέπει να σημειωθεί ότι η τεχνική αυτή απαιτεί μικρή απόσταση μεταξύ των MR τομών (1 mm). Οι συγγραφείς προτείνουν ότι το μέγεθος της και η θέση της βλάβης πρέπει να προσδιοριστούν. Όταν η βλάβη είναι μικρή, και ιδιαίτερα όταν βρίσκεται στο εμπρόσθιο άνω τμήμα της κεφαλής του μηριαίου οστού, υπάρχει κίνδυνος κατάρρευσης.

Στην εργασία αυτή, διαπιστώσαμε ότι το μέγεθος της βλάβης ήταν ο πιο σημαντικός παράγοντας μεταξύ των διαφόρων παραγόντων που σχετίζονται με την πρόβλεψη κατάρρευσης της μηριαίας κεφαλής (Koumproyiannis 2009). Σύμφωνα με την ανάλυση κατά Cox Regression ο όγκος της νεκρωτικής βλάβης είναι ισχυρά συνδεδεμένος με τον κίνδυνο κατάρρευσης της μηριαίας κεφαλής, και τα ισχία με νεκρωτικές βλάβες που υπερβαίνουν το 30% της μηριαίας κεφαλής έδειξαν υψηλή συχνότητα εμφάνισης της κατάρρευσης της μηριαίας κεφαλής κατά (75%). Το συμπέρασμα αυτό συμφωνεί με μια μελέτη των Steinberg et al. το 1999 που έλεγε ότι νεκρωτικές βλάβες από 15% και 21% μετά από κεντρική αποσυμπίεση του οστού (core decompression) σχετίζονταν με κακή έκβαση των μηριαίων κεφαλών.

Βλάβες με γεωμετρικό κέντρο στο εμπρόσθιο άνω εσωτερικό (anterior superior medial) τμήμα της κεφαλής του μηριαίου οστού με γωνία θ από 15° έως 35° και από 50° έως 60° μοίρες με μέγεθος βλάβης μεγαλύτερο από το 27% της μηριαίας κεφαλής είναι πιο πιθανό να αναπτύξουν ακτινολογική εξέλιξη της νόσου. Μόνο ένας ασθενής με νεκρωτική βλάβη 46% και με γεωμετρικό κέντρο στο εμπρόσθιο κάτω εσωτερικό (anterior inferior medial) τμήμα της μηριαίας κεφαλής κατέρρευσε σε μετεγχειρητική παρακολούθηση περιόδου 6 χρόνων με γωνία θ 71°. Μηριαίες κεφαλές με μικρές νεκρωτικές βλάβες (0 έως 27%) δεν εμφάνισαν καμία ακτινολογική εξέλιξη. Μόνο ένα ισχίο με μέγεθος της βλάβης 27% του όγκου

μηριαίας κεφαλής και γωνία $\theta = 25^\circ$ μοιρών κατέρρευσε στη συνέχεια σε περίοδο 5 ετών. Στη μελέτη μας χρησιμοποιήσαμε περίπου 8 - 10 τομές (slices) MRI ανά ασθενή με πάχος 5 χιλιοστών ανά φέτα χωρίς κενά (interslice) μεταξύ τους. Οι Lavernia et al. το 2000 χρησιμοποίησαν 3 τομές για κάθε ισχίο και απέτυχαν να δείξουν τη σημασία του μεγέθους της βλάβης ως προς την έκβαση της οστεονέκρωσης μετά από πυρηνική αποσυμπίεση του οστού. Στη μελέτη μας όταν χρησιμοποιήσαμε 5 τομές MRI για κάθε ισχίο τα αποτελέσματα που πήραμε δεν μας οδήγησαν σε συμπεράσματα και γι' αυτό αυξήσαμε τον αριθμό μαγνητικών τομών ανά ισχίο. Η τεχνική μας που περιγράφεται στη παρούσα διατριβή είναι έτοιμη για άμεση εφαρμογή σε κλινική ορθοπαιδικής, δεδομένου ότι απαιτεί πάχος τομών MRI των 5 χιλιοστών. Κάθε CAD λογισμικό που διαβάζει εικόνες MRI και παράγει δυσδιάστατες (2D) συντεταγμένες x και y είναι κατάλληλο για να συνεργαστεί με το λογισμικό μας. Θα πρέπει να σημειωθεί ότι η μέθοδος μας απαιτεί προσπάθεια και δεξιότητες και είναι χρονοβόρα γιατί όπως αναφέραμε στην κάθε τομή της μηριαίας κεφαλής από τον μαγνητικό τομογράφο η νεκρωτική βλάβη εντοπίζεται με το «χέρι» καθώς και ο κύκλος αναφοράς για την δημιουργία της σφαίρας.

Ωστόσο, στο εγγύς μέλλον, η ανάπτυξη εξελιγμένου, και ευρέως διαθέσιμου λογισμικού με αυτόματη επεξεργασίας εικόνας αναμένεται να μειώσει το χρόνο και την προσπάθεια που απαιτείται για την κλινική χρήση τρισδιάστατης (3D) μορφολογικής ανάλυσης. Μέχρι τότε, απαιτείται περαιτέρω έρευνα για την ανάπτυξη νέων αλγορίθμων στον τρισδιάστατο υπολογισμό του μεγέθους και της θέσης της βλάβης, από μέσο-οβελιαίες (mid-sagittal) και μέσο-στεφανιαίες (mid-coronal) εικόνες μαγνητικού τομογράφου. Κατάλληλες κατευθύνσεις και θέσεις απεικόνισης εντός της μηριαίας κεφαλής, κρίνονται αναγκαίες για την επίτευξη κλινικών αποτελεσμάτων. Όλες οι μέθοδοι που περιγράφονται παραπάνω με τον εντοπισμό της νεκρωτικής βλάβης γίνονται με το χέρι. Αυτό είχε ως αποτέλεσμα τη δυσκολία στην εφαρμογή τους, μειωμένη ακρίβεια και χαμηλή επαναληψιμότητα.

6. Συμπεράσματα

Όσον αφορά τη παρούσα διατριβή δεν έχει πέσει στην αντίληψή μας άλλη μελέτη που να απευθύνεται σε τρισδιάστατη ποσοτικοποίηση της θέσης της νεκρωτικής βλάβης της μηριαίας κεφαλής και του υπολογισμού του γεωμετρικού κέντρου της νεκρωτικής βλάβης. Σε αυτή τη μελέτη με τη χρήση νέων τρισδιάστατων ποσοτικών παραμέτρων

Οστεονέκρωση Μηριαίας Κεφαλής

τόσο το μέγεθος όσο και η θέση της βλάβης, προτείνονται σαν σημαντικοί παράγοντες στην πρόβλεψη της κατάρρευσης, που μπορεί να προσφέρουν καθοδήγηση για την ανάπτυξη ενός βέλτιστου συστήματος για την κατάταξη της οστεονέκρωσης. Το μέγεθος και η θέση της νεκρωτικής βλάβης πρέπει να καθοριστούν, και όταν η βλάβη είναι μεγάλη, ιδίως στο εμπρόσθιο άνω εσωτερικό τμήμα της μηριαίας κεφαλής, πρέπει να αξιολογείται και να λαμβάνεται υπ' όψη η τιμή της γωνίας θ , στο διάστημα που αναφέραμε ανωτέρω.

Η μέθοδος που περιγράφεται στην εν λόγω διατριβή προβλέπει με ακρίβεια την εξέλιξη της οστεονέκρωσης της μηριαίας κεφαλής. Ωστόσο, απαιτείται περαιτέρω έρευνα με περισσότερους ασθενείς και χρήση άλλων και πιο εξελιγμένων αλγορίθμων.

Περίληψη

Η παρούσα διδακτορική διατριβή έχει ως αντικείμενο την ανάπτυξη ενός συστήματος που υποστηρίζει τον ορθοπαιδικό στη διάγνωση και πρόγνωση της οστεονέκρωσης της μηριαίας κεφαλής. Η αξιόπιστη και έγκυρη αξιολόγηση της σοβαρότητας της νόσου είναι ιδιαίτερα καθοριστική στη διαδικασία απόφασης για την κατάλληλη θεραπευτική αντιμετώπιση.

Ο προσδιορισμός της ακριβούς έκτασης και θέσης της νεκρωτικής βλάβης στη μηριαία κεφαλή είναι ένα σημαντικό ζητούμενο στην αντιμετώπιση της οστεονέκρωσης. Η προηγούμενη βιβλιογραφία δεν προβλέπει την πρόοδο της ακτινολογικής εξέλιξης της οστεονέκρωσης. Πολλές μέθοδοι βασισμένες στην ακτινογραφία και στη μαγνητική τομογραφία έχουν προταθεί αλλά δεν έχουν αποδώσει ικανοποιητικά αποτελέσματα. Στην παρούσα εργασία παρουσιάζεται μια μέθοδος βασισμένη στη μαγνητική τομογραφία για τον προσδιορισμό του ποσοστού του όγκου της κεφαλής που έχει νεκρωθεί καθώς επίσης και της θέσης της βλάβης. Το σύστημα απαιτεί προσεκτικό χειρισμό από τον χειριστή και εντοπίζει με ακρίβεια τη βλάβη το μέγεθος και τη θέση της βλάβης.

Χρησιμοποιούμε αλγόριθμο που υπολογίζει τον γεωμετρικό κέντρο της βλάβης που βασίζεται σε μαγνητικές τομογραφίες σε είκοσι εννέα ασθενείς (τριάντα τέσσερα ισχία) που είχαν υποβληθεί σε χειρουργική θεραπεία με μόσχευμα ράβδου τανταλίου για την αντιμετώπιση της νόσου.

Η μέση ηλικία ήταν 39,21 χρόνια (14 - 59). Όλες οι νεκρωτικές αλλοιώσεις αυτές επιβεβαιώθηκαν με την μαγνητική τομογραφία. Ένας αλγόριθμος τριγωνομετρικής προσέγγισης αναπτύχθηκε προκειμένου να υπολογιστεί το γεωμετρικό κέντρο της βλάβης του ανακατασκευασμένου μοντέλου. Ο όγκος της βλάβης, η απόσταση R από την αρχή των συντεταγμένων, το γεωγραφικό πλάτος (φ) και γεωγραφικό μήκος (θ) του γεωμετρικού κέντρου της βλάβης εντός της μηριαίας κεφαλής υπολογίστηκαν.

Ο Μέσος όρος χρόνου παρακολούθησης ήταν 3,5 (2-7) χρόνια. Δέκα Μηριαίες κεφαλές (29.4%) έδειξαν ακτινολογική εξέλιξη της νόσου. Η στατιστική ανάλυση έδειξε ότι ο όγκος της βλάβης και η γωνία θ είναι χρήσιμοι παράγοντες στην πρόβλεψη της καθίζησης της μηριαίας κεφαλής. Βλάβες που έχουν γωνία θ από 15° έως 35° και από 50° έως 60° και με όγκο βλάβης μεγαλύτερο από 27% της μηριαίας κεφαλής είχαν περισσότερες πιθανότητες να αναπτύξουν ακτινολογική εξέλιξη.

Οστεονέκρωση Μηριαίας Κεφαλής

Τα αποτελέσματα δείχνουν ότι ο όγκος της αλλοίωσης είναι ένας σημαντικός παράγοντας που σχετίζεται έντονα με τον κίνδυνο της κατάρρευσης της μηριαίας κεφαλής. Η θέση της βλάβης της νεκρωτικής περιοχής αποτελεί μια σημαντική συμπληρωματική παράμετρο, προκειμένου να προβλεφθεί με ακρίβεια η εξέλιξη της νόσου, δηλαδή αν έχει καλή πρόγνωση (επιτυχή έκβαση της επέμβασης) ή κακή (αποτυχία, καθίζηση της κεφαλής και ανάγκη ολικής αρθροπλαστικής). Το σύστημα πέτυχε την πρόγνωση με σημαντική ακρίβεια. Έτσι, κρίνεται ικανό να υποστηρίξει τον ορθοπαιδικό στη λήψη απόφασης για την αντιμετώπιση της νόσου.

Abstract

Prediction of radiographic progression of osteonecrosis of the femoral head remains a challenge for the orthopaedic surgeon. Radiographic progression of osteonecrosis is not always predictable. The importance of location and extension of the lesion as expressed by the position of the geometric center is investigated in relation to the position of the center of the femoral head.

A method of triangles algorithm is used for the computation of the geometric center of the lesion based on MRI scans for patients treated with a tantalum rod.

Twenty nine patients (thirty four hips) with osteonecrosis of the femoral head were treated with implantation of a tantalum rod with implantation. The mean age was 38,4 years (14 - 59). All necrotic lesions were confirmed by magnetic resonance imaging. A customized method of triangles algorithm was developed for the computation of the geometric center of the lesion in 3D reconstructed models. Lesion volume, the distance from the origin R, latitude (φ) and longitude (θ) of the geometric center of the lesion within the femoral head were calculated.

The mean follow up was 3,5 (2-7) years. Ten hips (29.4%) showed radiographic progression. Cox regression analysis showed that lesion volume and angle (θ) were important factors to predict radiographic progression. Lesions having an angle (θ) of [15-35] and [50-60] degrees and lesion size greater than 27% of the femoral head were more likely to develop radiographic progression.

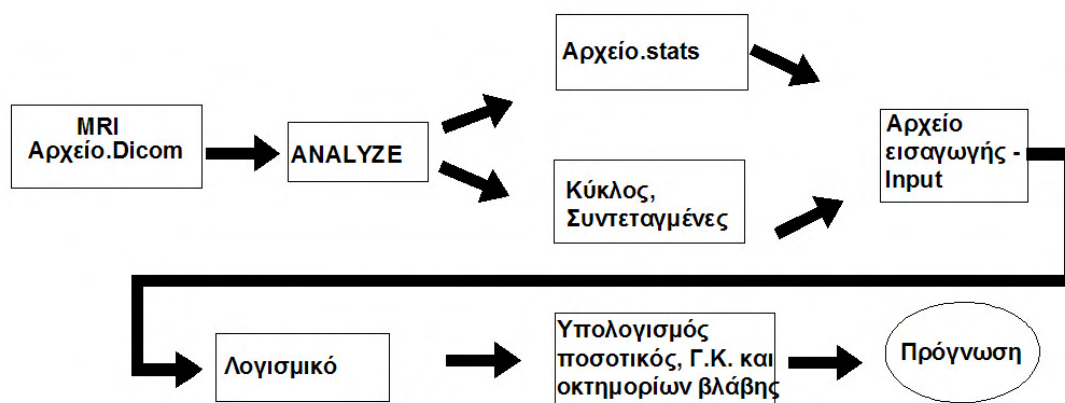
The results suggest that lesion volume is an important factor strongly correlated with the risk of collapse of the femoral head. The location of the necrotic lesion in relation to the weight bearing area is an important parameter for the prognosis in order to predict with accuracy the progression of the disease. The system can be a useful tool for the orthopaedic surgeon, supporting decision-making on the treatment of femoral head necrosis. To our knowledge no such system is mentioned in the literature.

ΠΑΡΑΡΤΗΜΑ Α

Περιγραφή εφαρμογής υπολογισμού γεωμετρικού κέντρου και όγκου νεκρωτικής βλάβης οστεονέκρωσης

Η βασική οντότητα της παρούσας Διατριβής είναι ο Ασθενής. Τα ιδιαίτερα χαρακτηριστικά του ασθενή τα αντλήσαμε από την Βάση Δεδομένων του Πανεπιστημιακού Νοσοκομείου Λάρισας. Για κάθε ασθενή μπορούν να καταγραφούν στοιχεία από το ιστορικό του, εργαστηριακά δεδομένα, στοιχεία για την επέμβαση στην οποία υποβλήθηκε (π.χ. μεταμόσχευση περόνης ή Τανταλίου) και μετεγχειρητικά δεδομένα (follow-up). Επίσης στη Βάση είναι αποθηκευμένα τα απεικονιστικά δεδομένα του ασθενούς (ακτινογραφίες, μαγνητική τομογραφία, αξονική τομογραφία, σπινθηρογράφημα κλπ).

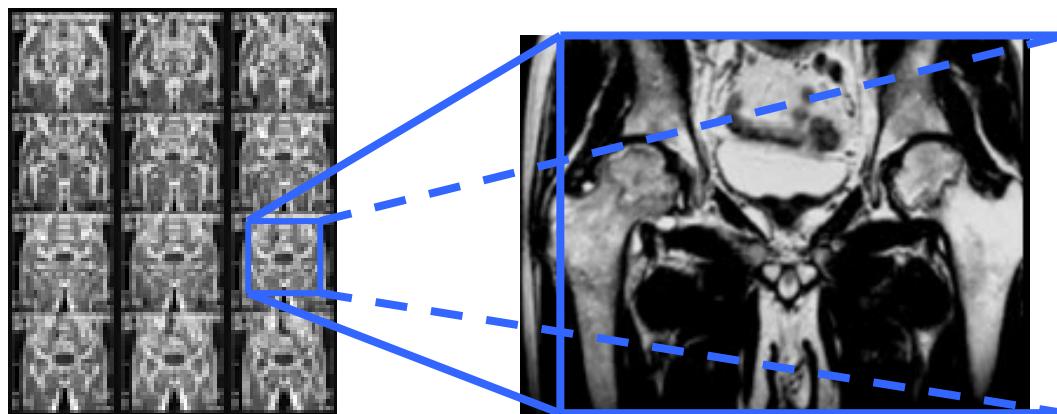
Η διαδικασία που ακολουθήσαμε για την πρόγνωση της οστεονέκρωσης είναι η ακόλουθη:



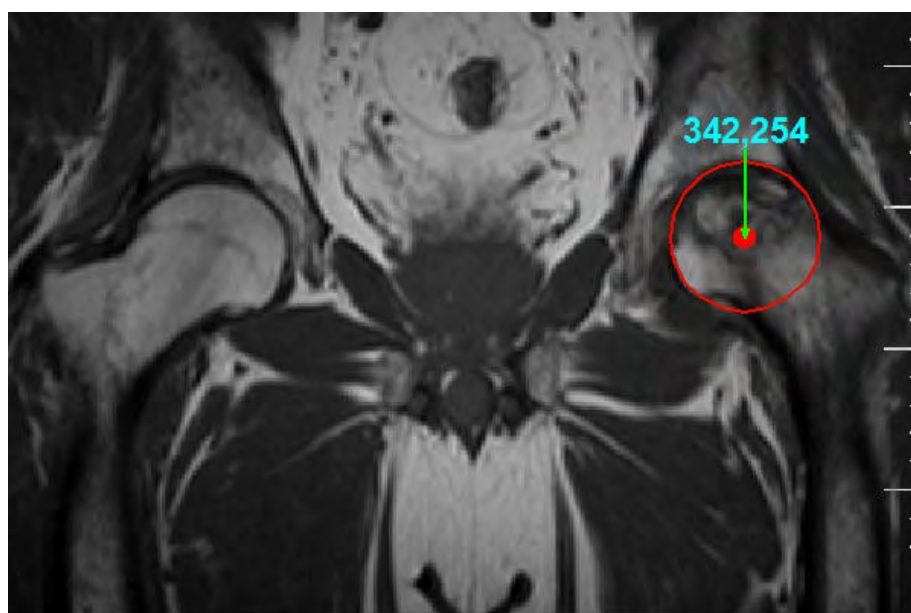
Ο Ασθενής αφού εξεταστεί στον Μαγνητικό Τομογράφο (MRI) παίρνει σειρές από εικόνες όπως απεικονίζεται στο παρακάτω σχήμα.

MRI

Οστεονέκρωση Μηριαίας Κεφαλής



Τα αρχεία που χρησιμοποιήσαμε στην παρούσα διατριβή είναι σε ηλεκτρονική μορφή σε DICOM μορφή. Αφού αποφασίσουμε ποιες σειρές εικόνων θα χρησιμοποιήσουμε μετατρέπουμε τις μαγνητικές εικόνες που απεικονίζουν τη μηριαία κεφαλή σε TIFF μορφή grayscale για να είναι έτοιμες οι εικόνες για επεξεργασία με το δημοφιλές πακέτο Analyze από την Mayo Foundation. Αξίζει να σημειώσουμε εδώ ότι όποιο CAD/CAM λογισμικό παράγει 2D καρτεσιανές συντεταγμένες είναι κατάλληλο για να τρέξει η εφαρμογή μας.

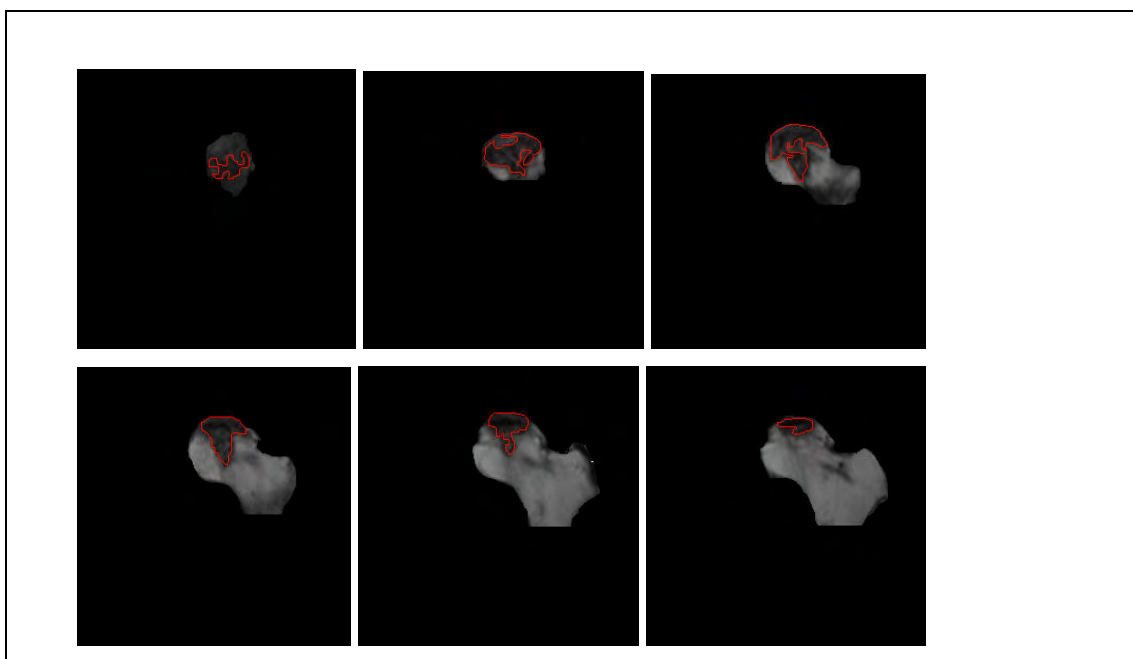


Ο ποιο μεγάλος κύκλος που περικλείει την μηριαία κεφαλή για να δημιουργηθεί ή σφαίρα. Σημειώνουμε τις συντεταγμένες του κύκλου. Αυτό είναι το x_0, y_0, z_0 . Αυτή η φέτα είναι το χ_0 . Οι εικόνες από το χ_0 και έμπροσθεν του ασθενούς έχουν $\chi > 0$ και οι εικόνες από το χ_0 και προς τα πίσω του ασθενούς έχουν $\chi < 0$. Το επίπεδο που εργαζόμαστε είναι το $y-z$ επίπεδο.

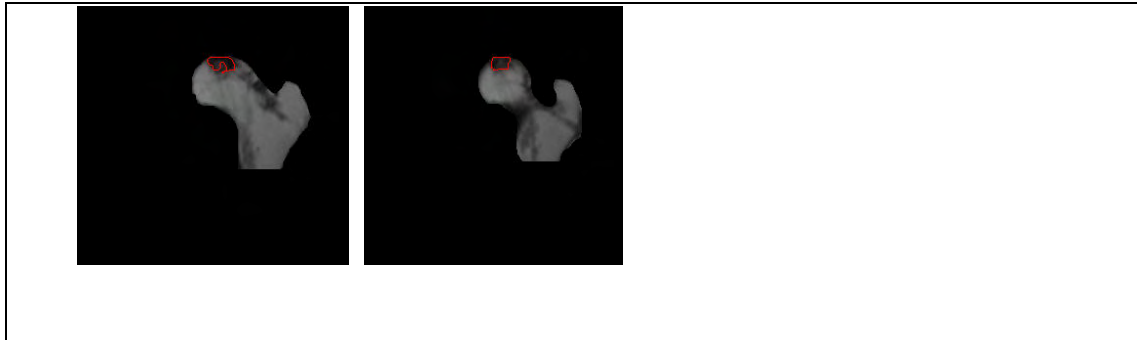
Οστεονέκρωση Μηριαίας Κεφαλής

<input type="checkbox"/>	<input checked="" type="checkbox"/>	Mean = 64.99
<input type="checkbox"/>	<input checked="" type="checkbox"/>	St. Dev. = 48.34
<input type="checkbox"/>	<input type="checkbox"/>	Sum = 171761.
<input type="checkbox"/>	<input checked="" type="checkbox"/>	Number Of Voxels = 2643
<input type="checkbox"/>	<input checked="" type="checkbox"/>	Area = 1531.42 mm ²
<input type="checkbox"/>	<input checked="" type="checkbox"/>	Volume = 8422.82 mm ³
<input type="checkbox"/>	<input type="checkbox"/>	< 0 = 0
<input type="checkbox"/>	<input type="checkbox"/>	> 254 = 0
<input type="checkbox"/>	<input type="checkbox"/>	>= 0 & <= 254 = 2643

Από το Region Of Interest (ROI) του Analyze Υπολογίζεται το εμβαδόν του κύκλου. Ο χειριστής οφείλει να γνωρίζει να διαβάζει πολύ καλά τις εικόνες από τον μαγνητικό τομογράφο. Από μια σειρά εικόνων που πρέπει να προσδιοριστεί η ζημιά στο αριστερό ισχίο φαίνεται στις παρακάτω εικόνες. Με το Analyze ο χειριστής προσεκτικά επιλέγει τη νεκρωτική επιφάνεια και συγχρόνως παράγει το αρχείο stats όπου για την κάθε εικόνα του ισχίου παράγεται σε x,y συντεταγμένες η περιοχή νέκρωσης. Αν η νεκρωτική περιοχή απαιτεί 6 εικόνες για να περιγράψει την νεκρωτική περιοχή τότε το αρχείο θα έχει 6 slices «φέτες» με ανάλογο αριθμό συντεταγμένων. Ο ελάχιστος αριθμός εικόνων που χρησιμοποιήσαμε στην παρούσα διατριβή είναι από 8 έως 11 για κάθε ισχίο.



Οστεονέκρωση Μηριαίας Κεφαλής



Δομή αρχείο τύπου stats με 10 MR slices «φέτες».

Adama_L_Isxio.stats

Mon May 5 09:43:26 Χειμερινή ώρα GTB 2010

Volume File = Adama_L_Isxio

#

#

#

#	Object	Index	X	Y	Slice
---	--------	-------	---	---	-------

#

Left_Vlavi	1	338	238	3
------------	---	-----	-----	---

Left_Vlavi	2	339	238	3
------------	---	-----	-----	---

Left_Vlavi	3	340	238	3
------------	---	-----	-----	---

.....
-------	-----	-------	-------	----

Left_Vlavi	50	336	240	3
------------	----	-----	-----	---

Left_Vlavi	51	337	239	3
------------	----	-----	-----	---

Left_Vlavi	52	338	238	3
------------	----	-----	-----	---

Left_Vlavi	1	342	239	4
------------	---	-----	-----	---

Left_Vlavi	2	343	239	4
------------	---	-----	-----	---

Left_Vlavi	3	344	239	4
------------	---	-----	-----	---

.....
-------	-----	-----	-----	---

Left_Vlavi	127	340	241	4
------------	-----	-----	-----	---

Left_Vlavi	128	341	240	4
------------	-----	-----	-----	---

Left_Vlavi	129	342	239	4
------------	-----	-----	-----	---

Left_Vlavi	1	342	242	5
------------	---	-----	-----	---

Left_Vlavi	2	343	242	5
------------	---	-----	-----	---

Οστεονέκρωση Μηριαίας Κεφαλής

.....	
Left_Vlavi	30	362	253	5	
Left_Vlavi	31	362	254	5	
Left_Vlavi	32	362	255	5	
.....	
.....	
.....	
Left_Vlavi	1	322	249	11	
Left_Vlavi	2	323	249	11	
Left_Vlavi	3	324	249	11	
.....	
Left_Vlavi	67	321	252	11	
Left_Vlavi	68	321	251	11	
Left_Vlavi	69	321	250	11	
Left_Vlavi	70	322	249	11	
Left_Vlavi	1	340	248	12	
Left_Vlavi	2	341	248	12	
Left_Vlavi	3	342	248	12	
.....	
Left_Vlavi	81	338	251	12	
Left_Vlavi	82	339	250	12	
Left_Vlavi	83	340	249	12	
Left_Vlavi	84	340	248	12	

Ακολουθεί αναλυτική περιγραφή της δομής ενός αρχείου τύπου stats:

Πίνακας Ασθενής.stats

Όνομα πεδίου

Object

Index

X

Περιγραφή

Όνομα της νεκρωτικής περιοχής

Αριθμός των σημείων x,y που περιγράφουν την νεκρωτική περιοχή

Η συντεταγμένη χ της νεκρωτικής περιοχής

Οστεονέκρωση Μηριαίας Κεφαλής

Y	Η συντεταγμένη y της νεκρωτικής περιοχής
Slice	Ο αριθμός της εικόνας του μαγνητικού τομογράφου της νεκρωτικής βλάβης

Το αρχείο εισαγωγής (Input File) για την εφαρμογή μας είναι το παρακάτω αρχείο το οποίο απαρτίζεται από το όνομα του αρχείου τύπου stats , τον αριθμό των φετών που απαιτείται για την περιγραφή της μηριαίας κεφαλής και τις συντεταγμένες του μεγαλύτερου κύκλου που περικλείει την μηριαία κεφαλή.

Input file

Adama_L_Isxio.stats 7 L 342 254
--

Ακολουθεί αναλυτική περιγραφή της δομής ενός αρχείου εισαγωγής (Input file). Η δομή του αρχείου είναι πάντα η ίδια αλλά τα περιεχόμενα αλλάζουν αναλόγως τον ασθενή.

Όνομα πεδίου

Adama_L_Isxio.stats

7

L

342,254

Περιγραφή

Όνομα αρχείου τύπου stats το οποίο περιέχει τις όλες τις συντεταγμένες εικόνων που περιέχουν την νεκρωτική περιοχή του εξεταζόμενου ασθενή.

Αριθμός εικόνας «φέτας» που με τον μεγαλύτερο κύκλο που περικλείει την μηριαία κεφαλή

Αριστερό ή Δεξί Ισχίο

Η συντεταγμένη σημείων x,y του μεγαλύτερου κύκλου που περικλείει την μηριαία κεφαλή για να δημιουργηθεί ή σφαίρα.

Αποτελέσματα της Εφαρμογής (Output file)

Οστεονέκρωση Μηριαίας Κεφαλής

```

C:\Windows\system32\cmd.exe

Adama_Left.stats

The number of Examined MRI Slices is : 10

MRI slice number from : 3 Largest : 7 To : 12

Volume = 33382.5

Geometric Center

xG = 1.23306 yG = -1.31776 zG = 8.12297 Symmetry of MRI = -5

R = 8.32103 latitude phi = 12.526 longitude thita = -46.9018

longitude thita 360 + Thita = 313.098

Left Ischio Octan : ASM

The program terminates normally.
Πιέστε ένα πλήκτρο για συνέχεια. . .
    
```

Πιο κάτω γίνεται η περιγραφή του output αρχείου. Τα αποτελέσματα αφορούν μόνο το συγκεκριμένο ισχίο του εξεταζόμενου ασθενούς.

<u>Πεδία στο output αρχείο</u>	<u>Περιγραφή</u>
Adama_Left.stats	Όνομα Αρχείου ασθενούς τύπου stats
The number of Examined MRI Slices is : 10	Αριθμός εικόνων μαγνητικού τομογράφου που περιγράφουν τη βλάβη 10 εικόνες περιγράφουν την βλάβη στο συγκεκριμένο ισχίο
MRI slice from : 3 Largest : 7 To : 12	Από ποια εικόνα του μαγνητικού έως ποια φαίνεται ή βλάβη και σε ποια εικόνα (Largest) βρίσκεται ο μεγαλύτερος κύκλος που περικλείει την μηριαία κεφαλή
Volume = 33382.5	Ο υπολογιζόμενος όγκος της Νεκρωτικής Βλάβης 33382.5 mm ³ για τον συγκεκριμένο ισχίο
Geometric Center	Γεωμετρικό Κέντρο Νεκρωτικής Βλάβης του μηριαίου οστού
xG = 1.23306	Η Συντεταγμένη X του Γεωμετρικού Κέντρου, xG = 1.23306 για το συγκεκριμένο ισχίο
yG = -1.31776	Η Συντεταγμένη Y του Γεωμετρικού

Οστεονέκρωση Μηριαίας Κεφαλής

	Κέντρου, $yG = -1.31776$ για το συγκεκριμένο ισχίο
$zG = 8.12297$	Η Συντεταγμένη Z του Γεωμετρικού Κέντρου, $zG = 8.12297$ για το συγκεκριμένο ισχίο
Symmetry from Origin = -5	Αν ο μεγαλύτερος κύκλος που περικλείει την μηριαία κεφαλή έχει συμμετρία ως προς τη νεκρωτική βλάβη -5 για το συγκεκριμένο ισχίο
$R = 8.32103$	Η Τιμή του Διανύσματος R (Vector) με τιμή $R = 8.32103$ στη συγκεκριμένη εξέταση
latitude $\phi = 12.526$	Η τιμή της γωνίας ϕ° ή Γεωγραφικό Πλάτος με τιμή 12.526° στη συγκεκριμένη εξέταση
longitude $\theta = -46.9018$	Η τιμή της γωνίας θ° ή Γεωγραφικό Μήκος έχοντας τιμή -46.9018° στη συγκεκριμένη εξέταση
Longitude Thita $360 + \theta = 313.098$	Η Γωνία $\theta^\circ + 360^\circ = 313.098^\circ$
Left Ischio Octan : ASM	Θέση του οκτημορίου για το υπολογιζόμενο Γεωμετρικό κέντρο της νεκρωτικής βλάβης. Το Γ.Κ. στο συγκεκριμένο εξεταζόμενο ισχίο βρίσκεται στο εμπρόσθιο άνω εσωτερικό οκτημόριο

ΠΑΡΑΡΤΗΜΑ Β

Υπολογισμός νεκρωτικής βλάβης οστεονέκρωσης

Η δυσκολία να προσδιοριστούν με ακρίβεια τα όρια της κεφαλής και συγκεκριμένα στην πλευρά που συνδέεται με τον αυχένα του μηριαίου οδήγησε στην επιλογή του σφαιρικού μοντέλου. Η σφαίρα καθορίζεται με βάση την τομή της μαγνητικής τομογραφίας στην οποία η κεφαλή εμφανίζει την μεγαλύτερη προβολή. Η ακτίνα του κύκλου που περικλείει την προβολή της κεφαλής στην τομή αυτή είναι και η ακτίνα του σφαιρικού μοντέλου της κεφαλής.

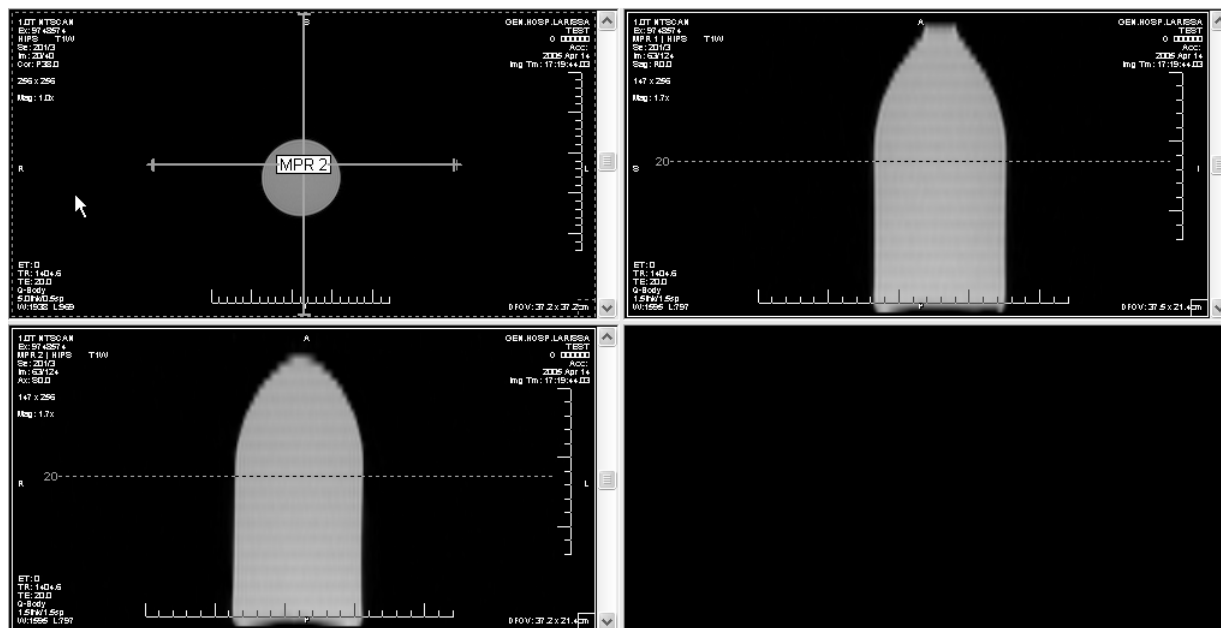
Σκοπός μας είναι να μετρήσουμε τον όγκο της νέκρωσης. Ο υπολογισμός του ποσοστού και όχι της απόλυτης τιμής γίνεται επειδή το μέγεθος της κεφαλής διαφέρει από ασθενή σε ασθενή και επομένως αυτό που ενδιαφέρει είναι το ποσοστό του όγκου βλάβης και όχι η απόλυτη τιμή της. Η κεφαλή θεωρείται σφαιρική. Συγκεκριμένα, θεωρούμε την μικρότερη σφαίρα που περικλείει την κεφαλή και στη συνέχεια όλες οι μετρήσεις και τα ποσοστά αναφέρονται στη σφαίρα και όχι στην πραγματική κεφαλή.

Στο σημείο αυτό θα πρέπει να σημειωθεί ότι με την χρήση της σφαίρας ο υπολογιζόμενος όγκος της κεφαλής είναι μεγαλύτερος από τον πραγματικό, καθώς στην πραγματικότητα η κεφαλή δεν είναι τέλεια σφαίρα. Έτσι, το ποσοστό νέκρωσης που υπολογίζεται είναι μικρότερο από το πραγματικό. Το γεγονός αυτό όμως δεν αποτελεί πρόβλημα, επειδή η διαφορά αυτή είναι ανάλογη με το μέγεθος κάθε κεφαλής και τελικά το υπολογιζόμενο ποσοστό είναι ένας αντικειμενικός δείκτης της έκτασης της βλάβης.

Χρησιμοποιήσαμε το πρόγραμμα ANALYZE Software Version 7.5 (Mayo Foundation, Minn, USA) για να περιγράψουμε την πληγείσα περιοχή της κεφαλής του Μηριαίου οστού. Για να επαληθεύσουμε πόσο ακριβής είναι ή μέτρηση σχετικά με τον όγκο της βλάβης που υπολογίζει το πρόγραμμα ANALYZE κάναμε το εξής πείραμα:


Πήραμε ένα μπουκάλι με όγκο 1 Λίτρο όγκου 1000 κ.ε. (1000cc) και το σαρώσαμε με τον ίδιο μαγνητικό τομογράφο που χρησιμοποιήσαμε για την μελέτη των ασθενών της παρούσας διατριβής. Το μπουκάλι σαρώθηκε σε διαστήματα 5 χιλιοστά χωρίς κενά μεταξύ τους με εγκάρσιες (axial) και οβελιαίες (sagittal) τομές Εικ 1.

Οστεονέκρωση Μηριαίας Κεφαλής



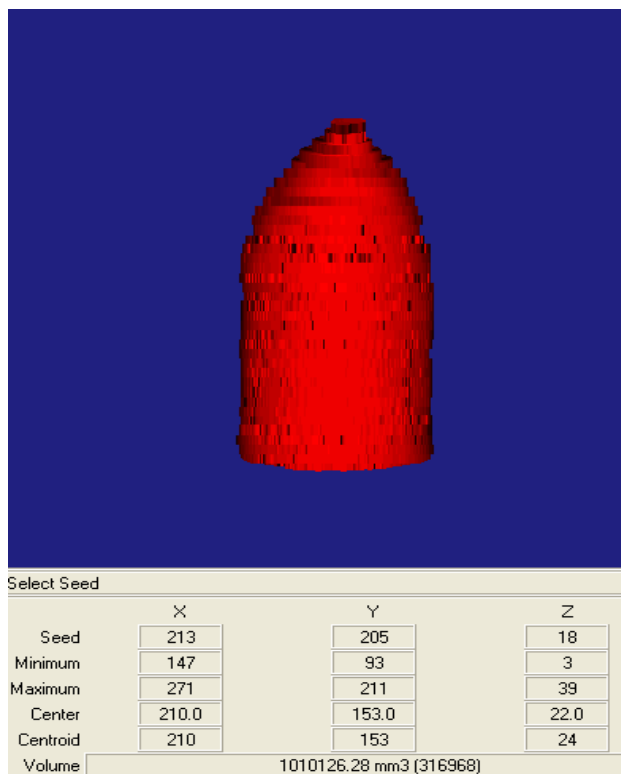
Εικ. 1. Το μπουκάλι μετά το μαγνητικό τομογράφο με εγκάρσιες και οβελιαίες τομές όπως φαίνεται με την εφαρμογή e-film.

Χρησιμοποιώντας το πρόγραμμα ANALYZE αρχίζει η διαδικασία μετρήσεως του όγκου του αντικειμένου εξετάζοντας όλες τις τομές με το χέρι Εικ. 2.



Εικ. 2. Περιγραφή της περιοχής στο ANALYZE με το χέρι.

Τελικά τελειώνοντας με όλες τις τομές το ANALYZE υπολογίζει τον όγκο Εικ.3.



Εικ.3. Ανασύνθεση και υπολογισμός του Όγκου της φιάλης.

Ο Όγκος της φιάλης είναι $1000\text{cc} = 10 \times 6 \text{ mm}^3$.

Η Μέτρηση από στο ANALYZE είναι $= 1010126,28 \text{ mm}^3$.

Διαφορά Πραγματικού όγκου με τον όγκο από ανασύνθεση είναι περίπου 1% .

Το αποτέλεσμα είναι πολύ καλό με μικρό ποσοστό λάθους αλλά χρησιμοποιήσαμε ένα κανονικό γεωμετρικό σχήμα. Τα οστά και νεκρωτικοί όγκοι είναι ακανόνιστα σχήματα και στα οστά η διαφορά θα είναι λίγο μεγαλύτερη από 1% αλλά σε επιτρεπτά όρια.

ΒΙΒΛΙΟΓΡΑΦΙΑ

- Aaron RK Osteonecrosis of the Hip: Management in the 21st century ICL AAOS 2004 San Francisco.
- Adili A, Trousdale R: Femoral head resurfacing for the treatment of osteonecrosis in the young patient. Clin Orthop 2003, 417:93–101.
- ARCO (Association Research Circulation Osseous): Committee on Terminology and Classification. ARCO News 1992; 4:41-46.
- Arlet J, Ficat RP. Forage-biopsie de la tete femorale dans l'osteonecrose primitive. Observations histopathologiques portant sur huit foranes. Rev Rhum 1964;31:257– 64.
- Assouline-Dayana Y, Chang C, Greenspan A, Shoenfeld Y, and M. Eric Gershwin MC. Pathogenesis and Natural History of Osteonecrosis Seminars in Arthritis and Rheumatism, Vol 32, No 2 (October), 2002: pp 94-124
- Assouline-Dayana Y, Chang C, Greenspan A, Shoenfeld Y, and M. Eric Gershwin MC. Pathogenesis and Natural History of Osteonecrosis Seminars in Arthritis and Rheumatism, Vol 32, No 2 (October), 2002: pp 94-124
- Atsumi T, Muraki M, Yoshihara S, Kajihara T. Posterior rotational osteotomy for the treatment of femoral head osteonecrosis. Arch Orthop Traum Surg 1999; 119:388-393.
- Bassounas AE, Karantanas AH, Fotiadis DI, Malizos KN. Femoral head osteonecrosis: volumetric MRI assessment and outcome. Eur J Radiol. 2007 Jul;63(1):10-5.
- Beaulé PE, Scholzried TP, Campbell P, Dorey F, Amstutz HC. Duration of symptoms and outcome of hemiresurfacing for hip osteonecrosis. Clin Orthop 2001; 385:104-117.
- Beer FP, Johnston ER. Vector mechanics for engineers, Statics and Dynamics. Seventh Edition (c)2004 McGraw-Hill Higher Education.
- Belmar CJ, Steinberg ME, MD; and Hartman-Sloan KM. Does Pain Predict Outcome in Hips with Osteonecrosis? Clin Orthop 425: 158-162 2004

- Beltran J, Knight CT, Zuelzer WA et al. Core decompression for avascular necrosis of the femoral head: correlation between long-term results and preoperative MR staging. *Radiology* 1990; 175:533-536.
- Beris AE, Soucacos PN. Optimizing free fibular grafting in femoral head osteonecrosis: The Ioannina aiming device. *Clin Orthop* 2001; 386: 64-70.
- Blacksin MF, Kloser PC, Simon J. Avascular necrosis of bone in human immunodeficiency virus infected patients. *Clin Imag* 2000; 23:314-318.
- Bobynd JD, Poggie RA, Krygier et al. Clinical validation of structural porous tantalum biomaterial for adult reconstruction. *J Bone Joint Surg Am.* 2004;86-A Suppl 2:123-9.
- Bobynd JD, Stackpool GJ, Hacking SA, Tanzer M, Krygier JJ. Characteristics of bone ingrowth and interface mechanics of a new porous tantalum biomaterial. *J Bone Joint Surg Br.* 1999 Sep;81(5):907-14.
- Bonfiglio M, Bardenstein MB. Treatment by bone-grafting of aseptic necrosis of the femoral head and non-union of the femoral neck (Phemister technique). *J Bone Joint Surg Am.* 1958;40:1329-46.
- Brav EA. Traumatic dislocation of the hip. *J Bone Joint Surg*44A:1115-1121, 1962.
- Buckley PD, Gearen PF, Petty RW. Structural bone grafting for early atraumatic avascular necrosis of the femoral head. *J Bone Joint Surg Am.* 1991 Oct;73(9):1357-64.
- Cabanela ME. Bipolar versus total hip arthroplasty for avascular necrosis of the femoral head. A comparison. *Clin Orthop Relat Res.* 1990 Dec;(261):59-62. Review
- Chandler FA. Coronary disease of the hip. 1949.*Clin Orthop Relat Res.* 2001 May;(386):7-10.
- Cherian SF, Laorr A, Saleh KJ, Kuskowski MA, Bailey RF, Cheng EY. Quantifying the extent of femoral head involvement in osteonecrosis. *J Bone Joint Surg Am.* 2003;85:309-15.
- Cramer CK, Epstein JB, Sheps SB, Schechter MT, Bussr JR. Modified Delphi survey for decision analysis for prophylaxis of post-radiation osteonecrosis. *Oral Oncol* 2002; 38:574-583.

- David R. Steinberg, Marvin E. Steinberg, Jonathan P. Garino, Murray Dalinka, Jayaram K. Udupa. Determining Lesion Size in Osteonecrosis of the Femoral Head. *J Bone Joint Surg Am* 2006; 88:27-34.
- Dawson LK, Nussey F, Oliver TB, Marks RC, Leonard RCF. Osteonecrosis of the femoral head following adjuvant chemotherapy for breast cancer. *The Breast* 2001; 10:447-449.
- Dreinhofer KE, Schwarzkopf SR, Haas NP, Tscheme H: Isolated traumatic dislocation of the hip. Long-term results in SO patients. *J Bone Joint Surg* 76B:6-12, 1994.
- Early-stage avascular necrosis of the femoral head: MR imaging for prognosis in 31 cases with at least 2 years of follow-up. *Radiology*. 1993;187:199-204.
- Ficat RP, Arlet J: Necrosis of the Femoral Head. In Hungerford DS (ed). *Ischemia and Necrosis of Bone*. Baltimore, Williams & Wilkins 171-182, 1980.
- Ficat RP. Idiopathic bone necrosis of the femoral head. Early diagnosis and treatment. *J Bone Joint Surg Br* 1985;67: 3-9.
- Fink JC, Leisenring WM, Sullivan KM, Sherrard DJ, Weiss NS. Avascular necrosis following bone marrow transplantation: a case-control study. *Bone* 1998; 22:67-71.
- Fuchs B, Knothe U, Hertel R, Ganz R. Femoral osteotomy and iliac graft vascularization for femoral head osteonecrosis. *Clin Orthop* 2003; 412:84-93.
- Gallinaro P, Masse A. Flexion osteotomy in the treatment of avascular necrosis of the hip. *Clin Orthop* 2001; 386:79-84.
- Gardeniers JWM, ARCO Committee on Terminology and Staging. Report on the committee meeting at Santiago de Compostella. *ARCO Newsletter* 1993;5: 79– 82.
- Glueck CJ, Crawford A, Roy D, Freiberg R, Glueck H, Stroop D. Association of antithrombotic factor deficiencies and hypofibrinolysis with Legg-Perthes disease. *J Bone Joint Surg Am*. 1996 Jan;78(1):3-13.
- Glueck CJ, Freiberg R, Glueck HI, Henderson C, Welch M, Tracy T, Stroop D, Hamer T, Sosa F, Levy M. Hypofibrinolysis: a common, major cause of osteonecrosis. *Am J Hematol*. 1994 Feb;45(2):156-66.
- Glueck CJ, Freiberg RA, Fontaine RN, Tracy T, Wang P. Hipofibrinolysis, Thrombophilia, Osteonecrosis. *Clin Orthop* 2001; 386:19-33.

- Glueck CJ, Freiberg RA, Wang P. Role of thrombosis in osteonecrosis. *Curr Hematol Rep.* 2003 Sep;2(5):417-22.
- Gray's Anatomy Published May 2000 by Bartleby.com; © 2000 Copyright Bartleby.com, Inc.
- Gribble RK, Emanuel Berres L. Idiopathic osteonecrosis of the hip during pregnancy: outcome in a subsequent gestation. *Obstet Gynecol* 2001; 90(5) Part 2:911-913.
- Hasegawa Y, Iwase T, Iwasada S, Kitamura S, Iwata H. Osteonecrosis of the femoral head associated with pregnancy. *Arch Orthop Traum Surg* 1999; 119:112-114.
- Hayes CW, Balkissoon AR. Current concepts in imaging and hip. *Orthop Clin North Am* 1997;28:617-42.
- Heiner AD, Brown TD, Poggie RA. Structural efficacy of a novel porous tantalum implant for osteonecrosis grafting. *Trans. Orthop. Res. Soc.* 2001;26, 480.
- Hernigou P, Bachir D, Galacteros F. The natural history of symptomatic osteonecrosis in adults with sickle-cell disease. *J Bone Joint Surg Am* 2003; 85(3):500-504.
- Hernigou P, Lambotte JC. Bilateral hip osteonecrosis: influence of hip size on outcome. *Ann Rheum Dis* 2000; 59:817-821.
- Hernigou P, Lambotte JC. Volumetric analysis of osteonecrosis of the femur: Anatomical correlation using MRI. *J Bone Joint Surg Br* 2001; 83:672-675.
- Inao S, Ando M, Gotoh E, Matsuno T. Minimum 10-year results of Sugioka's osteotomy for femoral head osteonecrosis. *Clin Orthop* 1999; 368:141-148.
- Ito H, Matsuno T, Kaneda K. Bipolar hemiarthroplasty for osteonecrosis of the femoral head. A 7- to 18-year followup. *Clin Orthop Relat Res.* 2000 May;(374):201-11.
- Ito H, Matsuno T, Kaneda K. Prognosis of early stage avascular necrosis of the femoral head. *Clin Orthop* 1999; 358:149-157.
- Katz K, Horev G, Grunebaum M, Yosipovitch Z. The natural history of osteonecrosis of the femoral head in children and adolescents who have Gaucher disease. *J Bone Joint Surg Am* 1996; 78:14-19.

- Kay RM, Lieberman JR, Dorey FJ, Seeger LL. Inter- and intraobserver variation in staging patients with proven avascular necrosis of the hip. Clin Orthop Relat Res. 1994 Oct;(307):124-9
- Kerboul M, Thomine J, Postel M, Merle D'Aubigne R. The conservative surgical treatment of idiopathic aseptic necrosis of the femoral head. J Bone Joint Surg Br 1974; 56: 291-296.
- Kim YM, Ahn JH, Kang HS, Kim HJ. Estimation of the extent of osteonecrosis of the femoral head using MRI. J Bone Joint Surg Br 1998; 80:954-958.
- Koch's et all. The Laws of Bone Architecture. Am. Jour. of Anat., 21, 1917. Προτείνεται από το Gray.
- Koo KH, Ahn IO, Kim R, Song HR, Jeong ST, Jeong ST, Na JM, Kim YS, Cho SH. Bone marrow edema and associated pain in early stage osteonecrosis of the femoral head: prospective study with serial MR images. Radiology 1999; 213:715-722.
- Koo KH, Kim R, Ahn IO, Cho SH, Song HR, Park YS, Kim H, Wang GJ. Risk period for developing osteonecrosis of the femoral head in patients on steroid treatment. Clin Rheumatol 2002; 21:299-303.
- Koo KH, Kim R. Quantifying the extent of osteonecrosis of the femoral head: a new method using MRI. J Bone Jt Surg [Br] 1995;77:875–80.
- Koo K-H: A new Method of Quantifying the Extent of Necrosis and Predicting the fate of Osteonecrosis of the Femoral Head. In Urbaniak JR, Jones JP (eds). Osteonecrosis: Etiology, Diagnosis and Treatment. Rosemont, IL, American Academy of Orthopaedic Surgeons 225–230, 1997.
- Koumpoyiannis S, Aravas N, Houstis E, Varitimidis S, Malizos KN .The importance of determining location and size of the lesion for the prognosis of collapse of the osteonecrosis of the femoral head for patients treated with a tantalum rod. A 1 to 7 year follow up.10th EFORT Congress. e-poster no. P406; 2009 June Vienna, Austria.
- Kubo T, Fujioka M, Yamazoe S et al. Relationship between steroid dosage and osteonecrosis of the femoral head after renal transplantation as measured by magnetic resonance imaging. Transplant P 1998; 30:3039-3040.

- Kubo T, Kojima A, Yamazoe S, Ueshima S, Yamamoto T, Hirasawa Y. Osteonecrosis of the femoral head that developed after long-term topical steroid application. *J Orthop Sci* 2001; 6:92-94.
- Kubo T, Yoshimura N, Oka T et al. Long-term X-Ray follow-up of osteonecrosis of the femoral head after renal transplantation. *Transplant P* 1998; 30:3036-3038.
- Lafforgue R, Dahan E, Chagnaud C, Schiano A, Kasbarian M, Acquaviva PC.
- Lavernia CJ, Sierra RJ, Grieco FR. Osteonecrosis of the femoral head. *J Am Acad Orthop Surg* 1999; 7:250-261.
- Lavernia CJ, Sierra RJ. Core decompression in atraumatic osteonecrosis of the hip. *J Arthroplasty* 2000 ;15, 171–8.
- Li X, Cui Q, Kao C, et al.: Lovastatin inhibits adipogenic and stimulates osteogenic differentiation by suppressing PPAR γ 2 and increasing Cbfa1/Runx2 expression in bone marrow mesenchymal cell cultures. *Bone* 2003, 33:652–659
- Ludwig J, Lauber S, Lauber HJ, Dreisilker U, Raedel R, Hotzinger H. High-energy shock wave treatment of femoral head necrosis in adults. *Clin Orthop* 2001; 387-119-126.
- Magid D, Fishman EK, Scott WW, Brooker AF, Arnold WP, Lennox DW, Siegelman SS. Femoral head avascular necrosis: CT assessment with multiplanar reconstruction. *Radiology* 1985; 157:751-756.
- Malizos KN, Karantanas AH, Varitimidis SE, Dailiana ZH, Bargiotas K, Maris T. Osteonecrosis of the femoral head: etiology, imaging and treatment. *Eur J Radiol.* 2007 Jul;63(1):16-28. Epub 2007 Jun 6.
- Malizos KN, Seaber AV, Glisson RR, Quarles LD, Rizk WS, Urbaniak JR. The potential of vascularized cortical graft in revitalizing necrotic cancellous bone in canines. In: Urbaniak JR and Jones Jr JP (eds) *Osteonecrosis: Etiology, Diagnosis and Treatment*. Rosemont IL: American Academy of Orthopaedic Surgeons, 1997:361-371.
- Malizos KN, Siafakas MS, Fotiadis DI, Karachalios TS, Soukacos PN. An MRI-based semiautomated volumetric quantification of hip osteonecrosis. *Skeletal Radiol.* 2001 Dec;30(12):686-93.
- Malizos KN, Soucacos PN, Beris AE, Korobilias AB, Xenakis TA. Osteonecrosis of the femoral head in immunosuppressed patients: hip

- salvaging with implantation of a vascularised fibular graft. *Microsurg* 1994; 15:485-491.
- Mankin HJ. Nontraumatic necrosis of bone (osteonecrosis). *N Engl J Med*. 1992 May 28;326(22):1473-9. Review
 - Marcus ND, Enneking MD, Massam RA. The silent hip in idiopathic aseptic necrosis - Treatment by bone-grafting. *J Bone Joint Surg Am* 1973; 55:1351-1366.
 - Marcus ND, Enneking WF, Massam RA. The silent hip in idiopathic aseptic necrosis: treatment by bone grafting. *J Bone Joint Surg [Am]* 1973;55:1351-66.
 - Markisz JA, Knowles RJR, Altchek DW, Schneider R, Whalen JP, Cahill PT. Segmental patterns of avascular necrosis of the femoral heads: early detection with MR imaging. *Radiology* 1987; 162:717-720.
 - Marston SB, Gillingham K, Bailey RF, Cheng EY. Osteonecrosis of the femoral head after solid organ transplantation - A prospective study. *J Bone Joint Surg Am* 2002; 84:2145-2151.
 - Mazieres B, Marin F, Chiron P, Moulinier L, Amigues JM, Laroche M, Cantagrel A.
 - Influence of the volume of osteonecrosis on the outcome of core decompression of the femoral head. *Ann Rheum Dis*. 1997 Dec;56(12):747-50.
 - Mihalko WM, Balos L, Santilli M, Mindell ER. Osteonecrosis after powered core decompression. *Clin Orthop* 2003; 412:77-83.
 - Mont MA, Carbone JJ, Fairbank AC. Core Decompression versus Nonoperative Management for Osteonecrosis of the Hip. *Clin Orthop Relat Res*. 1996 Mar;(324):169-78. Review.
 - Mont MA, Einhorn TA, Sponseller TA, Hungerford DS. The trapdoor procedure using autogenous cortical and cancellous bone grafts for osteonecrosis of the femoral head. *J Bone Joint Surg Br* 1998; 80:56-62.
 - Mont MA, Fairbank AC, Petri M, Hungerford DS. Core decompression for osteonecrosis of the femoral head in systemic lupus erythematosus. *Clin Orthop* 1997; 334:91-97.
 - Mont MA, Hungerford DS. Non-traumatic avascular necrosis of the femoral head: current concept review. *J Bone Joint Surg Am*. 1995 Mar;77(3):459-74.

- Mont MA, Jones LC, Pacheco I, Hungerford DS. Radiographic predictors of outcome of core decompression for hips with osteonecrosis stage III. *Clin Orthop Relat Res.* 1998;354:159-68.
- Mont MA, Rajadhyaksha AD, Hungerford DS. Outcomes of limited femoral resurfacing arthroplasty compared with total hip arthroplasty for osteonecrosis of the femoral head. *J Arthroplasty* 2001; 16(8) Suppl.1:134-139.
- Nishii T, Sugano N, Ohzono K, Sakai T, Haarguchi K, Yoshikawa H. Progression and cessation of collapse in osteonecrosis of the femoral head. *Clin Orthop* 2002; 400:149-157.
- Nishii T, Sugano N, Ohzono K, Sakai T, Sato Y, Yoshikawa H. Significance of lesion size and location in the prediction of collapse of osteonecrosis of the femoral head: a new three-dimensional quantification using magnetic resonance imaging. *J Orthopaed Res* 2002; 20:130-136.
- Ohzono K, Saito M, Sugano N, Takaoka K, Ono K. The fate of nontraumatic avascular necrosis of the femoral head. A radiologic classification to formulate prognosis. *Clin Orthop* 1992; 277:73-78.
- Ohzono K, Saito M, Takaoka K et al. Natural history of nontraumatic avascular necrosis of the femoral head. *J Bone Joint Surg Br* 1991; 73:68-72.
- Ono K. Diagnostic criteria, staging system and roentgenographic classification of avascular necrosis of the femoral head (steroid induced, alcohol associated or idiopathic nature [in Japanese]. In: Ono K, editor. Annual report of Japanese Investigation Committee for Intractable Disease, avascular necrosis of the femoral head. Tokyo: Ministry of Health and Welfare; 1987. p. 331– 6
- Pavlovic V, Dolinar D, Arnaz Z. Femoral head necrosis treated with vascularized iliac crest graft. *Int Orthop* 1999; 23:150-153.
- Plakseychuk AY, Kim SY, Park BC, Varitimidis SE, Rubash HE, Sotereanos DG. Vascularized compared with nonvascularized fibular grafting for the treatment of osteonecrosis of the femoral head. *J Bone Joint Surg Am* 2003; 85(4): 589-596.
- Plakseychuk AY, Shah M, Varitimidis SE, Rubash HE, Sotereanos D. Classification of Osteonecrosis of the Femoral Head: Reliability, reproducibility and prognostic value. *Clin Orthop* 2001; 386:34-41.

- Reis ND, Schwartz O, Militianu D, et al.: Hyperbaric oxygen therapy as a treatment for stage-I avascular necrosis of the femoral head. *J Bone Joint Surg Br* 2003, 85:371–375.
- Resnick D, Niwayama G. Osteonecrosis: Diagnostic techniques, specific situations, and complications. In: Resnick (ed). *Diagnosis of bone and joint disorders*. Philadelphia, WB Saunders 1995:3495-3513.
- Ries MD, Barcochara B, Davidson A, Jergesen HE, Paiement GD. Association between human immunodeficiency virus and osteonecrosis of the femoral head. *J Arthroplasty* 2002; 17(2):135-139.
- Rodrigue SW, Rosenthal DI, Barton NW, Zurakowski D, Mankin HJ. Risk factors for osteonecrosis in patients with type 1 Gaucher's disease. *Clin Orthop* 1999; 362:201-207.
- Rodriguez-Merchan EC Osteonecrosis of the Femoral Head After Traumatic Hip Dislocation in the Adult *Clin Orthop* 377: 68-77 2000
- S. Koumpoyiannis, N. Aravas, S. Varitimidis, K. Malizos and E. Houstis. Prognosis of collapse of the osteonecrosis of the femoral head for patients treated with a tantalum rod by determining location and size of the lesion. 9th IEEE International Conference on Information Technology and Applications in Biomedicine (ITAB 2009) Paper no. 75; 2009 November Larnaca, Cyprus.
- S.D. Koumpoyiannis, N. Aravas, S. Varitimidis, E.N. Houstis, V. Bagiatis, K.N. Malizos. Significance of size and location of the lesion for prognosis of collapse of osteonecrosis of the femoral head for patients treated with tantalum rod. 9th International Workshop on Mathematical Methods in Scattering Theory and Biomedical Engineering. Pages 69 - 70; 2009 October Patras, Greece.
- Schneider W, Aigner N, Pinggera O, Knahr K. Intertrochanteric osteotomy for avascular necrosis of the head of the femur. *J Bone Joint Surg Br* 2002; 84(6):817-824.
- Schoutens A, Stallenberg B, Hauzeur JP, Devos S, Hinsenkamp M. Scintigraphy in osteonecrosis of the hip. In: Urbaniak JR and Jones Jr JP (eds) *Osteonecrosis: Etiology, Diagnosis and Treatment*. Rosemont IL: American Academy of Orthopaedic Surgeons, 1997:209-212.

- Shimizu K, Moriya H, Akita T, Sakamoto M, Suguro T. Prediction of collapse with magnetic resonance imaging of avascular necrosis of the femoral head. *J Bone Joint Surg Am.* 1994 Feb;76(2):215-23.
- Shinoda S, Hasegawa Y, Kawasaki S, Tagawa N, Iwata H. Magnetic resonance imaging of osteonecrosis in divers: comparison with plain radiograms. *Skeletal Radiol* 1997; 26:354-359.
- Siguier T, Siguier M, Judet T, Charnley G, Brumpt B. Partial resurfacing arthroplasty of the femoral head in avascular necrosis – Methods, indications and results. *Clin Orthop* 2001; 386:85-92.
- Smith SW, Fehring TK, Griffin WL, Beaver WB. Core Decompression of the Osteonecrotic Head. *J Bone Joint Surg Am* 1995; 77:674-680.
- Smith SW, Meyer RA, Connor PM, Smith SE, Hanley EN Jr. Interobserver reliability and intraobserver reproducibility of the modified Ficat classification system of osteonecrosis of the femoral head. *J Bone Joint Surg Am.* 1996 Nov;78(11):1702-6.
- Soucacos PN, Beris AE, Malizos K, Koropiliias A, Zalavras H, Dailiana Z. Treatment of Avascular Necrosis of the Femoral Head With Vascularized Fibular Transplant. *Clin Orthop* 2001; 386:120-130.
- Soucacos PN, Beris AE, Malizos K, Koropiliias A, Zalavras H, Dailiana Z. Treatment of Avascular Necrosis of the Femoral Head with Vascularized Fibular Transplant. *Clin Orthop Relat Res.* 2001 May;(386):120-30.
- Steinberg ME, Bands RE, Parry S, Hoffman E, Chan T, Hartman KM. Does lesion size affect the outcome in avascular necrosis? *Clin Orthop Relat Res.* 1999 Oct;(367):262-71.
- Steinberg ME, Brighton CT, Steinberg DR, Tooze SE, Hayken GD. Treatment of avascular necrosis of the femoral head by a combination of bone grafting, decompression, and electrical stimulation. *Clin Orthop* 1984; 186:137-153.
- Steinberg ME, Hayken GD, Steinberg DR. A new method for evaluation and staging of avascular necrosis of the femoral head. In: Arlet J, Ficat RP, Hungerford DS, editors. *Bone circulation.* Baltimore (MD): Williams and Wilkins; 1984. p. 398–403.
- Steinberg ME, Hayken GD, Steinberg DR. A quantitative system for staging avascular necrosis. *J Bone Joint Surg Br.* 1995 Jan;77(1):34-41.

- Steinberg ME, Larcom PG, Strafford B, et al. Core Decompression with Bone Grafting for Osteonecrosis of the Femoral Head. *Clin Orthop Relat Res.* 2001; (386):71-8.
- Stevens K, Tao C, Lee SU, Salem N, Vandevenne J, Cheng C, Neumann G, Valentin-Opran A, Lang P. Subchondral fractures in osteonecrosis of the femoral head: comparison of radiography, CT, and MR imaging. *AJR Am J Roentgenol.* 2003 Feb;180(2): 363-8
- Sugano N, Nishii T, Shibuya T, Nakata K, Masuhara K, Takaoka K. Contralateral hip in patients with unilateral nontraumatic osteonecrosis of the femoral head. *Clin Orthop* 1997; 334: 85-90.
- Sugano N, Ohzono K, Masuhara K, Takaoka K, Ono K. Prognostication of osteonecrosis of the femoral head in patients with systemic lupus erythematosus by magnetic resonance imaging. *Clin Orthop* 1994;305:190–9.
- Sugano N, Takaoka K, Ohzono K, Matsui M, Masuhara K, Ono K. Prognostication of nontraumatic avascular necrosis of the femoral head: significance of location and size of the necrotic lesion. *Clin Orthop* 1994;303:155–64.
- Sugioka Y, Katsuki I, Hotokebuchi T. Transtrochanteric rotational osteotomy of the femoral head for the treatment of osteonecrosis: follow-up statistics. *Clin Orthop* 1982;169:115– 26.
- Tsao AK, Roberson JR, Christie MJ Biomechanical and Clinical Evaluations of a Porous Tantalum Implant for the Treatment of Early-stage Osteonecrosis. *J Bone Joint Surg Am.* 2005; 87 Suppl 2:22-7.
- Urbaniac, Plakseychuck AY, Rubash HE. Free vascularized fibula grafting for the treatment of osteonecrosis of the femoral head. *Clin Orthop* 1997; 344:243-256.
- Urbaniak JR, Coogan PG, Gunneson EB, Nunley JA. Treatment of osteonecrosis of the femoral head with free vascularized fibular grafting. A long-term follow-up study of one hundred and three hips. *J Bone Joint Surg Am.* 1995 May;77(5):681-94.
- Varango G, Bamba I, Kodo M, Dao A, Lambin Y. Osteonecrosis of the hip in sickle-cell disease associated with tuberculous arthritis - A review of 15 cases. *Int Orthop* 1998; 22:384-389.

- Wang GJ, CuiQ, Balian G. The pathogenesis and prevention of steroid induced osteonecrosis. Clin Orthop 2000; 370:295-310.
- Wang Y, Li Y, Mao K, Li J, Cui Q, Wang GJ. Alcohol-induced adipogenesis in bone and marrow: A possible mechanism for osteonecrosis. Clin Orthop 2003; 410:213-224.
- Xenakis T, Gelalis J, Koukoubis T, Zacharis KC, Soucacos PN.: Cementless hip arthroplasty in the treatment of patients with femoral head necrosis. Clin Orthop 2001, 386:93–99.
- Yong-Chan Ha, Woon Hwa Jung, Jang-Rak Kim, Nak Hoon Seong, Shin-Yoon Kim, Kyung-Hoi Koo. Prediction of collapse in femoral head osteonecrosis: A modified kerboul method with use of MRI. J Bone Joint Surg Am. 2006;88:35-40.
- Zhang Y, Ahn PB, Fitzpatrick DC, Heiner AD, Poggie RA, Brown TD. Interfacial frictional behavior: cancellous bone, cortical bone, and a novel porous tantalum biomaterial. J Musculoskeletal Res. 1999;3:245-51.
- Zoroofi RA, Nishii T, Sato Y, Sugano N, Yoshikawa H, Tamura S. Segmentation of avascular necrosis of the femoral head using 3-D images. Comput Med Imaging Graph 2001; 25:511-521.
- Ζιμπής Α.Χ. Οστεονέκρωση Μηριαίας Κεφαλής Διερεύνηση - Αντιμετώπιση με Βιολογικές και Άλλες Μεθόδους. Διδακτορική Διατριβή . Λάρισα 2006 .
- Θεοδώρου ΔΙ. Διδακτορική διατριβή: «Συγκριτική μελέτη των ευρημάτων της άσηπτης νέκρωσης της μηριαίας κεφαλής μετά από ακτινογραφικό, σπινθηρογραφικό και με μαγνητικό συντονισμό έλεγχο», Ιωάννινα 1996.
- Καραντάνας Α.Χ. Μαγνητική τομογραφία, φυσικές αρχές, ερμηνεία της εικόνας. Βήτα Ιατρικές Εκδόσεις 1997.
- Κουτσούρης, Νικήτα, Παυλόπουλος. Ιατρικά απεικονιστικά συστήματα. Εκδόσεις Τζιόλα 2004.
- Λιάνης Γ. Τεχνική Μηχανική - Παραμορφωσίμων Σωμάτων και Αντοχή Υλικών , Θεσσαλονίκη, 1979.
- Μπασούνας Α.Ε. Συστήματα Γνώσης στη Διάγνωση και Πρόγνωση της Οστεονέκρωσης. Διδακτορική Διατριβή Ιωάννινα 2004.
- Μυλωνάς Κ.Μ. Μηχανική Παραμορφωτών Σωμάτων ΙΙ. Έκδοση 2η ΕΜΠ Αθήνα 1982.
- Μυλωνάς Κ.Μ. Μηχανική του Στερεού. ΕΜΠ Αθήνα 1980.

Οστεονέκρωση Μηριαίας Κεφαλής

- ο Σκλαβούνος Γ. Ανατομική του ανθρώπου. Τόμος πρώτος Έκδοση 3η εκδόσεις ΣΝ Ταρουσοπούλου Αθήνα 1926.