



ΠΑΝΕΠΙΣΤΗΜΙΟ ΘΕΣΣΑΛΙΑΣ

ΣΧΟΛΗ ΕΠΙΣΤΗΜΩΝ ΥΓΕΙΑΣ

ΤΜΗΜΑ ΙΑΤΡΙΚΗΣ

Πανεπιστημιακή Ορθοπαιδική Κλινική
Διευθυντής, Καθηγητής: Κωνσταντίνος Ν. Μαλίζος

***Μεσοπρόθεσμα και Μακροπρόθεσμα Κλινικά και
Ακτινολογικά Αποτελέσματα των Κυπελίων από Σπογγώδες
Ταντάλιο σε Ασθενείς με Ολική Αρθροπλαστική του Ισχίου***

ΔΙΔΑΚΤΟΡΙΚΗ ΔΙΑΤΡΙΒΗ

Υπό

ΚΩΝΣΤΑΝΤΙΝΟΥ ΑΘΑΝΑΣΙΟΥ ΜΠΑΡΓΙΩΤΑ

Ιατρού Ορθοπαιδικού Χειρουργού

Λάρισα 2008

ΚΑΤΑΘΕΣΗ ΘΕΜΑΤΟΣ:
ΕΓΚΡΙΣΗ 2η ΓΕΝΙΚΗ ΣΥΝΕΛΕΥΣΗ ΕΙΔΙΚΗΣ ΣΥΝΘΕΣΗΣ:
ΕΝΑΡΞΗ ΔΙΑΤΡΙΒΗΣ: 14-01-2004

ΤΡΙΜΕΛΗΣ ΕΠΙΤΡΟΠΗ ΑΞΙΟΛΟΓΗΣΗΣ – ΠΑΡΑΚΟΛΟΥΘΗΣΗΣ

1. Κωνσταντίνος Ν. Μαλίζος, Καθηγητής Ορθοπαιδικής Πανεπιστημίου Θεσσαλίας (επιβλέπων)
2. Θεόφιλος Καραχάλιος, Αναπληρωτής Καθηγητής Ορθοπαιδικής Πανεπιστημίου Θεσσαλίας
3. Ευάγγελος Αθανασίου, Επίκουρος Καθηγητής Χειρουργικής Πανεπιστημίου Θεσσαλίας

ΕΠΤΑΜΕΛΗΣ ΕΠΙΤΡΟΠΗ ΑΞΙΟΛΟΓΗΣΗΣ

(ορίστηκε από την 5^η Γ.Συνέλευση ειδικής σύνθεσης/11-07-2007)

1. Κωνσταντίνος Ν. Μαλίζος, Καθηγητής Ορθοπαιδικής Πανεπιστημίου Θεσσαλίας (επιβλέπων)
2. Θεόφιλος Καραχάλιος, Αναπληρωτής Καθηγητής Ορθοπαιδικής Πανεπιστημίου Θεσσαλίας
3. Ευάγγελος Αθανασίου, Επίκουρος Καθηγητής Χειρουργικής Πανεπιστημίου Θεσσαλίας
4. Αλέξανδρος Μπερής, Καθηγητής Ορθοπαιδικής Πανεπιστημίου Ιωαννίνων
5. Γεώργιος Κουκούλης, Καθηγητής Παθολογοανατομίας Πανεπιστημίου Θεσσαλίας
6. Ζωή Χ. Νταϊλιάνα, Επίκουρη Καθηγήτρια Ορθοπαιδικής Πανεπιστημίου Θεσσαλίας
7. Σωκράτης Βαρυτιμίδης, Επίκουρος Καθηγητής Ορθοπαιδικής Πανεπιστημίου Θεσσαλίας

Ευχαριστίες

Θέλω να εκφράσω την ευγνωμοσύνη μου στα μέλη της Τριμελούς Επιτροπής Αξιολόγησης και Παρακολούθησης για την αμέριστη βοήθεια που μου προσέφεραν κατά την διάρκεια της εκτέλεσης αυτής της διδακτορικής διατριβής.

Είμαι ιδιαίτερα ευγνώμων και θα ήθελα να ευχαριστήσω θερμά τον Καθηγητή Ορθοπαιδικής κ. Κωνσταντίνο Ν. Μαλίζο, για την ευκαιρία που μου έδωσε αναθέτοντας μου αυτή τη διδακτορική διατριβή, καθώς επίσης και για την εμπιστοσύνη που μου έδειξε δίνοντάς μου πρόσβαση στο προσωπικό του αρχείο ασθενών των τελευταίων 12 ετών. Επίσης, για την καθοδήγηση και τη μεθοδολογία που μου παρείχε κατά το σχεδιασμό και την εκτέλεση της μελέτης και για την εκπαίδευσή μου για την προεγχειρητική και μετεγχειρητική εκτίμηση των ασθενών. Η συνεισφορά του στην εκπόνηση της παρούσας μελέτης ήταν ανεκτίμητη.

Ευχαριστώ τον Αναπληρωτή Καθηγητή Ορθοπαιδικής κ. Θεόφιλο Καραχάλιο για τη συνεχή συμπαράσταση και εμπύχωση κατά τη διάρκεια της μελέτης και για τα ουσιαστικά σχόλιά του σε κάθε στάδιό της.

Ευχαριστώ τους συνάδελφους μου στην Ορθοπαιδική Κλινική του Πανεπιστημίου Θεσσαλίας, Επίκουρους Καθηγητές κ. Ζωή Νταϊλιάνα και κ. Σωκράτη Βαρυτιμίδη και τους κ. Μιχάλη Χαντέ και κ. Θεοφάνη Μωραϊτή, για την παραχώρηση των περιστατικών και τις πολύτιμες συμβουλές και υποδείξεις τους.

Ιδιαίτερη μνεία χρειάζεται η σημαντικότερη συμβολή της κ. Λουκίας Παπαθεοδώρου Ειδικευόμενης Ιατρού Ορθοπαιδικής Κλινικής Πανεπιστημίου Θεσσαλίας στην συγκέντρωση του υλικού και την οργάνωση και διεκπεραίωση της παρακολούθησης των ασθενών.

Τέλος θα ήθελα ιδιαίτερα να ευχαριστήσω τον κ Βασίλειο Μπαγιάτη, Λέκτορα Στατιστικής Ανάλυσης Δεδομένων, Τμήματος Βιοχημείας και Βιοτεχνολογίας Πανεπιστημίου Θεσσαλίας για τη στατιστική επεξεργασία των δεδομένων.

**ΕΠΙΣΤΗΜΟΝΙΚΕΣ ΔΗΜΟΣΙΕΥΣΕΙΣ ΑΠΟ ΤΗΝ ΠΑΡΟΥΣΑ
ΔΙΔΑΚΤΟΡΙΚΗ ΔΙΑΤΡΙΒΗ**

ΔΗΜΟΣΙΕΥΣΕΙΣ ΣΕ ΠΕΡΙΟΔΙΚΑ (JOURNALS)

Malizos KN, Bargiotas K, Papatheodorou L, Hantes M, Karachalios T.
Survivorship of monoblock trabecular metal cups in primary THA : midterm results.
Clin Orthop Relat Res. 2008 Jan;466(1):159-66

Xenakis T, Machairas G, Bargiotas K, Stafylas K, Malizos KN
A multi-center study of the use of a porous Tantalum Monoblock Acetabular component. Five years clinical and radiographic results
International Orthopaedics (IN PRESS)

ΔΗΜΟΣΙΕΥΣΕΙΣ ΠΕΡΙΛΗΨΕΩΝ (ABSTRACTS)

Bargiotas K., Papatheodorou L.K., Dailiana Z., Varitimidis S., Malizos K.
"Total hip replacement with tantalum acetabular cups in patients with femoral head necrosis. Middle-term results
"Hip International, April-June 2006; Vol 16 (2): 110.

Bargiotas K., Papatheodorou L.K., Hantes M., Karachalios T.S., Malizos K.N.
"Monoblock trabecular metal acetabular cups in total hip replacement in patients with developmental dysplasia of the hip"
Hip International, April-June 2006; Vol 16 (2): 156.

ΔΗΜΟΣΙΕΥΣΕΙΣ ΠΡΑΚΤΙΚΩΝ ΣΥΝΕΔΡΙΩΝ (PROCEEDINGS)

*Bargiotas K, Malizos K, Karachalios T, Hantes M, Varitimidis SE:
Total hip arthroplasty using Trabecular Metal acetabular component: Middle term results. Proceedings: 72nd Annual Meeting. Rosemont, IL:
American Academy of Orthopaedic Surgeons, 2005, vol 6, pp 368-369*
60^ο Πανελλήνιο Ορθοπαιδικό Συνέδριο Ε.Ε.Χ.Ο.Τ. Αθήνα 6-9 Οκτωβρίου 2004

«Μεσοπρόθεσμα αποτελέσματα ολικής αρθροπλαστικής ισχίου με τη χρήση κυπελίων από σπογγώδες ταντάλιο σε ασθενείς με άσηπτη νέκρωση μηριαίας κεφαλής»

Αλμπανίδου Σ., Μπόμπου Ε., Παπαθεοδώρου Λ., Δημητρούλιας Α., Μπαργιώτας Κ., ΚΝ Μαλίζος 12^ο Επιστημονικό Συνέδριο Φοιτητών Ιατρικής Ελλάδας, Λάρισα, 5-7 Μαΐου 2006

"Total hip replacement with tantalum acetabular cups in patients with femoral head necrosis. Middle term results. Bargiotas KA, Papatheodorou LK, Dailiana Z, Varitimidis S, Malizos KN. 7th Domestic Meeting of The European Hip Society Antalya, Turkey 21-24 June 2006

ΣΥΝΤΟΜΕΥΣΕΙΣ

HA	Υδροξυαπατίτης
ΔΔ	Διαφορική Διάγνωση
ΕΒΘ	Εν τω βάθει φλεβοθρόμβωση
ΕΒΦ	Εν τω βάθει φλεβοθρόμβωση
ΕΟ	Έκτοπη οστεοποίηση
ΛΕ	Λιπώδης εμβολή
ΜΣΑΦ	μη στεροειδή αντιφλεγμονώδη
ΟΑ	Οστεοαρθρίτιδα
ΟΑΙ	Ολική αρθροπλαστική του ισχίου
ΟΝ	Οστεονέκρωση
ΠΕ	Πνευμονική εμβολή
ΡΑ	Ρευματοειδής αρθρίτιδα
ΣΕΙ	Συγγενές εξάρθημα του ισχίου
ΣΣ	Σπονδυλική Στήλη
ΤΚΕ	Ταχύτητα καθίζησης ερυθρών
AAOS	American Academy of Orthopaedic Surgeons-
CCDT	Cemented collarless double tapered stem
CE angle	Center-Edge angle
COC	Κεραμικό σε κεραμικό
CoCr	Κοβάλτιο Χρώμιο
CRP	C αντιδρώσα πρωτεΐνη
ERBA-	Ein Bild Radiographic Analysis
HHS	Harris Hip Score
MOM	Μέταλλο σε Μέταλλο
OHS	Oxford Hip Score
PCR	Polymerase chain reaction
PMMA	Ακρυλικό τσιμέντο
POC	Πολυαιθυλένιο σε κεραμικό
POM	Πολυαιθυλένιο σε μέταλλο
SBF	Stimulated body fluid
SF	Sort Form
TCP	Tricalcium phosphate
TNF	Παράγοντας νέκρωσης των όγκων, (Tumor Necrosis Factor)
WOMAC	Western Ontario and Mc Master University Index.
TMT	Σπογγώδες Ταντάλιο (Trabecular Metal)
Ti	Τιτάνιο
Ta	Ταντάλιο

ΠΕΡΙΕΧΟΜΕΝΑ

A. ΓΕΝΙΚΟ ΜΕΡΟΣ	15
ΕΙΣΑΓΩΓΗ.....	15
ΣΚΟΠΟΣ	16
ΠΡΩΤΟ ΜΕΡΟΣ.....	20
Κεφάλαιο 1	20
ΑΝΑΤΟΜΙΑ ΤΟΥ ΙΣΧΙΟΥ.....	20
Κεφάλαιο 2	24
ΚΛΙΝΙΚΗ ΚΑΙ ΑΚΤΙΝΟΛΟΓΙΚΗ ΕΙΚΟΝΑ ΤΟΥ ΠΑΣΧΟΝΤΟΣ	
ΙΣΧΙΟΥ.....	24
Εκφυλιστικές και Φλεγμονώδεις Παθήσεις του ισχίου	24
• Οστεοαρθρίτιδα	24
• Συγγενής νόσος του Ισχίου.....	26
• Άσηπτη νέκρωση της κεφαλής του μηριαίου.....	28
• Συστηματικές & μεταβολικοί νόσοι	33
Κλινική εικόνα των εκφυλιστικών και φλεγμονωδών παθήσεων του	
ισχίου	34
Εργαστηριακός έλεγχος.....	37
Απεικονιστικές τεχνικές	37
Κεφάλαιο 3	49
ΘΕΡΑΠΕΙΑ ΤΟΥ ΠΑΣΧΟΝΤΟΣ ΙΣΧΙΟΥ	49
Συντηρητική θεραπεία.....	49
Χειρουργική Θεραπεία	52
ΔΕΥΤΕΡΟ ΜΕΡΟΣ.....	60
Η ολική αρθροπλαστική στην σύγχρονη εποχή.....	60
Κεφάλαιο 1	60
ΕΝΔΕΙΞΕΙΣ, ΑΝΤΕΝΔΕΙΞΕΙΣ & ΧΕΙΡΟΥΡΓΙΚΗ ΤΕΧΝΙΚΗ	60
Ενδείξεις και αντενδείξεις	60
Χειρουργικές Τεχνικές – Γενικές αρχές	62
• Προφυλακτική χορήγηση αντιβιοτικών.....	62
• Το περιβάλλον της χειρουργικής αίθουσας.....	63
• Χειρουργικές προσπελάσεις	64
Κεφάλαιο 2	65
ΟΛΙΚΗ ΑΡΘΡΟΠΛΑΣΤΙΚΗ ΜΕ ΤΣΙΜΕΝΤΟ	65
Κεφάλαιο 3	68
ΟΛΙΚΗ ΑΡΘΡΟΠΛΑΣΤΙΚΗ ΧΩΡΙΣ ΤΣΙΜΕΝΤΟ.....	68
Γενικά χαρακτηριστικά.....	68
• Υλικά	69
• Μέγεθος των πόρων.....	69
• Επικάλυψη με οργανικές ενώσεις (Bioactive ceramics).....	70
• Αρχική σταθερότητα και επαφή	71
• Απόσταση υλικού-οστού	71

• Μηχανική αντοχή της πορώδους επικάλυψης.....	72
• Παράκαμψη φορτίων.....	72
Επιλογή εμφυτευμάτων στην ΟΑΙ χωρίς τσιμέντο.....	73
• Μηριαίος Στειλεός.....	74
• Κοτύλη.....	76
• Επιφάνειες Τριβής.....	80
Κεφάλαιο 4.....	86
ΕΠΙΠΛΟΚΕΣ ΟΑΙ.....	86
• Θνησιμότητα.....	86
• Εν τω βάθει φλεβοθρόμβωση (ΕΒΦ).....	86
• Πνευμονική Εμβολή (ΠΕ).....	87
• Λιπώδης εμβολή (ΛΕ).....	88
• Κακώσεις αγγείων και νεύρων.....	88
• Κατάγματα του μηριαίου.....	89
• Αστάθεια/ εξάρθρωμα.....	89
• Έκτοπη οστεοποίηση.....	90
• Πυρετός.....	91
• Λοίμωξη.....	91
Κεφάλαιο 5.....	96
ΜΗΧΑΝΙΣΜΟΙ ΑΠΟΤΥΧΙΑΣ ΟΑΙ.....	96
• Μηχανική αποτυχία.....	96
• Αποτυχία σταθεροποίησης.....	96
• Παράκαμψη φορτίων.....	97
• Καταστροφική φθορά.....	97
• Λοίμωξη.....	97
• Αντίδραση στα προϊόντα φθοράς.....	97
Κεφάλαιο 6.....	101
ΑΚΤΙΝΟΛΟΓΙΚΟΣ ΕΛΕΓΧΟΣ ΟΑΙ.....	101
Ακτινολογική αξιολόγηση κυπελίων χωρίς τσιμέντο.....	101
Ακτινολογική αξιολόγηση μηριαίων στειλεών.....	105
Κεφάλαιο 7.....	107
ΑΞΙΟΛΟΓΗΣΗ ΚΛΙΝΙΚΟΥ & ΛΕΙΤΟΥΡΓΙΚΟΥ ΑΠΟΤΕΛΕΣΜΑΤΟΣ.....	107
Κεφάλαιο 8.....	111
ΑΠΟΤΕΛΕΣΜΑΤΑ ΟΑΙ.....	111
Κεφάλαιο 9.....	115
ΟΑΙ ΜΕ ΕΛΛΕΙΠΤΙΚΕΣ ΚΟΤΥΛΕΣ ΑΠΟ ΣΠΟΓΓΩΔΕΣ ΤΑΝΤΑΛΙΟ ΚΑΙ ΣΤΑΘΕΡΟ ΕΝΘΕΤΟ.....	115
Περιγραφή της κοτύλης από σπογγώδες ταντάλιο.....	115
Πειραματικά Δεδομένα.....	120
Σχεδιαστικά Χαρακτηριστικά της κοτύλης.....	123
Μηριαίος Στειλεός.....	127
Επιφάνειες Τριβής.....	129

B. ΕΙΔΙΚΟ ΜΕΡΟΣ Μεσοπρόθεσμα και Μακροπρόθεσμα Κλινικά και Ακτινολογικά Αποτελέσματα των Κυπελίων από Σπογγώδες Ταντάλιο σε Ασθενείς με Ολική Αρθροπλαστική του Ισχίου133

ΕΙΣΑΓΩΓΗ.....	133
ΣΚΟΠΟΣ	134
ΑΣΘΕΝΕΙΣ ΚΑΙ ΜΕΘΟΔΟΙ ΑΞΙΟΛΟΓΗΣΗΣ	135
Ασθενείς.....	135
Υλικό	138
Μέθοδοι	139
• Χειρουργική Τεχνική.....	139
• Ακτινολογικός έλεγχος	143
Προεγχειρητικός ακτινολογικός έλεγχος.....	144
Άμεσος μετεγχειρητικός έλεγχος.....	144
Ετήσιος ακτινολογικός έλεγχος.....	145
Έλεγχος λειτουργικού αποτελέσματος	150
Στατιστική Ανάλυση.....	150
ΑΠΟΤΕΛΕΣΜΑΤΑ	151
Επιβίωση κυπελίων από σπογγώδες ταντάλιο	151
Ακτινολογική Αξιολόγηση	156
• Ευρήματα στις άμεσες μετεγχειρητικές ακτινογραφίες.....	156
Τοποθέτηση Προσανατολισμός.....	156
Κενά & κύστες στη διεπιφάνεια	159
• Ευρήματα στον ετήσιο ακτινολογικό έλεγχο	160
Χαλάρωση μετανάστευση	160
Εμφάνιση ακτινοδιαγνωστικών ζωνών.....	161
Εξέλιξη κενών και κυστών	162
Φθορά πολυαιθυλενίου (άμεση και έμμεση –οστεολυτικές βλάβες).....	165
Έλεγχος της σταθερότητας της κοτύλης με τα κριτήρια Moore.	168
Λειτουργικά Αποτελέσματα	170
Επιπλοκές.....	172
• Εξάρθρημα.....	172
• Διεγχειρητικά Κατάγματα	174
• Θρομβοεμβολικά επεισόδια.....	175
• Λοίμωξη.....	175
• Έκτοπη οστεοποίηση.....	175
ΑΠΟΤΕΛΕΣΜΑΤΑ ΑΝΑΛΟΓΑ ΜΕ ΤΗ ΔΙΑΓΝΩΣΗ	176
Ομάδα 1- ασθενείς με ΟΑΙ.....	179
Ομάδα 2-Ασθενείς με ΟΝ.....	180
Ομάδα 3- Ασθενείς με ΣΕΙ	182
Ομάδα 4- Ασθενείς με Κάταγμα.....	185
Ομάδα 5 Ασθενείς με αναθεώρηση	186
ΣΥΓΚΡΙΤΙΚΑ ΑΠΟΤΕΛΕΣΜΑΤΑ ΑΝΑ ΗΛΙΚΙΑΚΗ ΟΜΑΔΑ	186
Ασθενείς κάτω των 50 ετών	187

Ασθενείς άνω των 50 ετών	188
ΑΠΟΤΕΛΕΣΜΑΤΑ ΤΩΝ ΑΣΘΕΝΩΝ ΜΕ ΒΙΔΕΣ ΣΕ ΣΥΓΚΡΙΣΗ ΜΕ ΤΟ ΓΕΝΙΚΟ ΠΛΗΘΥΣΜΟ	190
ΣΥΖΗΤΗΣΗ	192
Εισαγωγή.....	192
Περιορισμοί-αδυναμίες της μελέτης.....	193
Η επιβίωση των κυπελίων από TMT.....	194
Κενά στη διεπιφάνεια	200
Φθορά του πολυαιθυλενίου.....	203
Λειτουργικά Αποτελέσματα	204
Επιπλοκές.....	205
Λοίμωξη	206
Το TMT ανά διάγνωση και ηλικία.....	207
• Ασθενείς με ON	207
• Ασθενείς Με ΣΕΙ	208
• ΟΑΙ επί κατάγματος του Ισχίου.....	210
• Αναθεώρηση κοτύλης με κυπέλιο TMT.....	212
• ΟΑΙ σε ασθενείς μικρότερους από 50 έτη	214
ΣΥΜΠΕΡΑΣΜΑΤΑ	216
ΒΙΒΛΙΟΓΡΑΦΙΑ	222

A. ΓΕΝΙΚΟ ΜΕΡΟΣ

ΕΙΣΑΓΩΓΗ

Η αντικατάσταση της άρθρωσης του ισχίου αποτελεί σήμερα μια ιδιαίτερα επιτυχή επέμβαση που αποσκοπεί στην άρση του περιορισμού της λειτουργικότητας και στην ανακούφιση από τον πόνο σε ασθενείς που πάσχουν από νόσους ή σύνδρομα που καταστρέφουν τον αρθρικό χόνδρο και την επαλληλία της άρθρωσης και οδηγούν στην πλήρη αποδιοργάνωσή της. Αν και η πρωτοπαθής οστεοαρθρίτιδα του ισχίου αποτελεί την κύρια ένδειξη αντικατάστασης του ισχίου η ολική αρθροπλαστική του ισχίου (ΟΑΙ) έχει ένδειξη σε μια σειρά άλλων νοσημάτων που δημιουργούν δευτεροπαθή οστεοαρθρίτιδα όπως η συγγενής δυσπλασία (ΣΕΙ), τραυματικές κακώσεις της άρθρωσης, άσηπτη νέκρωση της κεφαλής του μηριαίου (ΟΝ) και συστηματικά νοσήματα όπως η ρευματοειδής αρθρίτιδα (ΡΑ).

Σύμφωνα με τις οδηγίες του Σουηδικού Υπουργείου Υγείας, η ύπαρξη αστάθειας του ισχίου, απώλεια της κινητικότητας και άλγος κατά τη βάρδια και την ανάπαυση σε συνδυασμό με την αδυναμία του ασθενούς να ανεχθεί τις επιπτώσεις από την πάθηση, αποτελούν ενδείξεις αντικατάστασης του ισχίου.

Η πρώτη επιτυχής ολική αρθροπλαστική ισχίου (ΟΑΙ) πραγματοποιήθηκε στη δεκαετία του 1960 από τον J.Charnley. Στη διάρκεια των σαράντα χρόνων που πέρασαν από τότε η ΟΑΙ κατοχυρώθηκε σαν μια εξαιρετικά αποτελεσματική επέμβαση ικανή να ανακουφίσει από τον πόνο και να αποκαταστήσει τη λειτουργικότητα των ασθενών.

Σήμερα πάνω από 120000 ΟΑΙ πραγματοποιούνται μόνο στις ΗΠΑ κάθε χρόνο και χάρη στη βελτίωση των χειρουργικών τεχνικών και των εμφυτευμάτων η επιβίωση τους έχει βελτιωθεί σημαντικά και οι επιπλοκές έχουν περιοριστεί σε σύγκριση με τις πρώτες γενιές αρθροπλαστικών.

Παρόλη την εμπειρία και τη γνώση που συσσωρεύτηκε στο μεταξύ και την σημαντική πρόοδο στην μεταλλουργία και το σχεδιασμό των εμφυτευμάτων, η χειρουργική αντικατάσταση του πάσχοντος ισχίου εξακολουθεί να παρουσιάζει προβλήματα και επιπλοκές που σήμερα σχετίζονται κυρίως με την επιβίωση των υλικών αντικατάστασης σε βάθος χρόνου και την αντιμετώπιση των συνεπειών που προκύπτουν από την αποτυχία και τη

χαλάρωση τους. Ο βασικός λόγος περιορισμού της διάρκειας ζωής των ΟΑΙ εντοπίζεται σήμερα σε αδυναμίες στο σχεδιασμό και την ποιότητα των υλικών που χρησιμοποιούνται στην αντικατάσταση της κοτύλης. Έχουν αναγνωρισθεί συγκεκριμένοι μηχανισμοί φθοράς και αποτυχίας και η σύγχρονη έρευνα και ανάπτυξη νέων υλικών αποσκοπεί στην αντιμετώπιση τους. Καθώς η χρήση οστικού τσιμέντου έχει εγκαταλειφθεί σχεδόν ολοκληρωτικά στην αντικατάσταση της κοτύλης, σήμερα στην συντριπτική πλειοψηφία των περιπτώσεων, χρησιμοποιούνται κοτυλιαίες προθέσεις που αποτελούνται από ημισφαιρικό μεταλλικό κέλυφος που πακτώνεται στην κοτύλη και στο εσωτερικό του οποίου εφαρμόζεται ένα πλαστικό κυπέλιο από πολυαιθυλένιο ως υλικό τριβής με τη μηριαία κεφαλή. Αυτά τα εμφυτεύματα της κοτύλης έχουν την τάση να αποτυγχάνουν με αύξουσα συχνότητα μετά από την πάροδο της δεκαετίας λόγω χαλάρωσης στην διεπιφάνεια οστού- κελύφους, μια διαδικασία αρκετά πολύπλοκη που σήμερα είναι γνωστό πως είναι συνάρτηση της ποιότητας του οστού, της επίτευξης ικανοποιητικής αρχικής σταθερότητας του εμφυτεύματος κατά την τοποθέτηση, της διαμόρφωσης της επιφάνειας επαφής του μετάλλου και της παρουσίας ή όχι προϊόντων φθοράς του πολυαιθυλενίου που είναι γνωστό πως οδηγούν σε οστεόλυση, απώλεια οστικής στήριξης και χαλάρωση. (Barrack et al, 2004)

Η παρούσα εργασία αφορά στην κλινική και απεικονιστική αξιολόγηση των μεσοπρόθεσμων και μακροπρόθεσμων αποτελεσμάτων της ΟΑΙ με τη χρήση κυπελίων από σπογγώδες ταντάλιο ενός νέου υλικού με ιδιαίτερα χαρακτηριστικά μεταλλουργίας και σχεδιασμού το οποίο αναπτύχθηκε στα μέσα της δεκαετίας του 1990 ως μια προσπάθεια επίλυσης των παραπάνω προβλημάτων.

ΣΚΟΠΟΣ

Όπως αναφέρθηκε, πολλές από τις σχεδιαστικές αδυναμίες των κυπελίων αναγνωρίστηκαν και αντιμετωπίστηκαν, η έρευνα ωστόσο και οι προσπάθειες για την εξάλειψη της άσηπτης χαλάρωσης συνεχίζονται και αφορούν τόσο στην κατανόηση του μηχανισμού της οστεόλυσης και την ανάπτυξη φαρμακολογικών παραγόντων αντιμετώπισης της όσο και, κυρίως, στην εξάλειψη των αιτίων που ενεργοποιούν τους μηχανισμούς αυτούς. Η ανάπτυξη υλικών που ευωδώνουν

την οστική διείσδυση και επιφανειών τριβής υψηλής αντοχής καθώς και η εισαγωγή νέων σχεδιαστικών προτάσεων και τεχνικών εμφύτευσης αποτελούν σήμερα πεδία αναζήτησης και προτάσεις που έχουν προέλθει από αυτή την προσπάθεια και ορισμένες από αυτές, ήδη βρίσκονται σε κλινική εφαρμογή. (Illgen et al, 2002- Adler et al, 1992)

Μια από αυτές τις κλινικές εφαρμογές αποτελεί το αντικείμενο αυτής της μελέτης. Το κυπέλιο από σπογγώδες ταντάλιο (TMT) άρχισε να χρησιμοποιείται κλινικά το 1997 και η παρούσα σειρά αποτελεί μια από τις πρώτες σε παγκόσμια κλίμακα. Το συγκεκριμένο κυπέλιο ενσωματώνει τρεις διακριτές καινοτομίες που θα αναλυθούν διεξοδικά σε επόμενο κεφάλαιο: α) το κέλυφος αποτελείται από σπογγώδες ταντάλιο, ένα υλικό που προσομοιάζει τα δομικά χαρακτηριστικά του σπογγώδους οστού με στόχο την μεγιστοποίηση της οστικής διείσδυσης, β) το σχήμα του είναι ελλειπτικό αντί για ημισφαιρικό για καλύτερη ενσφήνωση, με τις οπές για βίδες διατεταγμένες στην περιφέρεια και γ) το πολυαιθυλένιο είναι σταθερά ενσωματωμένο στο κέλυφος για την εξάλειψη της τριβής και της φθοράς του πλαστικού επί του μετάλλου. (Backside wear)

Το κυπέλιο αυτό κατά συνέπεια συγκεντρώνει μια σειρά από θεωρητικά πλεονεκτήματα σε ότι αφορά την επιβίωση του, δεν υπάρχουν όμως παρά ελάχιστα κλινικά στοιχεία για την μακροχρόνια συμπεριφορά του, τις τεχνικές εμφύτευσης και τα πιθανά προβλήματα του. Στις πρώτες αναφορές που είδαν το φως της δημοσιότητας τα αποτελέσματα είναι ικανοποιητικά, ο αριθμός των περιστατικών όμως και κυρίως ο χρόνος παρακολούθησης είναι περιορισμένος. Η δημοσίευση των αποτελεσμάτων της παρούσας μελέτης αποτελεί επί του παρόντος την σειρά με το μεγαλύτερο χρόνο παρακολούθησης. Είναι γνωστό ότι εξαιτίας του σχήματος του και της ενσωμάτωσής του πολυαιθυλενίου στο κέλυφος η εμφύτευση είναι δυσκολότερη τεχνικά και συνοδεύεται από αυξημένο ποσοστό εμφάνισης κενών ανάμεσα στο μέταλλο και το οστόν στον θόλο του. Σύμφωνα με μερικούς ερευνητές τα κενά αυτά γεμίζουν από οστόν μέσα στα πρώτα δύο χρόνια από την εμφύτευση. Από την έρευνα της βιβλιογραφίας δεν προκύπτουν στοιχεία και αναφορές για την συμπεριφορά του κυπέλιου αυτού σε επιμέρους ομάδες ασθενών που παρουσιάζουν ειδικά χαρακτηριστικά. Τα αποτελέσματα των ΟΑΙ σε ασθενείς με ΟΝ και σε ηλικιακές

ομάδες κάτω των πενήντα ετών υπολείπονται σε σύγκριση με το γενικό πληθυσμό ενώ η εμφύτευση των κυπελίων σε ασθενείς με συγγενή νόσο του ισχίου απαιτεί ιδιαίτερη εμπειρία και τεχνικές. Ο μέσος όρος ηλικίας των ασθενών στην παρούσα σειρά είναι σχετικά χαμηλός αντιστακώντας το μεγάλο ποσοστό ασθενών με ΟΝ και ΣΕΙ.

Λαμβάνοντας υπόψη τα ανωτέρω η μελέτη αυτή σχεδιάστηκε με στόχο να αναλύσει τα παρακάτω ερωτήματα

- Ποια είναι η επιβίωση της κοτύλης από TMT στο σύνολο των ασθενών που υποβλήθηκαν σε ΟΑΙ
- Ποια είναι η επιβίωση της TMT κοτύλης σε υποομάδες ασθενών με ειδικά χαρακτηριστικά δηλαδή σε ασθενείς που πάσχουν από ΟΑ, ΟΝ , ΣΕΙ και ανά ηλικιακή ομάδα
- Πως συμπεριφέρεται η κοτύλη TMT σε περιπτώσεις αναθεωρήσεων ολικής αρθροπλαστικής
- Σε τι ποσοστό εμφανίζονται ακτινοδιαγνωστικές γραμμές στην διεπιφάνεια οστού υλικού και πως αυτές εξελίσσονται ανάλογα με τα χαρακτηριστικά των ασθενών.
- Ποια είναι η συχνότητα εμφάνισης πλήρους ακτινολογικής χαλάρωσης.
- Ποια είναι η φυσική εξέλιξη των κενών στο θόλο της κοτύλης και πως επιδρούν στην επιβίωσή της και την εμφάνιση οστεόλυσης στο γενικό πληθυσμό και τις επιμέρους ομάδες.
- Ποια είναι η συχνότητα διεγχειρητικών δυσχερειών και επιπλοκών, αν αυτές σχετίζονται με τα σχεδιαστικά χαρακτηριστικά της TMT κοτύλης και τις ανατομικές ιδιαιτερότητες ανάλογα με τη διάγνωση και αν επηρεάζουν το τελικό αποτέλεσμα σε ότι αφορά τη χαλάρωση και την επιτάχυνση της φθοράς.
- Ποια είναι η συχνότητα μετεγχειρητικών επιπλοκών και αν αυτές σχετίζονται με την κοτύλη ή την υποκείμενη νόσο.
- Ποιο είναι το λειτουργικό αποτέλεσμα της ΟΑΙ με TMT κυπέλιο αντικειμενικά και υποκειμενικά στο γενικό πληθυσμό και τις επιμέρους ομάδες.

Στη μελέτη περιλαμβάνονται όλοι οι ασθενείς που υποβλήθηκαν σε ΟΑΙ με τοποθέτηση κυπέλιου από TMT ανεξάρτητα από την υποκείμενη νόσο ή τα υλικά που είχαν επιλεγεί για την ανακατασκευή του μηρού.

Η επιλογή των ασθενών έγινε με βάση τις ενδείξεις για ΟΑΙ όπως αυτές καταγράφονται στην βιβλιογραφία δηλαδή άλγος από το πάσχον ισχίο και περιορισμός της δραστηριότητας που δεν ελέγχεται με συντηρητικά μέσα σε συνδυασμό με ακτινολογική επιβεβαίωση φθοράς της άρθρωσης του ισχίου. Το κυπέλιο από TMT αποτέλεσε την πρώτη επιλογή για όλους τους ασθενείς που υποβλήθηκαν σε πρωτογενή ΟΑΙ. Κανένας ασθενής δεν αποκλείστηκε από την χρήση του συγκεκριμένου εμφυτεύματος με βάση ακτινολογικά ή κλινικά κριτήρια ή εξαιτίας της υποκείμενης νόσου.

Το αποτέλεσμα της επέμβασης αξιολογήθηκε ακτινολογικά και λειτουργικά με ένα συγκεκριμένο πρωτόκολλο σύμφωνα με τα πρότυπα και τις μεθόδους που έχουν καθοριστεί από τη διεθνή βιβλιογραφία

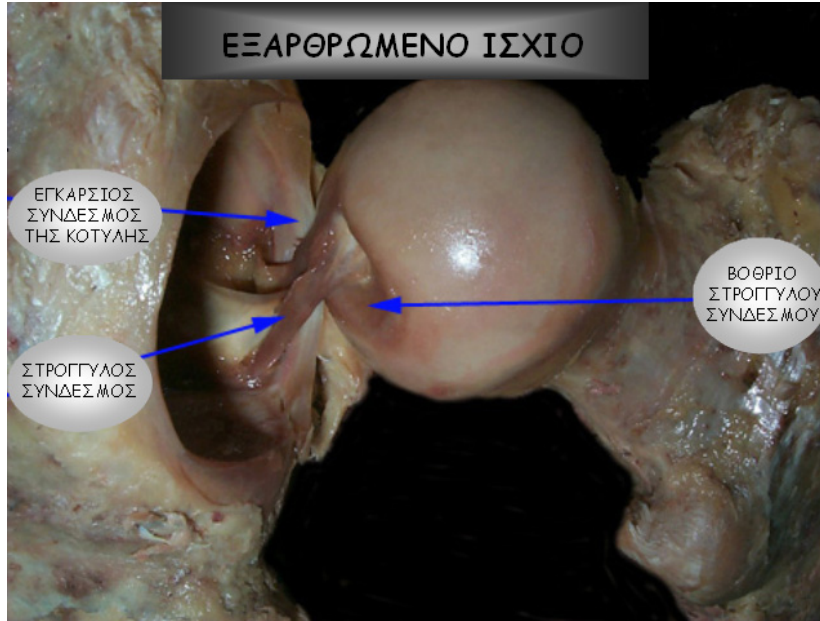
ΠΡΩΤΟ ΜΕΡΟΣ

Κεφάλαιο 1

ΑΝΑΤΟΜΙΑ ΤΟΥ ΙΣΧΙΟΥ

Η άρθρωση του ισχίου αποτελεί την μεγαλύτερη άρθρωση του ανθρώπινου σκελετού. Η σφαιρική κεφαλή του μηριαίου αρθρώνεται με την κοίλη επιφάνεια της κοτύλης συνδέοντας έτσι τις οστικές δομές του κάτω άκρου με τον σκελετό του κορμού. Η κοτύλη παρουσιάζει κλίση 45 περίπου μοιρών σε σχέση με το οριζόντιο επίπεδο με το κοίλο στραμμένο προς τα κάτω και 15 περίπου μοιρών προς τα εμπρός σε σχέση με το μετωπιαίο επίπεδο. Η γωνία του αυχένα με τη διάφυση του μηριαίου είναι περίπου 130° με πρόσθια απόκλιση 15° . Κατατάσσεται στις σφαιροειδείς εναρθρώσεις και παρουσιάζει μεγάλο εύρος τρισδιάστατης κίνησης. Η κεφαλή του μηριαίου καλύπτεται από υαλοειδή χόνδρο και αρθρώνεται με τον αντίστοιχο χόνδρο της κοτύλης που έχει σχήμα πεταλοειδές και επαλείφει την πρόσθια, άνω και οπίσθια επιφάνεια της ημισφαιρικής κοιλότητας της κοτύλης. Στο κατώτερο τεταρτημόριο της περιφέρειας της κοιλότητας αυτής το οστικό χείλος απουσιάζει και σχηματίζεται έτσι η κοτυλιαία εντομή που γεφυρώνεται από τον εγκάρσιο σύνδεσμο της κοτύλης. Το υπόλοιπο της περιφέρειας της κοτύλης εμβαθύνεται από την παρουσία του τριγωνικής διατομής επιχείλιου χόνδρου που επαλείφει το οστικό χείλος. Γύρω από το χείλος της κοτύλης καταφύεται ο ισχυρός αρθρικός θύλακος που με τους ισχυρούς συνδέσμους του συνεισφέρει στην σταθερότητα της άρθρωσης.

Ο ιώδης θύλακος περιβάλλει την άρθρωση και το μεγαλύτερο μέρος του αυχένα του μηριαίου αφού καταφύεται στο ύψος της διατροχαντήριας γραμμής. Οι ίνες του θυλάκου έχουν σπειροειδή πορεία και οι παχύνσεις των ινών του συνιστούν διακριτούς συνδέσμους και αποτελούν πρωτογενείς σταθεροποιητές της άρθρωσης. Οι σύνδεσμοι αυτοί είναι ο λαγονομηρικός, ο ηβομηρικός και ο ισχιομηρικός. Ένας τέταρτος σύνδεσμος εκφύεται από το βοθρίο που βρίσκεται στην κεφαλή του μηριαίου και καταφύεται στο έδαφος της κοτύλης και τον εγκάρσιο σύνδεσμο. Ο στρογγύλος σύνδεσμος, φέρει την αρτηρία του στρογγύλου η οποία αποτελεί σημαντική πηγή αιμάτωσης της κεφαλής στην παιδική ηλικία με ασταθή παρουσία στην ενήλικη ζωή.

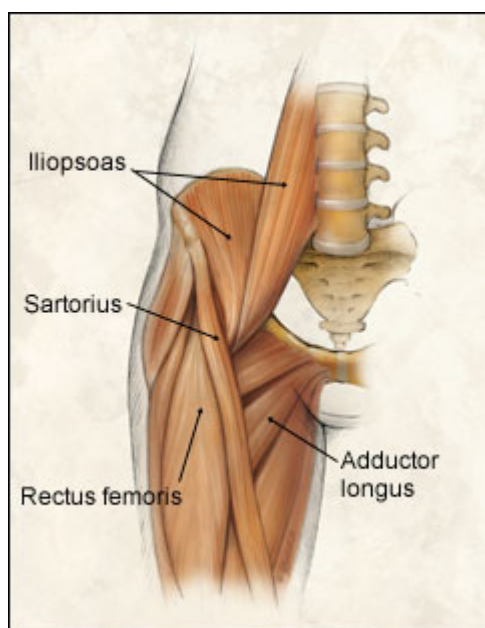


ΕΙΚΟΝΑ 1.. Το ισχίο είναι σφαιροειδής ενάρθρωση. Διακρίνεται η σφαιρική κεφαλή και η κοίλη διαμόρφωση της κοτύλης.

Πίνακας 1 Οι μυς του ισχίου

Μυς του ισχίου	
Καμπήρες	Λαγονοψοίτης Ορθός μηριαίος Ραπτικός
Εκτείνοντες	Μείζων γλουτιαίος Ημιμεμβρανώδης Ημιτενοντώδης Δικέφαλος μηριαίος Μείζων προσαγωγός
Απαγωγοί	Μέσος Γλουτιαίος Ελάσσων γλουτιαίος Τείνων την περιτονία
Προσαγωγοί	Μακρός προσαγωγός Βραχύς προσαγωγός Μείζων προσαγωγός Ισχνός

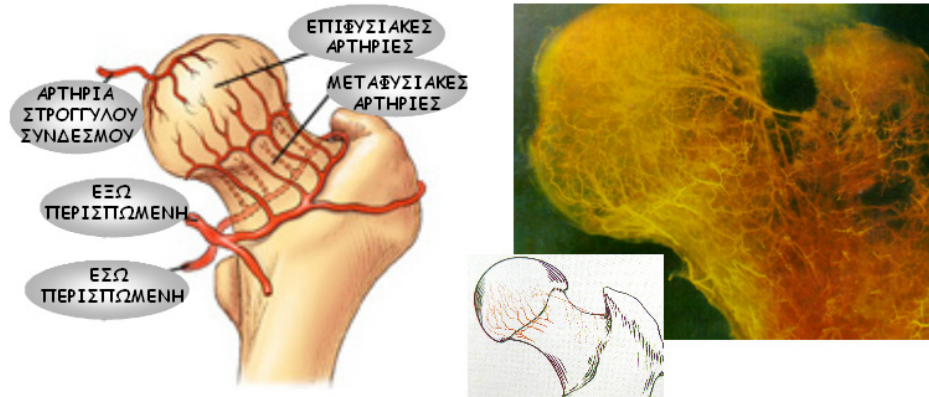
Έξω στροφείς	Απιοειδής Τετράγωνος Δίδυμοι
Έσω στροφείς	<i>Μέσος Γλουτιαίος</i> <i>Ελάσσων γλουτιαίος</i> <i>Τείνων την περιτονία</i> <i>Μείζων γλουτιαίος</i> <i>Ημιμεμβρανώδης</i> <i>Ημιτενοντώδης</i>



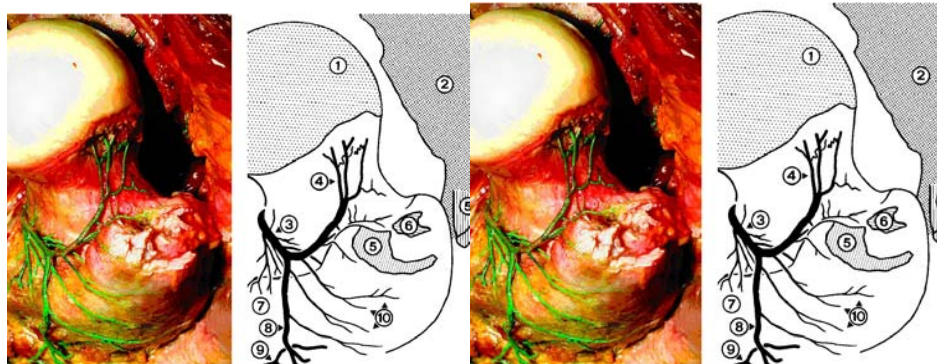
ΕΙΚΟΝΑ 2.. Πρόσθια άποψη των μυών του ισχίου.

Οι κύριοι τροφοφόροι κλάδοι της άρθρωσης αποτελούν κλάδους της εν τω βάθει μηριαίας αρτηρίας. Η έσω και έξω περισπώμενες αρτηρίες εκφύονται από αυτή και φέρονται γύρω από την βάση του αυχένα του μηριαίου. Κλάδοι των δύο αρτηριών εισδύονται στον θύλακο και στον αυχένα και διανέμονται στην κεφαλή. Μια δευτερεύουσα πηγή αιμάτωσης στην ενήλικη ζωή αποτελεί η αρτηρία του στρογγύλου που εισδύεται στην κεφαλή δια του στρογγύλου και

αποτελεί κλάδο της θυρεοειδούς. Πολλές μελέτες έχουν αποδείξει την ευαίσθητη αιμάτωση της κεφαλής και έχουν συσχετίσει τη νέκρωση της κεφαλής μετά από κάταγμα του αυχένα ή εξάρθρωμα με την ανατομική κατανομή των αγγείων αυτών.



EIKONA 3.. Αγγείωση του ισχίου. Αριστερά: διακρίνεται ο αρτηριακός δακτύλιος στη βάση του αυχένα, από τον οποίο εκφύονται οι μεταφυσιακές αρτηρίες. Αυτές με τη σειρά τους σχηματίζουν δεύτερο δακτύλιο στο όριο του αρθρικού χόνδρου της κεφαλής και χορηγούν τις επιφυσιακές αρτηρίες. Δεξιά: μετωπιαία διατομή στη μεσότητα της μηριαίας κεφαλής και του αυχένα. Διακρίνονται τα μεταφυσιακά και επιφυσιακά αγγεία. Σχηματική απεικόνιση της έξω μεταφυσιακής και επιφυσιικής αρτηρίας και του δακτυλίου των επιφυσιικών αρτηριών στο όριο του αρθρικού χόνδρου. (Crock HV. An atlas of the arterial supply of the head and neck of the femur in man. Clin Orthop Relat Res. 1980 Oct;(152):17-27)



EIKONA 4.. Αριστερά φαίνονται οι τελικοί κλάδοι της έσω περισπώμενης αρτηρίας κατά την είσοδό τους στο οστόν (δεξιό ισχίο οπισθία άνω άποψη). Οι τελικοί εντός του θυλάκου (ο οποίος έχει αφαιρεθεί) κλάδοι εντοπίζονται στην οπισθία άνω μοίρα της κεφαλής και εισέρχονται στο οστόν 2-4 mm επί τα εκτός του ορίου οστού - χόνδρου. Στο σχήμα (δεξιά): 1) κεφαλή του μηριαίου, 2) μέσος γλουτιαίος μνς, 3) εν τω βάθει κλάδος της έσω περισπώμενης αρτηρίας, 4) τελικοί κλάδοι εντός του αρθρικού θυλάκου, 5) πρόσφυση και τένοντα του μέσου γλουτιαίου, 6) πρόσφυση του τένοντα του απιοειδούς, 7) ελάσσων τροχαντήρας, 8) κλάδος του τροχαντήρα, 9) κλάδος της 1^{ης} διατειτρώσας αρτηρίας, 10) κλάδοι του τροχαντήρα. (Gautier et.al. J Bone Joint Surg Br. 2000 Jul;82(5):679-83).

Η άρθρωση του ισχίου είναι εξαιρετικά ισχυρή και σταθερή άρθρωση. Το βάθος και ο προσανατολισμός της κοτύλης η αντοχή των συνδέσμων που την περιβάλλουν και η υποστήριξη της από τους ισχυρότατους μύς του μηρού και της λεκάνης που την περιβάλλουν και την κινητοποιούν διαμορφώνουν μια λειτουργική μονάδα ικανή να αντεπεξέλθει στα φορτία τόσο κατά τη στατική φάση όσο και κατά τη βάρδιση. Όντας σφαιροειδής ενάρθρωση παρουσιάζει δυνατότητες τρισδιάστατης κίνησης το εύρος της οποίας περιορίζεται κυρίως από την μορφολογία των οστικών δομών, από την πρόσκρουση δηλαδή του αυχένα του μηριαίου στο χείλος της κοτύλης αλλά και από την δράση των συνδέσμων του θυλάκου και των μυών. Η μέγιστη κάμψη σε ένα φυσιολογικό ισχίο είναι περί τις $120-130^{\circ}$ η έκταση $10-20^{\circ}$, η απαγωγή $30-40^{\circ}$, η προσαγωγή όχι μεγαλύτερη από $20-30^{\circ}$, η έξω στροφή περίπου $40-50^{\circ}$, και τέλος η έσω στροφή $30-40^{\circ}$.

Κεφάλαιο 2

ΚΛΙΝΙΚΗ ΚΑΙ ΑΚΤΙΝΟΛΟΓΙΚΗ ΕΙΚΟΝΑ ΤΟΥ ΠΑΣΧΟΝΤΟΣ ΙΣΧΙΟΥ

Εκφυλιστικές και Φλεγμονώδεις Παθήσεις του ισχίου

Κάτω από τον όρο εκφυλιστικές παθήσεις του ισχίου περιλαμβάνεται μια μεγάλη γκάμα παθήσεων με ποικίλα αίτια και κλινικές εκδηλώσεις που μεταξύ άλλων εμπλέκουν την άρθρωση του ισχίου και οδηγούν στην βαθμιαία καταστροφή της και τον περιορισμό της λειτουργικότητας της. Οι παθήσεις αυτές αποτελούν μια ετερόκλητη ομάδα σε ότι αφορά την αιτιολογία τη φυσική ιστορία και τις συστηματικές κλινικές εκδηλώσεις τους. Κοινός παρονομαστής τους αποτελεί το γεγονός ότι κατά τη διαδρομή τους, εμπλέκουν την άρθρωση του ισχίου και οδηγούν στην καταστροφή της επαλληλίας της άρθρωσης και την ανάπτυξη δευτεροπαθούς αρθρίτιδας που οδηγεί στην πλήρη καταστροφή της και στην ανάγκη ολικής αρθροπλαστικής. .

Νόσοι

- Οστεοαρθρίτιδα

Η οστεοαρθρίτιδα αποτελεί την πιο κοινή νόσο του μυοσκελετικού συστήματος . Η ΟΑ διακρίνεται σε πρωτοπαθή ή ιδιοπαθή όταν δεν υπάρχει γνωστή αιτία για την εκδήλωση της νόσου και δευτεροπαθή όταν είναι αποτέλεσμα υποκείμενης νόσου ή ενδοαρθρικού τραύματος. Οι κύριες κλινικές

εκδηλώσεις της οστεοαρθρίτιδας είναι ο πόνος και ο περιορισμός της κινητικότητας της άρθρωσης που επηρεάζουν την λειτουργικότητα με αποτέλεσμα πολλοί ασθενείς να αδυνατούν να αντιμετωπίσουν τις ανάγκες της καθημερινής ζωής. Το κύριο χαρακτηριστικό της νόσου είναι η βραδεία καταστροφή του αρθρικού χόνδρου που συνοδεύεται από επεισόδια υμενίτιδας. Παράλληλα παρατηρούνται μεταβολές στο υποκείμενο οστόν (κύστεις , σκλήρυνση). Η πορεία της νόσου είναι συνήθως βραδεία και η ακτινολογική και κλινική της εικόνα δεν συμβαδίζουν.

Η πρωτοπαθής οστεοαρθρίτιδα του ισχίου αποτελεί σήμερα μια από τις σημαντικότερες αιτίες νοσηρότητας και πόνου ανάμεσα στους ηλικιωμένους και καθώς το προσδόκιμο επιβίωσης στις δυτικές κοινωνίες αυξάνει η επίπτωση της νόσου αναμένεται να αυξηθεί δραματικά στα επόμενα χρόνια. Η πρωτοπαθής ΟΑ είναι νόσος πολυπαραγοντική και η ακριβής αιτιολογία και παθοφυσιολογία δεν έχει επαρκώς κατανοηθεί. Η σιωπηλή εξέλιξη της κατά τα πρώτα στάδια και η μακροχρόνια πορεία της δυσχεραίνουν σημαντικά την έρευνα στον τομέα. Η μηχανική θεωρία, που για χρόνια αποτελούσε την επικρατέστερη ερμηνεία της νόσου, υποστηρίζει πως η διαταραχή της φυσιολογικής κατανομής των φορτίων μέσα στην άρθρωση δημιουργεί περιοχές υπερφόρτισης όπου οι τιμές των φορτίων ξεπερνούν τις δυνατότητες αντοχής του χόνδρου και οδηγούν στην σταδιακή καταστροφή του. Αν και η προσέγγιση αυτή φαίνεται επαρκής σε περιπτώσεις δευτεροπαθούς ΟΑ όπου προηγούμενος τραυματισμός ή δυσπλασία έχουν διαταράξει την ανατομία της άρθρωσης, αδυνατεί να ερμηνεύσει την εμφάνιση και εξέλιξη της νόσου σε φαινομενικά φυσιολογικά ισχία χωρίς προηγούμενο ιστορικό. Σήμερα έχουν αναγνωριστεί γενετική προδιάθεση και συμμετοχή ενδοκρινικών και μεταβολικών διαταραχών σε μια ερευνητική προσπάθεια που παρά την σημαντικότερη επίπτωση της ΟΑ βρίσκεται στα πρώτα της βήματα. Απομένει πολλή προσπάθεια για να ξετυλιχθεί το κουβάρι, να κατανοηθεί η αιτιολογία και να αναλυθεί η παθοφυσιολογία της νόσου. (Wieland H et al, Nature)

Σαν αποτέλεσμα , δεν υπάρχουν σήμερα φάρμακα και μη χειρουργικές θεραπείες ικανές να αναστείλουν ή να τροποποιήσουν την πορεία της νόσου. Οι διαθέσιμες φαρμακευτικές ουσίες προσφέρουν μόνο πρόσκαιρη ανακούφιση των

συμπτωμάτων ενώ στην καλύτερη περίπτωση , κάποιες από αυτές μπορούν να επιβραδύνουν την εξέλιξη της νόσου για σύντομα διαστήματα.

- Συγγενής νόσος του Ισχίου

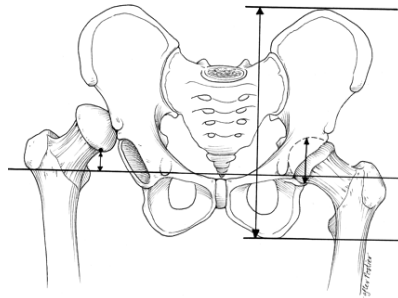
Η συγγενής δυσπλασία του ισχίου αποτελεί μια από τις συχνότερες αιτίες δευτεροπαθούς ΟΑ. Αν και σήμερα η έγκαιρη αναγνώριση της αστάθειας του ισχίου και η αποτελεσματική του αντιμετώπιση κατά την νεογνική ηλικία έχει μειώσει δραματικά την συχνότητα εμφάνισης εξάρθρημάτων και δυσπλασιών με μείζονες διαταραχές της άρθρωσης, η δευτεροπαθής ΟΑ σαν συνέπεια της νόσου αποτελεί συχνή αιτία ΟΑΙ ανάμεσα στους ασθενείς που έχουν ξεπεράσει το 50^ο έτος της ηλικίας. Αν η αστάθεια δεν αναγνωριστεί αμέσως μετά την γέννηση, μια σειρά από δευτερογενείς αλλοιώσεις αναπτύσσονται στο ισχίο που ποικίλουν ανάλογα με το βαθμό της αστάθειας. (*Dezateux C et al, 2007*) Ανάλογα με τη μορφή της αστάθειας κατά τη νεογνική ζωή και τον χρόνο και τον τύπο της θεραπείας το δυσπλαστικό ισχίο μπορεί να εμφανιστεί με διαφορετικού βαθμού ανατομικές αλλοιώσεις της κοτύλης και του μηριαίου. Από την απλή δυσπλασία μέχρι το πλήρες υψηλό εξάρθρημα αναγνωρίζονται τρεις ή τέσσερις τύποι όπως έχουν περιγραφεί από τους Χαρτοφυλακίδη και Crowe αντίστοιχα. (Εικόνες 5-8)

Πίνακας 2 Κατάταξη δυσπλαστικών ισχίων κατά Χαρτοφυλακίδη

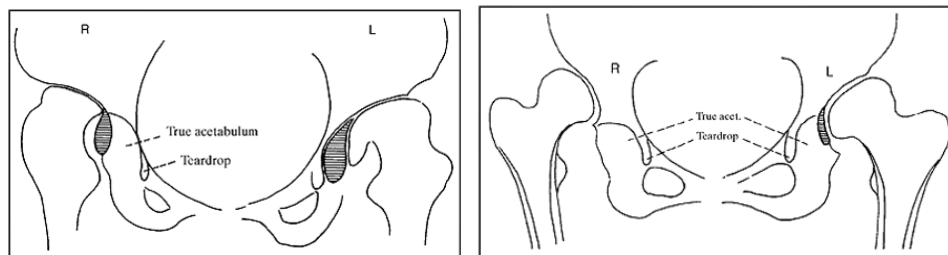
ΤΥΠΟΣ	Ονομασία	Περιγραφή
I	Δυσπλασία	Η κεφαλή βρίσκεται εντός της κοτύλης
II	Χαμηλό εξάρθρημα	Η ψευδοκοτύλη αλληλεπικαλύπτεται με την αληθή
III	Υψηλό εξάρθρημα	Η ψευδοκοτύλη βρίσκεται υψηλότερα από την αληθή ή η κεφαλή δεν αρθρώνεται με την πύελο

Πίνακας 3 Κατάταξη δυσπλαστικών ισχίων κατά Crowe

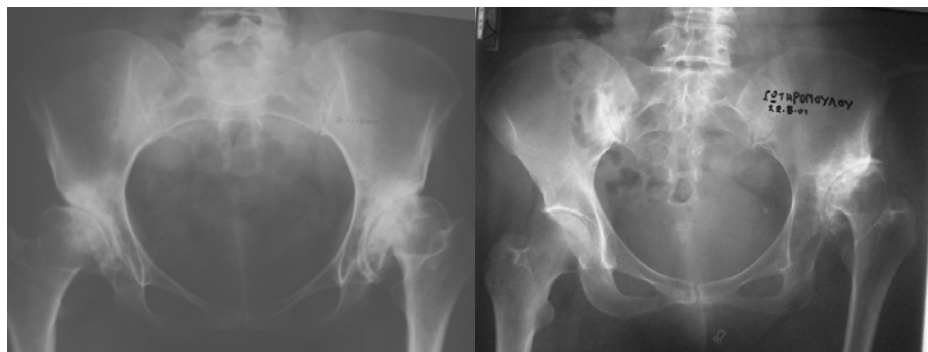
ΤΥΠΟΣ	Περιγραφή
I	Υπεξάρθρημα < 50%
II	Υπεξάρθρημα 50- 75%
III	Υπεξάρθρημα 75-100%
IV	Υπεξάρθρημα > 100%



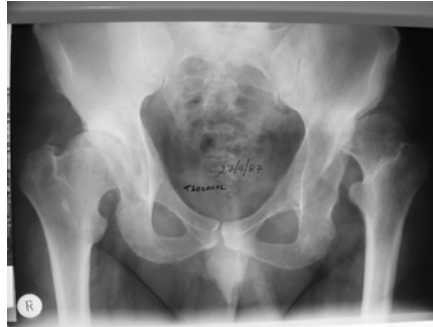ΕΙΚΟΝΑ 5..Σχηματική παράσταση του τρόπου υπολογισμού του ύψους του υπεξάρθρηματος κατά Crowe



ΕΙΚΟΝΑ 6..Κατάταξη δυσπλαστικών ισχίων κατά Χαρτοφυλακίδη



ΕΙΚΟΝΑ 7. Αριστερά ακτινολογική εικόνα αμφοτερόπλευρης δυσπλασίας τύπου I κατά Χαρτοφυλακίδη. Δεξιά ετερόπλευρη εικόνα τύπου II. Το ΔΕ ισχίο είναι φυσιολογικό



ΕΙΚΟΝΑ 8.. Τύπος III κατά Χαρτοφυλακίδη

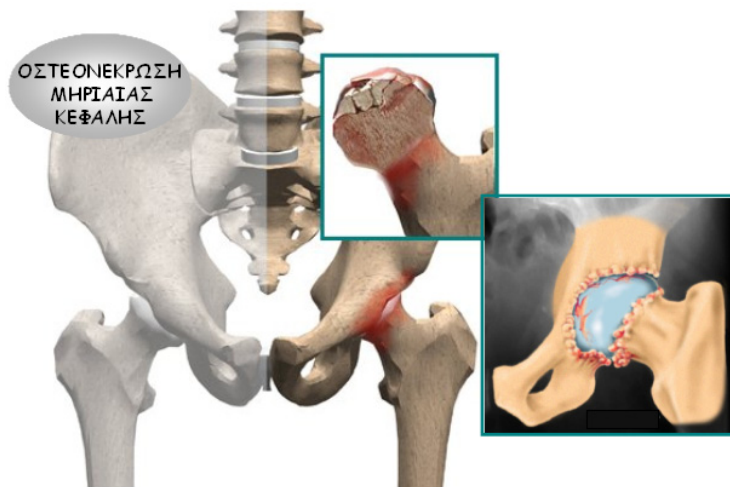
Η κλινική εικόνα και η φυσική ιστορία ποικίλει ανάλογα με την μορφή. Η πλειονότητα των ασθενών αυτών αναπτύσσουν συμπτωματική δευτεροπαθή ΟΑ κατά την τέταρτη ή πέμπτη δεκαετία της ζωής και αναγκάζονται να καταφύγουν σε ΟΑΙ σε νεαρότερη ηλικία από ότι οι ασθενείς με ιδιοπαθή ΟΑ. Οι ασθενείς με δυσπλαστικά ισχία ή υπεξάρθρημα κατά Χαρτοφυλακίδη μπορεί να παραμείνουν ασυμπτωματικοί και αδιάγνωστοι μέχρι την εισβολή του πόνου εξαιτίας της ΟΑ ενώ ασθενείς με χαμηλό ή υψηλό εξάρθρημα γίνονται εύκολα αντιληπτοί λόγω της ανισοσκελίας, του περιορισμού της απαγωγής και των στροφών, της ασυμμετρίας των μηριαίων πτυχών και του χαρακτηριστικού τρόπου βάδισης.

- Άσηπτη νέκρωση της κεφαλής του μηριαίου

Οστεονέκρωση μπορεί να παρατηρηθεί σε οποιοδήποτε οστόν και σε οποιοδήποτε περιοχή του. Μετά από μια τέτοια προσβολή ο οστίτης ιστός θέτει σε δράση μια διεργασία επιδιόρθωσης της βλάβης, όμοια με εκείνη του μυοκαρδίου. Ο βαθμός ανακατασκευής εξαρτάται από την ύπαρξη ή/και την ικανότητα αναπτύξεως παράπλευρης κυκλοφορίας (F.A. Chandler 1949). Η ανακατασκευή αυτή αποτελεί μια αργή διεργασία που επιτελείται με ένα μηχανισμό «έρπουσας αποκατάστασης» στην περιφέρεια της νεκρωμένης περιοχής (Phemister 1930). Από κλινικής απόψεως, σημαντικότερη είναι η οστεονέκρωση που προσβάλλει το υποχόνδριο οστόν. Μια τέτοια εντόπιση μπορεί να αποβεί καταστροφική για την άρθρωση διότι θα οδηγήσει σε καθίζηση της αρθρικής επιφάνειας με συνέπεια απώλεια της ομαλότητάς της, σε λίγες δε εβδομάδες ή μήνες ανάπτυξη οστεοαρθριτικών αλλοιώσεων με έντονο άλγος και απώλεια της λειτουργικότητας. Η οστεονέκρωση εντοπίζεται πιο συχνά στη μηριαία κεφαλή. (Mont 1995).

Άλλα σημεία εντόπισης της οστεονέκρωσης είναι ο ώμος, ο αγκώνας, το γόνατο, ο αστράγαλος, το σκαφοειδές και το μηννοειδές οστόν του καρπού και γενικώς οποιοδήποτε οστόν ή τμήμα οστού που η αιμάτωσή του γίνεται από τελικές αρτηρίες (και ως εκ τούτου δεν υπάρχει παράπλευρο δίκτυο άρδευσης).

Η νόσος μπορεί να είναι τραυματικής αιτιολογίας (εξάρθρωμα μηριαίας κεφαλής ή κάταγμα μηριαίου αυχένα) ή να οφείλεται σε άλλα αίτια, να αποτελεί δηλαδή επακόλουθο παθολογικών καταστάσεων (λήψη στεροειδών, αλκοολισμός, διαταραχές πήξεως του αίματος κτλ).



ΕΙΚΟΝΑ 9. Οστεονέκρωση μηριαίας κεφαλής με καταστροφή της αρθρικής επιφάνειας της και ανάπτυξη οστεοαρθρικών αλλοιώσεων.

Η οστεονέκρωση της μηριαίας κεφαλής αποτελεί νοσολογική οντότητα – σύνδρομο που αφορά άτομα παραγωγικής ηλικίας (κυρίως της 2ης, 3ης και 4ης δεκαετίας) με έντονη κινητική δραστηριότητα. Μάλιστα οι περισσότεροι από αυτούς θα χρειαστούν περισσότερες από μια επεμβάσεις κατά την διάρκεια της ζωής τους για την αντιμετώπιση αυτής της κατάστασης. Κάθε χρόνο στις ΗΠΑ και τη Β. Ευρώπη διενεργούνται περίπου 500.000 ολικές αρθροπλαστικές ισχίου. Από αυτές το 5-18% έχει ως υποκείμενη αιτιολογία την οστεονέκρωση της μηριαίας κεφαλής. Κάθε χρόνο καταγράφονται 10.000 – 20.000 νέα περιστατικά. Οι αριθμοί αυτοί δεν αντιπροσωπεύουν την ετήσια επίπτωση της νόσου διότι σε πολλούς ασθενείς δεν τίθεται η διάγνωση (η νόσος στα αρχικά στάδια παραμένει ασυμπτωματική) ενώ πολλές φορές η νόσος είναι

αμφοτερόπλευρη. Παρόλο που η εμφάνιση της νόσου εντοπίζεται αρχικώς στο ένα ισχίο, εντούτοις το 55% των ασθενών θα εμφανίσει τη νόσο αμφοτεροπλεύρως εντός μιας διαιτίας. Με εξαίρεση τον συστηματικό ερυθρηματώδη λύκο η νόσος είναι πιο συχνή στους άνδρες από ότι στις γυναίκες σε αναλογία 7:3

Διάφορες θεωρίες έχουν διατυπωθεί σε σχέση με την αιτιολογία και την παθοφυσιολογία της νόσου που φαίνεται ωστόσο να αποτελεί στην πραγματικότητα μια ομάδα ασθενειών με ποικίλα αιτία και μηχανισμούς. Κοινός τύπος είναι η διακοπή της αιμάτωσης ενός μέρους της κεφαλής και η κατάρρευση του υποχόνδριου οστού με αποτέλεσμα την απώλεια της σφαιρικότητας της κεφαλής και την ανάπτυξη δευτεροπαθούς αρθρίτιδας.

Αίτια Οστεονέκρωσης

Τραυματική οστεονέκρωση

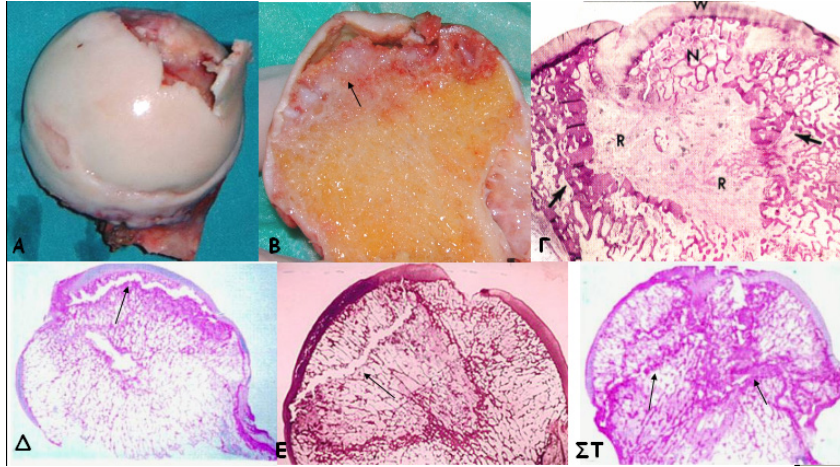
Κάταγμα αυχένα του μηριαίου
 Εξάρθρωμα ισχίου
 Εξεσημασμένο αίμαρθρο ή αρθρική συλλογή
 Εκτεταμένα εγκαύματα
 Αγγειακό τραύμα

Μη τραυματική οστεονέκρωση

Πρωτοπαθείς καταστάσεις υπερπηκτικότητας
 Έλλειμμα αντιθρομβίνης III
 Έλλειμμα πρωτεΐνης C
 Έλλειμμα πρωτεΐνης S
 Αντίσταση στην ενεργοποιημένη πρωτεΐνη C (APC-R)
 Έλλειμμα ενεργοποιητή του πλασμινογόνου (PA)
 Περίσσεια αναστολέα ενεργοποιητού πλασμινογόνου (PAI)
 Δευτεροπαθείς καταστάσεις υπερπηκτικότητας
 Λήψη στεροειδών φαρμάκων και χημειοθεραπείας
 Αλκοολισμός
 Μυελοϋπερπλαστικά σύνδρομα και κακοήθειες
 Κύηση
 Χρήση αντισυλληπτικών
 Υπερλιπιδαιμίες
 Ρευματολογικά και νοσήματα του συνδετικού ιστού
 Αγγειίτιδες

Συστηματικός ερυθηματώδης λύκος
Νόσος Raynaud
Σύνδρομο Ehler - Danlos
Σακχαρώδης διαβήτης
Αντιφωσφολιπιδαιμικά αντισώματα (APLA)
Νεφρωσικό σύνδρομο
Παθήσεις ήπατος
Αιματολογικοί παράγοντες
Αιμορροφιλία
Αιμοσφαιρινοπάθειες
Δρεπανοκυτταρική αναιμία
Θαλασσαιμία
Πολυκυτταραιμία
Μεταβολικά/ενδοκρινολογικά νοσήματα
Υπερπαραθυρεοειδισμός
Ουρική αρθρίτιδα
Νόσος Caushing
Νόσος Gaucher
Γαστρεντερικά νοσήματα
Παγκρεατίτιδα
Φλεγμονώδεις νόσοι του εντέρου
Λοιμώξεις
HIV
Ορθοπαιδικές παθήσεις
Συγγενές εξάρθημα του ισχίου
Νόσος Legg-Calve-Perthes
Εξωγενής διαιτητικοί και περιβαλλοντικοί παράγοντες
Κάπνισμα
Νόσος αποσυμπίεσης
Ιατρογενείς
Ακτινοβολία
Αιμοδιάλυση

Ιδιοπαθής



ΕΙΚΟΝΑ 10. Οστεονέκρωση μηριαίας κεφαλής σταδίου ΙΙΙ. *A, B)* μακροσκοπικά παρασκευάσματα με απώλεια της σφαιρικότητας της κεφαλής και αποκόλληση του χόνδρου και υποχόνδριο κάταγμα που αντιστοιχεί στο «crescent sign» (βέλος). *Γ)* μικροσκοπικό παρασκεύασμα όπου παρατηρείται επίσης το υποχόνδριο κάταγμα, και η δραστήρια ζώνη επανόρθωσης (*R*). *Στα παρασκευάσματα Δ-ΣΤ αναδεικνύεται το σημείο στο οποίο έχει επισυμβεί το κάταγμα των νεκρωμένων οστεοδοκίδων (βέλη).*

Σταδιοποίηση κατά Ficat

Στάδιο	Χαρακτηριστικά
0.	Δεν υπάρχουν κλινικά συμπτώματα και η ακτινογραφία εμφανίζεται αρνητική. Το ισχίο θεωρείται «υψηλού κινδύνου» για την εμφάνιση οστεονέκρωσης γιατί έχει διαγνωστεί η νόσος στο ετερόπλευρο ισχίο και επιπλέον στον ασθενή υπάρχει κάποιος αιτιολογικός παράγοντας. Είναι το στάδιο του «σιωπηλού ισχίου».
I.	Άλγος και περιορισμός κινήσεων. Η ακτινογραφία παραμένει αρνητική ενώ το σπινθηρογράφημα μπορεί να είναι θετικό.
II.	Επιδείνωση συμπτωμάτων και ευρήματα στην ακτινογραφία («σκληρύνσεις» και «διαυγάσεις»). Το σχήμα της κεφαλής παραμένει φυσιολογικό.
III.	Επιδείνωση συμπτωμάτων (άλγος, περιορισμός κινητικότητας και χωλότητα). Καθίζηση αρθρικής επιφάνειας και απώλεια σφαιρικότητας της κεφαλής.
IV.	Απώλεια του χόνδρου και ακτινογραφική εικόνα οστεοαρθρίτιδας. Η άρθρωση παρουσιάζει σοβαρό περιορισμό

κινητικότητας.

Η αντιμετώπιση της ΟΝ της κεφαλής του μηριαίου διακρίνεται σε επεμβάσεις διατήρησης της κεφαλής και σε επεμβάσεις αντικατάστασης. Στην πρώτη κατηγορία περιλαμβάνονται οι τρυπανισμοί με ή χωρίς τοποθέτηση μοσχεύματος, η τοποθέτηση δομικών μοσχευμάτων με συχνότερη τη χρήση της περόνης αγγειούμενης ή όχι και πρόσφατα η χρήση ήλων τανταλίου. Η λογική πίσω από την χρήση των μοσχευμάτων αυτών είναι η μηχανική υποστήριξη της άρθρωσης της έως την αποκατάσταση της αιμάτωσης που στην περίπτωση της αιματούμενης περόνης ενισχύεται από το ίδιο το μόσχευμα. Προϋπόθεση για την επιτυχία των μεθόδων αυτών είναι η διατήρηση της σφαιρικότητας της κεφαλής έχουν ένδειξη δηλαδή σε στάδια I & II κατά Ficat. Στις περιπτώσεις καθίζησης της κεφαλής και της ανάπτυξης δευτερογενούς ΟΑ οι επεμβάσεις αντικατάστασης της κεφαλής φαίνεται πως έχουν καλύτερα αποτελέσματα σε ότι αφορά την αποκατάσταση της λειτουργικότητας και την ανακούφιση από τον πόνο. Έχουν προταθεί και χρησιμοποιηθεί τόσο ημι-ολικές αρθροπλαστικές όσο και ΟΑΙ με τις δεύτερες να υπερτερούν τόσο σε άμεσα αποτέλεσμα όσο και σε διάρκεια. Εντελώς πρόσφατα και λόγω του αυξημένου ποσοστού αναθεωρήσεων αυτών των ασθενών έχουν κερδίσει έδαφος οι ΟΑΙ επιφανείας που σκοπό έχουν την διαφύλαξη οστικού υποβάθρου και την επίτευξη καλύτερου εύρους κίνησης.

- Συστηματικές & μεταβολικοί νόσοι

Μια σειρά από συστηματικές νόσους επηρεάζουν την άρθρωση του ισχίου και οδηγούν στην ανάπτυξη δευτεροπαθούς ΟΑ . Η συχνότερη από αυτές είναι η ρευματοειδής αρθρίτιδα και ακολουθούν οι οροαρνητικές σπονδυλοαρθροπάθειες . Στον πίνακα που ακολουθεί αναφέρονται οι συχνότερες από αυτές τις νόσους.

Πίνακας 4 Συστηματικές και μεταβολικοί νόσοι που εμπλέκουν την άρθρωση του ισχίου

1. Οροαρνητικές Σπονδυλοαρθροπάθειες
2. Ρευματοειδής Αρθρίτιδα
3. Νόσοι του συνδετικού ιστού
4. Μεταβολικά νοσήματα

5. Ουρική Αρθρίτιδα
6. Νόσος του Paget
7. Οστεοχονδρωμάτωση
8. Χονδρόλυση

Κλινική εικόνα των εκφυλιστικών και φλεγμονωδών παθήσεων του ισχίου

Το συχνότερο σύμπτωμα που περιγράφει ο ασθενής συνεπεία παθολογίας της άρθρωσης του ισχίου είναι άλγος κατά τη βάδιση που εντοπίζεται στην βουβωνική χώρα και το ριζομήριο και αντανακλά στην πρόσθια επιφάνεια του μηρού έως και τον άνω πόλο της επιγονατίδας. Συχνά ο πόνος στην πρόσθια επιφάνεια του γόνατος είναι ιδιαίτερα έντονος και μπορεί να στρέψει την προσοχή στην περιοχή αυτή. Σε χρόνιες καταστάσεις ή σε περιπτώσεις έντονης φλεγμονής του υμένα της άρθρωσης ο πόνος μπορεί να είναι συνεχής ακόμη και νυκτερινός και να επιδεινώνεται από τις κινήσεις του ισχίου.

Ιδιαίτερη προσοχή πρέπει να δοθεί στην διάκριση των χαρακτήρων του πόνου και της κατανομής του καθώς συχνά συνυπάρχουν και αλληλεπικαλύπτονται συμπτώματα από την οσφυϊκή μοίρα της σπονδυλικής στήλης ιδιαίτερα στους ηλικιωμένους ή εξωαρθρικές εντοπίσεις όπως κακώσεις των μυών και τροχαντηρίτιδα. Προσεκτική διερεύνηση των χαρακτήρων του πόνου αν είναι δηλαδή πόνος ηρεμίας ή άσκησης, η συνύπαρξη ή όχι αιμωδιών, νυγμών η παραισθησίας, και ο συνδυασμός με την αξιολόγηση των επιπτώσεων του στις καθημερινές δραστηριότητες του ασθενούς μπορεί να βοηθήσει στην διαφοροδιάγνωση.

Η λήψη ιστορικού πρέπει να περιλαμβάνει πιθανές αλλαγές στη λειτουργία ή συμπτώματα από το γαστρεντερικό και το ουροποιητικό και τους οφθαλμούς καθώς και προσεκτική διερεύνηση για πιθανά συμπτώματα σε άλλες αρθρώσεις καθώς μια μεγάλη γκάμα αυτοάνοσων νοσημάτων μπορεί να είναι υπεύθυνη για τα συμπτωματολογία από το ισχίο.

Κατά την κλινική εξέταση συχνά οι ασθενείς εμφανίζουν ανταλγική βάδιση με χαρακτηριστική βράχυνση της φάσης στήριξης στο πάσχων ισχίο. Σε

μερικές περιπτώσεις το ισχίο μπορεί να διατηρείται σε απαγωγή και η βάδιση να γίνεται με περιστροφή της πυέλου. Συχνά σε ασθενείς που έχουν ανεπάρκεια των απαγωγών η έντονο άλγος στην περιοχή του τροχαντήρα η βάδιση συνοδεύεται από κλίση του κορμού προς την πλευρά του πάσχοντος ισχίου καθώς ο ασθενής προσπαθεί να μεταφέρει το κέντρο βάρους πάνω από το σκέλος στη φάση της στήριξης. Ο τύπος της βάδισης αυτής ονομάζεται Trendelebourg gait και εμφανίζεται επίσης σε περιπτώσεις συγγενούς εξαρθήματος του ισχίου, κάκωσης ή αδυναμίας των απαγωγών και έντονης τροχαντηρίτιδας. Σε περιπτώσεις αμφοτερόπλευρης εντόπισης όπως τυπικά εμφανίζεται σε υψηλά εξαρθήματα του ισχίου, παράγεται ένας χαρακτηριστικός «δίκην πάπιας» βηματισμός.

Βάδιση με αιώρηση του σκέλους μπορεί να καταγραφεί σε ασθενείς με αρθρόδεση ή ακύλωση της άρθρωσης καθώς η έλλειψη κίνησης στο ισχίο αντιρροπίζεται από την κίνηση της οσφυϊκής μοίρας της σπονδυλικής στήλης. Τέλος ασθενείς με σύγκαμψη του ισχίου εμφανίζουν υπερλόρδωση της οσφυϊκής μοίρας στην προσπάθεια να αντιρροπίσουν το έλλειμμα.

Με τον ασθενή σε όρθια θέση μπορεί να αξιολογηθεί το ισχίο με το Trendelebourg τεστ . Ο ασθενής εκτελεί μονοποδική στήριξη στο πάσχον ισχίο. Σε περιπτώσεις ανεπάρκειας των απαγωγών και έντονου πόνου μετακινεί το σώμα πάνω από το ισχίο. Αν ο εξεταστής κρατά τα χέρια του εξεταζόμενου κατά τη διάρκεια του τεστ, μπορεί να αισθανθεί την αδυναμία του ασθενούς να στηριχθεί στο ισχίο καθώς προσπαθεί να ισορροπήσει πιέζοντας με δύναμη το χέρι από την αντίθετη πλευρά.

Η κινητικότητα της σπονδυλικής στήλης πρέπει να καταγραφεί με τον ασθενή σε όρθια θέση. Κλίση της πυέλου και υπερλόρδωση είναι επίσης εμφανείς.

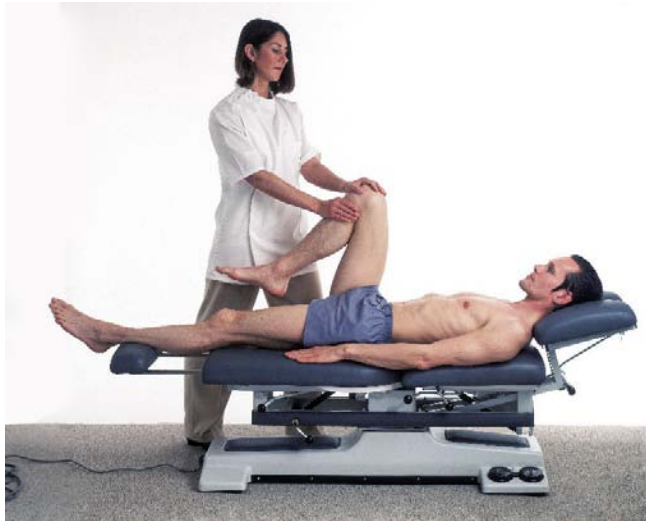Με τον ασθενή σε πρηνή θέση η ψηλάφηση του τροχαντήρα και της βουβωνικής χώρας μπορεί να εντοπίσει εξωαρθρικές αιτίες πόνου που συγχέονται με το ισχίο.

Η αξιολόγηση της ενεργητικής και παθητικής κίνησης του ισχίου πρέπει γίνεται προσεκτικά και καταγράφεται σε σύγκριση με το άλλο ισχίο. Επώδυνος περιορισμός των στροφικών παθητικών κινήσεων συνιστά τυπικό σημείο

ενδοαρθρικής παθολογίας ενώ σημαντικού βαθμού περιορισμός της κάμψης και των στροφών είναι συχνά αποτέλεσμα προχωρημένης εκφυλιστικής νόσου της άρθρωσης.

Η αξιολόγηση του εύρους κίνησης μπορεί να είναι δύσκολη καθώς οι περιορισμοί της μπορεί να συσκοτιστούν από την κίνηση της πυέλου. Έτσι ακόμη και σημαντικού βαθμού σύγκαμψη μπορεί να διαφύγει της προσοχής καθώς ο ασθενής αυξάνει τη λόρδωση της οσφυϊκής μοίρας.

Το Thomas test χρησιμοποιείται για την διάγνωση της σύγκαμψης. Ο ασθενής κάμπει και τα δύο ισχία στη μέγιστη δυνατή θέση. Στη συνέχεια εκτείνει το πάσχων κρατώντας το υγιές σε πλήρη κάμψη. Με τον τρόπο αυτό καθλώνει την οσφυϊκή μοίρα και την πύελο και η σύγκαμψη αποκαλύπτεται.



EIKONA 11. Το Thomas Test.

Κατά τη διάρκεια του έλεγχου της απαγωγής για να εξουδετερωθεί η πλάγια κίνηση της πυέλου, τοποθετείται το υγιές σκέλος σε πλήρη απαγωγή ή εναλλακτικά ο εξεταστής τοποθετεί το χέρι του στη λαγόνια ακρολοφία έτσι ώστε να καταγράψει την έναρξη της κίνησης της πυέλου που σημαίνει την εξάντληση της δυνατότητας απαγωγής του ισχίου. Παρόμοια αξιολογείται η προσαγωγή με το πάσχων ισχίο να φέρεται πάνω από το υγιές με την πύελο κάτω από την παλάμη του εξεταστή.

Περιορισμός της απαγωγής ή της προσαγωγής μπορεί να γίνει αντιληπτός κατά την εξέταση της πιθανής ανισοσκελίας. Σε περίπτωση που

υπάρχει συγκαμψη σε προσαγωγή, καθώς ο εξεταστής τοποθετεί τα άκρα παράλληλα η πύελος μετακινείται προς τα πάνω και εμφανίζεται ψευδής εικόνα ανισοσκελίας με το πάσχων βραχύτερο, φαινομενική ανισοσκελία όπως ονομάζεται. Κατά αντίστοιχο τρόπο σε περίπτωση σύγκαμψης σε απαγωγή με τα άκρα παράλληλα το πάσχων εμφανίζεται μακρύτερο καθώς η πύελος χαμηλώνει για να εξουδετερώσει την υπολειμματική απαγωγή. Για τη μέτρηση του πραγματικού μήκους των σκελών είναι απαραίτητο να τοποθετηθεί η πύελος σε ουδέτερη θέση με τη γραμμή που ενώνει τις πρόσθιες άνω λαγόνιες άκανθες κάθετη στον άξονα του σώματος. Σε ασθενείς με συγκαμψη σε προσαγωγή αυτό μπορεί να προϋποθέσει την τοποθέτηση του πάσχοντος σκέλους πάνω στο υγιές. Με την πύελο κάθετη, η μέτρηση του σκέλους είναι εύκολη χρησιμοποιώντας σαν σημεία αναφοράς την πρόσθια άνω λαγόνια άκανθα και το έσω σφυρό.

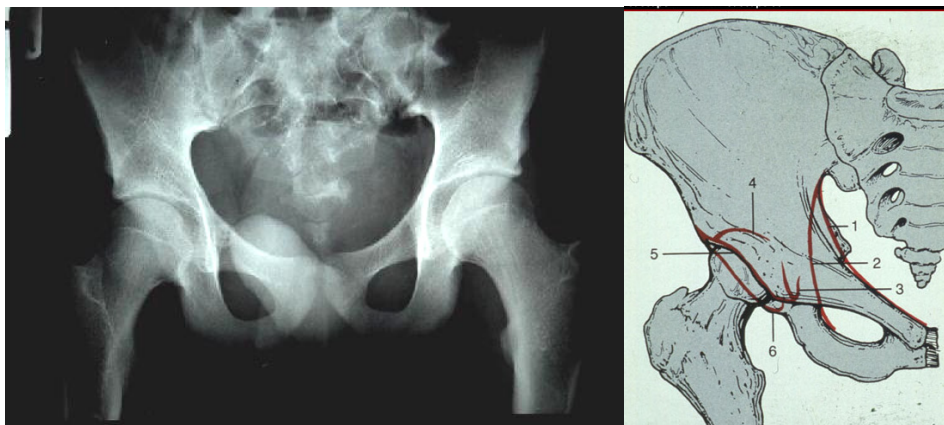
Εργαστηριακός έλεγχος.

Μια σειρά από συστηματικά νοσήματα και μεταβολικές νόσοι μπορεί να εμπλέκονται στην διάγνωση ενός επώδυνου ισχίου. Πριν τεθεί η διάγνωση της ιδιοπαθούς οστεοαρθρίτιδας είναι αναγκαίο να αποκλειστούν παρόμοια νοσήματα. Στα πλαίσια αυτά, πρέπει να γίνεται λεπτομερής εργαστηριακός έλεγχος που να περιλαμβάνει, ειδικά σε νέους ασθενείς, γενική αίματος, ΤΚΕ, C αντιδρώσα πρωτεΐνη, ρευματοειδή παράγοντα, αντιπυρηνικά αντισώματα, αντισώματα για το συστηματικό ερυθηματώδη λύκο ακόμη και σε ανίχνευση ειδικών αντισωμάτων.

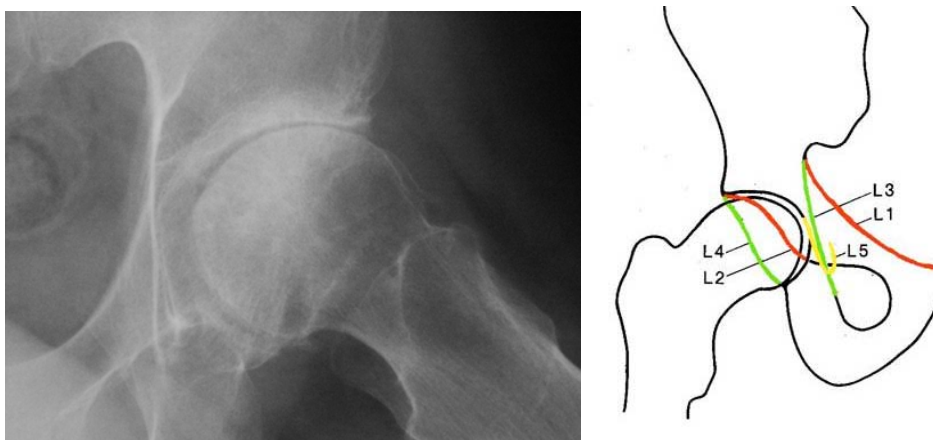
Απεικονιστικές τεχνικές

Α Ακτινογραφία

Η παραδοσιακή ακτινογραφία εξακολουθεί να αποτελεί και σήμερα πολύτιμο διαγνωστικό μέσο στην αξιολόγηση των εκφυλιστικών παθήσεων του ισχίου και πρέπει να αποτελεί την πρώτη απεικονιστική εξέταση του πάσχοντος ισχίου. Η βασική ακτινολογική μελέτη του ισχίου απαιτεί δύο τουλάχιστον ακτινολογικές προβολές, μια προσθοπίσθια προβολή της λεκάνης και των ισχίων και μια πλάγια του πάσχοντος ισχίου ή βατραχοειδή προβολή



EIKONA 12. Προσθιοπίσθια ακτινογραφία λεκάνης – ισχίων. Στο σκίτσο δεξιά απεικονίζονται οι γραμμές ενδιαφέροντος: 1&2 λαγονοηβική & λαγονοισχιακή γραμμή, 3 ο δακρυϊκός σχηματισμός, 4 η οροφή της κοτύλης, 5&6 το πρόσθιο και οπίσθιο χείλος αντίστοιχα.



EIKONA 13. Πλάγια ακτινογραφία του ισχίου. Στο σκίτσο δεξιά απεικονίζονται οι γραμμές ενδιαφέροντος: L1 & L3 λαγονοηβική & λαγονοισχιακή γραμμή, L5 δακρυϊκός σχηματισμός, L2 & L4 πρόσθιο και οπίσθιο χείλος.

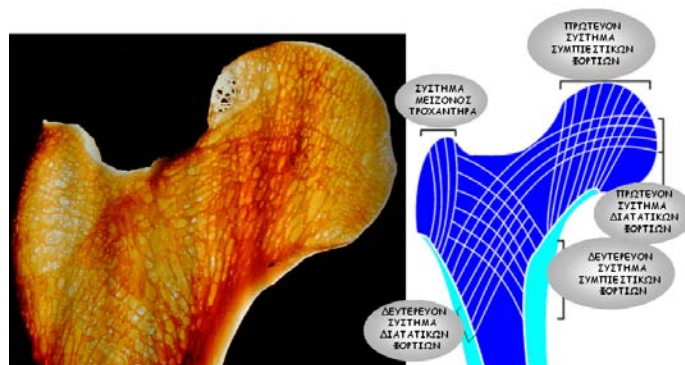
Η ποιότητα και η επαναληψιμότητα των παραπάνω προβολών είναι πολύ σημαντικός παράγοντας για τη σωστή αξιολόγηση και παρακολούθηση της πορείας της νόσου και της θεραπείας της. Η προσθιοπίσθια ακτινογραφία πρέπει να περιλαμβάνει τα δύο ισχία τοποθετημένα σε 15° έσω στροφή με τους τροχαντήρες και ικανό μήκος της διάφυση του μηριαίου. Η τοποθέτηση του ασθενούς στο ακτινολογικό τραπέζι, η θέση της πυέλου και η κατεύθυνση της δέσμης πρέπει να ελέγχεται αυστηρά. Τα μοντέρνα ψηφιακά ακτινολογικά μηχανήματα προσφέρουν εξαιρετικής ευκρίνειας εικόνες που είναι όμως

περιορισμένης διαγνωστικής αξίας αν οι λήψεις δεν γίνονται με σταθερό και επαναλήψιμο τρόπο.

Στην προσθιοπίσθια ακτινογραφία για την αξιολόγηση της κοτύλης χρησιμοποιούνται μια σειρά από ανατομικά σημεία και γραμμές. Η λαγονοθηβική γραμμή ορίζει την πρόσθια κολώνα, η λαγονοϊσχιακή αφορίζει την οπίσθια κολώνα. Το πρόσθιο και οπίσθιο χείλος της κοτύλης επίσης αναγνωρίζονται όπως επίσης και η πρόσθια άνω αρθρική επιφάνεια της κοτύλης (ο θόλος της κοτύλης), (Greenspan, Orthopaedic Radiology, 1992)

Ο δακρυϊκός σχηματισμός αποτελεί σημείο αναφοράς σε όλες σχεδόν ακτινολογικές εκτιμήσεις του ισχίου και περιγράφει μια σκιά σχήματος σταγόνας στο κάτω έσω όριο της κοτύλης που αντιστοιχεί στο έδαφος του κοτυλιαίου βόθρου και το έσω και έξω τοίχωμα της κοτύλης

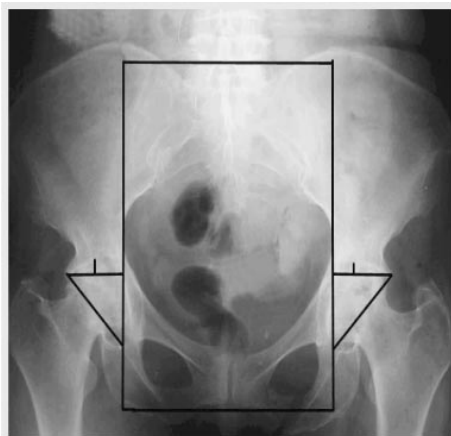
Στο μηρό η κεφαλή με το βοθρίο της αναγνωρίζονται ευκρινώς όπως και οι δύο τροχαντήρες και η διατροχαντήριος γραμμή. Σε καλής ποιότητας λήψεις η κατανομή των δοκιδικών συστημάτων του σπογγώδους οστού σε τοξοειδείς γραμμές και ο σχηματισμός του τριγώνου του Ward είναι εμφανής. Η περιοχή του έσω φλοιού του αυχένα είναι παχύτερη από τον έξω σχηματίζοντας ακριβώς πάνω από τον ελάσσονα τροχαντήρα μια περιοχή με συμπαγές φλοιώδες οστόν εξαιρετικής αντοχής, την περιοχή του Calcar. Στην πλάγια προβολή μπορεί να αξιολογηθεί ο βαθμός της πρόσθιας απόκλισης του αυχένα σε σχέση με τη διάφυση.



ΕΙΚΟΝΑ 14. Η διάταξη των δοκιδικών συστημάτων στο άνω τμήμα του μηριαίου

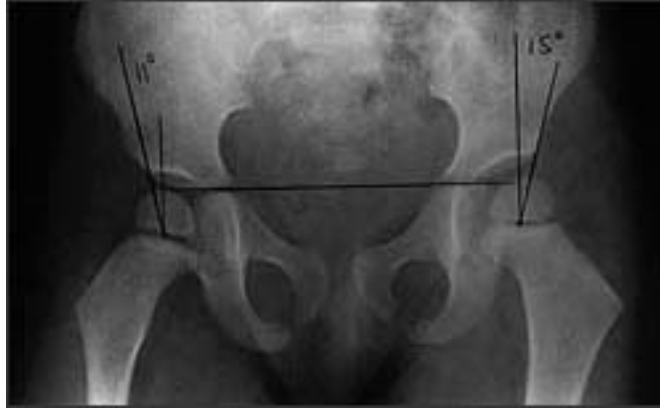Μετρήσεις. Με βάση τα παραπάνω οδηγία σημεία, και φέροντας γραμμές μπορεί να υπολογιστούν οι ανατομικές σχέσεις και οι παραλλαγές τους στην προσθιοπίσθια ακτινογραφία. Η γωνία του αυχένα με τη διάφυση του μηριαίου κυμαίνεται φυσιολογικά μεταξύ $120-130^{\circ}$.

Η αρθροκατάδυση ελέγχεται με τη σχέση της κεφαλής με την γραμμή του Kohler που αντιστοιχεί στη λαγονοισχιακή γραμμή. Η προβολή της κεφαλής προς τα έσω της γραμμής αυτής είναι ενδεικτική αρθροκατάδυσης.



EIKONA 15. Διαγράμμιση κατά Ranawat για την αξιολόγηση της κλίσης της κοτύλης και των ανατομικών σχέσεων

Η αξιολόγηση της δυσπλασίας του ισχίου γίνεται στα παιδιά με τη χρήση μετρήσεων με βάση ανατομικά σημεία που δεν είναι εμφανή στους ενήλικες. Εδώ χρησιμοποιείται μια τροποποιημένη μέθοδος που χρησιμοποιεί τη γραμμή που ενώνει τους δύο δακρυϊκούς σχηματισμούς στην προσθιοπίσθια ακτινογραφία. Μια γραμμή φέρεται στη συνέχεια από το δακρυϊκό σχηματισμό μέχρι την οφρύν της κοτύλης. Η γωνία που σχηματίζεται αποτελεί την κοτυλιαία γωνία η δείκτη και κυμαίνεται φυσιολογικά μεταξύ $20-40^{\circ}$. Η γωνία του Wiberg (center-edge angle) χρησιμοποιείται για την αξιολόγηση της επαλληλίας της άρθρωσης, του βάθους της κοτύλης και του βαθμού επικάλυψης της κεφαλής από το θόλο της κοτύλης. Από το κέντρο της κεφαλής μια γραμμή φέρεται στην οφρύν. Η γωνία που σχηματίζει με την κατακόρυφο κυμαίνεται φυσιολογικά μεταξύ $25-35^{\circ}$.



EIKONA 16. Υπολογισμός της γωνίας του Wiberg (center-edge angle)

Ακτινολογική εικόνα Ενδοαρθρικών παθήσεων του ισχίου

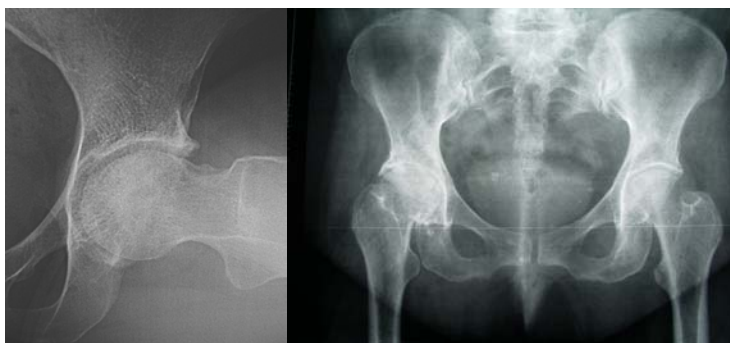Η στένωση του μεσάρθριου διαστήματος είναι το πιο χαρακτηριστικό ακτινολογικό εύρημα στο πάσχων ισχίο και αντανακλά την καταστροφή του αρθρικού χόνδρου που μπορεί να οφείλεται σε οποιαδήποτε ενζυματική, μηχανική ή χημική διαταραχή. Δεν είναι επομένως παθογνωμονικό εύρημα συγκεκριμένης νόσου αλλά κοινό εύρημα σε νόσους που αποδιοργανώνουν την άρθρωση. Η εντόπιση της στένωσης στο ισχίο, η κατεύθυνση της μετανάστευσης της κεφαλής σε σχέση με την κοτύλη σε συνδυασμό με τα υπόλοιπα ακτινολογικά ευρήματα μπορεί να κατευθύνει τη διάγνωση. Γενικευμένη καταστροφή του χόνδρου για παράδειγμα ανευρίσκεται σε σηπτικές η αυτοάνοσες αρθρίτιδες ενώ έκκεντρη συνήθως κεφαλική καταστροφή απαντάται σε κάποιες μορφές οστεοαρθρίτιδας.

1. Οστεοαρθρίτιδα

Η οστεοαρθρίτιδα είναι η πιο συχνή αιτία καταστροφής της άρθρωσης του ισχίου. Διακρίνεται σε πρωτογενή ή ιδιοπαθή και δευτεροπαθή όταν αποτελεί τη συνέπεια κάποιας άλλης προϋπάρχουσας διαταραχής όπως το τραύμα ή η δυσπλασία. Η ΟΑ έχει συγκεκριμένα ακτινολογικά χαρακτηριστικά που αντανακλούν τις ιστοπαθολογικές βλάβες της νόσου.

- Στένωση του μεσάρθριου διαστήματος που είναι αποτέλεσμα της καταστροφής του χόνδρου, εύρημα κοινό σε όλες τις ενδοαρθρικές παθήσεις.
- Σκλήρυνση του υποχόνδριου οστού σαν αποτέλεσμα της προσπάθειας αναγέννησης και της ασύμμετρης κατανομής φορτίων

- Σχηματισμός οστεοφύτων είτε στα όρια της άρθρωσης (επιχείλια) είτε στο έδαφος της κοτύλης. Ο μηχανισμός και ο λόγος του σχηματισμού τους δεν είναι ξεκάθαρος αποτελούν ωστόσο χαρακτηριστικό ακτινολογικό εύρημα της ΟΑ
- Σχηματισμός κυστών στο υποχόνδριο οστού της κεφαλής ή/και της κοτύλης. Σχηματίζονται πιθανότατα από την είσδυση αρθρικού υγρού σε περιοχές του σπογγώδους οστού που παρουσιάζουν μικροκατάγματα ή νέκρωση σαν συνέπεια της αποδιοργάνωσης της άρθρωσης και της ακανόνιστης κατανομής των φορτίων.
- Διαταραχή της γεωμετρίας της άρθρωσης. Στην πορεία της νόσου η θέση της κεφαλής σε σχέση με την κοτύλη διαταράσσεται και η κεφαλή μεταναστεύει είτε προς τα επάνω και έξω είτε προς τα επάνω και έσω είτε κεντρικά προς το έδαφος της κοτύλης. Με βάση την κατεύθυνση της μετανάστευσης αυτής, αρκετοί συγγραφείς ταξινομούν την ΟΑ ως ομόκεντρη ή συγκεντρική όταν η μετανάστευση γίνεται προς το έδαφος της κοτύλης ή έκκεντρη όταν αυτή παρατηρείται κεφαλικά ή ουριαία της άρθρωσης.



ΕΙΚΟΝΑ 17. Ακτινογραφίες ισχίων με ΟΑ. Διακρίνεται η στένωση του μεσαρθρίου διαστήματος, οι σκληρυντικές αλλοιώσεις και ο σχηματισμός οστεοφύτων.

Η ταυτόχρονη παρουσία όλων η μερικών ευρημάτων στις ακτινογραφίες διαμορφώνει μια χαρακτηριστική ακτινολογική εικόνα ΟΑ . (Hartofilakidis & Karachalios 2003) Η ΔΔ όμως μεταξύ ιδιοπαθούς και δευτερογενούς ΟΑ δεν είναι πάντοτε δυνατή και πρέπει να στηριχθεί είτε στο ιστορικό προϋπάρχοντος τραύματος είτε στα ειδικά ακτινολογικά ευρήματα που υποδηλώνουν συγγενή η επίκτητη δυσπλασία του ισχίου. Η παρουσία νεκρωτικών βλαβών στην μηριαία

κεφαλή και η καθίζηση είναι ευρήματα κοινά μεταξύ OA και οστεονέκρωσης. Η έκταση των βλαβών σε συνδυασμό με το ιστορικό και το προφίλ του ασθενούς απαιτούνται πολλές φορές για να τεθεί η διάγνωση που αρκετές φορές μπορεί να παραμείνει αβέβαια στα τελικά στάδια της νόσου

Η δευτεροπαθής αρθρίτιδα μπορεί να αποτελεί συνέπεια τραύματος ή προϋπάρχουσας νόσου ή δυσπλασίας.

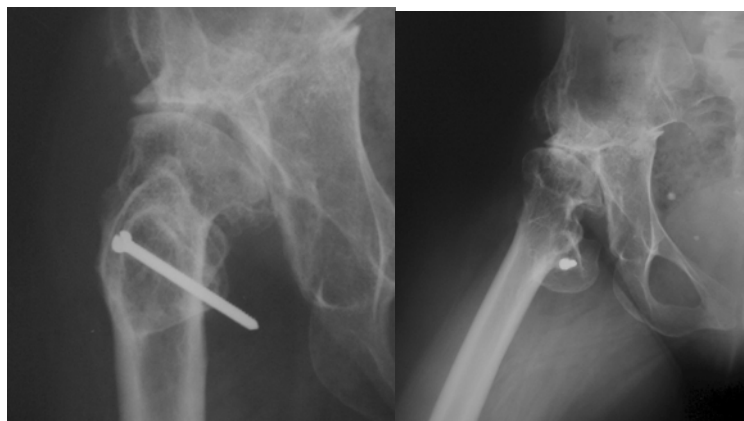
Σε περίπτωση τραύματος ακτινολογικά μπορεί να είναι εμφανή σημεία πλημμελούς πώρωσης ή υλικά οστεοσύνθεσης.

Η οστεοχονδρίτιδα της μηριαίας κεφαλής και η επιφυσιολίσθηση προκαλούν διαταραχές στην ανάπτυξη της κοτύλης και του μηριαίου. Στην μεν οστεοχονδρίτιδα η δευτεροπαθής OA αναπτύσσεται στο έδαφος μιας όρθωσης της οποίας η μηριαία κεφαλή είναι αποπλατυσμένη και παρεκτοπισμένη προς τα έξω και η κοτύλη υποπλαστική. Συχνό ακτινολογικό εύρημα στην ενήλικη ζωή είναι μια κυματοειδής γραμμή κατά μήκος του αυχένα, (the sagging rope sign, Apley and Weintroub , 1981). Προηγούμενες οστεοτομίες του μηριαίου ή της πυέλου μπορεί να υπάρχουν σε τέτοιους ασθενείς όπως και υλικά οστετομίας.

Η αναπτυξιακή δυσπλασία του ισχίου και το συγγενές εξάρθρημα συνιστούν συχνή αιτία ανάπτυξης δευτεροπαθούς OA στην ενήλικη ζωή. Η ακτινολογική εμφάνιση είναι χαρακτηριστική ανάλογα με το βαθμό της δυσπλασίας όπως κατατάσσεται από τον Χαρτοφυλακίδη. Στα δυσπλαστικά ισχία η κοτυλιαία γωνία υπερβαίνει τις 40° και η CE angle είναι μικρότερη από 25° σαν αποτέλεσμα της υποπλασίας της κοτύλης. Η γωνία αυχένα-διάφυσης του μηριαίου μπορεί επίσης να είναι εκτός φυσιολογικού συνήθως με αυξημένη βλαισότητα. (*Hartofilakidis & Karachalios 2000*)

Στο χαμηλό εξάρθρημα, το κέντρο της κεφαλής βρίσκεται πολύ ψηλά σε σχέση με το δακρυϊκό σχηματισμό και ο θόλος της κοτύλης δεν είναι αναγνωρίσιμος καθώς η κεφαλή είναι εξαρθρωμένη προς τα επάνω. Ανάλογα με το βαθμό της παρεκτόπισης το σχήμα της κοτύλης είναι διαταραγμένο και ωοειδές ή μια νέα αβαθής κοιλότητα αναγνωρίζεται ακριβώς πάνω ή σε συνέχεια με την υποπλαστική κοτύλη. Η κεφαλή του μηριαίου είναι συνήθως αποπλατυσμένη και η αυχeno-διαφυσική γωνία διαταραγμένη. Τέλος σε υψηλά εξάρθρηματα η κεφαλή του μηριαίου βρίσκεται πολύ ψηλά σε σχέση με το

θυρεοειδές τρήμα, το tear drop και η κοτύλη δεν διακρίνονται εύκολα και η ανατομία της πυέλου όσο και η θέση της στην προσθιοπίσθια ακτινογραφία είναι διαταραγμένη. Η κεφαλή του μηριαίου και η διάφυση είναι υποπλαστικά και η κεφαλή είτε βρίσκεται ελεύθερη ανάμεσα στους μυς της πυέλου είτε αρθρώνεται σε νέο-κοτύλη στα άνω όρια της πτέρυγας του λαγονίου. Το ύψος του εξάρθρωτος μετράται με τη μέθοδο του Crowe και καθορίζεται από την απόσταση από τη γραμμή των δακρυϊκών σχηματισμών και του σημείου που ενώνει τον αυχένα και την κεφαλή του μηριαίου. (Εικόνες 6-8)



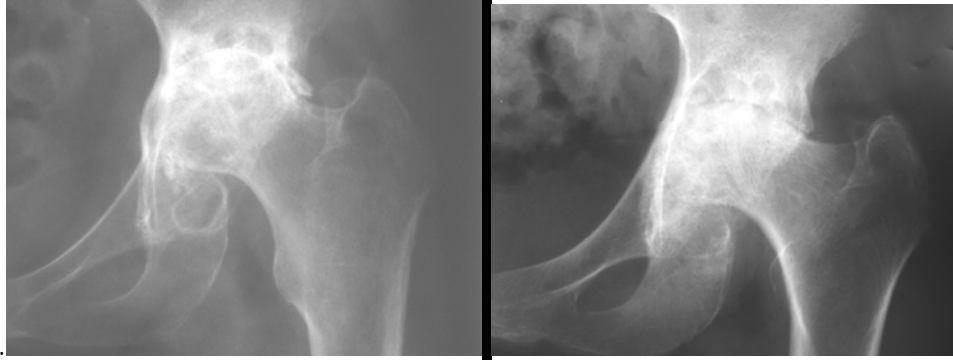
ΕΙΚΟΝΑ 18. Ακτινογραφίες ασθενούς με συγγενή νόσο του ισχίου και προηγούμενη οστεοτομία. Παρατηρείται πλήρης διαταραχή των ανατομικών σχέσεων κεφαλής – κοτύλης (ΣΕΙ τύπου III)

2. Ρευματοειδής Αρθρίτιδα

Η συμμετοχή του ισχίου στην ρευματοειδή αρθρίτιδα δεν είναι τόσο συχνή όσο των περιφερικών μικρών αρθρώσεων, όταν απαντάται όμως, είναι συνήθως αμφοτερόπλευρη και συμμετρική.

Ακτινολογικά παρουσιάζεται συμμετρική στένωση του μεσαρθριου διαστήματος, τόσο κεντρικά όσο και περιφερικά και μετανάστευση της κεφαλής συγκεντρικά προς το έδαφος της κοτύλης. Το κεντρικό εξάρθρημα δια του εδάφους δεν είναι σπάνιο, και η κεφαλή στα τελικά στάδια σμικρύνεται σαν συνέπεια της φλεγμονώδους διάβρωσης. Υπάρχει ακτινολογικά έκδηλη οστεοπόρωση και απουσιάζουν τα τυπικά οστεόφυτα της ΟΑ. Η διάβρωση της κεφαλής εξαιτίας της έντονης υμενίτιδας μπορεί να εμφανιστεί. Κοινό εύρημα είναι μια λεπτή σκληρυντική γραμμή στο υποχόνδριο και ο σχηματισμός κυστών που μπορεί να είναι ιδιαίτερα ευμεγέθεις.

Ειδικά στη νεανική μορφή της ΡΑ η εικόνα της διαβρωτικής αρθροπάθειας όπως περιγράφηκε παραπάνω μπορεί να συνοδεύεται από βλαισότητα του αυχένα και της κεφαλής (Coxa Valga)



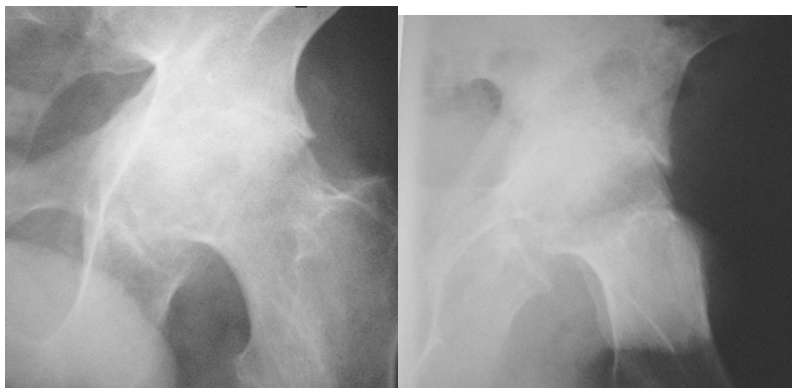ΕΙΚΟΝΑ 19. Τοπική εμφάνιση ισχίων πάσχοντος από ΡΑΙ. Διακρίνονται διαβρωτικές βλάβες, σχηματισμός κυστών και είσοδος της κεφαλής στην κοτύλη.

3. Οροαρνητικές Σπονδυλοαρθροπάθειες

Η αγκυλοποιητική σπονδυλίτιδα, η ψωριασική αρθρίτιδα και το σύνδρομο Reiter;s περιλαμβάνονται στην ομάδα των οροαρνητικών σπονδυλοαρθροπαθειών που προσβάλλουν μεταξύ άλλων και το ισχίο.

Ακτινολογικά το χαρακτηριστικό αυτών των νόσων είναι η δημιουργία ασβεστώσεων στην κατάφυση των συνδέσμων, των τενόντων και των θυλάκων. Η ιερολαγονίτιδα με διαβρωτικές βλάβες και σκλήρυνση είναι κοινή και η ακτινολογική εικόνα της σπονδυλικής στήλης χαρακτηριστική.

Σε ότι αφορά το ισχίο η εμπλοκή του εμφανίζεται αρκετά αργότερα από την ΣΣ και χαρακτηρίζεται από συμμετρική προσβολή των δύο ισχίων συγκεντρικές διαβρωτικές βλάβες και συνήθως απουσία κυστών και σκληρυντικών αλλοιώσεων.



ΕΙΚΟΝΑ 20. Ισχία ασθενούς με αγκυλοποιητική σπονδυλίτιδα.

4. Χονδρόλυση

Η χονδρόλυση μπορεί να είναι συνέπεια τραύματος, ακτινοβολίας, λοίμωξης ή ακινητοποίησης και παρουσιάζεται ακτινολογικά με συγκεντρική στένωση του μεσάρθριου διαστήματος, οστεοπόρωση και μικρές διαβρωτικές βλάβες.

5. Οστεοχονδρωμάτωση

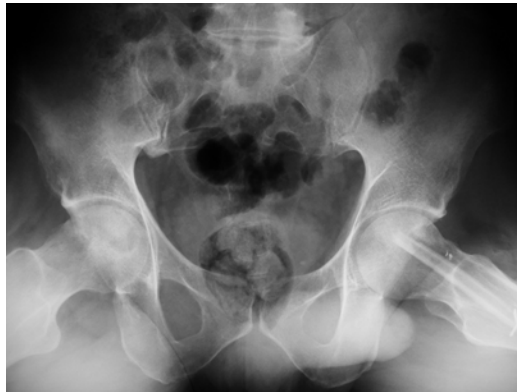Στην οστεοχονδρωμάτωση εμφανίζονται καλά αφοριζόμενες διαβρωτικές βλάβες στον αυχένα και την κεφαλή χωρίς την στένωση του μεσάρθριου διαστήματος. Ελεύθερα σώματα μπορεί να εμφανιστούν στη άρθρωση. Η νόσος δεν καταστρέφει τον αρθρικό χόνδρο.

6. Οστεονέκρωση της μηριαίας κεφαλής

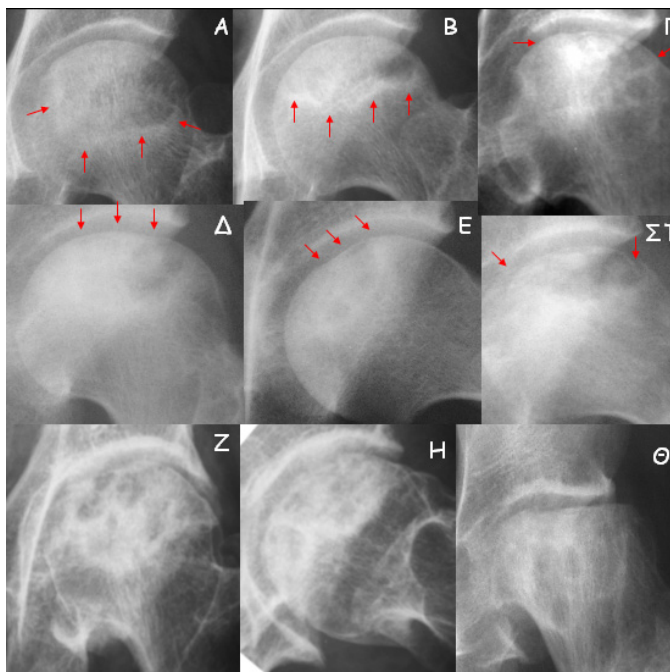
Αν και η Μαγνητική τομογραφία αποτελεί την σημαντικότερη απεικονιστική μέθοδο για την έγκαιρη διάγνωση και παρακολούθηση της άσηπτης νέκρωσης της μηριαίας κεφαλής η κλασική ακτινογραφία εξακολουθεί να είναι πολύτιμη στην αξιολόγηση των βλαβών και την παρακολούθηση της νόσου.

Μετά τη διάγνωση οι ακτινογραφίες μπορεί να χρησιμοποιηθούν για την αξιολόγηση της οστικής ανταπόκρισης και των μηχανικών επιπλοκών, της καθίζησης της κεφαλής και της ανάπτυξης δευτεροπαθούς ΟΑ. Η σταδιοποίηση κατά Ficat χρησιμοποιείται σήμερα για την περιγραφή των σταδίων και των ακτινολογικών ευρημάτων της νόσου. Τα στάδια αντιστοιχούν στις παθολογοανατομικές μεταβολές ενώ το ποσοστό συμμετοχής της κεφαλής και η κατάσταση της πρόσθιας άνω αρθρικής επιφάνειας της κεφαλής συνεισφέρουν

στην πρόγνωση της πορείας της νόσου. Στα πρώτα στάδια η ακτινολογική εικόνα είναι φυσιολογική ενώ μετά από μήνες μπορεί να εμφανιστούν ασαφείς ακτινοδιαυγαστικές περιοχές με μικρού βαθμού σκλήρυνση που αντιστοιχούν στη νέκρωση της κεφαλής. Στο στάδιο αυτό οι αλλοιώσεις είναι συχνά δύσκολο να εντοπιστούν. Στο επόμενο στάδιο η οργάνωση της βλάβης και η αντιδραστική σκλήρυνση του σπογγώδους οστού κάνει την εικόνα σαφέστερη. Η καθίζηση του υποχονδρίου οστού και ο διαχωρισμός του από τον αρθρικό χόνδρο δημιουργεί μια χαρακτηριστική εικόνα στο επόμενο στάδιο γνωστή ως "crescent sign". Στα επόμενα στάδια η κατάρρευση της κεφαλής και η διαταραχή της επαλληλίας της άρθρωσης οδηγεί σε βαθμιαία απώλεια του μεσάρθριου διαστήματος και τυπική εικόνα δευτεροπαθούς ΟΑ. Αν και σε μεγάλες βλάβες ή σε περιπτώσεις που έχουν διαγνωστεί σε πρώιμο στάδιο η ακτινολογική εικόνα είναι χαρακτηριστική, η ΔΔ μεταξύ ΟΑ και ΟΝ στα τελικά στάδια δεν είναι πάντα δυνατή από μια μόνο ακτινολογική εξέταση



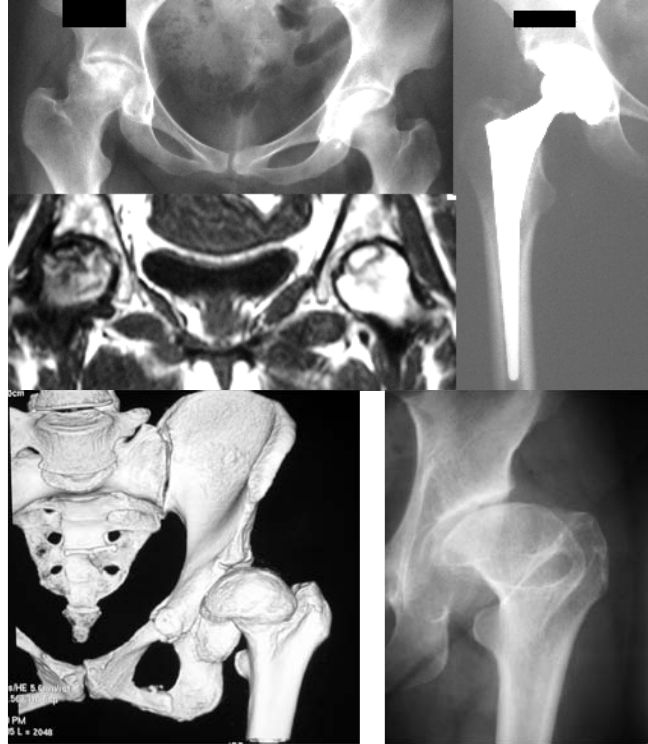ΕΙΚΟΝΑ 21. Βατραχοειδής ακτινογραφία πάσχοντος από αμφοτερόπλευρη ΟΝ. Διακρίνεται η τοποθέτηση αγγειομένης περόνης στο ΑΡ ισχίο και εμμεγέθης βλάβη χωρίς διαταραχή της σφαιρικότητας στο ΑΕ.



ΕΙΚΟΝΑ 22. Α,Β: απεικονίζονται οι εναλλαγές περιοχών σκλήρυνσης και διαύγασης (προσθιοπίσθια και βατραχοειδή προβολή). Γ: υποχόνδρια ημισελινοειδής γραμμή -Crescent sign- (βατραχοειδή προβολή), Δ,Ε) επιπέδωση της μηριαίας κεφαλής (προσθιοπίσθια και βατραχοειδή προβολή), ΣΤ) καθίζηση της μηριαίας κεφαλής (βατραχοειδή προβολή), Ζ,Η: ανάπτυξη εντόνων οστεοαρθρικών αλλοιώσεων με στένωση του μεσαρθρίου διαστήματος, σχηματισμό υποχόνδριων κύστεων και οστεοφύτων, Θ: παρατηρείται πλήρης καταστροφή της κεφαλής και της κοτύλης με απώλεια της σφαιρικότητας.)

Β. Αξονική και μαγνητική τομογραφία

Η αξιολόγηση της άρθρωσης του ισχίου με την κλασσική ακτινογραφία παρέχει ικανοποιητικές πληροφορίες για τον βαθμό καταστροφής της άρθρωσης στις περισσότερες περιπτώσεις και σε κάθε περίπτωση θέτει τις ενδείξεις για χειρουργική αντιμετώπιση. Ο ρόλος των νεώτερων απεικονιστικών μεθόδων όπως η αξονική και μαγνητική τομογραφία περιορίζεται στην έγκαιρη διάγνωση νόσων όπως η ΟΝ και οι όγκοι και χρησιμοποιούνται στον προεγχειρητικό έλεγχο και σχεδιασμό ειδικών περιπτώσεων όπως η δυσπλασία και τα κατάγματα της κοτύλης. Ειδικά η τρισδιάστατη απεικόνιση της κοτύλης αποτελεί πολύτιμο εργαλείο στον προεγχειρητικό σχεδιασμό σε περιπτώσεις πολύπλοκων ανακατασκευών της κοτύλης.



ΕΙΚΟΝΑ 23. Μαγνητική τομογραφία ασθενούς με ΟΝ (κάτω αριστερά). Η μέθοδος είναι η εξέταση εκλογής σε ασθενείς με ΟΝ αλλά έχει περιορισμένη αξία σαν εξέταση ρουτίνας σε ασθενείς που πρόκειται να υποβληθούν σε ΟΑΙ. Η αξονική τομογραφία αντίθετα (κάτω) αποτελεί πολύτιμο εργαλείο στον προεγχειρητικό σχεδιασμό σύνθετων περιστατικών.

Κεφάλαιο 3

ΘΕΡΑΠΕΙΑ ΤΟΥ ΠΑΣΧΟΝΤΟΣ ΙΣΧΙΟΥ

Συντηρητική θεραπεία

Η αιτιολογική αντιμετώπιση της υποκείμενης νόσου με συντηρητικά ή χειρουργικά μέσα καθορίζει σε μεγάλο βαθμό την πορεία και την βαρύτητα της εμπλοκής του ισχίου. Κατά τις τελευταίες δεκαετίες σημαντικές πρόοδοι έχουν επιτευχθεί στη θεραπεία τέτοιων καταστάσεων και επηρέασαν σημαντικά την ανάγκη χειρουργικής αντικατάστασης του ισχίου σε αρκετούς ασθενείς. Η έγκαιρη αναγνώριση και αντιμετώπιση του συγγενούς εξαρθήματος του ισχίου στην νεογνική ηλικία για παράδειγμα έχει μειώσει δραματικά την συχνότητα της εμφάνισης δυσπλασιών και εξαρθημάτων του ισχίου στη ενήλικη ζωή με αποτέλεσμα τη μείωση της δευτεροπαθούς ΟΑ σε έδαφος αναπτυξιακής δυσπλασίας και τη συχνότητα ΟΑΙ σε τέτοιο υπόβαθρο. Η σημαντική ανάπτυξη

της έρευνας για την αιτιολογική θεραπεία των αυτοάνοσων νοσημάτων και η εισαγωγή νέων αποτελεσματικών θεραπειών , ειδικά για την ΡΑ και την Νεανική ΡΑ ενδέχεται να απαλλάξει η έστω να μειώσει την ανάγκη ΟΑΙ σε ασθενείς πάσχοντες από ΡΑ. Ομοίως η έγκαιρη διάγνωση μέσω της μαγνητικής τομογραφίας και η πρόοδος των θεραπευτικών μεθόδων που αποσκοπούν στη διατήρηση της άρθρωσης σε ασθενείς πάσχοντες από ΟΝ έχει μεταβάλει τα χαρακτηριστικά των ασθενών που υποβάλλονται σε ΟΑΙ λόγω ΟΝ.

Η μεγαλύτερη ομάδα ωστόσο των ασθενών που υποβάλλονται σε ΟΑΙ είναι ασθενείς που πάσχουν από πρωτοπαθή ΟΑ, μια νόσο που η αιτιολογία της και η φυσική της ιστορία είναι, ακόμη και σήμερα, πολύ λίγο κατανοητή. Δεν υπάρχουν σήμερα αιτιολογικές θεραπείες ικανές να ανακόψουν ή να μεταβάλλουν την πορεία της νόσου και η συντηρητική θεραπευτική προσέγγιση αποσκοπεί στην αντιμετώπιση των συμπτωμάτων της νόσου. Υπάρχει άμεση ανάγκη για την ανάπτυξη νέων αποτελεσματικών θεραπειών της ΟΑ καθώς αφενός, καμία θεραπευτική στρατηγική ή φαρμακολογική ουσία δεν έχει αποδειχθεί αποτελεσματική στην τροποποίηση της φυσικής ιστορία της νόσου (structure modifying agent) και αφετέρου, η συμπτωματική αντιμετώπιση του πόνου με φαρμακολογικούς παράγοντες είναι ατελής και αδυνατεί να ανακουφίσει πλήρως τους ασθενείς τόσο από τον πόνο όσο και από τις επιπτώσεις της ΟΑ στην λειτουργικότητα της άρθρωσης. Ακόμα χειρότερα, η συχνότητα και η ένταση των επιπλοκών και των παρενεργειών των φαρμάκων που χρησιμοποιούνται , ειδικά σε χρόνια χορήγηση δημιουργεί ισχυρές επιφυλάξεις. (McAlindon, T. E, JAMA 2000, Wieland H, Nature 2005)

Θειική γλυκοζαμίνη-Χονδροϊτίνη

Η χορήγηση των σκευασμάτων αυτών θεωρείται γενικώς ασφαλής αλλά παρόλο που συνίσταται από τον ευρωπαϊκό Σύνδεσμο κατά των Ρευματοπαθειών (EULAR) η αποτελεσματικότητά τους δεν έχει αποδειχθεί.

Σε μια πρόσφατα δημοσιευμένη μελέτη του Εθνικού Ινστιτούτου Υγείας των ΗΠΑ (NIH-sponsored Glucosamine/Chondroitin Arthritis Intervention Trial - GAIT) σχεδιασμένη για τον έλεγχο της βραχυχρόνιας αποτελεσματικότητας της χορήγησης χονδροϊτίνης και θειικής γλυκοζαμίνης σε σύγκριση με placebo και COX-2 αναστολέα ο παραπάνω συνδυασμός απέτυχε να αποδείξει στατιστικά

σημαντική διαφορά στην ανακούφιση από τον πόνο σε σχέση με το placebo σε αντίθεση με τον COX-2 αναστολέα. (*Chard et al, 2001*)

Παρακεταμόλη

Παρόλο που η αντιπυρετική και αναλγητική δράση της παρακεταμόλης είναι γνωστή για πάνω από 100 χρόνια ο μηχανισμός δράσης της παραμένει ασαφής. Όταν χορηγείται στις συνιστώμενες δόσεις θεωρείται γενικά ασφαλής. Συνιστάται ως φάρμακο πρώτης εκλογής σε ασθενείς με ΟΑ των γονάτων και των ισχίων αλλά το αναλγητικό της αποτέλεσμα αναφέρεται σύμφωνα με πρόσφατες μεταanalύσεις πως είναι κατώτερο από τα μη στεροειδή αντιφλεγμονώδη (ΜΣΑΦ) (*Wieland H, Nature 2005*)

Μη στεροειδή αντιφλεγμονώδη (ΜΣΑΦ)

Τα ΜΣΑΦ συνιστώνται στους πάσχοντες από ΟΑ που δεν καλύπτονται από την παρακεταμόλη.

Δεν έχει αποδειχθεί η υπεροχή κανενός σκευάσματος έναντι των υπολοίπων της ομάδας και, κατά συνέπεια, η εκλογή πρέπει να βασίζεται σε παράγοντες που σχετίζονται με την ασφάλεια της χορήγησης, την ανοχή στο φάρμακο και στο κόστος της θεραπείας

Οι COX -2 αναστολείς εισήχθησαν το 1999 σε γενική χρήση και κυριαρχούν σήμερα στην συνταγογραφία των ΜΣΑΦ. Η εκλεκτική δράση τους υποτίθεται πως θα μείωνε τη συχνότητα και τη βαρύτητα των επιπλοκών από το γαστρεντερικό που αποτελούν την αχίλλειο πτέρνα των ΜΣΑΦ με ανάλογο ή και ανώτερο αναλγητικό αποτέλεσμα. Παρόλο που η δραστηριότητα τους αποδείχθηκε τουλάχιστον συγκρίσιμη με τα κλασικά ΜΣΑΦ, οι COX-2 απέχουν από το να χαρακτηριστούν πλήρως αποτελεσματικοί στην ανακούφιση από τον πόνο στην ΟΑ. (*Day, R. et al 2000*) Σε ότι αφορά τις παρενέργειες, έχει υποστηριχθεί πως, ορισμένοι τουλάχιστον COX-2, προκαλούν γαστρεντερικές διαταραχές ενώ έντονες επιφυλάξεις δημιουργεί η πρόκληση παρενεργειών από το καρδιαγγειακό ειδικά μετά την απόσυρση της ροφεκοξίμης το 2004.

Σε γενικές γραμμές οι ΜΣΑΦ αποτελούν σήμερα την πιο αξιόπιστη επιλογή σε ότι αφορά την ένταση και τη διάρκεια της αναλγητικής δράσης σε ασθενείς με ΟΑ. Σε καμία περίπτωση δεν επαρκούν για την πλήρη ανακούφιση των συμπτωμάτων της νόσου ιδιαίτερα σε προχωρημένα στάδια και λόγω των παρενεργειών η χορήγηση τους θα πρέπει να γίνεται με ιδιαίτερη προσοχή και

να βασίζεται πάντοτε στο ιστορικό του ασθενούς και στην σχέση ασφάλειας / αποτελέσματος

Η χρήση οπιοειδών ή συνδυασμών τους με παρακεταμόλη γίνεται όλο και πιο συχνή ειδικά σε ασθενείς που δεν μπορούν να πάρουν ΜΣΑΦ. Η εμφάνιση σοβαρών ανεπιθύμητων ενεργειών ειδικά στους ηλικιωμένους πρέπει να λαμβάνεται σοβαρά υπόψη.

Η ενδοαρθρική έγχυση στεροειδών σε ασθενείς με αρθρίτιδα του γόνατος έχει βρεθεί ότι είναι αποτελεσματική σε ότι αφορά τον πόνο, αν και υπάρχουν επιφυλάξεις για τον κίνδυνο της επιτάχυνσης της νόσου.

Ομοίως υπάρχει ανάλογη δράση της έγχυσης υαλουρονικού οξέος ενδοαρθρικά στο γόνατο και βάσει αυτού η EULAR συνιστά τη χορήγησή της. Ελάχιστα είναι τα στοιχεία που αφορούν την δράση των ενδοαρθρικών ενέσεων στην άρθρωση του ισχίου σε κάθε περίπτωση όμως αυτά είναι τουλάχιστον αμφίβολα και σαφώς προσωρινά και δεδομένης της τεχνικής δυσκολίας της έγχυσης, δεν αποτελούν διαδεδομένη πρακτική στην αντιμετώπιση της ΟΑ του ισχίου. (*Lohmander, L. S. et al 1996, Lo, G. H et 2003*)

Χειρουργική Θεραπεία

Όπως αναφέρθηκε, η ΟΑ του ισχίου είναι προς το παρόν μια νόσος μη αναστρέψιμη η οποία δεν μπορεί να αντιμετωπιστεί αποτελεσματικά με συμπτωματικές θεραπείες και οδηγεί σε σοβαρό περιορισμό της δραστηριότητας του ασθενούς και έντονο μη ελεγχόμενο πόνο στα τελευταία στάδια. Σε αντίθεση με τις φαρμακολογικές θεραπείες η σύγχρονη χειρουργική αντιμετώπιση μπορεί να προσφέρει προβλέψιμα αποτελέσματα τόσο σε ότι αφορά στην ανακούφιση από τον πόνο όσο και στην λειτουργική αποκατάσταση του ισχίου. Η ολική αρθροπλαστική του ισχίου, η αντικατάσταση δηλαδή της πάσχουσας άρθρωσης από ένα τεχνητό εμφύτευμα αποτελεί σήμερα μια από τις πιο προβλέψιμες και επιτυχείς επεμβάσεις στην ορθοπαιδική.

ΙΣΤΟΡΙΑ ΤΗΣ ΧΕΙΡΟΥΡΓΙΚΗΣ ΤΟΥ ΙΣΧΙΟΥ

Η εισαγωγή της χρήσης της αναισθησίας στη χειρουργική στο δεύτερο μισό του 19^{ου} αιώνα επέτρεψε τη σταδιακή ανάπτυξη της χειρουργικής του ισχίου. Παράλληλα η κατανόηση της σημασίας της αντισηψίας μείωσε τους κινδύνους από της λοιμώξεις. Με πρωτεργάτη τον Lister (1865), η σταδιακή εισαγωγή προφυλάξεων και μεθόδων αποστείρωσης συνεχίζεται ακόμη και σήμερα και αποτελεί ακρογωνιαίο λίθο στην ανάπτυξη και την ευόδωση της χειρουργικής του ισχίου.

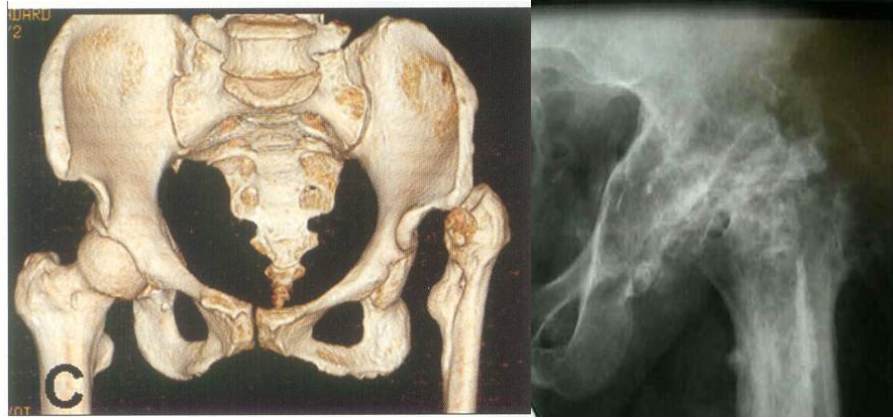
Η ανάπτυξη της χειρουργικής του ισχίου κατά τον 19^ο αιώνα οφείλεται εν πολλοίς σε μια από τις μεγαλύτερες επιδημίες στην ιστορία της ανθρωπότητας, την φυματίωση. Οι πρώτες συστηματικές προσπάθειες χειρουργικής αντιμετώπισης του ισχίου έγιναν σε ασθενείς με φυματιώδους αιτιολογίας καταστροφή του ισχίου. Παράλληλα άρχισαν οι πρώτες συστηματικές προσπάθειες για τη χειρουργική αντιμετώπιση των συγγενών παθήσεων του ισχίου σε παιδιά. Η σταδιακή αύξηση του προσδόκιμου επιβίωσης μετά τον Α παγκόσμιο πόλεμο και κατά συνέπεια η αύξηση των ασθενών με χρόνια νόσο του ισχίου και των καταγμάτων στην περιοχή, η γενίκευση της χρήσης της ακτινογραφίας και η εισαγωγή μεταλλικών εμφυτευμάτων στην ορθοπαιδική χειρουργική οδήγησε στο μεσοπόλεμο στην ανάπτυξη νέων επαναστατικών, για την εποχή, μεθόδων τόσο στην θεραπεία των καταγμάτων όσο και στην αντιμετώπιση της ΟΑ του ισχίου. Στην περίοδο αυτή η χειρουργική εξαίρεση της κεφαλής του μηριαίου έπαψε να είναι η μοναδική χειρουργική επιλογή και διαμορφώθηκαν οι βασικές αρχές των οστεοτομιών του ισχίου ενώ ταυτόχρονα έγιναν και οι πρώτες απόπειρες αρθροπλαστικής του ισχίου.

Για πολλά χρόνια κατά το 19^ο και τις αρχές του εικοστού αιώνα η χειρουργική εξαίρεση της κεφαλής του μηριαίου γνωστή ως Girlestone, οφείλει το όνομα της στο χειρουργό που την έκανε γνωστή στην ορθοπαιδική κοινότητα και αποσαφήνισε τις ενδείξεις και την τεχνική μόλις το 1940. Η μέθοδος αντικατέστησε την απεξάρθρωση του ισχίου σταδιακά από τις αρχές του 19^{ου} αιώνα και μετά σε περιπτώσεις φυματιώδους αρθρίτιδας ενώ υπάρχουν αναφορές της χρήσης της σε περιπτώσεις σοβαρής αμφοτερόπλευρης αρθρίτιδας του ισχίου. Μετά την αποκατάσταση του χειρουργικού τραύματος

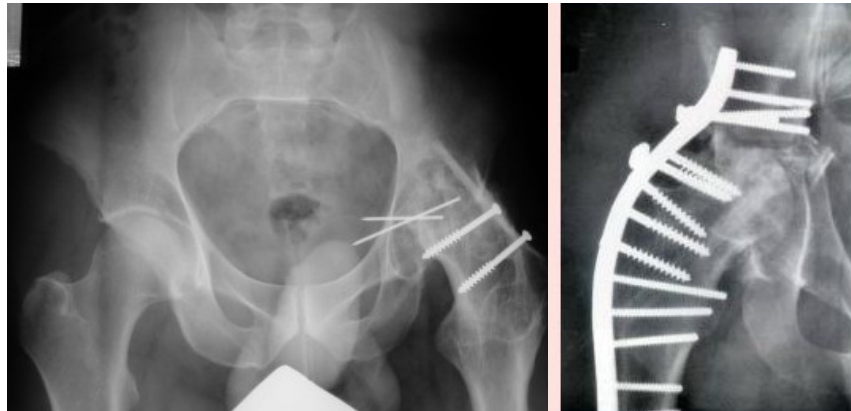
που σημειωτέον μπορεί να χρειαζόταν ένα και παραπάνω χρόνο, οι ασθενείς ήταν ικανοί να βαδίσουν με ένα χαρακτηριστικό τύπο βαδίσματος λόγω της αφαίρεσης της άρθρωσης. Να σημειωθεί ότι μια από τις πρώτες συστηματικές αναφορές στη συγκεκριμένη επέμβαση οφείλεται στον Καθηγητή της Ιατρικής Αθηνών Αρεταίο

Εναλλακτικά, η αρθρόδεση του ισχίου χρησιμοποιήθηκε την ίδια περίπου περίοδο για την αντιμετώπιση της ΟΑ. Μια από τις απλούστερες τεχνικές ήταν αυτή του Watson Jones που απλώς τοποθετούσε έναν ειδικό ήλο δια της κεφαλής στην κοτύλη, τεχνική που βελτίωσε στη συνέχεια ο Charnley δίνοντας στην κεφαλή το απαραίτητο σχήμα και τοποθετώντας την στο κέντρο της κοτύλης.

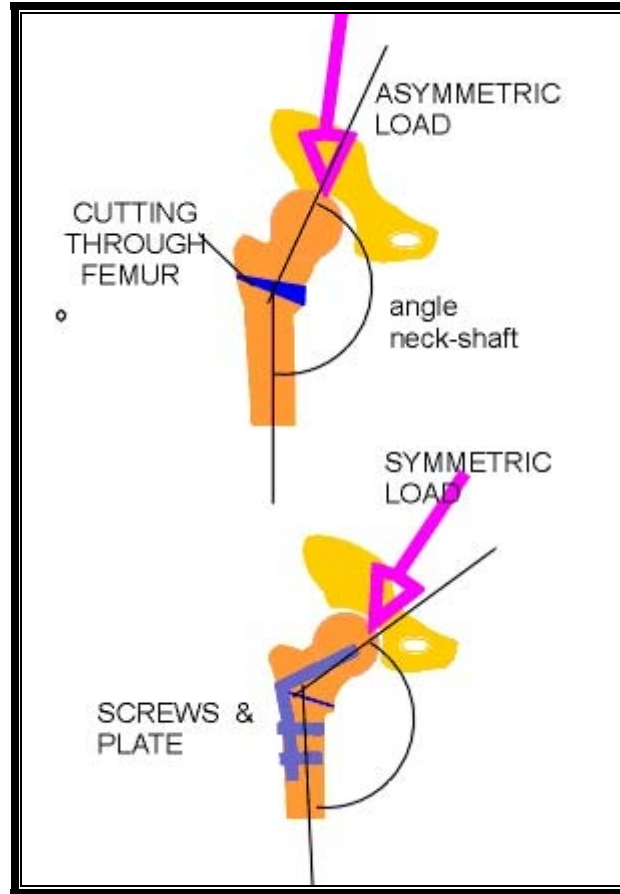
Χάρη στη συσσώρευση εμπειρίας και την καλύτερη κατανόηση της φυσικής ιστορίας και της πορείας της νόσου, αναπτύχθηκαν οστεοτομίες του ισχίου ως θεραπεία εκλογής για μια σειρά ενδείξεων. Οι οστεοτομίες αναπτύχθηκαν είτε για να διορθώσουν υποκείμενες παραμορφώσεις είτε για να αποκαταστήσουν τη λειτουργικότητα της άρθρωσης παράγοντας στην ουσία παραμορφώσεις. Οι οστεοτομίες του άνω πέρατος του μηριαίου ήταν και είναι μια αποτελεσματική μέθοδος θεραπείας στη διόρθωση των συγγενών παραμορφώσεων του ισχίου αποδείχθηκαν δε χρησιμότετες στην αντιμετώπιση της ΟΑ του ισχίου πριν την εισαγωγή των ολικών αρθροπλαστικών. Ο Haas στη Βιέννη και οι Malkin και McMurray στην Μ. Βρετανία ήταν οι πρώτοι που την εισήγαγαν στην ΟΑ και είναι ο τελευταίος που την έκανε δημοφιλή δημοσιεύοντας την πρώτη σειρά 42 ασθενών το 1939. Παρόλο που η αποκατάσταση της επαλληλίας της άρθρωσης αποτελεί τον στόχο μιας καλά σχεδιασμένης οστεοτομίας, οι δημοσιευμένες αναφορές δείχνουν πως ο σημαντικότερος παράγοντας είναι η πλήρης οστεοτομία του μηριαίου παρά ο βαθμός της διόρθωσης



ΕΙΚΟΝΑ 24. Ακτινολογική εικόνα επέμβασης Girdelstone



ΕΙΚΟΝΑ 25. Αρθρόδεση του ισχίου

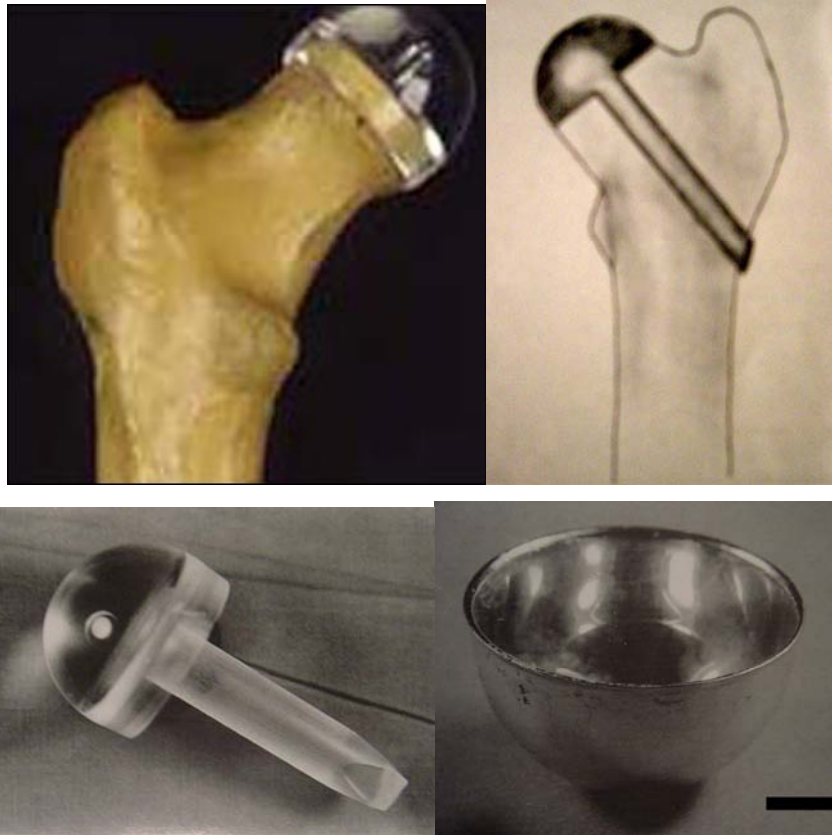


ΕΙΚΟΝΑ 26. Σχηματική εικόνα της λογικής και της τεχνικής της οστεοτομίας ραιβότητας του ισχίου.

Αρθροπλαστική

Ο όρος αρthroπλαστική χρησιμοποιήθηκε αρχικά για να περιγράψει την αποκατάσταση της κίνησης σε μια αγκυλωμένη άρθρωση και στη συνέχεια για όλες τις επεμβάσεις που αποσκοπούσαν στην αποκατάσταση της λειτουργικότητας κάθε πάσχουσας άρθρωσης. Έτσι σε αντίθεση με την αρθρόδεση, σκοπός κάθε αρthroπλαστικής είναι η διατήρηση με κάποιο τρόπο, σχεδόν πάντα με την παρεμβολή κάποιου υλικού, της αρθρικής σχισμής και συνεπώς της κίνησης στο ισχίο. Στις αρχές του 19^{ου} αιώνα χρησιμοποιήθηκαν περιτονία και λίπος από τον ασθενή, κύστη χοίρου ή πλατιά περιτονία. Ο Smith-Peterson στη Βοστώνη του 1920 ήταν ο πρώτος που πειραματίστηκε με άλλα υλικά. Μετά από αποτυχίες με τη χρήση γυάλινων κυπελίων και κυπελίων από βακελίτη, 15 χρόνια μετά την έναρξη της προσπάθειας τελικά πέτυχε με τη χρήση κυπελίων από βιτάλιο με 82% ικανοποιητικά αποτελέσματα σε 1000

ασθενείς. Σχεδόν παράλληλα οι αδελφοί Judet στη Γαλλία πέτυχαν ανάλογα αποτελέσματα με την ημιαρθροπλαστική τους.



ΕΙΚΟΝΑ 27. Προθέσεις από γυαλί και βιτάλιο που χρησιμοποιήθηκαν στα πρώτα βήματα της αρθροπλαστικής του ισχίου.

Ολική αρθροπλαστική

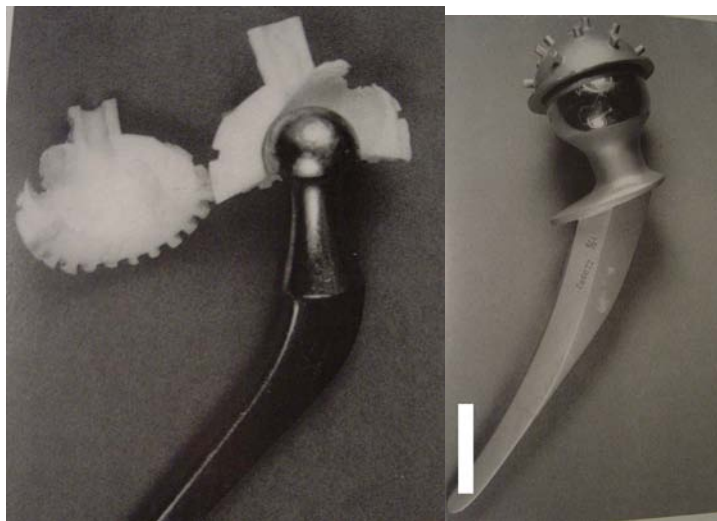
Με την εξάπλωση της χρήσης των παραπάνω εμφυτευμάτων σε ασθενείς με ΟΑ και της χρήσης ημιαρθροπλαστικών για κατάγματα του ισχίου το επόμενο λογικό βήμα ήταν η εμφύτευση ενός κυπελίου στην κοτύλη για τον σχηματισμό μιας πλήρους τεχνητής άρθρωσης. Ήδη από την αυγή του 20^{ου} αιώνα πειραματικά δεδομένα και κλινική εμπειρία αποδείκνυε πως το ανθρώπινο σώμα μπορεί να «ανεχθεί» μεγάλα ξένα σώματα όπως μέταλλα και πλαστικά. Η πρώτη πλήρης τεχνητή άρθρωση τοποθετήθηκε από τον Philip Wiles στο Λονδίνο το 1938 και ήταν κατασκευασμένη από χάλυβα. Μετά τον Πόλεμο οι McKee, Farrar και Ring στην Μ Βρετανία και οι Haboush, Urist και McBride στις ΗΠΑ εισήγαγαν την χρήση ολομεταλλικών προθέσεων. Οι προθέσεις αυτές

συνδυάστηκαν με πολλά προβλήματα κυρίως με τη φθορά των επιφανειών επαφής και τη χαλάρωση της σύνδεσης υλικών οστού.

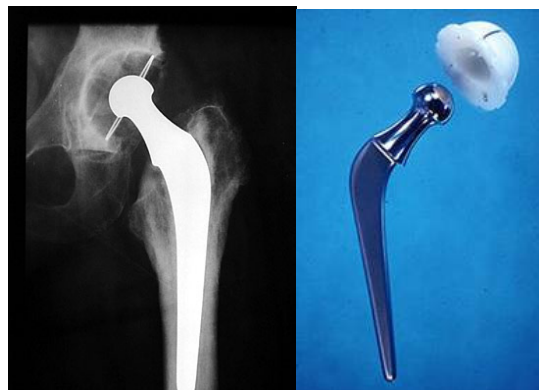Η τοποθέτηση τεχνητών εμφυτευμάτων στο ισχίο, που στο μεταξύ επικράτησε να λέγεται Ολική Αρθροπλαστική του Ισχίου (ΟΑΙ) έγινε μια επέμβαση που είναι δυνατόν να γίνει από οποιονδήποτε εκπαιδευμένο χειρουργό χάρη στο έργο και τις ιδέες του Sir John Charnley. Επενδύοντας χρόνια σκληρής δουλειάς στο εργαστήριο και στο χειρουργείο, ο Charnley διαμόρφωσε τις χειρουργικές τεχνικές και ανέπτυξε τις βασικές σχεδιαστικές αρχές που οδήγησαν στην διάδοση της ΟΑΙ, παντού στον κόσμο, σαν μιας αποτελεσματικής, αναπαραγωγίσιμης επέμβασης. Η βασική καινοτομία που εισήγαγε ήταν η ΟΑΙ χαμηλής τριβής, (Low Friction Arthroplasty). Ενώ όλοι οι προηγούμενοι χρησιμοποιούσαν προθέσεις που μιμούνταν την ανθρώπινη ανατομία με κεφαλές στο μέγεθος του πραγματικού ισχίου, ο Charnley μείωσε τη διάμετρο της κεφαλής στα 22 χιλιοστά ώστε να μειώσει την τριβή και την ροπή περιστροφής στην διεπιφάνεια. Την ίδια εποχή ο Muller εισήγαγε στη Γερμανία μια πρόθεση με κεφαλή διαμέτρου 32 χιλιοστών. Στο μεταξύ ο Charnley αντιμετώπισε το πρόβλημα της σταθεροποίησης της πρόθεσης με την χρήση ακριλικού τσιμέντου (methyl methacrylate- PMMA) και το πρόβλημα της παραγωγής υλικών φθοράς στη διεπιφάνεια με την εισαγωγή ενός ζεύγους πλαστικής κοτύλης και μεταλλικής κεφαλής στη θέση του μέχρι τότε συνδυασμού μετάλλου σε μέταλλο. Μετά από μια σύντομη και θορυβώδη αποτυχία με τη χρήση πολύ-τετρα-φλουρο-αιθυλενίου (Teflon) ολοκλήρωσε το σχεδιασμό του εμφυτεύματος του με την επιτυχή υιοθέτηση του κυπελίου από πολυαιθυλένιο. Στη διάρκεια των επόμενων δεκαετιών μια σειρά από βελτιώσεις στην τεχνική της χρήσης του τσιμέντου από μια σειρά ερευνητών βελτίωσε την επιβίωση των ΟΑΙ. Σταδιακά έγινε κατανοητή η σημασία της προετοιμασίας των οστικών επιφανειών και η εισαγωγή του τσιμέντου με πίεση. Ο W Harris ήταν αυτός που μελέτησε και βελτίωσε τις τεχνικές του τσιμέντου.

Παράλληλα με την ολική αρθροπλαστική του Charnley και σε μια προσπάθεια να αντιμετωπιστούν προβλήματα που σχετιζόταν με την χρήση του τσιμέντου αναπτύχθηκαν μέθοδοι και εμφυτεύματα που επέτρεπαν την βιολογική ενσωμάτωση των υλικών είτε με την διαμόρφωση πορώδους

επιφάνειας που επέτρεπε την οστική διείσδυση είτε με την εισαγωγή μηριαίων στειλεών που μπορούσαν να ενσωματωθούν χωρίς πόρους. Οι Pillar και Galante υπήρξαν οι πρωτοπόροι σε αυτό τον τομέα. Οι τεχνικές οι μέθοδοι και τα υλικά εξελίχθηκαν και εξελίσσονται μέχρι και σήμερα μέσα από μια διαδικασία σφάλματος –αντιμετώπισης καθώς η ανάπτυξη τεχνικών και μέσων έρχεται συνήθως όχι μέσω μιας διαδικασίας πειράματος-εφαρμογής αλλά σαν αποτέλεσμα της προσπάθειας αντιμετώπισης προβλημάτων που προκύπτουν στην κλινική πράξη.



ΕΙΚΟΝΑ 28. ΔΕΞΙΑ: Ολική Charnley με κοπέλιο από Teflon που οδήγησε σε απογοητευτικά αποτελέσματα. ΑΡΙΣΤΕΡΑ: Πρόθεση . McKey-Farrar με μεταλλικές επιφάνειες τριβής. Οι σχεδιαστικές αδυναμίες του κοπελίου συνοδεύτηκαν από συχνές πρώιμες αποτυχίες



ΕΙΚΟΝΑ 29. Πρόθεση τύπου Charnley. Η πρώτη επιτυχής ΟΑΙ.

ΔΕΥΤΕΡΟ ΜΕΡΟΣ

Η ολική αρθροπλαστική στην σύγχρονη εποχή



ΕΙΚΟΝΑ 30. Πανσπερμία υλικών και σχεδίων στην διάθεση του σύγχρονου ορθοπαιδικού.

Κεφάλαιο 1

ΕΝΔΕΙΞΕΙΣ, ΑΝΤΕΝΔΕΙΞΕΙΣ & ΧΕΙΡΟΥΡΓΙΚΗ ΤΕΧΝΙΚΗ

Ενδείξεις και αντενδείξεις

Η ΟΑΙ αποτελεί μια από τις μεγαλύτερες επιτυχίες της μοντέρνας ιατρικής. Έχει αποδειχθεί ότι το 90% των ασθενών που υποβλήθηκαν σε ΟΑΙ διατηρούν την πρόθεση και το λειτουργικό αποτέλεσμα μετά από 25 χρόνια ή μέχρι το θάνατο τους. Σαν συνέπεια οι ενδείξεις της ΟΑΙ έχουν διευρυνθεί.

Σύμφωνα με τις οδηγίες του Εθνικού Ινστιτούτου Υγείας των ΗΠΑ (*Liang MH et al 1991*), η βασική ένδειξη για ΟΑΙ είναι η ύπαρξη έντονου πόνου και λειτουργικού περιορισμού που δεν βελτιώνεται με συντηρητικά μέσα και συνοδεύεται με ακτινολογική εικόνα διαταραχής της επαλληλίας της άρθρωσης. Η μεγαλύτερη δυσχέρεια στην επιλογή ασθενών αποτελεί ο παράγοντας της ηλικίας. Η ΟΑΙ είναι μια επέμβαση της οποίας το αποτέλεσμα θεωρείται πως έχει πεπερασμένη διάρκεια ζωής και κατά συνέπεια, ιδανικά, το προσδόκιμο επιβίωσης του ασθενούς κατά την εμφύτευση θα πρέπει να μην ξεπερνά το προσδόκιμο καλής λειτουργίας της ΟΑΙ. Παρόλο που η επιβίωση των ΟΑΙ με τα νεώτερα υλικά και τη βελτίωση των τεχνικών αναμένεται να παραταθεί ακόμα

και σε νεώτερους ασθενείς, είναι δύσκολο να φανταστεί κανείς πως ένας ασθενής στην τρίτη δεκαετία της ζωής του θα διατηρήσει την πρόθεση για όλη του τη ζωή. Δεν υπάρχει ωστόσο σαφής αντένδειξη σε ότι αφορά την ηλικία . Ο γιατρός πρέπει να συνεκτιμήσει την αποτελεσματικότητα της συντηρητικής θεραπείας , τις πιθανές συστηματικές παρενέργειες από τη μακροχρόνια λήψη ΜΣΑΦ και το βαθμό που επηρεάζει την καθημερινή δραστηριότητα του ασθενούς η πάθηση του ισχίου. Η επιλογή μιας εναλλακτικής χειρουργικής θεραπείας (οστεοτομίας ή αρθρόδεσης) θα πρέπει επίσης να λαμβάνονται υπόψη σε νεώτερους ασθενείς παρόλο που δεν μπορούν να προσφέρουν εξίσου προβλέψιμο αποτέλεσμα σε ότι αφορά τον πόνο και τη λειτουργικότητα με την ΟΑΙ και ενδέχεται να αυξήσουν το βαθμό δυσκολίας της ΟΑΙ στο μέλλον. (*Mancuso CA & Ranawat CS , 1996*)

Η επιλογή του ασθενούς που είναι υποψήφιος για ΟΑΙ είναι σχετικά απλή για ασθενείς που βρίσκονται μετά την έκτη δεκαετία της ζωής, αποτελεί όμως μια δύσκολη απόφαση που πρέπει να βασίζεται σε μια προσεκτική ανάλυση των πιθανών κινδύνων σε σχέση με το προσδοκώμενο αποτέλεσμα της ΟΑΙ λαμβάνοντας πάντα υπόψη εκτός από την ηλικία και το προφίλ του ασθενούς τις απαιτήσεις της καθημερινής του ζωής και τις προσδοκίες του.

Ως απόλυτη αντένδειξη για την ΟΑΙ θεωρείται η ενεργός λοίμωξη του ισχίου καθώς ενέχει σοβαρότατο κίνδυνο υποτροπής και αποτυχίας του χειρουργείου. Επίσης, ιστορικό ενεργού λοίμωξης σε άλλη περιοχή, η ύπαρξη αποστήματος ή λοίμωξης του ουροποιητικού προϋποθέτει την εκρίζωση της λοίμωξης πριν από την επέμβαση. Αρκετοί χειρουργοί θεωρούν αντένδειξη επίσης, υποκείμενες νόσους ή καταστάσεις που συνεπάγονται ανοσοκαταστολή ή αυξημένη συχνότητα λοιμώξεων όπως είναι η νεφρική ανεπάρκεια και η κατάχρηση ουσιών. Σχετική αντένδειξη αποτελεί η πτωχή γενική κατάσταση του ασθενούς καθώς η ύπαρξη σοβαρών συστηματικών νόσων αυξάνει τον χειρουργικό κίνδυνο. Η πνευματική κατάσταση του ασθενούς και η δυνατότητα του να συνεργαστεί με το γιατρό και να συμμορφωθεί μετεγχειρητικά με τις οδηγίες πρέπει επίσης να λαμβάνεται σοβαρά υπόψη.

Ανακεφαλαιώνοντας, με την εξαίρεση της ενεργού λοίμωξης, δεν υπάρχουν σαφείς ενδείξεις και αντενδείξεις για την επιλογή ασθενών για ΟΑΙ

ειδικά στην ομάδα των πασχόντων με ηλικία κάτω των πενήντα ετών. Ο γιατρός οφείλει να συνεκτιμήσει το ιατρικό ιστορικό, τις ανάγκες και τις προσδοκίες του ασθενούς σε συνάρτηση με το προσδόκιμο επιβίωσης της ΟΑΙ και να εκτιμήσει μαζί με τον ασθενή τις πιθανές επιπλοκές και τον κίνδυνο αναθεώρησης της ΟΑΙ σε σχέση με την προσδοκώμενη βελτίωση της καθημερινής του ζωής και την ανακούφιση από τον πόνο. (*Della Valle CJ et al 2004, Jones CA, 2000*)

Χειρουργικές Τεχνικές – Γενικές αρχές

- Προεγχειρητικός σχεδιασμός

Πριν από μια επέμβαση ΟΑΙ ο χειρουργός οφείλει να προετοιμάσει και σχεδιάσει την επέμβαση με βάση τις ιδιαιτερότητες του κάθε ασθενούς. Μια τέτοια προσέγγιση προϋποθέτει καλή γνώση του ιστορικού, λεπτομερή κλινική εξέταση και ανάλυση των ανατομικών στοιχείων στις ακτινογραφίες.

Από το ιστορικό, η υποκείμενη νόσος όταν υπάρχει, η συστηματικός ερυθματώδης λύκος σε ασθενή με ΟΝ, η ηλικία, το ιστορικό προηγούμενων επεμβάσεων και η ύπαρξη συστηματικών παθήσεων πρέπει να ληφθούν σοβαρά υπόψη τόσο στην επιλογή προσπέλασης και υλικών όσο και στο σχεδιασμό της άμεσης μετεγχειρητικής φροντίδας. Στην κλινική εξέταση πρέπει να καταγράφεται το εύρος κίνησης της άρθρωσης, τυχόν ανισοσκελία και η ύπαρξη τόμων από προηγούμενες επεμβάσεις. Στη συνέχεια η επιλογή και τοποθέτηση των υλικών πρέπει να σχεδιαστεί με βάση τις προεγχειρητικές ακτινογραφίες. Αφού αξιολογηθεί το είδος της αρθρίτιδας, οι ανατομικές ιδιαιτερότητες της κοτύλης και του μηριαίου, η ύπαρξη ή όχι οστικού ελλείμματος ή κυστών και η ποιότητα του υποκείμενου οστού μπορεί να γίνει η επιλογή του τύπου της πρόθεσης και η αντιστοίχιση της με την ανατομία του ισχίου που πρόκειται να αντικατασταθεί. Στον σχεδιασμό των οστεοτομιών και της τοποθέτησης της κοτύλης πρέπει να γίνει προσπάθεια αποκατάστασης των φυσιολογικών ανατομικών σχέσεων και συνεπώς της εμβιομηχανικής του ισχίου. Τυχόν ανισοσκελία πρέπει να λαμβάνεται υπόψη και να αποκαθίσταται. (*Della Valle AG et al 2005*)

- Προφυλακτική χορήγηση αντιβιοτικών

Η προφυλακτική χορήγηση αντιβιοτικών υπήρξε ο σημαντικότερος παράγοντας μείωσης των περιπροθετικών λοιμώξεων σε 1% περίπου από

ποσοστά 5-9% πριν την εισαγωγή της. Επειδή το 50-75% περίπου αυτών των λοιμώξεων προκαλείται από Gram + μικροοργανισμούς, το αντιβιοτικό εκλογής είναι μια κεφαλοσπορίνη πρώτης ή δεύτερης γενεάς με την βανκομυκίνη να αποτελεί εναλλακτική λύση σε ασθενείς αλλεργικούς στις β-λακταμάσες ή ιστορικό λοίμωξης από στελέχη ανθεκτικά στην μεθικιλίνη. Συνίσταται η έναρξη της χορήγησης μια ώρα πριν το χειρουργείο και η συνέχιση της χορήγησης για 24-48 ώρες. Η παράταση της χορήγησης δεν συνεισφέρει στην πρόληψη των λοιμώξεων ενώ αυξάνει τον κίνδυνο ανάπτυξης ανθεκτικών στελεχών (*Lidwell OM et al, 1987*)

- Το περιβάλλον της χειρουργικής αίθουσας

Είναι πολύ σημαντικό για τις επεμβάσεις ΟΑΙ να εξασφαλιστεί κατά το δυνατόν καθαρό περιβάλλον στην χειρουργική αίθουσα. Ιδανικά επεμβάσεις αυτού του τύπου πρέπει να γίνονται σε ειδικές αίθουσες με κλειστές τις πόρτες και την ελάχιστη δυνατή μετακίνηση του προσωπικού. Τις τελευταίες δεκαετίες έχουν αναπτυχθεί τεχνικές και μέθοδοι που συμβάλουν στην μείωση του μικροβιακού φορτίου και ελαττώνουν τον κίνδυνο επιμόλυνσης του τραύματος. (Nelson JP,1980) Αν και υπάρχει εκτεταμένη συζήτηση σε ότι αφορά τα επιμέρους τεχνικά χαρακτηριστικά, τα συστήματα καθαρισμού και ανανέωσης του αέρα του χειρουργείου (Laminar flow) φαίνεται πως συμβάλουν σ αυτή την κατεύθυνση όπως συμβάλει και η χρήση ειδικών στολών που απομονώνουν πλήρως τη χειρουργική ομάδα από τον ασθενή. Η προετοιμασία του δέρματος και ο λεπτομερής καθαρισμός της περιοχής του τραύματος όπως και η χρήση ειδικών αυτοκόλλητων που απομονώνουν τη μικροβιακή χλωρίδα είναι επίσης σημαντικός. Η αναγνώριση τα τελευταία χρόνια της σημασίας της ρινικής φορέας παθογόνων στελεχών σε μέλη του προσωπικού υπογραμμίζει την εγρήγορση και ευαισθησία που χρειάζεται για την ελαχιστοποίηση των κινδύνων επιμόλυνσης κατά τη διάρκεια του χειρουργείου. (*Bhandari M et al 2001 Edwards PS et al 2004*). Η επιλογή της τομής πρέπει να γίνεται με γνώμονα το ελάχιστο δυνατό τραύμα στους ιστούς ενώ διεγχειρητικά η χρήση των εργαλείων και των αγκίστρων πρέπει να γίνεται με μεγάλη προσοχή για την αποφυγή κακώσεων των ιστών που μπορεί να οδηγήσει σε επιπλοκές της επούλωσης. Σύγχρονες τεχνικές διαχείρισης των απωλειών αίματος έχουν

μειώσει την ανάγκη ετερόλογης μετάγγισης αίματος. Σ αυτές περιλαμβάνονται η αυτόλογη μετάγγιση και οι συσκευές συλλογής και ανακύκλωσης των απωλειών διεγχειρητικά και μετεγχειρητικά. Στην άμεση μετεγχειρητική περίοδο, απαιτείται προσεκτική παρακολούθηση των ζωτικών λειτουργιών του ασθενή, αποκατάσταση του ισοζυγίου ύδατος και ηλεκτρολυτών. Η χορήγηση φαρμακευτικής προφύλαξης και η έγκαιρη κινητοποίηση έχουν ελαττώσει την συχνότητα κλινικά σημαντικών επεισοδίων εν τω βάθει φλεβικής θρόμβωσης και πνευμονικής εμβολής. Η κινητοποίηση του ασθενούς είναι συνήθως άμεση μετά από ολική αρθροπλαστική του ισχίου και η βάρδιση ενθαρρύνεται με βοήθημα από την πρώτη μετεγχειρητική ημέρα.

- Χειρουργικές προσπελάσεις

Η κλασική προσπέλαση με οστεοτομία του τροχαντήρα που διέδωσε ο Charnley έχει πλέον εγκαταλειφθεί λόγω κυρίως των επιπλοκών που σχετίζονται με τον τροχαντήρα. (*Robinson & Salvati 1980*) Στον πίνακα που ακολουθεί παρατίθενται οι προσπελάσεις που χρησιμοποιούνται για την ΟΑΙ συχνότερα σήμερα.

Πίνακας 5 Προσπελάσεις που χρησιμοποιούνται σήμερα για ΟΑΙ

	Προσπέλαση	Κίνδυνοι	Μειονεκτήματα
Πρόσθια-έξω Watson Jones Hardinge (τροποποιημένη)	Δια του τείνοντος την περιτονία ανάσπαση του μέσου γλουτιαίου	Άνω γλουτιαίο νεύρο Έξω περισπωμένη αρτηρία	Ανεπάρκεια των απαγωγών Tredelbourg Έκτοπη οστεοποίηση
Οπίσθια-έξω (Southern)	Δια του μείζονος γλουτιαίου Ανάσπαση των μικρών στροφέων	Ισχιακό νεύρο	Εξάρθρημα της πρόθεσης
Πρόσθια (Smith Petersen)	Ανάμεσα στον ραπτικό και τον	Μηροδερματικό έξω περισπωμένη	Κάκωση των απαγωγών

	τείνοντα την περιτονία	αρτηρία	
Προσπελάσεις ελάχιστης επεμβατικότητας	Τροποποιημένες παραλλαγές των παραπάνω	Όπως παραπάνω κατά περίπτωση	Όπως παραπάνω Κάκωση δέρματος, μυών από τάση

Η οπίσθια προσπέλαση αν και προσφέρει καλύτερη πρόσβαση για την ανακατασκευή του μηριαίου και είναι συντομότερη από την Πρόσθια – έξω, έχει συνδεθεί με αυξημένα ποσοστά εξαρτηρίματος του ισχίου. (*Masonis JL & Bourne R 2002*) Νεώτερες εργασίες που περιγράφουν την προσπέλαση με επισκευή κατά τη σύγκλειση του οπισθίου θυλάκου και του τένοντα του απιοειδούς παρουσιάζουν ποσοστά εξαρτηρίματος συγκρίσιμα με αυτά της πρόσθιας –έξω προσπέλασης. (*Phillips CB et al, 2003*) Η τελευταία εκτός από την μεγαλύτερη διάρκεια έχει επίσης το μειονέκτημα της αποκόλλησης των απαγωγών από το εγγύς μηριαίο και τον κίνδυνο απονεύρωσης τους. (*Ramesh et al 1996*) Το αποτέλεσμα είναι η εμφάνιση ανεπάρκειας των απαγωγών και παρατεταμένο Trendelebourg μετεγχειρητικά.

Κεφάλαιο 2

ΟΛΙΚΗ ΑΡΘΡΟΠΛΑΣΤΙΚΗ ΜΕ ΤΣΙΜΕΝΤΟ

Η εισαγωγή της χρήση ακρυλικού τσιμέντου (PMMA) οφείλεται στον Sir J Charnley και αποτέλεσε έναν από τα βασικά στοιχεία που οδήγησαν στην επιτυχία της ΟΑΙ στα πρώτα της στάδια. Το τσιμέντο δεν δρα σαν συγκολλητική ουσία. Η συνεισφορά του στην σταθερότητα βασίζεται περισσότερο στην δημιουργία μιας σταθερής επιφάνειας μεταξύ οστού –τσιμέντου ενώ από την πλευρά της διεπιφάνειας τσιμέντου υλικού είτε βελτιστοποιεί την εφαρμογή του στειλεού είτε ασφαλίζει την εφαρμογή του κυπελίου. (*Horne JG & Bruce W, 2002*) Επίσης, ένα από τα θεωρητικά πλεονεκτήματα της χρήσης του

τσιμέντου είναι η δυνατότητα προσθήκης αντιβιοτικών για την πρόληψη των λοιμώξεων. (*Langlais F & Belot N, 2004*)

Η βελτίωση των αποτελεσμάτων με την εφαρμογή του τσιμέντου οφείλεται στην αύξηση των γνώσεων μας σχετικά με την μέθοδο προετοιμασίας και εφαρμογής του και με την κατανόηση της επίδρασης του σχεδιασμού, της μεταλλουργίας και της υφής της επιφάνειας του υλικού στην σταθεροποίηση τους.

Τα τελευταία τριάντα χρόνια έγινε μεγάλη προσπάθεια για τη βελτίωση της τεχνικής εφαρμογής του τσιμέντου με στόχο την δημιουργία ενός κατά το δυνατόν ομοιογενούς και συμμετρικού μανδύα τσιμέντου χωρίς κενά και ανομοιομορφίες.

Οι πρώτες τεχνικές τσιμέντου που βασιζόταν στην τοποθέτηση του τσιμέντου με τα δάκτυλα, αντικαταστάθηκαν σταδιακά από μοντέρνες τεχνικές. Σε τρέχουσα χρήση βρίσκεται η λεγόμενη τρίτη γενεά τεχνικών τσιμέντου. Το τσιμέντο παρασκευάζεται σε κενό αέρα και εφαρμόζεται υπό πίεση, σε καθαρό σπογγώδες οστό με σκοπό την καλύτερη δυνατή διείσδυση του στο οστό. Το τσιμέντο παρασκευάζεται σε κενό καθώς έχει αποδειχθεί ότι αυτό μειώνει την πορωτικότητα και συνεπώς αυξάνει την μηχανική του αντοχή. Η επίτευξη της βέλτιστης συνοχής μεταξύ οστού και τσιμέντου προϋποθέτει εφαρμογή υπό πίεση σε μια κοιλότητα πεπερασμένη και καθαρή. Η εφαρμογή στην πράξη γίνεται με την τοποθέτηση πώματος στον αυλό του μηριαίου για την αποφυγή διασποράς στην διαφυση, μηχανική έκλυση της διάφυση με ειδικές συσκευές και την τοποθέτηση του τσιμέντου με ειδική συσκευή (σύριγγα) ανάδρομα και την χρήση ειδικού πιέστρου που σφραγίζει τον αυλό κεντρικά και επιτρέπει την συμπύεση. Η χρήση αυτών των τεχνικών φαίνεται πως βελτίωσε την επιβίωση των μηριαίων σπειλών καθώς σύμφωνα με τα Σκανδιναβικά Μητρώα η επιβίωση του μηριαίου σπειλεού στην δεκαετία αυξήθηκε μετά από την εφαρμογή των μοντέρνων τεχνικών τσιμέντου από 92% σε 95%. (*Swedish Hip Arthroplasty Register, Annual Report 2006* <http://www.jru.orthop.gu.se>) Η βελτίωση των αποτελεσμάτων αυτών φαίνεται πως σχετίζεται επίσης με την βελτίωση του σχεδιασμού των σπειλών καθώς η εισαγωγή σε χρήση σπειλών τραπεζοειδούς σχήματος χωρίς κολάρο (cement collarless double tapered

CCDT) συνδυάστηκε με σημαντική βελτίωση των αποτελεσμάτων. (*Rasquinha VJ & Ranawat CS 2003*). Οι συγκεκριμένοι σπειροειδείς ενσφηνώνονται καλύτερα στον μανδύα του τσιμέντου και μπορούν προοδευτικά να εισχωρούν βαθύτερα, ιδιαίτερα τα πρώτα έτη με αποτέλεσμα μεγαλύτερη σταθερότητα ενώ το τραπεζοειδές σχήμα τους μεταφέρει φορτία με ομαλότερο τρόπο, μειώνοντας την καταπόνηση του τσιμέντου. Πολλές εργασίες και τα στοιχεία των σκανδιναβικών μητρώων, αναφέρουν επιβίωση από 96% έως και 100% με σπειροειδούς CCDT και ακρυλικό τσιμέντο. Η χρήση σπειρών με σπλιβωμένη επιφάνεια έναντι σπειρών με αδρή, ανώμαλη υφή φαίνεται πως μειώνει τον κίνδυνο εμφάνισης οστεόλυσης αν και παραμένει ένα ζήτημα υπό συζήτηση. Οι σπειροειδείς που τοποθετούνται με τσιμέντο σήμερα είναι κατασκευασμένοι από κράματα χάλυβα ή κοβαλτίου χρωμίου καθώς η χρήση σπειρών με τσιμέντο από τιτάνιο σε αντίθεση με τη χρήση τους χωρίς τσιμέντο, έδωσε κάκιστα αποτελέσματα και έχει σταματήσει να χρησιμοποιείται.

Ανακεφαλαιώνοντας, η χρήση μοντέρνων τεχνικών τσιμέντου και εμφυτευμάτων έχει δώσει εξαιρετικά αποτελέσματα που σύμφωνα με μια πρόσφατη μετά-ανάλυση είναι συγκρίσιμα ή και καλύτερα από τα αντίστοιχα αποτελέσματα τεχνικών χωρίς τσιμέντο και σε κάθε περίπτωση με επιβίωση της τάξης του 95-98% στη δεκαετία.

Παρότι η επιβίωση των σπειρών με τσιμέντο ακόμη και στην εικοσαετία έχει επιβεβαιωθεί από πολλές μελέτες η επιβίωση της κοτυλιαίας πρόθεσης με τσιμέντο δεν έχει παρουσιάσει ανάλογα αποτελέσματα. Μεσοπρόθεσμα η επιβίωση των κοτυλών με τσιμέντο, είτε πρόκειται για κοτύλες από πολυαιθυλένιο είτε από κοτύλες με μεταλλικό κυπέλιο είναι αρκετά καλά φτάνοντας μέχρι και 95%. Μετά τη δεκαετία όμως και, ιδιαίτερα, σε ομάδες ασθενών με νεαρή ηλικία ή οστεονέκρωση τα αποτελέσματα φαίνεται πως δεν είναι εξίσου καλά με αυτά των μηριαίων σπειρών. Η διάρκεια ζωής τους φαίνεται πως εξαρτάται σε μεγαλύτερο βαθμό από την τεχνική αρτιότητα εφαρμογής του τσιμέντου, η οποία είναι πιο απαιτητική από ότι στο σπειροειδές. (*Callaghan JJ, Albright JC, 2000, Johnston RC, 2005*). Σαν επακόλουθο η χρήση ημισφαιρικών κοτυλών χωρίς τσιμέντο τείνει σήμερα να αντικαταστήσει πλήρως τη χρήση τσιμέντου. Πρέπει να σημειωθεί όμως ότι σε καμία περίπτωση δεν

τεκμηριώνεται βιβλιογραφικά πως η χρήση κοτυλών χωρίς τσιμέντο έχει απαντήσει στο πρόβλημα της φθοράς και της χαλάρωσης καθώς ο αριθμός των επανεπεμβάσεων μετά από την εμφύτευση τέτοιων υλικών αν συνυπολογιστεί η χαλάρωση λόγω οστεόλυσης και η αλλαγή πολυαιθυλενίου λόγω φθοράς είναι σχεδόν ο ίδιος με τη χρήση κοτυλών με τσιμέντο και ο αριθμός και η βαρύτητα των επιπλοκών συγκρίσιμος, όπως συγκρίσιμη είναι και η πολυπλοκότητα των αναθεωρήσεων και στις δύο περιπτώσεις.

Σε κάθε περίπτωση αν και η χρήση χωρίς τσιμέντο κοτυλών τείνει να καθιερωθεί, δεν μπορεί να υποστηριχθεί ότι, τα αποτελέσματα τους είναι καλύτερα, όχι τουλάχιστον πριν νεώτερα υλικά επιλύσουν το πρόβλημα της μαζικής οστεόλυσης και της φθοράς των αρθρούμενων επιφανειών. (*Callaghan & Rosenberg in The Adult Hip, pp 619*)

Κεφάλαιο 3

ΟΛΙΚΗ ΑΡΘΡΟΠΛΑΣΤΙΚΗ ΧΩΡΙΣ ΤΣΙΜΕΝΤΟ

Γενικά χαρακτηριστικά

Η ιδέα της εμφύτευσης υλικών χωρίς τσιμέντο δεν είναι καινούργια. Προηγείται μάλιστα από τη χρήση του τσιμέντου καθώς όλες οι προσπάθειες πριν από τον Charnley αφορούσαν ολικές χωρίς τσιμέντο. Στη δεκαετία του 1970, όταν αναγνωρίστηκε η οστεόλυση γύρω από το τσιμέντο και η συνεπαγόμενη χαλάρωση των υλικών η έρευνα στράφηκε εκ νέου στην εμφύτευση υλικών απευθείας στο οστόν. Η βασική φιλοσοφία αυτής της προσπάθειας είναι η δημιουργία μιας «ζώσας» διεπιφάνειας οστού-υλικού, σταθερής αλλά και ικανής ταυτόχρονα για οστική ανακατασκευή και προσαρμογή στις μηχανικές και βιολογικές απαιτήσεις του νέου περιβάλλοντος. Στην προσπάθεια μελετήθηκαν και εφαρμόστηκαν υλικά με πορώδη επιφάνεια η οποία διευκολύνει την οστική διείσδυση. Ο όρος οστική ενσωμάτωση αναφέρεται στην ενσωμάτωση του υλικού στο οστόν είτε με οστική διείσδυση που αφορά ανάπτυξη οστού μέσα στα κενά της πορώδους επιφάνειας είτε με οστική εναπόθεση πάνω σε μια επιφάνεια που είναι αδρή ή έχει υποστεί επεξεργασία σε μικροσκοπικό επίπεδο. (rough, textured, grit blasted Ti) Τα

τελευταία 25 χρόνια δεκάδες μελέτες σε ζώα αλλά και η κλινική εμπειρία πλούτισε τις γνώσεις μας για την συμπεριφορά των υλικών αυτών.

- Υλικά

Η οστική διείσδυση έχει αποδειχθεί ότι είναι δυνατή με τη χρήση πολλών υλικών. Έχουν μελετηθεί πορώδεις επιφάνειες από κοβάλτιο-χρώμιο, τιτάνιο, οργανικές ενώσεις, κεραμικά και πλαστικά. Με συγκρίσιμο μέγεθος πόρων και αρχικής σταθερότητας φαίνεται ότι η οστική διείσδυση είναι ανεξάρτητη από το υλικό. Φαίνεται επίσης ότι δεν επηρεάζεται από την τεχνική δημιουργίας των πόρων. Στην κλινική εφαρμογή προτιμούνται τα μέταλλα κυρίως λόγω της μεγαλύτερης τους σκληρότητας και μηχανικής αντοχής (*Pidhorz LE & Urban RM 1993, Engh CA & Hooten JP, 1995*)




ΕΙΚΟΝΑ 31. Μεταλλικά κοπέλια από τιτάνιο και ένθετα από πολυαιθυλένιο

- Μέγεθος των πόρων

Αν και η οστική διείσδυση είναι εμφανής και με πόρους μικρότερους από 50μm, οι ιδανικές διαστάσεις βρίσκονται μεταξύ 100 και 500μm. Σε αυτή την κλίμακα μεγεθών η οστική αντίδραση είναι συνεχής, ταχύτερη και η αναπτυσσόμενη αντοχή μεγαλύτερη. Με μεγαλύτερους πόρους η σταθεροποίηση είναι βραδύτερη. Με πόρους μεγαλύτερους του ενός χιλιοστού υπάρχει αυξημένη συχνότητα δημιουργίας ινώδους συνδετικού ιστού.

Μια άλλη παράμετρος είναι ο βαθμός πορωτικότητας της επιφάνειας το ποσοστό δηλαδή των πόρων ή των κενών χώρων που υπάρχει στην επιφάνεια. Τα υλικά

που σήμερα χρησιμοποιούνται έχουν πορωτικότητα γύρω στο 30-50% με την εξαίρεση του wire mesh και του σπογγώδους τανταλίου. (Bobynd JD & Tanzer M, 1999) Τέλος η ύπαρξη το μέγεθος και ο αριθμός πόρων που συνδέουν μεταξύ τους πόρους μιας επιφάνειας αποτελούν επίσης σημαντικό παράγοντα. Όπως θα δούμε αναλυτικότερα παρακάτω αυτό αποτελεί μια από τις σχεδιαστικές ιδιαιτερότητες του σπογγώδους τανταλίου το οποίο σε αντίθεση με τις παραδοσιακές επιφάνειες αποτελεί στην ουσία ένα χωροδικτύωμα παρά μια μέθοδο επεξεργασίας της διεπιφάνειας .



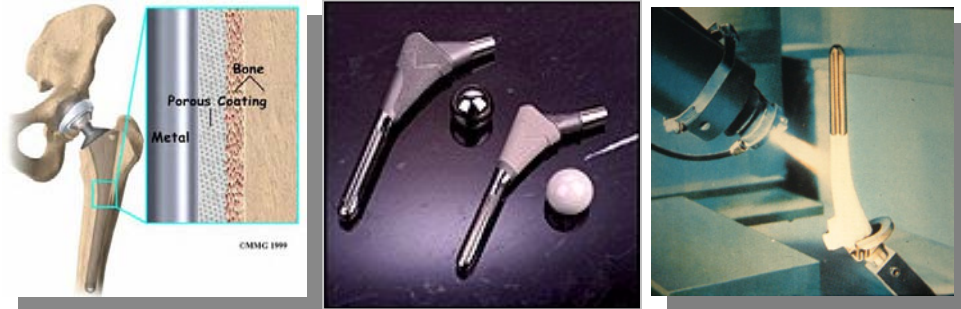ΕΙΚΟΝΑ 32. Κυπέλλο με πορώδη επιφάνεια από συμπιεσμένα συρμάτια (wire mesh) αριστερά, και μικροσκοπική δομή του ίδιου υλικού δεξιά

- Επικάλυψη με οργανικές ενώσεις (Bioactive ceramics)

Έχουν κατασκευαστεί τεχνητά φωσφορικά άλατα του ασβεστίου (υδροξυαπατίτης – TCP) τα οποία χρησιμοποιούνται σαν ουσίες οστεοεπαγωγικές για την ενίσχυση της οστικής διείσδυσης στις διεπιφάνειες υλικού-οστού. Οι ουσίες αυτές χρησιμοποιούνται με δύο τρόπους: Είτε σαν επικάλυψη λείων υλικών με HA είτε σαν επικάλυψη πορωδών υλικών με HA ή μίγματα HA-TCP. Στην πρώτη περίπτωση η δράση τους εναπόκειται στις φυσικοχημικές δυνάμεις που αναπτύσσονται μεταξύ οστού και HA ενώ στη δεύτερη στις οστεοεπαγωγικές ιδιότητες του HA έχουν σαν αποτέλεσμα τόσο την ενίσχυση του φαινομένου της οστικής διείσδυσης όσο και την επιτάχυνσή του. (Soballe et al 1992, Geesink RGT. 1990)

Οι ουσίες αυτές προσκολλώνται στις επιφάνειες των υλικών με plasma deposition process . Το τιτάνιο προτιμάται από τα κράματα κοβαλτίου χρωμίου σαν υπόστρωμα λόγω της υψηλότερης χημικής του συγγένειας με τον HA. Τόσο

τα πειραματικά δεδομένα όσο και οι κλινικές μελέτες με τη χρήση HA έχουν δώσει ενθαρρυντικά αποτελέσματα. Παράλληλα έχουν συνδεθεί με προβλήματα όπως η αντοχή της συνδεσης HA – μετάλλου, η φθορά τύπου τρίτου σώματος και η οστεόλυση (*Morscher EW et al, 1998, Capello WN, D'Antonio JA, 1998*)



EIKONA 33. Α. Σχηματική απεικόνιση της διεπιφάνειας με υλικά με επικάλυψη HA. Β. Στελεοί με και χωρίς επικάλυψη. Γ. Plasma deposition process

- Αρχική σταθερότητα και επαφή

Είναι γενικά παραδεκτό ότι η κίνηση του εμφυτεύματος σε σχέση με το οστόν έχει αρνητική επίδραση στην ανάπτυξη νέου οστού και δημιουργεί προϋποθέσεις για την ανάπτυξη ινώδους συνδετικού ιστού. Τα όρια μεταξύ «θετικής» (οστική διείσδυση) και «αρνητικής» (ινώδης ιστός) μικροκίνησης δεν είναι απολύτως διευκρινισμένα. Υπάρχουν κάποιες μελέτες που τα τοποθετούν γύρω στα 50-100 μm (*Pilliar RM 1986, Bragdon et al 1993*)

- Απόσταση υλικού-οστού

Η στενή επαφή υλικού οστού είναι απαραίτητη για την ανάπτυξη διείσδυσης. Τα κενά μεταξύ τους μπορεί να οδηγήσουν σε αποτυχία και ανάπτυξη ινώδους ιστού. Και εδώ τα όρια των αποστάσεων που μπορεί να καλυφθούν και η επίδραση της φύσης του υλικού δεν είναι διευκρινισμένα. Αν και στην κλινική πράξη συχνά τόσο η αρχική σταθερότητα όσο και η εξάλειψη των κενών μεταξύ των υλικών είναι προβλήματα που συχνά εμφανίζονται, τα πειραματικά δεδομένα δεν δίνουν επαρκείς απαντήσεις. Η ύπαρξη κενών μεταξύ οστού και υλικού επηρεάζει αρνητικά την οστική διείσδυση. Η επίτευξη σταθερότητας και άμεσης και συνεχούς επαφής οστού υλικού στη διεπιφάνεια αποτελεί κομβικό παράγοντα για την ενσωμάτωση του εμφυτεύματος. (*Sandborn PM et al, 1998, Bobyn et al 1981*)

- Μηχανική αντοχή της πορώδους επικάλυψης.

Η αντοχή της επιφάνειας επαφής πόρων υλικού είναι πολύ σημαντική για τη μακροβιότητα του εμφυτεύματος. Η αποκόλληση των πόρων από την επιφάνεια της πρόθεσης μπορεί να οδηγήσει στην απώλεια της μηχανικής αντοχής του εμφυτεύματος, στην δημιουργία ελεύθερων σωματιδίων που οδηγούν σε οστεόλυση ή στην είσοδο σωματιδίων στην αρθρική επιφάνεια και στη δημιουργία φθοράς τύπου τρίτου σώματος και οστεόλυση (*Davey JR et al 1988, Bloebaum RD et al, 1994*)

- Παράκαμψη φορτίων

Με τη χρήση υλικών με υψηλό συντελεστή ακαμψίας έχει παρατηρηθεί το φαινόμενο της παράκαμψης φορτίων που οδηγεί σε απώλεια οστού και οστεοπενία στο κεντρικό μηριαίο. Αν και υπάρχουν επιφυλάξεις για την κλινική σημασία του φαινομένου μακροπρόθεσμα, επί μακρόν θεωρήθηκε ότι υπονομεύει την επιβίωση των ΟΑΙ χωρίς τσιμέντο. (*Karachalios & Tsatsaronis 2004*)

Σήμερα οι στείλεοι από τιτάνιο και κράματα τιτανίου χρησιμοποιούνται όλο και συχνότερα ανάμεσα στα άλλα επειδή ο συντελεστής ελαστικότητας του υλικού πλησιάζει περισσότερο αυτόν του οστού καθώς είναι μακράν ελαστικότερο από τα κράματα χάλυβα και κοβαλτίου χρωμίου. (*Head WC et al, 1995, Glassman AH et al 2006*)

Το φαινόμενο της παράκαμψης φορτίων έχει μελετηθεί κυρίως σε ότι αφορά τους μηριαίους στείλεους και λιγότερο τα κυπέλια. Παρότι το σφαιρικό σχήμα των κυπελίων έχει σαν συνέπεια την ομαλότερη κατανομή φορτίων, η διαφορά του συντελεστή ελαστικότητας και ο τρόπος φόρτισης της ΟΑΙ φαίνεται πως δημιουργεί αποφόρτιση πίσω από τον θόλο του κυπελίου και οστεοπενία μεταφέροντας φορτία κυρίως στην περιφέρεια μέσω του δακτυλίου. Πολύ λίγες εργασίες αναφέρονται στο φαινόμενο αυτό κυρίως λόγω της δυσχέρειας αξιολόγησης της οστικής πυκνότητας πίσω από την κοτύλη με παραδοσιακές απεικονιστικές μεθόδους. Σε μία εργασία οι Wright et al επιβεβαίωσαν το φαινόμενο με αξονική τομογραφία και ειδικό λογισμικό για την μέτρηση της οστικής πυκνότητας μετά από εμφύτευση κοτυλών τιτανίου. Η χρήση υλικών με μεγαλύτερο συντελεστή ελαστικότητας μπορεί να μειώσει την

οστεοπενία πίσω από το θόλο του κυπελίου και να βελτιώσει την οστική δεισδυση και την ενσωμάτωση του υλικού. Η κοτύλη που χρησιμοποιήσαμε και αποτελεί το αντικείμενο μελέτης της παρούσας εργασίας έχει συντελεστή ελαστικότητας παρόμοιο με τον συντελεστή ελαστικότητας του σπογγώδους οστού και ενδεχομένως, σύμφωνα με ευρήματα που θα αναλυθούν στη συνέχεια , εξαλείφει τις αρνητικές συνέπειες της παράκαμψης φορτίων.

Επιλογή εμφυτευμάτων στην ΟΑΙ χωρίς τσιμέντο

Η επιλογή των εμφυτευμάτων αποτελεί μια πολύπλοκη διαδικασία καθώς υπάρχει σήμερα μια μεγάλη ποικιλία υλικών με διαφορές στο σχεδιασμό στη μεταλλουργία και τα χαρακτηριστικά τριβής. Τα περισσότερα από αυτά ενσωματώνουν σχεδιαστικές αρχές που έχουν δοκιμαστεί στην πράξη η επιλογή όμως γίνεται πολύ δύσκολη όχι μόνο λόγω της πολυποικιλότητας αλλά και από άλλους παράγοντες Συνοπτικά στην επιλογή υλικών ο χειρουργός θα πρέπει να λαμβάνει υπόψη του:

- Την ύπαρξη βιβλιογραφικής τεκμηρίωσης των κλινικών αποτελεσμάτων της πρόθεσης. Δυστυχώς σε πολλές περιπτώσεις οι κατασκευαστές τροποποιούν ή αποσύρουν τις προθέσεις πολύ πριν την ύπαρξη επαρκών αποδείξεων. Σ αυτή την περίπτωση η επιλογή πρέπει να γίνεται με την προσεκτική αξιολόγηση των επιμέρους χαρακτηριστικών των προθέσεων και την αποτελεσματικότητα των λύσεων σε παρόμοιες σχεδιαστικές προτάσεις
- Την εμπειρία του και την εκπαίδευση του καθώς η τεχνική ακρίβεια στην τοποθέτηση μιας πρόθεσης είναι τουλάχιστον εξίσου σημαντική με τα χαρακτηριστικά της
- Το προφίλ του ασθενούς. Έχουν αναγνωριστεί σημαντικές διαφορές στην ανατομία του μηριαίου πχ, που επιβάλουν συχνά διαφορετικές λύσεις. Είναι επίσης γνωστό ότι η υποκείμενη νόσος επηρεάζει σημαντικά την επιβίωση ανάλογα και με την επιλογή του υλικού.

Σε ότι αφορά την επιλογή ανάλογα με το σχεδιασμό μπορεί κανείς σήμερα να δημιουργήσει με βάση τα παραπάνω κριτήρια ένα μεγάλο αριθμό

συνδυασμών επιλέγοντας ανεξάρτητα τον μηριαίο στείλεό, την κοτύλη και το μέγεθος και το είδος των επιφανειών τριβής:

- Μηριαίος Στείλεός

Κατά τη διάρκεια των τελευταίων τριάντα χρόνων έχουν χρησιμοποιηθεί στείλεοί με διαφορετικές σχεδιαστικές αρχές και μέσα από μια διαδικασία σφάλματος – διόρθωσης σε συνδυασμό με την πρόοδο της μεταλλουργίας σήμερα φαίνεται πως έχουν γίνει κατανοητές οι βασικές προϋποθέσεις για την επιβίωση του στείλεού .

Η ελαστικότητα του στείλεού και το υλικό , η έκταση της επικάλυψης του με πορώδη επιφάνεια, το είδος της επιφάνειας και η μηχανική της αντοχή, το σχήμα, η γεωμετρία του και ο τρόπος εφαρμογής στη μετάφυση του μηριαίου, είναι παράγοντες που επηρεάζουν την συμπεριφορά του στείλεού και την επιβίωση του.

Στη σημερινή εποχή και με βάση την εμπειρία από τη χρήση ενός μεγάλου αριθμού σχεδιαστικών προτάσεων με διαφορετικές φιλοσοφίες βρίσκονται σε χρήση στείλεοί που έχουν σημαντικές διαφορές όσον αφορά το σχεδιασμό και τη φιλοσοφία τους με κοινό ωστόσο χαρακτηριστικό την επιτυχή χρήση με αποτελέσματα που σε ορισμένες περιπτώσεις ξεπερνούν την εικοσαετία.

Πίνακας 6 Κατηγορίες στείλεών χωρίς τσιμέντο ανάλογα με το σχεδιασμό

Πλήρης επικάλυψη Fully porous coated	Πλήρης επικάλυψη με πόρους, στήριξη κυρίως στη διαφυση
Επικάλυψη κεντρικά Proximal coated	Επικάλυψη περιμετρικά στην μεταφυσιακή ζώνη Στήριξη στη μετάφυση
Επικάλυψη με υδροξυ- απατίτη HA coated	Επικάλυψη με HA κεντρικά ή πλήρως ανάλογα με τον κατασκευαστή
Τραπεζοειδή Tapered	Τραπεζοειδής διαμόρφωση της μεταφυσιακής ζώνης σε 2 ή 3 διαστάσεις . Στήριξη στη μετάφυση
Ενσφηνούμενα Press fit	Σφηνοειδές σχήμα ενσφήνωση, πολλά κοινά με τα τραπεζοειδή

Συναρμολογούμενο Modular	Μεγάλη επιλογή διαμορφώσεων ανάλογα με την ανατομία. Στήριξη κεντρικά ή/και περιφερικά
Κατά παραγγελία Custom made	Διαμόρφωση με CAD-CAM συστήματα με βάση τρισδιάστατη απεικόνιση του μηρού

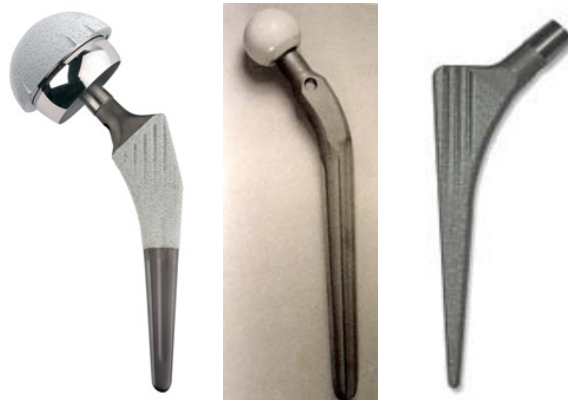
Πίνακας 7 Πορώδεις επιφάνειες στελλεών

Πορώδης επιφάνεια	Υλικό-μέθοδος	Παράδειγμα
Σφαιρίδια (beads-ingrowth)	Σφαιρίδια επικολλημένα σε Ti ή CoCr. Πόροι 30-40%	Tri-Lock, Profile
Ίνες (Fiber –metal –ingrowth)	Ίνιδια Ti επικολλημένα στο υπόστρωμα Πόροι 50-60%	Anatomic
Plasma Spray (ongrowth)	Σκόνη επικολλημένη με χρήση φλόγιστρου Πόροι 100-1000 μm	Taperlock
Grit blasted (on growth)	Διάφορες τεχνικές , δημιουργία αδρής επιφάνειας Ti με πόρους 4-6 μm	Protasul-100
Σπογγώδες Ταντάλιο (TMT) ⁺	Χωροδικτύωμα, πόροι στο σύνολο του υλικού 60-80%	Σε κλινικές δοκιμές
Υδροξυαπατίτης * (εξαρτάται από το υπόστρωμα)	Ανάλογα με τον κατασκευαστή, πάχος 30μm	Omnifit

- **ο υδροξυαπατίτης είναι επικάλυψη με οστεοεπαγωγική δράση που εφαρμόζεται σε πορώδη επιφάνεια*
- ** Το σπογγώδες ταντάλιο αποτελεί υλικό με πόρους σε όλο του το πάχος και γεωμετρική δομή παρόμοια με το σπογγώδες οστόν*

Η κατάταξη των διαφόρων σχεδιαστικών προτάσεων είναι εξαιρετικά πολύπλοκη καθώς στον παραπάνω πίνακα δεν περιλαμβάνονται σημαντικοί

παράγοντες που σχετίζονται με το είδος του υλικού (τιτάνιο ή κοβάλτιο χρώμιο) το είδος της πορώδους επιφάνειας ενώ υπάρχουν σχεδιαστικές επικαλύψεις καθώς για παράδειγμα ένας στειλεός με επικάλυψη HA μπορεί να είναι πλήρως ή μερικώς πορώδης, κυλινδρικός ή σφηνοειδής, κοκ. (*Head WC et al, 1995, Glassman AH et al 2006*) Η αναλυτική παρουσίαση των στειλεών αυτών ξεφεύγει από τους στόχους της παρούσας εργασίας. Σε κάθε περίπτωση όπως αναφέρθηκε όλοι οι παραπάνω στειλεοί στις σύγχρονές τους εκδοχές φαίνεται πως έχουν ξεπεράσει τις σχεδιαστικές τους αδυναμίες. Παρόλο που έχουν προταθεί μια σειρά από ενδείξεις και αντενδείξεις σε ότι αφορά την επιλογή του στειλεού με βάση το προφίλ του ασθενούς, την ηλικία, το επίπεδο της δραστηριότητας, την υποκείμενη νόσο και τη γεωμετρία του μηριαίου, ακόμη και σήμερα η επιλογή του στειλεού για τη μεγάλη πλειοψηφία των ασθενών γίνεται με βάση την εμπειρία και την εκπαίδευση του χειρουργού.



ΕΙΚΟΝΑ 34. Μηριαίοι στειλεοί χωρίς τσιμέντο.

- Κοτύλη

Αν και όπως και με το μηριαίο στειλεό, οι κοτύλες χωρίς τσιμέντο ιστορικά προηγήθηκαν η χρήση τους μειώθηκε με την εισαγωγή της ΟΑΙ με τσιμέντο από τον Charnley. Καθώς όμως όπως αποδείχθηκε στη συνέχεια η χρήση του τσιμέντου στην κοτύλη δεν είχε τα προσδοκώμενα αποτελέσματα μετά τη δεκαετία και καθώς παράλληλα η εξέλιξη του σχεδιασμού των κυπελίων χωρίς τσιμέντο βελτιώθηκε αισθητά η χρήση τους ξανάγινε δημοφιλής. Αν και δεν στερούνται προβλημάτων και αδυναμιών τείνουν σήμερα να κυριαρχήσουν.

Ο Morsher κατέταξε τις κοτύλες χωρίς τσιμέντο που έχουν χρησιμοποιηθεί μέχρι σήμερα σε πέντε κατηγορίες

- i. κυλινδρικές,
- ii. τετράγωνες,
- iii. κωνικές,
- iv. ελλειπτικές βιδωτές και
- v. ημισφαιρικές.

Παρόλο που οι νεώτερες βιδωτές κοτύλες με πορώδη επικάλυψη έδωσαν αρκετά καλά αποτελέσματα, οι ημισφαιρικές κοτύλες αποδείχθηκαν οι πιο επιτυχείς και έχουν σχεδόν ολοκληρωτικά κυριαρχήσει σήμερα.

Σχεδόν όλα τα κυπέλια που χρησιμοποιούνται σήμερα είναι ημισφαιρικά ή ελαφρώς ελλειπτικά με πορώδη επιφάνεια. Τα είδη και οι τεχνικές διαμόρφωσης των πόρων είναι πρακτικά ίδιες με αυτές των σπειρών. Όπως και στους σπειρούς διατίθενται κυπέλια από κοβάλτιο χρώμιο, τιτάνιο και κράματα τιτανίου. Συνήθως ένα σύγχρονο κυπέλιο αποτελείται από ένα ημισφαιρικό μεταλλικό κέλυφος με οπές για βίδες μέσα στο οποίο εφαρμόζεται ένα δεύτερο κυπέλιο κατασκευασμένο από το υλικό τριβής το οποίο είναι συνήθως πολυαιθυλένιο μπορεί όμως να είναι μέταλλο ή κεραμικό.

Ο βασικός και σημαντικότερος παράγοντας για την ανάπτυξη οστικής διείσδυσης και ενσωμάτωσης είναι η επίτευξη σταθερότητας και επαφής διεπιφάνειας οστού – υλικού. Έχουν αναπτυχθεί διάφορες μέθοδοι για την εκπλήρωση αυτού του στόχου. Στην πρώτη γενεά κυπελίων η προετοιμασία της κοτύλης γινόταν με γλύφανα ίδιας διαμέτρου με το εμφύτευμα και η σταθερότητα επιτυγχανόταν με τη χρήση βιδών ή αιχμών και αντιστροφικών προεκβολών ενσωματωμένων στο κυπέλιο. (*Adler E, 1992*)

Σταδιακά η μέθοδος αντικαταστάθηκε από την τεχνική ενσφήνωσης κατά την οποία η κοτύλη προετοιμάζεται με γλύφανα 1-2mm μικρότερα σε διάμετρο από το εμφύτευμα το οποίο στη συνέχεια σταθεροποιείται με ενσφήνωση. Η χρήση ή όχι συμπληρωματικής σταθεροποίησης με βίδες αποτελεί ένα θέμα ανοικτό προς συζήτηση καθώς υπάρχουν οι υποστηρικτές της χρήσης τους σε κάθε περίπτωση και οι αντιφρονούντες που την προτείνουν σε

περιπτώσεις δυνητικής ή πραγματικής αστάθειας κατά την εμφύτευση. (*Thanner J et al 1999*)

Όπως προαναφέρθηκε οι ημισφαιρικές κοτύλες δεν στερούνται προβλημάτων και στη διάρκεια των ετών έχουν εντοπιστεί μηχανισμοί αποτυχίας που σχετίζονται με τα σχεδιαστικά χαρακτηριστικά τους και τις τεχνικές εμφύτευσης και την παραγωγή υλικών φθοράς. (*Barrack et al, 1996*) Η χρήση ένθετων κυπελίων από πολυαιθυλένιο αν και προσφέρει πλεονεκτήματα που αφορούν τόσο στην ευκολότερη τοποθέτηση του μεταλλικού κυπελίου και τη σταθεροποίηση του όσο και στην δυνατότητα αλλαγής του πολυαιθυλενίου, παράλληλα όμως δημιουργεί πολλά προβλήματα που σχετίζονται με αδυναμίες του μηχανισμού ασφάλισης του πολυαιθυλενίου και την εμφάνιση μικροκίνησης μεταξύ των επιφανειών μετάλλου-πολυαιθυλενίου. (*Hamilton WG, 2007*)

Το σημαντικότερο πρόβλημα αποτελεί η εμφάνιση σημαντικής φθοράς του πολυαιθυλενίου. Ο ρυθμός φθοράς του πολυαιθυλενίου σε ημισφαιρικές κοτύλες με μεταλλικό κέλυφος είναι σημαντικά υψηλότερος από το ρυθμό των κοτυλών από πολυαιθυλένιο με τσιμέντο. Ο μέσος ρυθμός φθοράς του πολυαιθυλενίου είναι 0.10 έως 0,25 mm στις ημισφαιρικές κοτύλες με μεταλλικό κέλυφος και 0,07 έως 0.15 mm το χρόνο για τις κοτύλες αμιγώς από πολυαιθυλένιο που εμφυτεύεται με τσιμέντο. Η διαφορά αυτή έχει αποδοθεί σε διάφορους παράγοντες


- I. Το μικρό πάχος του ένθετου πολυαιθυλενίου στις κοτύλες πρώτης γενεάς,. Έχει αναγνωριστεί πως όταν το πάχος του πολυαιθυλενίου είναι < 6 mm ο ρυθμός φθοράς του είναι μεγαλύτερος
- II. Η εμφάνιση μικροκίνησης μεταξύ μετάλλου πλαστικού που σε συνδυασμό με την παρουσία μικροπροεξοχών δημιουργούν φθορά στην διεπιφάνεια μετάλλου- ενθέτου. Πολλοί από τους μηχανισμούς ασφάλισης στα κυπέλια πρώτης γενεάς αποδείχθηκαν ανεπαρκείς ενώ διαπιστώθηκε ότι η μη λείανση της επιφάνειας του μετάλλου και η ύπαρξη οπών για τις βίδες δημιουργούσαν επιφάνειες τριβής και φθοράς και επέτρεπαν την είσοδο των προϊόντων φθοράς στην διεπιφάνεια οστού – μετάλλου και επιτάχυναν την οστεόλυση. Η μικροκίνηση όχι μόνο προκαλεί σ αυτές τις συνθήκες φθορά του πολυαιθυλενίου αλλά

και ένα μηχανισμό υδραυλικής αντλίας που οδηγεί υπό πίεση αρθρικό υγρό πλούσιο σε μικροσωματίδια δια των οπών του κυπελίου στην διεπιφάνεια οστού μετάλλου. Ο μηχανισμός αυτός είναι υπεύθυνος για καταστροφικές αποτυχίες δημιουργώντας ένα ειδικό τύπο οστεόλυσης τύπου μπαλονιού που προχωρά ταχύτατα.

- III. η χρήση κεφαλών μεγάλης διαμέτρου σε συνδυασμό με μικρό πάχος πολυαιθυλενίου.
- IV. Η αντοχή του πολυαιθυλενίου. Οι μέθοδοι κατασκευής, αποστείρωσης και αποθήκευσης του ένθετου επηρεάζουν την αντοχή του στη φθορά (Από: Peters CL & Miller MD in *The ADULT HIP* pp 946-965)

Η χρήση των ημισφαιρικών κοτυλών με ένθετο πολυαιθυλενίου προσφέρουν σημαντικά πλεονεκτήματα και πολύ καλά αποτελέσματα, παρόλα αυτά η χρήση τους συνοδεύτηκε από αυξημένα ποσοστά οστεόλυσης και, όχι σπάνια, καταστροφικές αποτυχίες. Η αναγνώριση των αδυναμιών της πρώτης γενεάς επέτρεψε την αντιμετώπιση πολλών από αυτές όμως η έρευνα και η ανάπτυξη συνεχίζεται.

Η κοτύλη που αποτελεί το αντικείμενο αυτής της μελέτης αποτελεί μια τέτοια προσπάθεια. Ενσωματώνει μια σειρά από καινοτομίες που αφορούν τόσο στην διεπιφάνεια οστού μετάλλου όσο και στα χαρακτηριστικά που αφορούν στο σχήμα του εμφυτεύματος και της ενσωμάτωσης του πολυαιθυλενίου. Τα χαρακτηριστικά της και τα θεωρητικά της πλεονεκτήματα και μειονεκτήματα θα συζητηθούν αναλυτικά σε επόμενο κεφάλαιο.



ΕΙΚΟΝΑ 35. Εκτεταμένη φθορά κυπελίων.

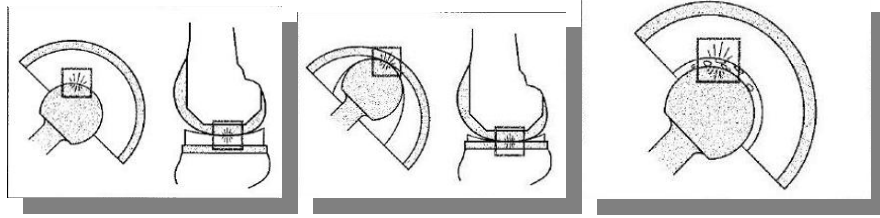
- Επιφάνειες Τριβής

Η επιλογή των επιφανειών της άρθρωσης, των επιφανειών τριβής, γίνεται με βάση δύο στόχους. Την ελαχιστοποίηση της τριβής των επιφανειών άρα και των ροπών περιστροφής που μεταφέρονται στις επιφάνειες επαφής υλικού οστού και κυρίως, στην ελαχιστοποίηση των προϊόντων φθοράς από την τριβή που όπως έχει διαπιστωθεί στο μεταξύ μπορεί να υπονομεύσουν την επιβίωση της ΟΑΙ με διάφορους μηχανισμούς ή μπορεί να δημιουργήσουν δυνητικά σοβαρές τοπικές και συστηματικές αντιδράσεις (*Campbell P et al, 2004*).

Τρεις μηχανισμοί φθοράς έχουν αναγνωριστεί σε μία ομαλά λειτουργούσα ολική:

- Αποτριβή (adhesion). Προϊόντα φθοράς παράγονται από την κίνηση υπό φορτίο μεταξύ δύο επιφανειών με διαφορετική αντοχή.
- Απόξεση (abrasion). Η σκληρότερη επιφάνεια προκαλεί απόσπαση υλικού από την επιφάνεια του πιο μαλακού υλικού.
- Καταπόνηση (fatigue). Οι δυνάμεις τριβής ξεπερνούν την μηχανική αντοχή και προκαλούν μικρό-ρήγματα και σταδιακή καταστροφή.

Πέρα από τα προϊόντα τριβής στην επιφάνεια τριβής μπορεί να εμφανιστούν φαινόμενα παραγωγής προϊόντων φθοράς και από άλλες πηγές. Έτσι κατά περίπτωση η φθορά μπορεί να προέρχεται α) από την τριβή των επιφανειών επαφής με τους μηχανισμούς που αναφέρθηκαν προηγουμένως, β) από την τριβή της επιφάνειας επαφής με μια δευτερεύουσα , πχ με το μεταλλικό κέλυφος μετά από πλήρη φθορά του πολυαιθυλενίου. γ) από την παρεμβολή τρίτου σώματος ανάμεσα στις επιφάνειες επαφής δ) από την προστριβή δευτερευόντων επιφανειών μεταξύ τους όπως σε πρόσκρουση του αυχένα του στείλεου με το χείλος του κυπελίου και ε) από την εμφάνιση μικροκίνησης και φθοράς σε επιφάνειες όπως η διεπιφάνεια μετάλλου πολυαιθυλενίου (backside wear) ή η σύνδεση μεταξύ της κεφαλής και του αυχένα του μηριαίου.



ΕΙΚΟΝΑ 36. Μηχανισμοί φθοράς σε επιφάνειες μέταλλου-πολυαιθυλενίου. Α. Αποτριβή. Β. Τριβή με δευτερεύουσα επιφάνεια. Γ. Φθορά από παρεμβολή τρίτου σώματος.

Ανάλογα με το ζεύγος υλικών τριβής επιδρούν διαφορετικοί μηχανισμοί και ποικίλει η έκταση της φθοράς και τα επακόλουθα της. (Από: *Wimmer MA in The ADULT HIP pp 215-224*)

Ιστορικά ο πρώτος συνδυασμός ήταν μέταλλο σε μέταλλο (MOM) για να ακολουθήσει ο συνδυασμός που ακόμα και σήμερα κυριαρχεί , ο συνδυασμός δηλαδή πολυαιθυλενίου στην κοτύλη με μέταλλο στην κεφαλή (POM). Κεραμικά υλικά χρησιμοποιήθηκαν από νωρίς και εξακολουθούν να χρησιμοποιούνται, κυρίως στην Ευρώπη, είτε κεραμικά από αλουμίνα είτε από ζirkόνιο.(COC). Εξαιρετικά δημοφιλής έγινε με τα χρόνια ο συνδυασμός πολυαιθυλενίου-κεραμικού (POC) ενώ τα τελευταία χρόνια οι MOM ΟΑΙ επανέρχονται με βελτιωμένα υλικά συγκεκριμένα πλεονεκτήματα αλλά και σημαντικές επιφυλάξεις σχετικά με την τοξικότητα των ιόντων μετάλλου που απελευθερώνουν. (*Cobb AG, Schmalzreid TP, 2006*)


Το κλασικό ζεύγος τριβής είναι πολυαιθυλένιο σε μέταλλο συνδυασμός που πρώτο-χρησιμοποιήθηκε από τον Charnley μετά από μια θορυβώδη αποτυχία με τη χρήση Τεφλόν. Το κύριο πρόβλημα του συνδυασμού είναι η παραγωγή προϊόντων φθοράς από την επιφάνεια του πολυαιθυλενίου τα οποία όπως αποδείχθηκε στην συνέχεια προκαλούν την έναρξη της οστεόλυσης, της απορρόφησης του οστού, με αποτέλεσμα χαλάρωση των υλικών και όχι σπάνια καταστροφικές συνέπειες. Η έναρξη, ο ρυθμός και η έκταση της οστεόλυσης εξαρτάται μεταξύ άλλων από το μέγεθος και τον αριθμό των προϊόντων φθοράς του πολυαιθυλενίου. (*Heisel C, Silva M, 2004*)

Η χαλάρωση των υλικών σαν συνέπεια της φθοράς του πολυαιθυλενίου αποτελεί τον πιο κοινό μηχανισμό αποτυχίας ΟΑΙ με POM ειδικά μετά την εισαγωγή των ημισφαιρικών κυπελίων χωρίς τσιμέντο που όπως αναφέρθηκε παραπάνω ενοχοποιούνται για σημαντικότερη φθορά από ότι τα κυπέλια

πολυαιθυλενίου με τσιμέντο. Παρότι μια σειρά από προβλήματα που είχαν να κάνουν με σχεδιαστικές αδυναμίες του μεταλλικού κελύφους και του πλαστικού ένθετου αναγνωρίστηκαν και αντιμετωπίστηκαν, το πρόβλημα παραμένει και οδήγησε στην έρευνα για βελτίωση των χαρακτηριστικών του πολυαιθυλενίου αφενός και στη χρήση εναλλακτικών ζευγών τριβής. Η αντικατάσταση της μεταλλικής κεφαλής από κεραμικό υλικό POC μειώνει σημαντικά τα προϊόντα τριβής χάρη στις ιδιότητες του κεραμικού και έχει σήμερα διαδοθεί αρκετά. *(Williams S et al, 2003)*. Σε ότι αφορά τα χαρακτηριστικά τριβής του πολυαιθυλενίου τα τελευταία χρόνια έχουν εισαχθεί σε χρήση ένθετα από πολυαιθυλένιο με υπέρ-υψηλό μοριακό βάρος που κατασκευάζονται με πολυμερισμό με τη χρήση ακτινοβολίας, θερμική επεξεργασία και στη συνέχεια αποστείρωση. Αν και η διαδικασία παραγωγής διαφέρει όπως διαφέρουν και τα ειδικά χαρακτηριστικά των νέων ένθετων ανάλογα με τον κατασκευαστή, τα βασικά βήματα είναι παρόμοια. *(Harris WH & Muratoglu OK, 2005)* Η αναλυτική παρουσίαση των μεθόδων παραγωγής ξεφεύγει από το στόχο αυτής της εργασίας κοινό χαρακτηριστικό των υπέρ-πολυμερών είναι ωστόσο η μεγάλη αντίσταση στην τριβή και η παραγωγή πολύ μικρότερων ποσοτήτων μικροσωματιδίων φθοράς στο εργαστήριο με αντίτιμο την μικρότερη αντοχή σε θραύση και ενδεχομένως την μεγαλύτερη τοξικότητα των σωματιδίων που παράγονται. Τα πρώτα κλινικά αποτελέσματα είναι ενθαρρυντικά και φαίνεται πως επιβεβαιώνουν τα εργαστηριακά ευρήματα, παραμένουν όμως επιφυλάξεις καθώς ο χρόνος κλινικής εφαρμογής δεν έχει ξεπεράσει τη δεκαετία. Μια σειρά από μελέτες ωστόσο αποδεικνύουν πως η γραμμική και η ποσοστιαία φθορά των κυπελίων αυτών είναι πολύ χαμηλότερη από τα παραδοσιακά ένθετα και σε κάθε περίπτωση κάτω από τον ουδό έναρξης της οστεόλυσης. *(Digas G, Kärrholm J, 2007, Leung SB & Egawa H, 2007)*

Το πρόβλημα της οστεόλυσης ανανέωσε το ενδιαφέρον για την χρήση εναλλακτικών επιφανειών. Μεγάλο ενδιαφέρον προκάλεσε και προκαλεί η χρήση μεταλλικών επιφανειών χάρη στα ιδιαίτερα χαρακτηριστικά τους και τις δυνατότητες που παρέχουν για την κατασκευή μεγάλης διαμέτρου κεφαλών που έχουν σαν αποτέλεσμα μεγαλύτερο εύρος κίνησης και μεγαλύτερη σταθερότητα της άρθρωσης. Η βελτίωση των χαρακτηριστικών τους και η πρόοδος της

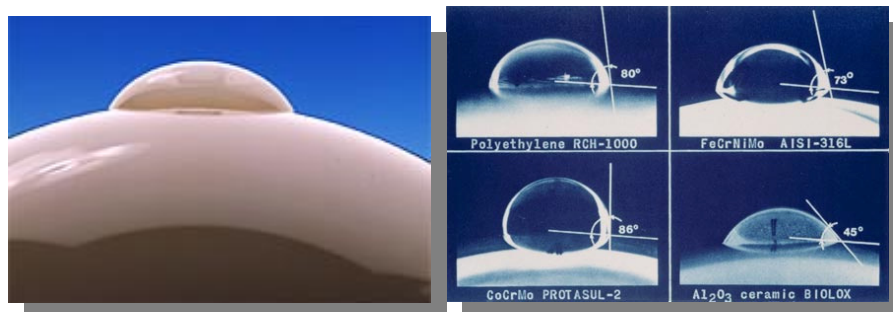μεταλλουργίας προσφέρει σήμερα επιφάνειες με χαμηλότατο συντελεστή τριβής. Παρόλο που MOM αρthroπλαστικές χρησιμοποιούνται συνεχώς για τα τελευταία σαράντα χρόνια και παρόλο που με τα σημερινά δεδομένα φαίνεται πως αποτελούν την απάντηση στο πρόβλημα της οστεόλυσης, η εξάπλωση της χρήσης τους συνοδεύτηκε με ισχυρότατες επιφυλάξεις καθώς είναι άγνωστη η τοπική και συστηματική επίδραση των ιόντων μετάλλου που απελευθερώνονται ειδικά κατά τα πρώτα χρόνια μετά την εμφύτευση και ανιχνεύονται σε μεγάλες συγκεντρώσεις τοπικά, στην κυκλοφορία και στο δικτυοενδοθηλιακό σύστημα. Η πιθανότητα εμφάνισης όγκων δεν έχει επιβεβαιωθεί κλινικά παραμένει όμως ένα σημαντικό ζήτημα που απομένει να διευκρινιστεί. Ένα δεύτερο μειονέκτημα αποτελεί η εμφάνιση αλλεργικών φαινομένων και οστεόλυσης σε ορισμένους ασθενείς, ένα πρόβλημα που η αιτία και η έκταση του επίσης δεν έχει διευκρινιστεί και αναλυθεί πλήρως (*Dumbleton JH et al, 2006, Lohmann CH et al, 2007*)



ΕΙΚΟΝΑ 37. Ζεύγος τριβής MOM. Χαρακτηριστική είναι η μεγάλη διάμετρος της κεφαλής. Δεξιά σχηματική παράσταση της ικανότητας αυτό-στίλβωσης της MOM (self-curing effect) Οι επιφάνειες MOM παρουσιάζουν μείωση των προϊόντων φθοράς με το χρόνο καθώς η τριβή μεταξύ τους λειαίνει περισσότερο τις επιφάνειες. Με τη διαδικασία αυτή είναι δυνατόν να εξαλειφθούν πιθανές ανωμαλίες (γρατσουνιές) που αποτελούν αιτία καταστροφής σε POM ζεύγη

Από πολλά χρόνια χρησιμοποιούνται κεραμικά υλικά σαν επιφάνειες επαφής. Οι COC επιφάνειες επαφής παρουσιάζουν εξαιρετική σκληρότητα και είναι υδρόφιλες με αποτέλεσμα καλύτερα χαρακτηριστικά τριβής και λίπανσης. Η παραγωγή προϊόντων φθοράς είναι ελάχιστη παρόλα αυτά το κεραμικό υλικό

είναι εύθραυστο με αποτέλεσμα εμφάνιση καταγμάτων της κεφαλής (4/100000) και μικροκαταγμάτων στο χείλος της κοτύλης (chipping), (Barrack et al, 2004)



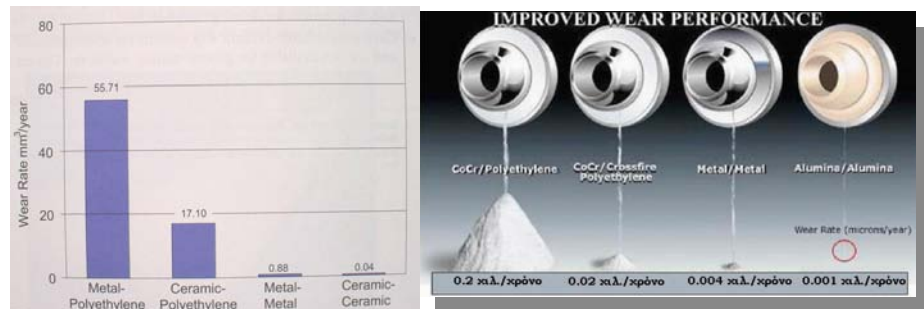ΕΙΚΟΝΑ 38. Μικροφωτογραφίες που δείχνουν την υδρόφιλη συμπεριφορά του κεραμικού υλικού

Πίνακας 8 Πλεονεκτήματα-μειονεκτήματα ζευγών τριβής.

Ζεύγος τριβής	Πλεονεκτήματα	Μειονεκτήματα
Μέταλλο σε πολυαιθυλένιο Κεραμικό σε πολυαιθυλένιο	Εξοικείωση, οπίσθιο χείλος, offset	Μεγάλη φθορά, οστεόλυση
Μέταλλο σε υπερπολυμερισμένο πολυαιθυλένιο	Μείωση φθοράς κάτω από την ουδό οστεόλυσης	Ευθραυστότητα, έλλειψη επαρκών στοιχείων
Μέταλλο σε μέταλλο	Μικρή φθορά, δυνατότητα αυτό-λείανσης, πολύ μεγάλες κεφαλές	Υπερευαισθησία Καρκινογένεση??
Κεραμικό σε Κεραμικό	Ελάχιστα προϊόντα φθοράς Χαμηλός συντελεστής τριβής	Ευθραυστότητα, απαιτητικές τεχνικές τοποθέτησης



ΕΙΚΟΝΑ 39. Οι κεραμικές κεφαλές μπορούν να συνδυαστούν τόσο με κεραμικό όσο και με ένθετο πολυαιθυλενίου



ΕΙΚΟΝΑ 40. Διάγραμμα και σχηματική απεικόνιση του ρυθμού φθοράς ανά ζεύγος τριβής.

Πίνακας 9 Συνιστώμενα ζεύγη τριβής ανάλογα με τη δραστηριότητα και την ηλικία

Επιλογή ασθενών		Επιλογή ζεύγους τριβής	
Επίπεδο δραστηριότητας	Προσδόκιμο επιβίωσης	Κοτύλη	Μηριαία κεφαλή
Χαμηλό	5-10 έτη	πολυαιθυλένιο	μέταλλο
Μέσο	> από 15 έτη	πολυαιθυλένιο	κεραμικό
Υψηλό	> από 15 έτη	μέταλλο	μέταλλο
Υψηλό	> από 15 έτη	κεραμικό	κεραμικό
Υψηλό	> από 15 έτη	Πολυμερισμένο πολυαιθυλένιο	μέταλλο

Κεφάλαιο 4

ΕΠΙΠΛΟΚΕΣ ΟΑΙ

Οι επιπλοκές που σχετίζονται με την ΟΑΙ προέρχονται αφενός από τη χειρουργική επέμβαση και αφετέρου από την συστηματική επιβάρυνση λόγω του χειρουργικού στρες αυτό μπορεί να επιδεινώσει υποκείμενα προβλήματα ή να δημιουργήσει καινούργια σε έναν πληθυσμό σχετικά μεγάλης ηλικίας. Η αντιμετώπιση μετεγχειρητικά των ασθενών με ΟΑΙ απαιτεί μεγάλη προσοχή και εγρήγορση και είναι εξαιρετικά σημαντική η αντιμετώπιση του ασθενούς από μια ιατρική ομάδα πολλών ειδικοτήτων, ικανή να αντιδράσει άμεσα σε πιθανές επιπλοκές.

- Θνησιμότητα

Η θνησιμότητα που σχετίζεται με την ΟΑΙ μπορεί να υποστηριχθεί ασφαλώς ότι είναι σημαντικά μικρότερη από 1%. Σύμφωνα με μία μελέτη η θνησιμότητα σε διάστημα 30 ημερών μετά από ΟΑΙ ήταν 0,29% σε 30174 ολικές αρthroπλαστικές. Το ποσοστό μειώνονταν σταθερά από δεκαετία σε δεκαετία, από 0,94% τη δεκαετία του 70 σε 0,25% το 1980 και 0,15% στις επόμενες δεκαετίες (*Alfonso DT , 2006, Parry M & Wylde V, 2008*)

- Εν τω βάθει φλεβοθρόμβωση (ΕΒΦ)

Αποτελεί την πιο συχνή επιπλοκή μετά από ΟΑΙ με τα ποσοστά εμφάνισης να αγγίζουν το 70% σε ασθενείς που δεν λαμβάνουν προφυλακτική αγωγή. Εμφανίζεται συνηθέστερα μεταξύ 5^{ης} και 10^{ης} μετεγχειρητικής ημέρας αλλά αυξημένος κίνδυνος υπάρχει μέχρι και το τέλος του τρίτου μήνα. (Beksas B & Salvati E, 2006)

Η κλινική διάγνωση της ΕΒΦ είναι πολύ δύσκολη και η καλύτερη απεικονιστική μέθοδος παραμένει η φλεβογραφία παρά τα μειονεκτήματα που παρουσιάζει σαν επεμβατική μέθοδος. Εναλλακτικά χρησιμοποιείται το Triplex των αγγείων παρόλο που η δυνατότητα του για ανίχνευση ΕΒΦ κάτωθεν της ιγνυακής είναι περιορισμένη .

Η προφυλακτική αγωγή περιλαμβάνει μηχανικά μέσα και φαρμακευτικούς παράγοντες.

Στους μηχανικούς παράγοντες πρέπει να συμπεριληφθούν απλά μέσα όπως οι ελαστικές κάλτσες και η γρήγορη κινητοποίηση που εμποδίζουν την φλεβική στάση και πνευματικές αντλίες που εφαρμόζονται στα πέλματα ή τη γαστροκνημία . Αν και φαίνεται πως οι αντλίες μειώνουν τη συχνότητα ΕΒΦ σε 10-20% δεν επιδρούν ιδιαίτερα σε ΕΒΦ κεντρικότερα του γόνατος η οποία ενοχοποιείται κυρίως για την εμφάνιση θανατηφόρας πνευμονικής εμβολής.

Σε ότι αφορά την φαρμακευτική προφύλαξη, τα κουμαρινικά αντιπηκτικά από του στόματος εξακολουθούν να αποτελούν σημείο αναφοράς σε σχέση με την αποτελεσματικότητα. Παρόλα αυτά παρουσιάζουν σημαντικά μειονεκτήματα καθώς απαιτείται συνεχής έλεγχος και προσαρμογή της δόσης για τη διατήρηση της INR μεταξύ 1,8-2. Καθώς υπάρχει πάντα ο κίνδυνος αιμορραγίας. Η χρήση 5000 μονάδων ηπαρίνης ανά οκτάωρο και η χορήγηση ασπιρίνης δεν απέδωσαν τα αναμενόμενα αποτελέσματα.

Οι χαμηλού μοριακού βάρους ηπαρίνες σε υποδόρια χορήγηση έχουν διαδοθεί σαν η προφύλαξη εκλογής σε πολλά κέντρα κυρίως της Ευρώπης. Φαίνεται πως μειώνουν το ποσοστό εμφάνισης ΕΒΦ στο 10.8% ποσοστό συγκρίσιμο με αυτό των κουμαρινικών αντιπηκτικών. Ταυτόχρονα όμως φαίνεται πως παρουσιάζουν ελαφρά αυξημένο κίνδυνο αιμορραγίας. Σε πρόσφατες μεταanalύσεις φαίνεται πως ο συνδυασμός Χαμηλού βάρους ηπαρινών και ελαστικών καλτσών να έχει το χαμηλότερο ποσοστό ΕΒΦ με τα αποτελέσματα της χορήγησης κουμαρινικών να είναι εξίσου θετικά. *(Freedman KB & Brookenthal KR 2000 ,Conduah A et al 2006)*

- Πνευμονική Εμβολή (ΠΕ)

Η ΠΕ είναι η πιο σοβαρή επιπλοκή μετά από ΕΒΦ καθώς μπορεί να αποβεί μοιραία για τον ασθενή

Η διάγνωση της δεν είναι πάντα εύκολη καθώς μοιράζεται τα συμπτώματα της με μια σειρά από καρδιοπνευμονικά νοσήματα . Η συχνότερη κλινική εκδήλωση είναι η δύσπνοια συνοδευόμενη από ταχύπνοια και ταχυκαρδία και πλευριτικό πόνο. Υπόταση και κυάνωση είναι συνήθως ευρήματα μαζικών ΠΕ που απειλούν άμεσα τη ζωή του ασθενούς. Η απεικονιστική μέθοδος εκλογής σύμφωνα με τις σύγχρονες αντιλήψεις είναι η σπειροειδής σάρωση με αξονικό τομογράφο (Spiral CT) που φαίνεται πως έχει μεγαλύτερη ειδικότητα

και ευαισθησία σε σχέση με το παραδοσιακά χρησιμοποιούμενο σπινθηρογράφημα αερισμού αιματώσεως.

Σε ασθενείς με μαζική εμβολή και άμεσο κίνδυνο ή ασθενείς με υψηλό κίνδυνο νέας ΠΕ παρά τη θεραπεία η αντιμετώπιση συνίσταται σε θρομβόλυση ή εμβολεκτομή και τοποθέτηση φίλτρου στην κάτω κοίλη φλέβα.

Σε ασθενείς με μικρότερης έκτασης εμβολή η έναρξη αντιθρομβωτικής αγωγής με ηπαρίνη ή σύμφωνα με νεώτερες απόψεις με χαμηλού μοριακού βάρους ηπαρίνες σε θεραπευτικές δόσεις. (Memtsoudis SG et al 2007)

- Λιπώδης εμβολή (ΛΕ)

Η ΛΕ είναι αποτέλεσμα μικροεμβόλων στους πνεύμονες από λιποσφαίρια που προέρχονται από τον μυελό και διαταράσσουν την διαπερατότητα των τριχοειδών του επιθηλίου των κυψελίδων και προκαλούν σύνδρομο αναπνευστικής δυσχέρειας των ενηλίκων. (ARDS). Συμβαίνει συνήθως κατά τη διάρκεια εμφύτευσης στείλων με τσιμέντο μπορεί όμως να συμβεί και κατά την εμφύτευση υλικών χωρίς τσιμέντο. Ταχύπνοια ταχυκαρδία, υποξία ($P_{aO_2} < 60$ mm Hg), εμφάνιση πετέχιων στην περιοχή του θώρακα και της μασχάλης, υπερπυρεξία ($\Theta > 38.5$ C), αδικαιολόγητη πτώση του αιματοκρίτη και των αιμοπεταλίων και η παρουσία λιποσφαιρίων στα ούρα ή τις πνευμονικές εκκρίσεις, είναι συμπτώματα και εργαστηριακά ευρήματα που πρέπει να αξιολογηθούν αν και δεν είναι πάντα παρόντα. Προσεκτική υποκατάσταση υγρών και ηλεκτρολυτών, διατήρηση του αιματοκρίτη πάνω από 30% και χορήγηση O_2 αποτελούν τα βασικά μέτρα αντιμετώπισης. Όχι σπάνια οι ασθενείς αυτοί μπορεί να χρειαστούν μηχανικό αερισμό μέχρι την αποκατάσταση της αναπνευστικής λειτουργίας. (Paragelopoulos PJ & Karachalios T, 2003)

- Κακώσεις αγγείων και νεύρων

Οι βλάβες των νεύρων είναι σχετικά σπάνιες. Το ποσοστά είναι περίπου 1.3% σε ΟΑΙ και 5,3% σε περιπτώσεις δυσπλαστικών ισχίων. Στο 20% των περιπτώσεων, αφορά βλάβες περισσοτέρων του ενός νεύρου ενώ το νεύρο που πλήττεται συχνότερα είναι το ισχιακό. Σε περιπτώσεις πάρεσης, η ανάνηψη μπορεί να διαρκέσει έως και 21 μήνες. Η επιμήκυνση του άκρου, άμεσες

κακώσεις από τα άγκιστρα, και τα μετεγχειρητικά εξάρθρηματα αποτελεί τους συχνότερους μηχανισμούς κάκωσης. (*Barrack RL, Butler RA. 2003*)

Αν και οι πρόσθιες – έξω προσπελάσεις φέρουν το δυνητικό κίνδυνο κάκωσης του άνω γλουτιαίου νεύρου και η οπίσθια θεωρείται πιο επικίνδυνη για το ισχιακό σε τρεις μελέτες δεν φαίνεται να επηρεάζεται η συχνότητα της κάκωσης νεύρων από την επιλογή της προσπέλασης. (*Ramesh M.et al, 1996*)

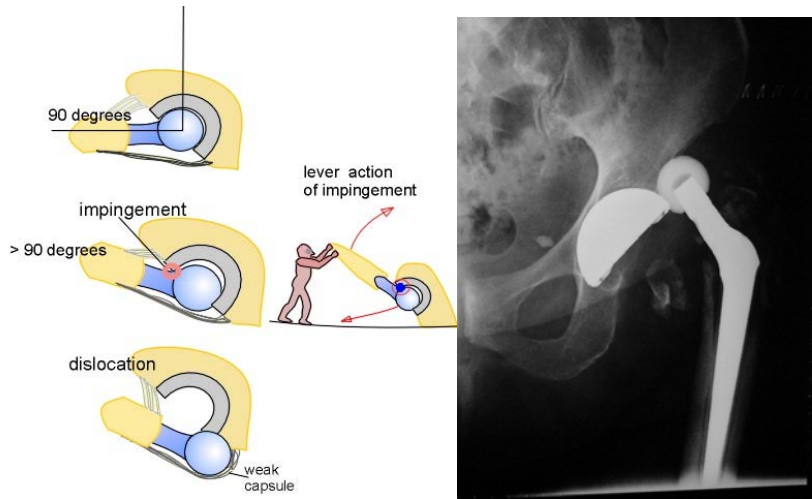
- Κατάγματα του μηριαίου

Το ποσοστό διεγχειρητικών καταγμάτων του μηριαίου αναφέρεται να είναι 0.1-3% σε στείλους με τσιμέντο και από 3-28% με στείλους χωρίς τσιμέντο.

Μετεγχειρητικά τα περιπροσθετικά κατάγματα του μηριαίου απαντώνται σε συχνότητα 1,5 έως 4 % (*Berend ME,2007*)

- Αστάθεια/ εξάρθρημα

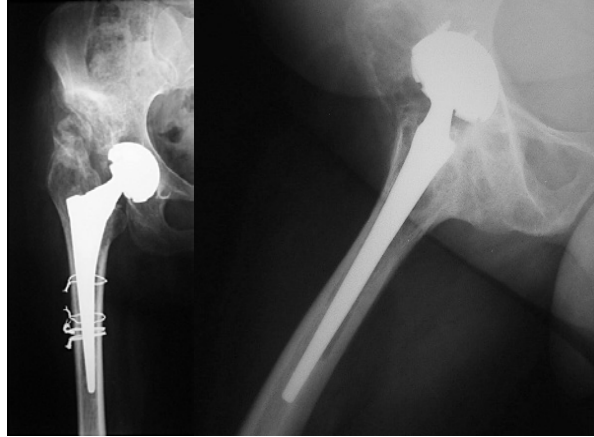
Η συχνότητα κυμαίνεται από 1-10% και το 60-70% από αυτά είναι οπίσθια. Το 40 έως 70% των εξάρθρημάτων εμφανίζεται τον πρώτο μετεγχειρητικό μήνα και η πιθανότητα υποτροπής είναι σαφώς χαμηλότερη σε αυτά από ότι στα εξάρθρηματα που συμβαίνουν μετά το τρίμηνο. Μόλις το 0,4% εμφανίζεται μετά την πενταετία. (*Jolles BM, Zangger P 2003*) Οι τεχνικοί παράγοντες που σχετίζονται με την αστάθεια είναι η προσπέλαση και ο προσανατολισμός των προθέσεων. (*Phillips CB, Barrett JA 2003*). Έτσι η οπίσθια έξω προσπέλαση θεωρείται πως αυξάνει το ποσοστό εξάρθρημάτων . (*Masonis JL & Bourne R 2002*). Η τοποθέτηση της κοτύλης είναι ο σημαντικότερος προγνωστικός παράγοντας. (*Biedermann R & Tonin A,2005*) Με βάση τις μηχανικές παραμέτρους, η χρήση μεγαλύτερων κεφαλών αυξάνει τη σταθερότητα της άρθρωσης. (*Amstutz HC, 2004*)



ΕΙΚΟΝΑ 41. Αριστερά σχηματική παράσταση του μηχανισμού εξάρθρωσης του ισχίου. Δεξιά, οπίσθιο εξάρθρωμα του ισχίου.

- Έκτοπη οστεοποίηση

Η ΕΟ εμφανίζεται πολύ συχνά (έως και 90%) μετά από ΟΑΙ, είναι ωστόσο συμπτωματική περίπου στο 7% των περιπτώσεων. Είναι πιο συχνή στους άνδρες, σε ασθενείς με υπερτροφική αρθρίτιδα, αγκυλοποιητική σπονδυλίτιδα και μεγαλύτερη ηλικία. Τέλος, οι πρόσθιες έξω προσπελάσεις αυξάνουν τον κίνδυνο ΕΟ. Η κατά Brooker κατάταξη χρησιμοποιείται συχνότερα για την σταδιοποίηση της ΕΟ. Αν και η παθογένεση της ΕΟ δεν είναι γνωστή υπάρχουν δύο στρατηγικές πρόληψης. Χορήγηση ΜΣΑΦ και ειδικά ινδομεθακίνης (75 mg ημερησίως για έξι εβδομάδες) φαίνεται να μειώνει σημαντικά τον κίνδυνο εμφάνισης συμπτωματικής ΕΟ. με πιθανό τίμημα την αύξηση του ποσοστού αιμορραγίας σε συνδυασμό με τα αντιπηκτικά και την ελάττωση του ρυθμού της οστικής διεύθυνσης. Η ακτινοθεραπεία προτάθηκε το 1981 από τον Coventry. 700-800 cGy μέχρι την 4^η μετεγχειρητική μέρα χρησιμοποιείται για την πρόληψη της ανάπτυξης ΕΟ. Σε περιπτώσεις ανάπτυξης ΕΟ, ο χρόνος της χειρουργικής αφαίρεσης παραμένει συζητήσιμος. Σε κάθε περίπτωση η αφαίρεση δεν πρέπει να γίνεται πριν από 6 έως 12 μήνες. Το σπινθηρογράφημα των οστών χρησιμοποιείται για τον έλεγχο του επιπέδου οστεοβλαστικής δραστηριότητας εντός της ΕΟ και βοηθά στον καθορισμό του καταλληλότερου χρόνου (Andreu Martinez FJ et al 2007, Neal BC & Rodgers A 2000)



ΕΙΚΟΝΑ 42. Έκτοπη οστεοποίηση IV σταδίου.

Πίνακας 10 Σταδιοποίηση ΕΟ κατά Brooker

Στάδιο	Περιγραφή
I	Απομονωμένες νησίδες έκτοπου οστού
II	Οστεοποίηση με κενά >1 cm μεταξύ μηρού πυέλου
III	Σχεδόν πλήρης οστική γέφυρα με κενό <1 cm
IV	Πλήρης γεφυροποίηση με αγκύλωση

- Πυρετός

Η αυξημένη θερμοκρασία την πρώτη μετεγχειρητική εβδομάδα αποτελεί συχνά διαγνωστικό γρίφο και συνήθως απαιτεί ειδικά στους ηλικιωμένους μια προσέγγιση που αφορά στη διερεύνηση ταυτόχρονα πολλαπλών αιτιών. Αν και το τραύμα πρέπει να αντιμετωπίζεται πάντα σαν πιθανή αιτία του πυρετού, η εμφάνιση ατελεκτασιών σε ποσοστό 2-7% μετά από ΟΑΙ είναι η συνηθέστερη αιτία του πυρετού. Συχνή αιτία στους ηλικιωμένους αποτελεί η πνευμονία και σπανιότερα η ΕΒΦ. Το μετεγχειρητικό στρες και η διαταραχή του ισοζυγίου ύδατος επίσης μπορεί να συμβάλει στην εμφάνιση του πυρετού. (Alfonso DT et al 2006)

- Λοίμωξη

Η λοίμωξη αποτελεί ίσως την πιο ανησυχητική επιπλοκή μετά από ΟΑΙ καθώς η εκρίζωση της είναι πολύ δύσκολη και δαπανηρή. Συνήθως, απαιτούνται

επανεπεμβάσεις και το λειτουργικό αποτέλεσμα στο τέλος της θεραπείας είναι πτωχότερο.

Μια σειρά από παράγοντες, κυρίως η χορήγηση προφυλακτικής αντιβίωσης αλλά και παράγοντες που σχετίζονται με την αντισηψία και τη χειρουργική πρακτική έχουν φέρει το ποσοστό εν τω βάθει λοίμωξης στο 0,2% έως 1% μετά από ΟΑΙ από το 9% που ανέφερε ο Charnley το 1972. (*Blom AW & Bannister GC 2003, Garvin KL et al 1995*)

Είναι γνωστό ότι ασθενείς που πάσχουν από νόσους όπως ο σακχαρώδης διαβήτης, η νεφρική ανεπάρκεια, ο συστηματικός ερυθηματώδης λύκος, η υποθρεψία και οι κακοήθειες, αυξάνουν τον κίνδυνο λοίμωξης. Ωστόσο, λοιμώξεις εμφανίζονται και σε ασθενείς που δεν παρουσιάζουν προδιαθετικούς παράγοντες.

Λοίμωξη μπορεί να εμφανιστεί άμεσα μετά το χειρουργείο ή σε δεύτερο χρόνο. Η πιο συχνά χρησιμοποιούμενη σταδιοποίηση προτάθηκε από τον Coventry ήδη από το 1975

Πίνακας 11 Σταδιοποίηση λοίμωξης ΟΑΙ κατά Coventry

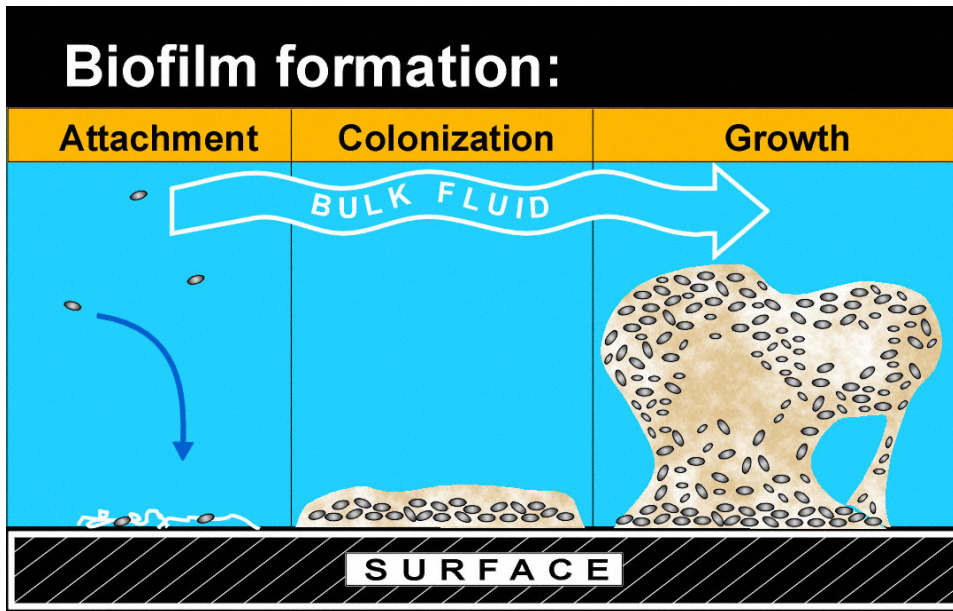
Τύπος I - οξεία	Πόνος, πυρετός, εκροή, συρίγγιο	< 2 εβδομάδες – καθαρισμός, έκπλυση, αντιβιοτικά ** > 2 εβδομάδες - αναθεώρηση 2 σταδίων
Τύπος II- χρόνια	Επώδυνο ισχίο, χαλάρωση, περιοστική αντίδραση	Αναθεώρηση 2 σταδίων
Τύπος III- αιματογενής	Αιφνίδια έναρξη μετά από λοίμωξη άλλου οργάνου	Ανάλογα με το παθογόνο και το χρόνο, καθαρισμός ή αναθεώρηση 2 σταδίων

** ο προσδιορισμός του χρονικού ορίου ποικίλει σε νεότερες εργασίες. Η δημιουργία biofilm ολοκληρώνεται σε < 48h (*Giulieri SG, Graber P, 2004*)

Ο Cristina περιέγραψε τον ρόλο των βιολικών και των προθέσεων στην ανάπτυξη λοιμώξεων στην ΟΑΙ. Από τη φύση τους οι ζώντες ιστοί ανθίστανται στην λοίμωξη αλλά σύμφωνα με τον παραπάνω ερευνητή αναπτύσσεται μεταξύ

των παθογόνων και των ιστών που περιβάλλουν το εμφύτευμα ένας ανταγωνισμός για την κάλυψη των επιφανειών των βιολικών (race for the surface). Μετά την προσκόλληση των μικροβίων στην επιφάνεια μέσω μιας σύνθετης διαδικασίας, δημιουργείται από τα παθογόνα με την έκκριση ενός γλυκοκάλυκα από πολυσακχαρίτες, μικροκλίμα κατάλληλο για την επιβίωση και την ανάπτυξη τους. In vivo και in vitro μελέτες έχουν αποδείξει ότι συγκεκριμένοι μικροοργανισμοί παρουσιάζουν προτίμηση για συγκεκριμένες επιφάνειες. Ο *Staphylococcus Aureus* για τα μέταλλα, ο *Staphylococcus epidermis* και η *Pseudomonas Aeruginosa* για τα πολυμερή όπως το οστικό τσιμέντο. Σε κάθε περίπτωση ο γλυκοκάλυκας παρέχει προστασία από αντιβιοτικά, αντισώματα και τους μηχανισμούς φαγοκύτωσης. Μέσα σε αυτό το προστατευτικό περιβάλλον η έκκριση πολυσακχαριτών συνεχίζεται και δημιουργείται μια πιο σταθερή και προστατευτική στιβάδα προσκολλημένη στο υλικό η οποία ονομάζεται biofilm. Μέσα σε αυτό το πολυσακχαριτικό περίβλημα που προστατεύει τα παθογόνα από τη δράση των αντιβιοτικών και τους αμυντικούς μηχανισμούς του ξενιστή οι αποικίες αναπτύσσονται και διαφοροποιούνται καθώς αναπτύσσονται φαινοτυπικές παραλλαγές των παθογόνων προσκολλημένες στο biofilm ουσιαστικά άτρωτες στα αντιβιοτικά και τη φαγοκύτωση λόγω του προστατευτικού περιβάλλοντος και των χαμηλών ρυθμών μεταβολισμού τους. Μέσα από ένα πολύπλοκο σύστημα πρωτεϊνικών αλληλεπιδράσεων όταν οι τοπικές συνθήκες το επιτρέπουν, μεταπίπτουν σε ενεργές μορφές πολλαπλασιάζονται και βγαίνουν από το biofilm, περνώντας σε μια ελεύθερη, «κολυμβητική φάση» (planktonic cells) προκαλώντας συμπτωματικές, ενεργές λοιμώξεις. Είναι γνωστό ότι κομμάτια αυτού του biofilm μπορεί να αποσπαστούν και να μεταφερθούν δημιουργώντας έτσι αιματογενείς λοιμώξεις σε άλλα σημεία του οργανισμού. Έχει δειχθεί από τον Fitzgerald; ότι σε 105 περιπτώσεις λοίμωξης επί ΟΑΙ το 52% των *Staphylococcus Aureus* και το 28% των *Staphylococcus epidermis* είχαν αναπτύξει biofilm.

Με βάση τη γνώση αυτή γίνεται κατανοητή η ανάγκη για την ριζική εκρίζωση του biofilm και σ αυτή θεμελιώνεται η λογική του ριζικού καθαρισμού της πάσχουσας περιοχής που περιλαμβάνει την αφαίρεση των υλικών και των πασχόντων ή νεκρωμένων ιστών.



ΕΙΚΟΝΑ 43. Σχηματική απεικόνιση του σχηματισμού του biofilm σε μεταλλικές επιφάνειες

Διάγνωση χρόνιας λοίμωξης

Αν η διάγνωση της οξείας και της αιματογενούς λοίμωξης δεν παρουσιάζουν ιδιαίτερα διαγνωστικά προβλήματα, η ΔΔ χρόνιας υποξίας λοίμωξης και άσηπτης χαλάρωσης είναι συχνά ιδιαίτερα δύσκολη. Οι ασθενείς παρουσιάζονται με άλγος στο ισχίο και μη ειδικές ακτινολογικές αλλοιώσεις. Αν και πολύ συζήτηση έχει γίνει τα τελευταία χρόνια για το σπινθηρογράφημα με σημασμένα λευκά φαίνεται πως όπως και το σπινθηρογράφημα με Ινδίο δεν έχουν ειδικότητα στη ΔΔ μεταξύ άσηπτης και σηπτικής χαλάρωσης. Ενώ φυσιολογικές τιμές λευκών αιμοσφαιρίων ταχύτητας καθίζησης και C αντιδρώσας πρωτεΐνης μπορούν να αποκλείσουν την πιθανότητα λοίμωξης, αυξημένες τιμές δεν αποτελούν ευαίσθητους δείκτες λοίμωξης του ισχίου, θέτουν όμως την ανάγκη παρακέντησης της άρθρωσης και καλλιέργειών. Αν και η αξία της παρακέντησης εξακολουθεί να αμφισβητείται κυρίως λόγω των συχνών ψευδώς θετικών αποτελεσμάτων (έως 12%) σύμφωνα με πολλούς αποτελεί την πιο αξιόπιστη μέθοδο διάγνωσης ιδιαίτερα σε συνδυασμό με τα ευρήματα άλλων κλινικοεργαστηριακών εξετάσεων όπως ο αριθμός των λευκών στο αρθρικό υγρό ή βιοψία δια βελόνης. (*Spanghel MJ & Masri BA 1999*),

Η χρήση της αντίδρασης πολυμεράσης PCR (polymerase chain reaction) αποτελεί μια πολύτιμη μέθοδο για την ανίχνευση μικροβιακού DNA και το

αρνητικό αποτέλεσμα μπορεί να αποκλείσει την πιθανότητα λοίμωξης, η ύπαρξη όμως σαπρόφυτων και επιμόλυνσης σχεδόν σε όλα τα τραύματα δυσχεραίνει τη διάγνωση σε θετικό αποτέλεσμα. (*Fitzgerald RH Jr. 1995*)

Συχνά η διάγνωση επιβεβαιώνεται στη διάρκεια της αναθεώρησης με την εξέταση βιοψιών της περιπροσθετικής μεμβράνης διεγχειρητικά. Ο Mirra απέδειξε ότι η παρουσία πάνω από πέντε πολυμορφοπύρηνων λευκοκυττάρων αν οπτικό πεδίο σε παγωμένες τομές frozen section είναι η πιο αξιόπιστη μέθοδος επιβεβαίωσης της λοίμωξης διεγχειρητικά (*Bori G & Soriano A 2007*)

Θεραπεία λοίμωξης OAI

Σε περιπτώσεις που η διάγνωση έχει επιβεβαιωθεί, η θεραπεία είναι πάντοτε χειρουργική. Με τις σύγχρονες γνώσεις για τους μηχανισμούς δράσης των παθογόνων και την κλινική εμπειρία οι ενδείξεις για χειρουργικό καθαρισμό και διατήρηση της πρόθεσης περιορίζονται συνεχώς κυρίως σε τρεις περιπτώσεις. Οξεία μετεγχειρητική λοίμωξη με την επέμβαση να γίνεται σε λιγότερο από 48 ώρες μετά την έναρξη των συμπτωμάτων, οξεία αιματογενής λοίμωξη με συμπτωματολογία μικρής διάρκειας και παθογόνο χαμηλής λοιμογόνου δράσης και ανθεκτικότητας και σε ασθενείς με πτωχή γενική κατάσταση σε συνδυασμό με μακροχρόνια καταστολή με αντιβιοτικά. (*Marculescu CE et al 2006*)

Σε κάθε άλλη περίπτωση η αφαίρεση της πρόθεσης και ο ριζικός χειρουργικός καθαρισμός με αφαίρεση όλων των πασχόντων ιστών κρίνεται απαραίτητος. Οι εκτιμήσεις για τον χρόνο επανεμφύτευσης νέας πρόθεσης ποικίλουν. Παρά την ύπαρξη των οπαδών της εμφύτευσης σε πρώτο χρόνο, οι περισσότεροι προτείνουν την αναθεώρηση σε δύο στάδια με τοποθέτηση τσιμέντου φορτισμένου με αντιβιοτικά ή ειδικών προσωρινών προθέσεων στο ενδιάμεσο στάδιο, χορήγηση ενδοφλεβίων αντιβιοτικών για χρονικό διάστημα 3-6 εβδομάδων και μια ανάλογη περίοδο παρατήρησης. Υπό την προϋπόθεση ότι η TKE και η CRP είναι φυσιολογικές η εμφύτευση, κατά προτίμηση υλικών χωρίς τσιμέντο, μπορεί να επιχειρηθεί 3 έως 6 μήνες μετά την αφαίρεση. Αν ο αριθμός των πολυμορφοπύρηνων παραμένει πάνω από 5 ανά οπτικό πεδίο, το πρώτο στάδιο πρέπει να επαναληφθεί. (*Goldberg VM & Fitzgerald SJ, 2004 Younger AS & Duncan CP 1997*)

Κεφάλαιο 5

ΜΗΧΑΝΙΣΜΟΙ ΑΠΟΤΥΧΙΑΣ ΟΑΙ

Στις περισσότερες περιπτώσεις τα εμφυτεύματα αποτυγχάνουν σαν συνέπεια επίδρασης πολλών παραγόντων και μηχανισμών. Ο τρόπος αποτυχίας εξαρτάται από το σχεδιασμό της πρόθεσης και τη μέθοδο σταθεροποίησης .

Πίνακας 12 Παράγοντες που επηρεάζουν την περιπροσθετική οστική πυκνότητα

Οστεοπαραγωγή	Οστική απορρόφηση
Σταθερότητα (κίνηση < 150 μm)	Μικροκίνηση (>150μm)
Ομαλή κατανομή φορτίων	Αποφόρτιση/ υπερφόρτιση
	Φλεγμονώδης αντίδραση σε μικροοργανισμούς (λοίμωξη)
	Φλεγμονώδης αντίδραση σε προϊόντα φθοράς
	Παρουσία υδραυλικών πιέσεων

- Μηχανική αποτυχία

Η συσσώρευση επαναλαμβανόμενων μηχανικών καταπονήσεων προκαλεί σταδιακά μηχανική αποτυχία είτε των υλικών είτε των διεπιφανειών. Η διαδικασία σταδιακά οδηγεί στον διαχωρισμό του εμφυτεύματος από το οστόν, εμφάνιση μικροκίνησης και προϊόντων φθοράς απορρόφηση του οστού και παρεμβολή ινώδους ιστού και σταδιακά χαλάρωση και αποτυχία . Αν και ο συγκεκριμένος μηχανισμός είναι συχνότερος σε ολικές με τσιμέντο μπορεί να εμφανιστεί και σε υλικά χωρίς τσιμέντο, κυρίως στην κοτύλη είτε λόγω ανεπαρκούς ενσωμάτωσης είτε λόγω καταστροφής και αποχωρισμού της πορώδους επιφάνειας.

- Αποτυχία σταθεροποίησης

Ο συγκεκριμένος μηχανισμός απαντάται μόνο στις ΟΑΙ χωρίς τσιμέντο και οφείλεται στην αποτυχία ενσωμάτωσης του εμφυτεύματος με οστική διείσδυση είτε λόγω της παρουσίας μικροκίνησης είτε λόγω κενών στην διεπιφάνεια. Είναι γνωστό ότι κίνηση μεγαλύτερη από 150 μm οδηγεί σε αποτυχία οστικής διείσδυσης και ανάπτυξη ινώδους ιστού. Η διεπιφάνεια δεν

είναι ικανή έτσι να αντέξει τα μηχανικά φορτία και η χαλάρωση επέρχεται σαν συνέπεια οστικής απορρόφησης λόγω αστάθειας.

- Παράκαμψη φορτίων

Όπως αναφέρθηκε παραπάνω η παράκαμψη φορτίων οδηγεί σε οστεοπενία και οστική απορρόφηση στις περιοχές που δεν φορτίζονται ομαλά . Το φαινόμενο έχει αναγνωριστεί τόσο στην κοτύλη όσο και στο μηριαίο δεν οδηγεί αυτόματα σε χαλάρωση αυξάνει ωστόσο τον κίνδυνο θραύσης του στείλιου ή κατάγματος του μηρού και μπορεί να επιπλέξει μια πιθανή αναθεώρηση.

- Καταστροφική φθορά

Ο συγκεκριμένος μηχανισμός παρατηρείται σε περιπτώσεις πλήρους φθοράς ή αποτυχίας είτε των επιφανειών επαφής είτε των σημείων συναρμογής με αποτέλεσμα η ολική να μην μπορεί πλέον να λειτουργήσει. Ένα παράδειγμα αφορά στον αποχωρισμό του ενθέτου από το μεταλλικό κέλυφος στις ημισφαιρικές κοτύλες ενώ συχνά απαντάται σε περιπτώσεις θραύσης των κεραμικών κεφαλών.

- Λοίμωξη

Σε περιπτώσεις χαμηλής έντασης λοίμωξης τα συμπτώματα είναι αμβλυγρά και η ΔΔ από τη άσηπτη χαλάρωση δύσκολη. Ακτινολογικά εμφανίζονται ζώνες οστικής απορρόφησης και περιοστική αντίδραση. Με την πάροδο του χρόνου ο αποχωρισμός της πρόθεσης και η μικροκίνηση οδηγούν σε μηχανική αποτυχία.

- Αντίδραση στα προϊόντα φθοράς

Προϊόντα φθοράς από τις επιφάνειες επαφής, αποκολλημένες πορώδεις επιφάνειες και προϊόντα φθοράς από τα σημεία συναρμογής των αρθρούμενων προθέσεων εισχωρούν στη διεπιφάνεια τσιμέντου οστού ή υλικού οστού και προκαλούν φλεγμονώδη αντίδραση που οδηγεί σε απορρόφηση του οστού τοπικά (οστεόλυση), διαχωρισμό των διεπιφανειών, μικροκίνηση και χαλάρωση. Στα τελευταία στάδια η διαδικασία καταστροφής προχωρά όπως και στις περιπτώσεις μηχανικής αποτυχίας και είναι πολύ δύσκολο να διακριθεί η αιτία έναρξης.

Η κύρια πηγή σωματιδίων φθοράς αποτελεί η επιφάνεια τριβής και ειδικά ο συνδυασμός πολυαιθυλενίου μετάλλου. Ωστόσο προϊόντα φθοράς μπορεί να παραχθούν τόσο στη διεπιφάνεια τσιμέντου –οστού όσο και σε δευτερεύουσες επιφάνειες

Η οστεόλυση λόγω φθοράς του πολυαιθυλενίου αποτελεί το συχνότερο λόγο αποτυχίας των ημισφαιρικών κυπελίων χωρίς τσιμέντο και των σπειρών τους.

Μηχανισμός Οστεόλυσης

Η αποτυχίες της ΟΑΙ από κατάγματα , αστάθεια ή λοίμωξη έχουν μειωθεί τα τελευταία χρόνια ή άσηπτη χαλάρωση παραμένει ο σημαντικότερος λόγος αποτυχίας. Αρχικά η άσηπτη χαλάρωση ονομάστηκε νόσος του τσιμέντου καθώς αποδόθηκε στα προϊόντα αποδόμησης του τσιμέντου. Σήμερα είναι γνωστό ότι κάθε είδους προϊόντα φθοράς, από τις διεπιφάνειες, τα σημεία σύνδεσης των ολικών ή προϊόντα φθοράς από τις επιφάνειες τριβής μπορούν να προκαλέσουν φλεγμονή, αντίδραση ξένου σώματος και απορρόφηση οστού που οδηγεί σε χαλάρωση .

Στην διεπιφάνεια οστού υλικού σχηματίζεται, όταν εμφανίζεται οστεόλυση, μια μεμβράνη που ιστολογικά μοιάζει με την υπερπλαστικό υμένα της ρευματοειδούς αρθρίτιδας. Κυτταρικές και ενζυματικές διεργασίες σ αυτή τη μεμβράνη είναι υπεύθυνες για την έναρξη και την πρόοδο της οστεόλυσης. (Cooper RA, McAllister CM 1992) Η μεμβράνη περιέχει μακροφάγα, ινοβλάστες , πολυπύρρηνα γιγαντοκύτταρα και οστεοκλάστες. Ξένα σώματα > 5μm φαγοκυτταρώνονται από τους οστεοκλάστες ενώ τα μακροφάγα απορροφούν μικρότερα <2 μm όπως τα προϊόντα φθοράς του πολυαιθυλενίου. Τα προϊόντα φθοράς του πολυαιθυλενίου αποτελούν την πιο «δηλητηριώδη» μορφή . Το μέγεθος , το σχήμα, ο αριθμός , ο όγκος και ο ρυθμός παραγωγής επηρεάζουν τον τύπο και την ένταση της αντίδρασης που οδηγεί στην οστεόλυση. Μεγάλα τεμάχια >1cm, και πάρα πολύ μικρά δεν φαγοκυτταρώνονται και δεν ενοχοποιούνται για την έναρξη αντιδράσεων. Όπως απέδειξε ο Green, τα προϊόντα φθοράς πρέπει να έχουν ένα κρίσιμο μέγεθος για να είναι ικανά να ενεργοποιήσουν τους κυτταρικούς και ανοσολογικούς μηχανισμούς της οστεόλυσης. Προϊόντα φθοράς έξω από το κρίσιμο αυτό μέγεθος (0,3-10 μm)

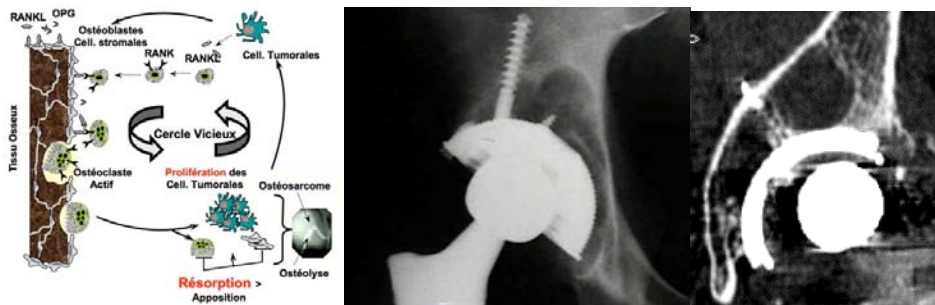
δεν φαγοκυτταρώνονται και δεν ενεργοποιούν την έκκριση κυτοκινών από τα μακροφάγα. Ο ρυθμός παραγωγής προϊόντων έχει αποδειχθεί επίσης ιδιαίτερα σημαντικός και πάνω από ένα όριο φθοράς ο κίνδυνος οστεόλυσης αυξάνει εκθετικά.

Η έναρξη της οστεόλυσης προϋποθέτει ότι τα προϊόντα φθοράς θα εισχωρήσουν στη διεπιφάνεια. Αυτό γίνεται με διάφορους μηχανισμούς που εμπλέκουν την παραγωγή την πίεση και την ροή του αρθρικού υγρού το σχεδιασμό της πρόθεσης ανατομικούς παράγοντες και την χειρουργική τεχνική. *(Nayak NK & Mulliken B 1996)* Τα μικροσωματίδια συνδέονται με πρωτεΐνες όπως η αλβουμίνη και η φιβρονεκτίνη και αντισώματα που διευκολύνουν την φαγοκύτωση μια διαδικασία που είναι γνωστή σαν opsonization. *(Holt G, Murnaghan C, 2007)*. Έχει βρεθεί πως πεπτίδια και μακρομόρια που εκκρίνονται από βακτήρια συνδέονται επίσης και μπορεί να είναι υπεύθυνες για την αποτυχία οστικής διείσδυσης και την έναρξη της αντίδρασης. Τα μικροσωματίδια φαγοκυτταρώνονται αλλά δεν μπορούν να αποδομηθούν από τα μακροφάγα και αυτό τα ενεργοποιεί για την έκκριση πρωτεολυτικών ενζύμων, κυτοκινών και προφλεγμονωδών προσταγλαδινών. Ο παράγοντας νέκρωσης των όγκων, (TNF) ιντερλευκίνες (IL-1, IL-6, IL-17) και παράγοντες που προσελκύουν τα μακροφάγα παίζουν σημαντικό ρόλο στην έναρξη της οστικής απορρόφησης. Τα μακροφάγα προκαλούν οστεόλυση κυρίως κοντά στο περίοστεο και προκαλούν σχετικά μικρή απώλεια οστού. *(Ingham E, Fisher J. 2005)*

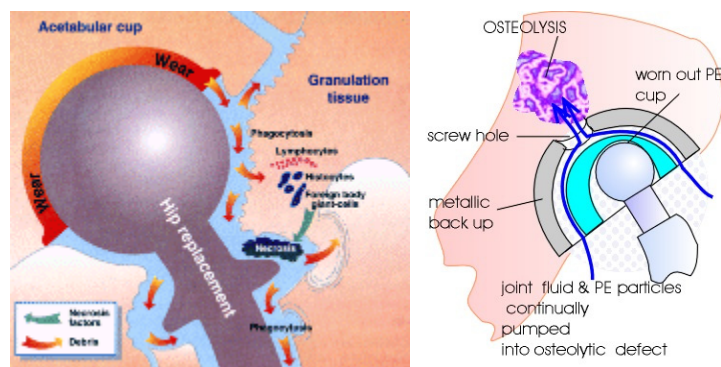
Οι πολυπύρρηνοι οστεοβλάστες από την άλλη πλευρά παράγουν καθεψίνη-K και οξέα και είναι υπεύθυνα για μαζικές απώλειες οστού γύρω από τα εμφυτεύματα. Τέλος έχει αποδειχθεί ότι μεσεγχυματικά κύτταρα ενεργοποιούνται από νωρίς στην οστεολυτική διαδικασία και συνεισφέρουν σε αυτή. Σε συνδυασμό με την έναρξη της οστεόλυσης φαίνεται ότι τα μικροσωμάτια του πολυαιθυλενίου καταστέλλουν την οστεογένεση επιτείνοντας έτσι τα καταστροφικά αποτελέσματα *(Veigl D & Niederlová J, 2007)*

Στην περιοχή της πρόθεσης. Φαρμακολογικοί παράγοντες όπως τα νεώτερα διφωσφονικά, ανταγωνιστές του TNF και ιντερλευκίνες έχουν χρησιμοποιηθεί για την ανακοπή του φαινομένου. Η πρόληψη απελευθέρωσης μικροσωματιδίων φθοράς ωστόσο μέσω της βελτίωσης των σχεδιαστικών

χαρακτηριστικών των προθέσεων και της αντίστασης στη φθορά των υλικών αποτελεί ίσως την ασφαλέστερη μέθοδο μείωσης των καταστροφικών συνεπειών της οστεόλυσης. Η αναγνώριση και διόρθωση για παράδειγμα σχεδιαστικών αδυναμιών, όπως η μερική κάλυψη των μηριαίων στείλων με πορώδη επιφάνεια που επέτρεπε την είσοδο σωματιδίων στην διεπιφάνεια ή η ανεπάρκεια των μηχανισμών συγκράτησης του ένθετου στις ημισφαιρικές κοτύλες που σε συνδυασμό με την αδρή επιφάνεια του μεταλλικού κελύφους και την παρουσία οπών παρήγαγε και προωθούσε προϊόντα φθοράς στη διεπιφάνεια οδήγησε σε σημαντική μείωση των επεισοδίων καταστροφικής φθοράς.



EIKONA 44. Αριστερά, σχηματική παράσταση του μηχανισμού της οστεόλυσης. Στο κέντρο και δεξιά μεγάλες οστεολυτικές βλάβες πίσω από το κυπέλιο.



EIKONA 45. Σχηματική απεικόνιση της διαδρομής των μικροπροϊόντων φθοράς και των σημείων έναρξης της οστεόλυσης. Δεξιά απεικονίζεται η διόδος δια των οπών του κυπέλιου μικροπροϊόντων φθοράς της διεπιφάνειας κελύφους-ενθέτου και η οστεόλυση τύπου μπαλονιού.

Κεφάλαιο 6

ΑΚΤΙΝΟΛΟΓΙΚΟΣ ΕΛΕΓΧΟΣ ΟΑΙ

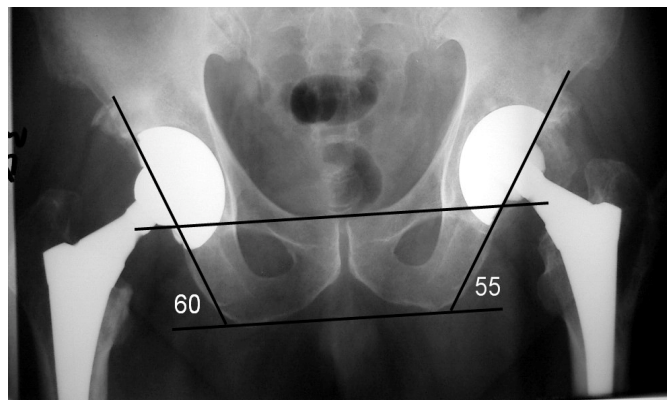
Ακτινολογική αξιολόγηση κυπελίων χωρίς τσιμέντο

Καθώς η πρόοδος της οστεόλυσης και η αποτυχία του κυπελίου έχει αποδειχθεί ότι είναι τουλάχιστον στα αρχικά στάδια μια σιωπηλή διαδικασία ο τακτικός ακτινολογικός έλεγχος είναι απαραίτητος

Ο ακτινολογικός έλεγχος της κοτύλης πρέπει να αξιολογεί τουλάχιστον τρεις παραμέτρους. Α) τον προσανατολισμό της κοτύλης, Β) την μετακίνηση ή «μετανάστευση» της και Γ) την παρουσία ακτινοδιαγαστικών γραμμών ή οστεολυτικών βλαβών στην διεπιφάνεια οστού υλικού.

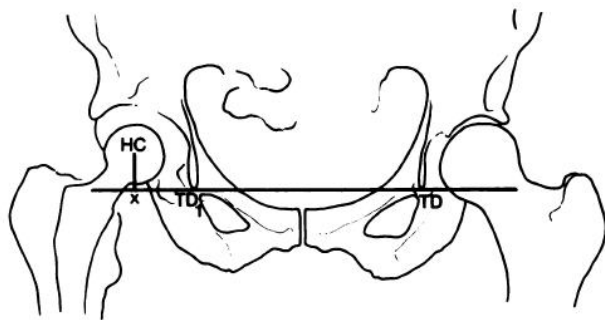
Είναι σημαντικό να τονιστεί ότι ο αξιόπιστος έλεγχος των παραπάνω παραμέτρων προϋποθέτει αυστηρά πρωτόκολλα λήψης ακτινογραφιών καθώς παράμετροι όπως η στροφή της πυέλου, η μεγέθυνση και η ποιότητα μπορούν να επηρεάσουν τις μετρήσεις και τις συγκρίσεις που τυπικά γίνονται σε διαδοχικές ακτινολογικές εξετάσεις.

Ο προσανατολισμός της κοτύλης μπορεί να προσδιοριστεί με βάση διάφορα ανατομικά σημεία της πυέλου. Η πιο κοινή και εύχρηστη μέθοδος καθορίζει την γωνία του άξονα του κυπελίου σε σχέση με τη γραμμή που ενώνει τους δακρυϊκούς σχηματισμούς των κοτυλών σε μια πρότυπη προσθιοπίσθια ακτινογραφία λεκάνης –ισχίων. Εναλλακτικά μπορεί να χρησιμοποιηθεί η γραμμή των ισχιακών κυρτωμάτων που είναι παράλληλη της προηγούμενης. Υπενθυμίζεται ότι η ιδανική θέση της κοτύλης είναι 45° με 10° διακύμανση. (*Biedermann et al, 2005*)

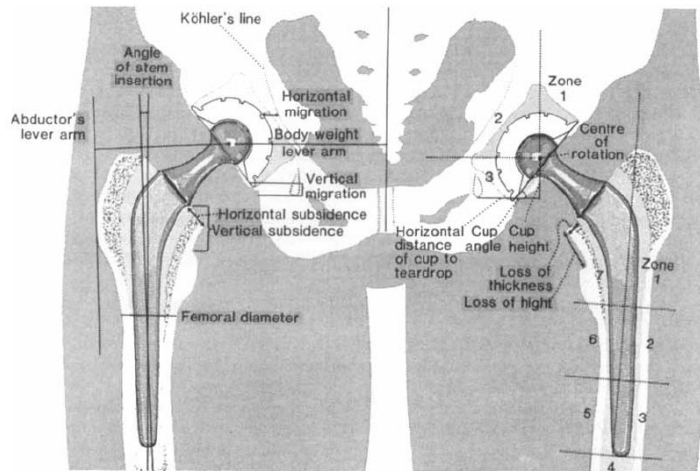


ΕΙΚΟΝΑ 46. Μέτρηση της κλίσης της κοτύλης σε προσθιοπίσθια ακτινογραφία

Οι μέθοδοι μέτρησης της μετανάστευσης του κυπελίου χρησιμοποιούν επίσης τον δακρυϊκό σχηματισμό σαν σημείο αναφοράς. Ο δακρυϊκός σχηματισμός αποτελεί την ακτινολογική απεικόνιση ενός σταθερού ανατομικού σημείου αναφοράς. Με βάση το σημείο αυτό δημιουργείται ένα δισορθογώνιο σύστημα αξόνων με τον άξονα χ να ταυτίζεται με την γραμμή των δακρυϊκών σχηματισμών (αμφικοτυλιαία γραμμή) και τον άξονα των ψ να φέρεται ως κάθετος στο ύψος του δακρυϊκού σχηματισμού. Η μεταβολή της απόστασης του κέντρου της κοτύλης ή του κέντρου της κεφαλής του μηριαίου από τους δύο άξονες αναπαριστά την μετανάστευση του κυπελίου στο κάθετο και το οριζόντιο επίπεδο αντίστοιχα. (Εικόνα 47). Μια παραλλαγή της μεθόδου όπως περιγράφηκε από τους Karachalios et al φαίνεται μεταξύ άλλων στην εικόνα 48. Εδώ ο υπολογισμός της μεταναστεύσης βασίζεται στην μέτρηση της απόστασης του κέντρου περιστροφής από την γραμμή του Kohler και τον δακρυϊκό σχηματισμό.



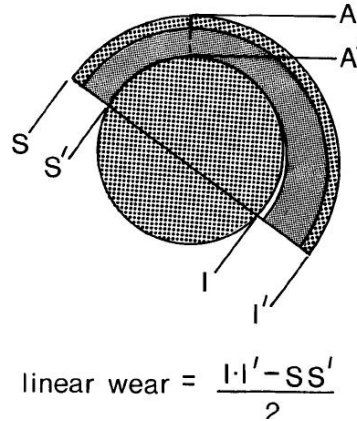
ΕΙΚΟΝΑ 47. Σχηματική παράσταση του υπολογισμού της μετανάστευσης σύμφωνα με τους Nunn et al. Η μεταβολή των διαστημάτων HC & TD αποκαλύπτει την μετανάστευση του κυπελίου.



EIKONA 48. Αριστερά ο υπολογισμός της μετανάστευσης του μηρού και της κοτύλης, και Δεξιά οι ζώνες Gruen και DeLee & Charnley για την αξιολόγηση της ακτινολογικής χαλάρωσης του μηρού και της κοτύλης αντίστοιχα. (από Karachalios et al 1993)

Εξαιτίας των διαφορών μεταξύ ακτινογραφιών και τους περιορισμούς στην επαναληψιμότητα τους θεωρείται πως μετατοπίσεις μεγαλύτερες από 2-3 mm και μεταβολές στην γωνία του κυπελίου πάνω από 5° αποτελούν ενδείξεις χαλάρωσης και μετανάστευσης. (Karachalios et al, Nunn et al) .

Η μέτρηση της φθοράς του πολυαιθυλενίου αποτελεί ένα δύσκολο πρόβλημα καθώς η ακρίβεια της μεθόδου εξαρτάται από την ποιότητα των ακτινογραφιών και εξαρτάται από πολλούς παράγοντες. Τα τελευταία χρόνια έχουν αναπτυχθεί μέθοδο ψηφιακής ανάλυσης και μέτρησης της φθοράς κοινός παρονομαστής των οποίων είναι το αυξημένο κόστος του λογισμικού και η πολυπλοκότητα που τις καθιστούν ακατάλληλες για την καθημερινή χρήση. Οι παραδοσιακές μέθοδοι βασίζονται στον υπολογισμό της μετακίνησης της κεφαλής σε σχέση με τη διάμετρο του κυπελίου. Οι Dorr & Wan τροποποίησαν την μέθοδο που είχαν αναπτύξει οι Livenmore et al για κυπέλια με τσιμέντο για χρήση σε κυπέλια με μεταλλικό κέλυφος. Ο τρόπος υπολογισμού φαίνεται στην Εικόνα 49



EIKONA 49. Μέτρηση φθοράς του πολυαιθυλενίου σύμφωνα με τους Dorr & Wan. Η φθορά προκύπτει από τη διαφορά της απόστασης της κεφαλής από το άνω και κάτω άκρο της κοτύλης διαιρούμενο δια δύο. Η αξιοπιστία της μεθόδου εξαρτάται από την ακρίβεια και την ποιότητα των ακτινογραφιών

Η παρουσία και οι μεταβολές των ακτινοδιαυγαστικών γραμμών και της οστεόλυσης καταγράφεται με βάση ένα σύστημα που διαιρεί το κυπέλιο σε ζώνες. Το πιο κοινό σύστημα αποδίδεται στους DeLee και Charnley και χωρίζει το κυπέλιο σε τριτημόρια, τρεις ζώνες, με την I να αντιστοιχεί στο έξω τριτημόριο τη II στον θόλο και την III στο έσω τριτημόριο. (Εικόνες 48, 50). Ο Martel εισήγαγε ένα πιο πολύπλοκο σύστημα εισάγοντας πέντε ζώνες υποδιαιρώντας τις ζώνες I και II του προηγούμενου συστήματος.

Η παρουσία γραμμών και η μεταβολή τους καταγράφεται με βάση τα συστήματα αυτά. Η εμφάνιση μιας ακτινοδιαυγαστικής γραμμής που εξελίσσεται και καταλαμβάνει όλη την περιφέρεια της κοτύλης θεωρείται ακτινολογική απόδειξη άσηπτης χαλάρωσης. Η παρουσία ωστόσο σταθερών γραμμών σε μία ή δύο ζώνες οι οποίες δεν μεταβάλλονται αποτελούν πηγή διαφωνιών και αμφισβητήσεων καθώς ο ρόλος τους μακροπρόθεσμα δεν είναι διευκρινισμένος.

Οι Udomkiat et al έθεσαν τα παρακάτω κριτήρια για την αναγνώριση της ακτινολογικής χαλάρωσης των κυπελίων χωρίς τσιμέντο

1. εμφάνιση ακτινοδιαυγαστικών γραμμών μετά το δεύτερο έτος
2. επέκταση των γραμμών αυτών σε διαδοχικές ακτινογραφίες
3. ακτινοδιαυγαστικές γραμμές σε όλες τις ζώνες
4. ακτινοδιαυγαστικές γραμμές >2mm σε οποιαδήποτε ζώνη
5. μετανάστευση του κυπελίου

Με βάση τα παραπάνω κριτήρια οι ερευνητές αναφέρουν 94% ευαισθησία, 100% ειδικότητα και 97% αρνητική προγνωστική αξία.

Οι ίδιοι ερευνητές διαπίστωσαν πως τα κενά που διαπιστώνονται αμέσως μετεγχειρητικά δεν επηρεάζουν την σταθερότητα του κυπέλιου μακροπρόθεσμα και δεν σχετίζονται με την ανάπτυξη ακτινοδιαυγαστικών γραμμών.

Σε μια άλλη έρευνα οι Moore et al ανέπτυξαν ακτινολογικά κριτήρια που αποδεικνύουν την οστική διείσδυση και την σταθερότητα της πρόθεσης

1. απουσία ακτινοδιαυγαστικών γραμμών
2. παρουσία σκλήρυνσης του οστού στο άνω έξω τρίτημορο (ζώνη I)
3. οστεοπενία από παράκαμψη φορτίων στο θόλο της κοτύλης
4. παρουσία πεπαχυσμένων δοκιδικών συστημάτων δίκην ακτινών πίσω από το κυπέλιο
5. παρουσία σκλήρυνσης του οστού στο κάτω έσω τρίτημοριο (ζώνη III)

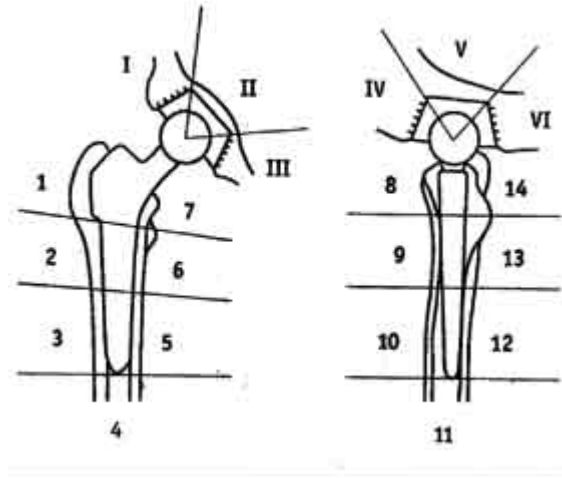
Σε αντίθεση με τα κυπέλια με τσιμέντο όπου η χαλάρωση συνήθως εκδηλώνεται με μια ακτινοδιαυγαστική ζώνη στην περιφέρεια της κοτύλης που δεν επεκτείνεται στο υποκείμενο οστό, στις κοτύλες χωρίς τσιμέντο η ακτινοδιαυγαστικές ζώνες διευρύνονται και υπάρχει η τάση να δημιουργούνται μεγάλες οστεολυτικές βλάβες δίκην μπαλονιού στο σπογγώδες οστό της πυέλου. Τυπικά η οστεόλυση αυτού του τύπου εμφανίζεται μετά το πέμπτο έτος.

Ακτινολογική αξιολόγηση μηριαίων σπειλεών

Η αξιολόγηση των μηριαίων σπειλεών βασίζεται στην προσθιοπίσθια ακτινογραφία στην οποία η περιοχή του κεντρικού τμήματος του μηριαίου γύρω από το σπειλεό διαιρείται σε επτά ζώνες όπως καθορίστηκαν από τον Gruen. Αργότερα το σύστημα επεκτάθηκε με την αντίστοιχη διαίρεση σε πλάγια λήψη. (Εικόνες 48,50).

Βασικά κριτήρια χαλάρωσης αποτελούν

1. υποχώρηση του σπειλεού (εμβύθιση)
2. νέες ακτινοδιαυγαστικές ζώνες στη διεπιφάνεια σε διαδοχικές ακτινογραφίες
3. κατάγματα στον μανδύα του τσιμέντου
4. κάταγμα της πρόθεσης



ΕΙΚΟΝΑ 50. Οι ζώνες του Gruen για το μηριαίο στείλειό και των DeLee & Charnley για το κοπέλιο αντίστοιχα σε προσθιοπίσθια και πλάγια προβολή.

Ο Harris αργότερα εισήγαγε επιπλέον κριτήρια εισάγοντας τους όρους ενδεχομένως (possibly) χαλαρό και πιθανώς (probably) χαλαρό. Έτσι αν οι ακτινοδιαγραφαστικές ζώνες δεν είναι συνεχείς και αντιπροσωπεύουν το 50-99% της διεπιφάνειας ο στείλειός χαρακτηρίζεται ενδεχομένως χαλαρός ενώ πλήρης συνεχής ζώνη σε όλη την περιφέρεια χαρακτηρίζει το στείλειό ως πιθανώς χαλαρό.

Σε ότι αφορά την αξιολόγηση των στείλειών χωρίς τσιμέντο, η αξιολόγηση είναι πιο δύσκολη εξαιτίας της μεγάλης ποικιλομορφίας στο σχεδιασμό και τη φιλοσοφία τους.

Γενικά η παρουσία εμβύθησης ή συνεχών ακτινοδιαγραφαστικών ζωνών γύρω από την περιοχή που έχει πορώδη επικάλυψη συνιστούν κριτήρια χαλάρωσης. Σε μια προσπάθεια να θεσπιστούν κριτήρια χαλάρωσης και σταθερότητας ανεξάρτητα από τον τύπο του στείλειού οι Engh et al διαμόρφωσαν ένα πίνακα βαθμονόμησης των στείλειών με βάση την ακτινολογική εμφάνιση τους.

Πίνακας 13 Αξιολόγηση της σταθερότητας του στείλεού σύμφωνα με το σύστημα βαθμονόμησης των Engh et al

	<u>Βαθμοί</u>	<u>Αδιευκρίνιστο</u>	<u>Βαθμοί</u>
<u>Οστική διείσδυση</u>			
Ακτινοδιαγραφικές γραμμές επί των πόρων	Εκτεταμένες >50% -5.0	0	Απουσίες+5.0
Spot Welds	Απουσία: -2.5	0	Παρούσες +2.5
<u>Άθροισμα Οστικής διείσδυσης</u>			
<u>Σταθερότητα</u>			
Ακτινοδιαγραφικές γραμμές στις λείες επιφάνειες	Εκτεταμένες >50% -5.0	0	Απουσίες+5.0
Pedestal	Παρουσία -3.5	0	Ατροφία +2,5
Calcar remodeling	Υπερτροφία -4.0	0	Απούσα +3,0
Επιδείνωση των γραμμών	Παρούσα -2.5	0	Απούσα +2,5
Εμβύθιση	Παρούσα -5.0	0	Απούσα +3.0
Εισχώρηση Σωματιδίων	Παρούσα -5.0	0	Απούσα +1.0
<u>Άθροισμα Σταθερότητας</u>			

Με βάση το άθροισμα της επιμέρους βαθμολογίας οι συγγραφείς καταλήγουν πως ασθενείς με βαθμολογία λιγότερο από -5.0 είναι συμπτωματικοί και ο στείλεός είναι χαλαρός.

Κεφάλαιο 7

ΑΞΙΟΛΟΓΗΣΗ ΚΛΙΝΙΚΟΥ & ΛΕΙΤΟΥΡΓΙΚΟΥ ΑΠΟΤΕΛΕΣΜΑΤΟΣ

Η αξιολόγηση του αποτελέσματος μιας ΟΑΙ πέρα από την αναγνώριση της αποτυχίας ή όχι του υλικού περιλαμβάνει την αξιολόγηση του λειτουργικού αποτελέσματος, την ανακούφιση από τον πόνο και την βελτίωση της ποιότητας ζωής του ασθενούς σαν συνέπεια της επέμβασης. Η Αμερικανική Ακαδημία Ορθοπαιδικών Χειρουργών (American Academy of Orthopaedic Surgeons- AAOS) και η Διεθνής Εταιρεία Ορθοπαιδικής Χειρουργικής και Τραυματολογίας (Societe Internationale de Chirurgie Orthopedique et Traumatologie) έχουν εκδώσει οδηγίες για την αξιολόγηση των αποτελεσμάτων της ΟΑΙ. (Liang MH & Katz JN, 1991) Σύμφωνα με τις οδηγίες αυτές η πλήρης αξιολόγηση των αποτελεσμάτων πρέπει να περιλαμβάνει την αξιολόγηση των επιπλοκών, την κλινική και ακτινολογική εξέταση του ισχίου και την εκτίμηση του επιπέδου

λειτουργικότητας και ποιότητας ζωής του ασθενούς. (πόνος, ικανότητα βάδισης, ικανότητα εκτέλεσης δραστηριοτήτων αλλά και την υποκειμενική αντίληψη του ασθενούς). Από πολύ νωρίς αναπτύχθηκαν στη βάση αυτής της λογικής εργαλεία ανάλυσης και αναφοράς των αποτελεσμάτων της ΟΑΙ. Ήδη ο ίδιος ο Charnley χρησιμοποίησε ένα δομημένο ερωτηματολόγιο για την αξιολόγηση των πρώτων ΟΑΙ. Τα πρώτα εργαλεία αξιολόγησης που αναπτύχθηκαν αποτελούσαν εξειδικευμένα ως προς την νόσο (disease specific questionnaire) ερωτηματολόγια που επέτρεπαν τον θεράποντα χειρουργό να βαθμονομήσει και να αξιολογήσει το αποτέλεσμα κατά την επανεξέταση με βάση κλινικά, ακτινολογικά ευρήματα και την ικανότητα του ασθενούς να εκτελέσει βασικές καθημερινές δραστηριότητες. Η αναλυτική παρουσίαση των μεθόδων αυτών και η σύγκριση τους ξεφεύγει από τα όρια της παρούσας μελέτης, αποτελεί δε αντικείμενο ξεχωριστής έρευνας που βρίσκεται σε εξέλιξη στην κλινική μας.

Στην καθημερινή πράξη για την καταγραφή και την αναφορά και σύγκριση των αποτελεσμάτων έχει επικρατήσει η χρήση δύο κλιμάκων βαθμονόμησης, η κλίμακα Harris Hip Score (HHS) και η Merle d' Aubergine scale. Σύμφωνα με τις περισσότερες αναφορές αξιολόγησης των δύο κλιμάκων η ευαισθησία και η ειδικότητα τους είναι ικανοποιητικά υψηλή και συγκρίσιμη χρησιμοποιούνται δε από τη συντριπτική πλειοψηφία των ερευνητών. (Söderman P & Malchau H 2001),

Το HHS αναπτύχθηκε από τον Harris WH (1969) αρχικά ως μέθοδος αξιολόγησης του αποτελέσματος των καταγμάτων του ισχίου και στη συνέχεια επεκτάθηκε η χρήση του στην αξιολόγηση των ΟΑΙ. Αποτελείται από ένα ερωτηματολόγιο που βαθμονομεί το συνολικό αποτέλεσμα σε μια κλίμακα 0-100 αξιολογώντας τέσσερις επιμέρους τομείς δηλαδή, την ένταση του πόνου, το επίπεδο της λειτουργικότητας, την παραμόρφωση και το εύρος κίνησης.

Με την πάροδο των ετών έγινε κατανοητό ότι η αξιολόγηση του αποτελέσματος μιας ιατρικής πράξης από τον θεράποντα ιατρό μπορεί να διαφέρει σημαντικά από την υποκειμενική αντίληψη του ασθενούς για αυτή. Η ανάπτυξη εργαλείων ανάλυσης και καταγραφής της επίπτωσης μιας θεραπευτικής πράξης στην ποιότητα ζωής και το επίπεδο λειτουργικότητας του ασθενούς όπως ο ίδιος την αντιλαμβάνεται αποτέλεσε ένα τομέα εντατικής

ερευνητικής προσπάθειας. (*Wylde V, Learmonth ID 2005*). Την ανάπτυξη ερωτηματολογίων για την περιγραφή από τον ίδιο των ασθενή της ποιότητας ζωής και τον τρόπο που την επηρεάζουν οι θεραπευτικές πράξεις πέρασε από γενικής φύσης ερωτηματολόγια όπως το SF-36 και το SF-12 (SF: Sort Form) σε πιο εξειδικευμένα εργαλεία που αφορούσαν συγκεκριμένη νόσο όπως η κλίμακα μέτρησης της επίπτωσης της Αρθρίτιδας (Arthritis Impact Measurement Scale) και το πιο διαδεδομένο στην ορθοπαιδική βιβλιογραφία WOMAC (Western Ontario and Mc Master University Index). (*Söderman P & Malchau H 2000*), Εντελώς πρόσφατα η έρευνα οδήγησε στην δημιουργία ακόμη πιο ειδικών εργαλείων τα οποία είναι εστιασμένα σε ξεχωριστές αρθρώσεις και την επίπτωση της ΟΑ σ αυτές στο επίπεδο λειτουργικότητας του ασθενούς όπως αυτός το αντιλαμβάνεται. Τέτοιες κλίμακες είναι η κλίμακα οστεοαρθρίτιδας και περιορισμού της λειτουργικότητας του ισχίου (Hip Disability and Osteoarthritis Outcome Score) και η ,όλο και πιο δημοφιλής, κλίμακα του ισχίου της Οξφόρδης. (Oxford Hip Score –OHS). Το OHS έχει σχεδιαστεί για να αξιολογήσει την επίπτωση του πόνου και του επιπέδου λειτουργικότητας όπως την αντιλαμβάνεται ο ασθενής που πάσχει από ΟΑ του ισχίου. Αποτελείται από 12 ερωτήσεις και έχει αποδειχθεί ιδιαίτερα ευαίσθητο στο να ανιχνεύει τις μεταβολές μετά από ΟΑΙ ή αναθεώρηση ΟΑΙ . Είναι στην πράξη πιο ευαίσθητο στην ανίχνευση μεταβολών τόσο σε σύγκριση με γενικές κλίμακες αξιολόγησης της ποιότητας ζωής όπως το SF-36 όσο και από ειδικά ως προς τη νόσο εργαλεία όπως το WOMAC. Το OHS έχει χρησιμοποιηθεί σε ένα μεγάλο εύρος μελετών που περιλαμβάνουν τη σύγκριση προθέσεων ή ομάδων ασθενών καθώς και την αξιολόγηση των προσδοκιών τόσο των χειρουργών όσο και των ασθενών. (*Dawson & Carr 1996, Wylde V, Learmonth ID 2005*).

Πίνακας 14 Η κλίμακα της Οξφόρδης. Οι απαντήσεις βαθμολογούνται από ένα έως πέντε με το 60 (5 X12) να αντιπροσωπεύει το χειρότερο αποτέλεσμα και το 12 το άριστο.

Πως θα περιγράφατε τον πόνο που είχατε συνήθως από το ισχίο <input type="checkbox"/> Ανύπαρκτο <input type="checkbox"/> Πολύ ήπιο <input type="checkbox"/> Ήπιο <input type="checkbox"/> Μέτριο <input type="checkbox"/> Σοβαρό
Αντιμετωπίζατε προβλήματα στο πλύσιμο και το σκούπισμα εξαιτίας του ισχίου; <input type="checkbox"/> Όχι καθόλου <input type="checkbox"/> Πολύ λίγο <input type="checkbox"/> Μέτριο πρόβλημα <input type="checkbox"/> Σοβαρό πρόβλημα <input type="checkbox"/> Ήταν αδύνατο
Δυσκολευόσαστε να μπειτε και να βγείτε από το αυτοκίνητο ή να χρησιμοποιήσετε συγκοινωνία; <input type="checkbox"/> Όχι καθόλου <input type="checkbox"/> Πολύ λίγο <input type="checkbox"/> Μέτριο πρόβλημα <input type="checkbox"/> Σοβαρό πρόβλημα <input type="checkbox"/> Ήταν αδύνατο
Μπορούσατε να φορέσετε μόνος/η κάλτσες <input type="checkbox"/> Ναι εύκολα <input type="checkbox"/> Με λίγη δυσκολία <input type="checkbox"/> Με μέτρια δυσκολία <input type="checkbox"/> Εξαιρετικά δύσκολα <input type="checkbox"/> Ήταν αδύνατο
Μπορούσατε να κάνετε τα ψώνια του σπιτιού μόνος/η <input type="checkbox"/> Ναι εύκολα <input type="checkbox"/> Με λίγη δυσκολία <input type="checkbox"/> Με μέτρια δυσκολία <input type="checkbox"/> Εξαιρετικά δύσκολα <input type="checkbox"/> Ήταν αδύνατο
Πόσο μπορούσατε να βαδίζετε (με ή χωρίς μπαστούνι) μέχρι να γίνει ο πόνος ανυπόφορος; <input type="checkbox"/> > 30 λεπτά <input type="checkbox"/> 16-30 λεπτά <input type="checkbox"/> 5-15 λεπτά <input type="checkbox"/> μόνο μέσα στο σπίτι <input type="checkbox"/> καθόλου
Μπορούσατε να ανεβείτε σκάλες; <input type="checkbox"/> Ναι εύκολα <input type="checkbox"/> Με λίγη δυσκολία <input type="checkbox"/> Με μέτρια δυσκολία <input type="checkbox"/> Εξαιρετικά δύσκολα <input type="checkbox"/> Ήταν αδύνατο
Μετά από ένα γεύμα πόσο επώδυνο ήταν το να σηκωθείτε από την καρέκλα: <input type="checkbox"/> Καθόλου <input type="checkbox"/> Λίγο <input type="checkbox"/> Μέτρια <input type="checkbox"/> Πολύ <input type="checkbox"/> Ανυπόφορα
Κουτσάινατε εξαιτίας του ισχίου; <input type="checkbox"/> Ποτέ / πολύ σπάνια <input type="checkbox"/> Που και που , μόνο στην αρχή <input type="checkbox"/> Συχνά <input type="checkbox"/> Τον περισσότερο καιρό <input type="checkbox"/> Πάντα
Είχατε ξαφνικό πόνο σα μαχαιριά ή σπασμό; <input type="checkbox"/> Όχι <input type="checkbox"/> 1-2 μέρες <input type="checkbox"/> Μερικές μέρες <input type="checkbox"/> Τις περισσότερες μέρες <input type="checkbox"/> Κάθε μέρα
Πόσο επηρέασε ο πόνος τις ασχολίες σας; <input type="checkbox"/> Καθόλου <input type="checkbox"/> Λίγο <input type="checkbox"/> Μέτρια <input type="checkbox"/> Πολύ <input type="checkbox"/> Πλήρως
Είχατε πόνο από το ισχίο στο κρεβάτι τη νύκτα; <input type="checkbox"/> Όχι <input type="checkbox"/> 1-2 νύκτες <input type="checkbox"/> Μερικές νύκτες <input type="checkbox"/> Τις περισσότερες νύκτες <input type="checkbox"/> Κάθε βράδυ

(Dawson & Carr 1996)

Κεφάλαιο 8

ΑΠΟΤΕΛΕΣΜΑΤΑ ΟΑΙ

Η ανάλυση των αποτελεσμάτων των ολικών αρθροπλαστικών σε ότι αφορά την επιβίωση τους, τους μηχανισμούς αποτυχίας και την συχνότητα και των τύπο των επιπλοκών αποτελεί το σημαντικότερο μέσο αναγνώρισης των αδυναμιών και των προβλημάτων που σχετίζονται με την επέμβαση και κατά συνέπεια το βασικότερο εργαλείο βελτίωσης της αποτελεσματικότητας της. Στη διάρκεια των χρόνων πολλές αδυναμίες που σχετίζονταν με όλους τους επιμέρους τομείς, τη μηχανουργία και τη μεταλλουργία, το σχεδιασμό την χειρουργική τεχνική και τη νοσηλεία αναγνωρίστηκαν χάρη στη ανάλυση των αποτελεσμάτων και αντιμετωπίστηκαν. Αν και τα προβλήματα που σχετίζονται με την άμεση και τη βραχυπρόθεσμη μετεγχειρητική περίοδο αντιμετωπίστηκαν με επιτυχία από σχετικά νωρίς κάνοντας την ΟΑΙ μια ιδιαίτερα αποτελεσματική επέμβαση με προβλέψιμα αποτελέσματα και χαμηλό ποσοστό επιπλοκών, η μακροχρόνια συμπεριφορά των εμφυτευμάτων δεν είναι δυνατόν να διευκρινιστεί απόλυτα με εργαστηριακές μεθόδους. Απομένει λοιπόν η αξιολόγηση της συμπεριφοράς τους *in vivo* σε βάθους χρόνου.

Εξαιτίας της πανσπερμίας υλικών και μεθόδων που βρίσκονται σε χρήση, της τακτικής των κατασκευαστών να παραλλάσσουν σημαντικές παραμέτρους που αφορούν το σχεδιασμό των προθέσεων κατά τη διάρκεια της χρήσης αλλά και των μεγάλων διαφορών στις μεθόδους αξιολόγησης των αποτελεσμάτων από εργασία σε εργασία είναι συχνά εξαιρετικά δύσκολη η εξαγωγή ασφαλών συμπερασμάτων.

Σημείο αναφοράς και πρότυπο σ αυτόν τον τομέα αποτελεί η κατάρτιση Εθνικών Μητρώων από τις Σκανδιναβικές Χώρες με πρώτη τη Σουηδία με έτος έναρξης το 1979. (*Swedish Registry, www.jru.orthop.gu.se*) Παρόλο που ιδιαιτερότητες που αφορούν τα χαρακτηριστικά του πληθυσμού και της νοσηρότητας σε κάθε χώρα αλλά και την εκπαίδευση, το υπόβαθρο και την εμπειρία των χειρουργών σε κάθε σύστημα υγείας, η καταγραφή αυτού του τύπου προσφέρει πολύτιμες πληροφορίες και δυνατότητες σύγκρισης. Πολλές χώρες έχουν υιοθετήσει στο μεταξύ την δημιουργία Εθνικών Μητρώων και στα επόμενα χρόνια τα διαθέσιμα αξιόπιστα στοιχεία. Σε κάθε περίπτωση η συνολική

επιβίωση των ολικών αρθροπλαστικών τουλάχιστον στις πιο επιτυχημένες και διαδεδομένες εκδοχές τους αγγίζουν ή και ξεπερνούν το 90% στη δεκαπενταετία. Το γεγονός αυτό αποτελεί από τη μία επιβεβαίωση της αποτελεσματικότητας της ΟΑΙ από την άλλη επιτείνει το πρόβλημα της αξιολογής καθώς ο συνδυασμός χρόνου παρακολούθησης, χαμηλής συχνότητας επιπλοκών και του μεγάλου αριθμού των μεταβλητών που πρέπει να ληφθούν υπόψη δημιουργεί την ανάγκη μελετών με πολύ μεγάλους αριθμούς ασθενών που δυστυχώς δεν υπάρχουν έξω από τα σκανδιναβικά μητρώα. Έτσι η εξαγωγή συμπερασμάτων είναι ιδιαίτερα δύσκολη και επισφαλής. Σε ένα πρόσφατο άρθρο ανασκόπησης που δημοσιεύτηκε πρόσφατα στο *Lancet* οι συγγραφείς δηλώνουν απερίφραστα βασισμένοι στα στοιχεία του Σουηδικού μητρώου και στην εμπειρία τους ότι τα «αποτελέσματα των ΟΑΙ χωρίς τσιμέντο είναι πτωχά σε σύγκριση με αυτά των ΟΑΙ με τσιμέντο». (Learmonth et al, 2007). Παράλληλα είναι δυνατόν να εντοπίσει κανείς εκτιμήσεις αλλά και δημοσιευμένα αποτελέσματα που υποστηρίζουν ότι σε συγκρίσιμο χρόνο παρακολούθησης τα αποτελέσματα είναι τουλάχιστον παρόμοια και σε ότι αφορά τα κυπέλια ανώτερα στα εμφυτεύματα χωρίς τσιμέντο.

Η εξαγωγή συμπερασμάτων επηρεάζεται πολλές φορές από υποκειμενικούς παράγοντες όπως η προτίμηση του χειρουργού, η εκπαίδευση αλλά και δυστυχώς η επίδραση του μάρκετινγκ των κατασκευαστών.

Σε ότι αφορά για παράδειγμα το Σουηδικό Μητρώο, εξαιτίας της κυριαρχίας της χρήσης στείλων με τσιμέντο (94% έναντι 6%), ο συνολικός αριθμός ΟΑΙ χωρίς τσιμέντο είναι σχετικά μικρός αφορά μια τεραστία ποικιλία υλικών και αν κανείς δει τη συνολική επιβίωση των υλικών αυτών από το 1979 και εντεύθεν χωρίς να αναλύσει επιμέρους κατηγορίες υλικών και τις ιδιαιτερότητα της χρήσης των ΟΑΙ χωρίς τσιμέντο στη Σουηδία κινδυνεύει να αποκτήσει λάθος εικόνα. Η ΟΑΙ χωρίς τσιμέντο γίνεται κατά κύριο λόγο (πάνω από 50%) σε ασθενείς νεώτερους των 60 ετών, σε μια ηλικιακή ομάδα που έχει έτσι κι αλλιώς πτωχότερα αποτελέσματα, γίνεται κατά κύριο λόγο σε ειδικευμένα κέντρα που έχουν, στη Σουηδία, υψηλότερα ποσοστά αναθεώρησης από τα γενικά νοσοκομεία και τέλος τα συνολικά αποτελέσματα των ΟΑΙ χωρίς τσιμέντο περιλαμβάνουν μια ομοιόμορφη σχεδόν κατανομή υλικών όλων των

τύπων και σχεδιασμών που έχουν χρησιμοποιηθεί ιστορικά και των οποίων η επιβίωση κυμαίνεται από 27% έως και 99,1% στη δεκαετία στο συγκεκριμένο μητρώο.

Σε κάθε περίπτωση το Σουηδικό και γενικά τα Σκανδιναβικά Μητρώα αποτελούν εξαιρετικά εργαλεία και από πολλές απόψεις αναντικατάστατες πηγές δεδομένων. Σε ότι αφορά την συνολική επιβίωση των ΟΑΙ και των ΟΑΙ με τσιμέντο αποτελούν το σημείο αναφοράς και σύγκρισης σε παγκόσμιο επίπεδο ενώ σε ότι αφορά τις ΟΑΙ χωρίς τσιμέντο περιέχουν πολύτιμα στοιχεία που χρήζουν όμως προσεκτικής ανάλυσης για τους λόγους που αναφέρθηκαν προηγουμένως.

Η συνολική επιβίωση των ΟΑΙ στο Σουηδικό μητρώο αλλά και σε ανεξάρτητες εργασίες ανεξάρτητα από το είδος της ΟΑΙ φαίνεται πως ξεπερνά το 92% στη δεκαετία και παραμένει υψηλό και για μεγαλύτερα χρονικά διαστήματα. Οι πίνακες που ακολουθούν συγκεντρώνουν τις σημαντικότερες εργασίες που αφορούν την επιβίωση τύπων ΟΑΙ που εξακολουθούν σήμερα να χρησιμοποιούνται διεθνώς.

Πίνακας 15 Δεκαετής επιβίωση ΟΑΙ ανά τριετία από το Σουηδικό Μητρώο με σημείο αποτυχίας κάθε είδους αναθεώρηση.

Χρονική περίοδος	Ποσοστό δεκαετούς επιβίωσης
1979-1981	83,4%
1982-1984	88,9%
1985-1987	90,4%
1988-1990	91,3%
1991-1993	92,3%
1994-1996	92,5%

(Swedish registry, Annual report 2006 www.jru.orthop.gu.se)

Ημισφαιρικά κυπέλια χωρίς τσιμέντο

Σε ότι αφορά την επιβίωση των κυπελίων χωρίς τσιμέντο οι πιο μακροχρόνιες μελέτες παρακολούθησης αγγίζουν σήμερα τα 15 χρόνια ενώ για τα κυπέλια με τσιμέντο φτάνουν τα 25 έτη. Σαν συνέπεια οριστικά συμπεράσματα σε ότι αφορά την σύγκριση των δύο μεθόδων δεν είναι δυνατή. Σε μια συγκριτική μελέτη από τους Gaffey & Callaghan ενός κυπελίου με

τσιμέντο και ενός κυπελίου με μεταλλικό κέλυφος χωρίς τσιμέντο σε 45 ασθενείς με παρακολούθηση μεταξύ εννέα και δώδεκα ετών, η ακτινολογική χαλάρωση του κυπελίου με τσιμέντο ήταν 31% και η οστεόλυση 20% ενώ στα χωρίς τσιμέντο κυπέλια 0% και 7% αντίστοιχα. Παρόλο που η παραπάνω μελέτη και πολλές άλλες δείχνουν ότι τα χωρίς τσιμέντο κυπέλια υπερτερούν, πολλές επιφυλάξεις έχουν εκφραστεί, καθώς φαίνεται ότι η επιτάχυνση της φθοράς του πολυαιθυλενίου και η οστεόλυση αυξάνουν το ποσοστό των αναθεωρήσεων μετά το 10 έτος. Αυτό σε συνδυασμό με το περιορισμένο χρόνο παρακολούθησης σε σχέση με τα κυπέλια με τσιμέντο και τις σχεδιαστικές αδυναμίες των κυπελίων της πρώτης γενεάς που τοποθετήθηκαν στη δεκαετία του 1980 δημιουργεί επί του παρόντος αντιγνωμίες. Στον πίνακα που ακολουθεί παρατίθενται αποτελέσματα και των δύο γενεών κυπελίων όπως έχουν αποτυπωθεί στη βιβλιογραφία κατά τα τελευταία χρόνια.

ΠΙΝΑΚΑΣ 18. Αποτελέσματα κυπελίων χωρίς τσιμέντο

Κυπέλιο/ αριθμός	Συγγραφέι ς	Ηλικία	Χρόνος Παρακ. (έτη)	A/A χαλάρωση	Αναθεώρηση λόγω χαλάρωσης	Οστεό- λυση	Φθορά Mm/ έτος
HG2/74	Archibeck*	52	10	2	1(1,35%)	12	0.16
HG1/72	Callaghan		14	0	0	5	0.15
HG1/90	Parvizi*	58	14,9	0	0	-	-
HG1&2/204	Rasquina*	60	13.5	0	0	4	0,16
HG1/136	Latimer*	45	7	0	0	23	0.11
PCA/64	Bojescul*	58	15,6	19	17(25%)	19	
PCA/53	Healy*	60	12,3	6	6(11%)	8	0,17
AML/174	Engl*	55	11	7	4(2,29%)	8	
APR/110	Udomkiat*	61	10,2	1	1 (1,6%)	4	0.16
PCA/539	Malchau*	50	7	96	18 (3,3%)	17	
Ποσοστά/ 1516				131(8,6%)	48 (3,1%)	100 (6,5%)	

Σε κάθε περίπτωση η ΟΑΙ είναι μια επέμβαση με υψηλό ποσοστό επιτυχίας ειδικά με τη χρήση των σύγχρονων προθέσεων και χειρουργικών τεχνικών. Παρόλο που τα ποσοστά επιβίωσης των ΟΑΙ είναι ιδιαίτερα υψηλά και η λειτουργική αποκατάσταση περισσότερο από ικανοποιητική για τους ασθενείς

όπως αναφέρθηκε προηγουμένως η έρευνα για την περαιτέρω βελτίωση των αποτελεσμάτων συνεχίζεται. Νέες μέθοδοι , λιγότερο επεμβατικές και πιο ακριβείς όπως η χειρουργική ελάχιστης επεμβατικότητας, η ΟΑΙ επιφανείας και η εμπλοκή υπολογιστών στη χειρουργική τεχνική υπόσχονται για το άμεσο μέλλον ταχύτερη μετεγχειρητική αποκατάσταση, ακριβέστερη τοποθέτηση των υλικών και στην περίπτωση της ΟΑΙ επιφανείας διατήρηση του αυχένα του μηριαίου και καλύτερα λειτουργικά αποτελέσματα.

Μεγάλη ερευνητική προσπάθεια βρίσκεται επίσης σε εξέλιξη στον τομέα της μηχανουργίας και της βελτίωσης των σχεδιαστικών παραμέτρων των προθέσεων. Εναλλακτικά υλικά και προθέσεις έχουν αρχίσει να αναπτύσσονται και να χρησιμοποιούνται με στόχο την αύξηση της επιβίωσης των ΟΑΙ και την εξάλειψη της φθοράς και της οστεόλυσης. Η βελτίωση των χαρακτηριστικών των επιφανειών τριβής και η εισαγωγή νέων, η εισαγωγή νέων υλικών και η ενσωμάτωση των διδαγμάτων από τα λάθη του παρελθόντος στο σχεδιασμό και τη μεταλλουργία των προθέσεων συμβάλει προς αυτή την κατεύθυνση. Το ελλειπτικό κυπέλιο από Σπογγώδες ταντάλιο , με εμπακτωμένο πολυαιθυλένιο αποτελεί μέρος της προσπάθειας βελτίωσης των αποτελεσμάτων της ΟΑΙ και αποτελεί το αντικείμενο μελέτης της παρούσας εργασίας.

Κεφάλαιο 9

ΟΑΙ ΜΕ ΕΛΛΕΙΠΤΙΚΕΣ ΚΟΤΥΛΕΣ ΑΠΟ ΣΠΟΓΓΩΔΕΣ ΤΑΝΤΑΛΙΟ ΚΑΙ ΣΤΑΘΕΡΟ ΕΝΘΕΤΟ

Περιγραφή της κοτύλης από σπογγώδες ταντάλιο

Η κοτύλη από TMT που αξιολογείται στην παρούσα μελέτη παρουσιάζει καινοτομίες σε τρία διαφορετικά επίπεδα σε σχέση με τις ευρέως χρησιμοποιούμενες ημισφαιρικές:

1. Στο επίπεδο της μεταλλουργίας εισάγει ένα χωροδικτύωμα από ταντάλιο στη θέση των συμπαγών κραμάτων από Ti ή CoCr,
2. Στο επίπεδο του σχεδιασμού επιλέχθηκε το σχήμα της να είναι ελλειπτικό αντί για ημισφαιρικό και


3. Το πολυαιθυλένιο είναι σταθερά εμπακτωμένο στο κέλυφος και όχι προσθαιρούμενο. Στη συνέχεια του κεφαλαίου παρουσιάζονται το θεωρητικό υπόβαθρο και τα πειραματικά δεδομένα που αφορούν το συγκεκριμένο κυπέλιο.

Βιοσυμβατότητα

Το ταντάλιο είναι ένα ισχυρό, εύπλαστο μέταλλο με μεγάλη αντοχή στην οξειδωση και τη διάβρωση. Οι πιθανές του χρήσεις σαν προσθετικό υλικό για χρήση στην χειρουργική αναγνωρίστηκαν και μελετήθηκαν σε μοντέλα με πειραματόζωα και ανθρώπους σχεδόν πενήντα χρόνια πριν. Έχει χρησιμοποιηθεί σε ένα μεγάλο φάσμα εφαρμογών, σαν ηλεκτρόδια για βηματοδότες, πλάκες κρανιοπλαστικής, μηριαίες προθέσεις, σαν σύρμα ή περιτύλιγμα για αποκατάσταση νεύρων, σαν ακτινοσκοπικός δείκτης για την παρακολούθηση της μετανάστευσης προθέσεων και της οστικής διείσδυσης. Η δυνατότητες οστικής ενσωμάτωσης του τανταλίου έχουν διαπιστωθεί από τη χρήση μη πορωδών υλικών στην ορθοπαιδική και οδοντοπροσθετική για περιόδους μεταξύ οκτώ και δώδεκα ετών. Η εξαιρετική του βιοσυμβατότητα και οι μηχανικές του ιδιότητες είχαν σαν αποτέλεσμα την καθιέρωσή του σαν προσθετικού υλικού. Η βιολογική συμπεριφορά των μικροσωματιδίων φθοράς του τανταλίου είναι προς το παρόν άγνωστη. Το σπογγώδες ταντάλιο αποτελεί ένα σύνθετο υλικό που είναι επικαλυμμένο με καθαρό ταντάλιο και είναι αποτέλεσμα μιας σύνθετης διαδικασίας κατασκευής. (Burke GL 1940, ASTM Standards 1998)

Η κατασκευή του TMT αρχίζει με την πυρόλυση ενός πολυμερούς αφρώδους υλικού μέσω της οποίας δημιουργείται ένας χαμηλής πυκνότητας σκελετός από κρυσταλλικό άνθρακα ο οποίος έχει τη μορφή χωροδικτυώματος καθώς αποτελείται από επαναλαμβανόμενα δωδεκάεδρα που επικοινωνούν μεταξύ τους με μικρότερους πόρους. Στη συνέχεια με μια διαδικασία εναπόθεσης που ονομάζεται chemical vapour deposition/infiltration (CVD/CVI), καθαρό ταντάλιο εναποτίθεται πάνω στα δωδεκάεδρα. Ακόμα και πολύ λεπτά στρώματα τανταλίου 10 έως 100 μm δημιουργούν ένα υλικό με εξαιρετικές μηχανικές ιδιότητες χάρη στις ιδιότητες του τανταλίου που είναι 100% συμπαγές με κόκκους 1 έως 5 μm και καθαρότητα > 99.95%. Η διακύμανση του πάχους της εναπόθεσης επηρεάζει το εύρος των πόρων και τις μηχανικές

ιδιότητες. Οι πόροι του υλικού για ορθοπαιδικές εφαρμογές είναι 550 μm και το πάχος του «μανδύα» τανταλίου είναι τυπικά περίπου 50 μm .




ΕΙΚΟΝΑ 51. Αριστερά μικροφωτογραφία της δομής του χωροδικτύωματος του σπογγώδους τανταλίου. Δεξιά μικροφωτογραφία στην ίδια κλίμακα της δομής του σπογγώδους οστού. Οι δομικές ομοιότητες είναι εμφανείς.

Το υλικό που παράγεται για τα κυπέλια έχει συντελεστή ελαστικότητας 750000 psi μια τιμή που βρίσκεται μεταξύ του συντελεστή ελαστικότητας του σπογγώδους οστού (1500- 250000psi) και του φλοιώδους(1.7-2.6 εκατ. Psi) ενώ η αντοχή του στην καταπόνηση είναι σημαντικά ψηλότερη. Σαν υποκατάστατο του οστού το TMT είναι ανθεκτικότερο από το σπογγώδες και το φλοιώδες οστόν σε ότι αφορά την μεταβίβαση φυσιολογικών φορτίων. Η αντοχή του σε κάμψη έχει βρεθεί πως είναι συγκρίσιμη με αυτή της ανθρώπινης περόνης. Το ποσοστό των πόρων στο σύνολο του όγκου του υλικού είναι περίπου 75-85% ενώ στις πορώδεις επιφάνειες από σφαιρίδια στο CoCr είναι 30-35% της επιφάνειας και στο τιτάνιο 40-50%. (Bobyn et al 1999)

Η επιφάνεια τανταλίου στη συνέχεια υπόκειται σε επεξεργασία με διάλυμα NaOH (0,2 έως 0,5 M) που οδηγεί στη διαμόρφωση μιας στιβάδας που προσομοιάζει με την χημική συμπεριφορά του οστού (bone-like apatite), η οποία στην συνέχεια σταθεροποιείται με θέρμανση στους 300° C. Η επεξεργασία αυτή δημιουργεί μια άμορφη στιβάδα νατρίουχου Τανταλίτη που σε περιβάλλον φυσιολογικού σωματικού υγρού οδηγεί στο σχηματισμό Ta-OH με ανταλλαγή ιόντων Na με ρίζες H³O⁺ στην συνέχεια το Ta-OH αντιδρούν με ιόντα ασβεστίου και φωσφόρου για να σχηματίσουν μια επιφάνεια κρυσταλλικού απατίτη. Έχει βρεθεί πειραματικά ότι η διαμόρφωση αυτή σε περιβάλλον που προσομοιάζει τα φυσιολογικά σωματικά υγρά (SBF stimulated body fluid) οδηγεί στην απευθείας

εναπόθεση οστού επί του τανταλίου . Οι Miyazaki et al διαπίστωσαν πως σε πλάκες τανταλίου που έχουν υποστεί την παραπάνω επεξεργασία δημιουργούνται άμεση σύνδεση με το οστόν σε αντίθεση με παρόμοιες πλάκες χωρίς επεξεργασία. Από την ίδια μελέτη φαίνεται πως παρόμοια συμπεριφορά με το ταντάλιο εμφανίζει το τιτάνιο αλλά όχι το CoCr.

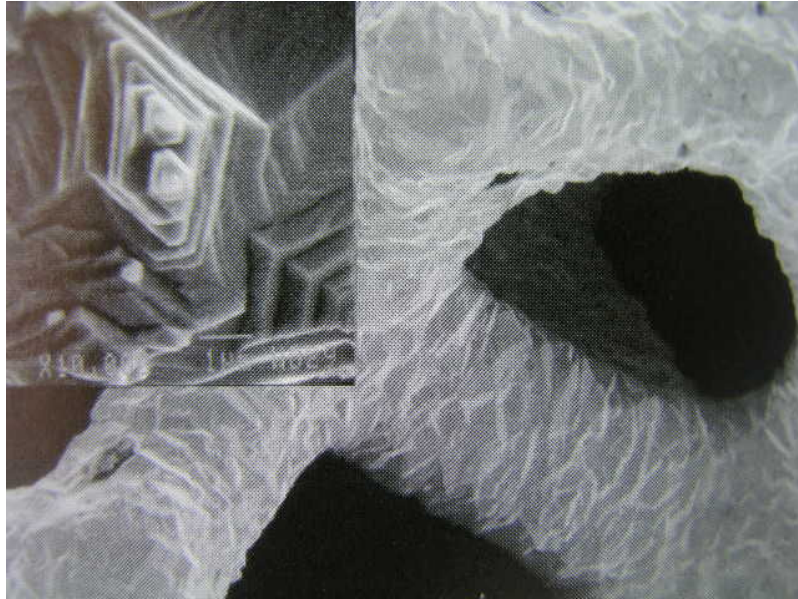
Το TMT έχει επίσης πολύ υψηλό συντελεστή τριβής . Η τραχύτητα της επιφάνειας του κυπελίου είναι 40-75% μεγαλύτερη από ότι στις παραδοσιακές επιφάνειες.



EIKONA 52. Συντελεστής τριβής των συνηθεστερων πορωδων επιφανειών σε συγκριση με το σπογγώδες τασντάλιο.

Τέλος σύμφωνα με πιο πρόσφατες μελέτες οι επιφάνειες από Τα παρουσιάζουν σε πειραματικό επίπεδο μεγαλύτερη ανθεκτικότητα σε σχέση με το Τι και το CoCr και το χάλυβα στην ανάπτυξη λοιμώξεων. Έχουν περιγραφεί δύο μηχανισμοί που ενδέχεται να συνεισφέρουν σ αυτή την ιδιότητα. Αφενός έχει αναφερθεί πως η δυνατότητα προσκόλλησης του Staphylococcus Aureus σε επιφάνειες Τα είναι μικρότερη από ανάλογες επιφάνειες Τι και CoCr. Η ίδια ερευνητική ομάδα αναφέρει σε μια παλαιότερη εργασία πως η παρουσία σπογγώδους τανταλίου είχε σαν αποτέλεσμα εντονότερη αντίδραση των λευκοκυττάρων με αύξηση της φαγοκυτταρικής τους ικανότητας, της χημειοταξίας και της βακτηριοκτόνου ικανότητας του αίματος σε σχέση με τις αντιδράσεις αυτές με την παρουσία Τι άμορφου Τανταλίου και χάλυβα. Η πιθανή

κλινική συσχέτιση των παραπάνω ευρημάτων θα αποτελούσε μια πολύ ενδιαφέρουσα εξέλιξη και αναμένεται με ενδιαφέρον. (*Schildhauer TA et al 2006 & 2008*)



ΕΙΚΟΝΑ 53. Μικροφωτογραφία της επιφάνειας του TMT όπου διακρίνεται η διαμορφωση κρυσταλλικής στοιβάδας Τανταλίτη μετά από επεξεργασία με NaOH.

Συνοπτικά, το TMT παρουσιάζει μια σειρά χαρακτηριστικών που το ξεχωρίζουν από τις παραδοσιακές πορώδεις επιφάνειες.

- Αυξημένη πορωτικότητα (75-85% TMT– 25-45% παραδοσιακά)
- Ομοιογενείς τρισδιάστατους πόρους που προσομοιάζουν το σπογγώδες οστόν.
- Το μέγεθος των πόρων είναι 550μm
- Μεγαλύτερο συντελεστή τριβής από άλλα υλικά και συνεπώς μεγαλύτερη αρχική σταθερότητα.
- Μικροσκοπική δομή (Micro texture) με οστεοκαθοδηγητικές ιδιότητες.

- Ελαστικότητα παρόμοια με το οστόν και συνεπώς μεγαλύτερο δυναμικό ενσωμάτωσης και μείωση του φαινομένου παράκαμψης φορτίων, τη στιγμή που τα παραδοσιακά υλικά είναι 25-100 φορές πιο σκληρά από το οστόν.
- Είναι ενδεχομένως πιο ανθεκτικό στην ανάπτυξη λοιμώξεων στην επιφάνεια του.

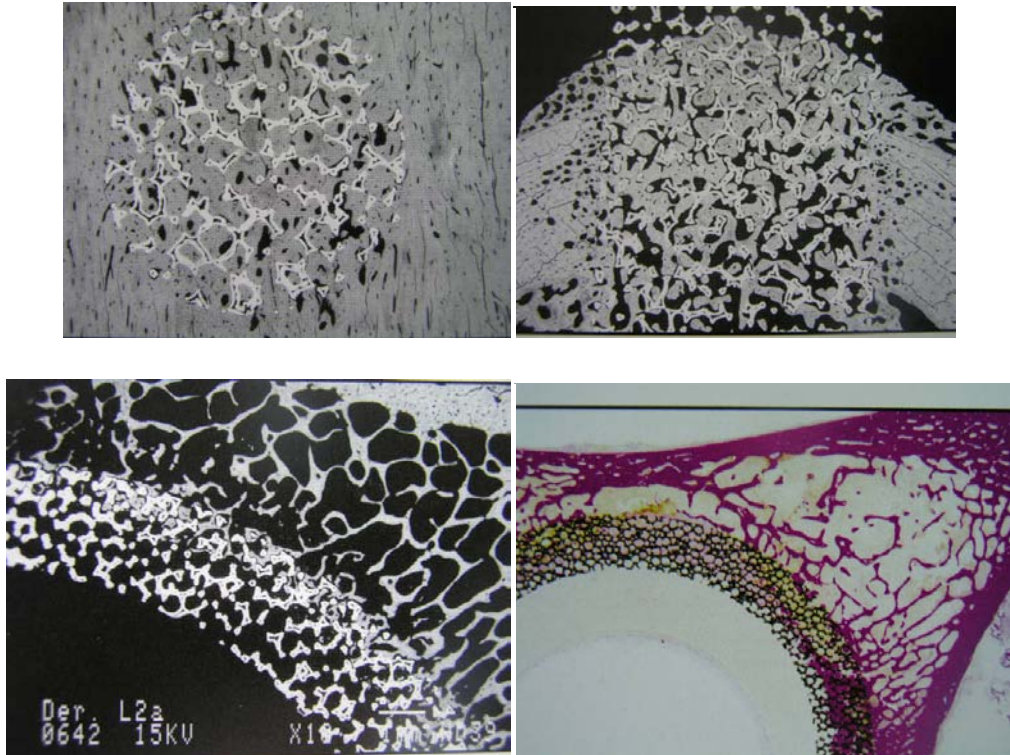
Πειραματικά Δεδομένα

Δύο προκλινικές μελέτες σε ζώα είχαν εξαιρετικά αποτελέσματα σε ότι αφορά την οστική διείσδυση και ενσωμάτωση. Τα αποτελέσματα των μελετών αυτών έχουν δείξει ταχεία οστική διείσδυση και εξαιρετική βιοσυμβατότητα χωρίς συστηματικές ή τοπικές αντιδράσεις και επιπλοκές.

Οι Bobyn et al εμφύτευσαν ράβδους TMT με πόρους 430μm στη διάφυση του μηριαίου σε σκύλους για διάστημα 2,3,4,16 και 52 εβδομάδων. Τα δοκίμια υποβλήθηκαν σε ιστολογική και μηχανική ανάλυση. Η εναπόθεση οστού την 4^η εβδομάδα καταλάμβανε το 42% των πόρων, το 63% την 16^η και το 80% στις 52. Η ιστολογική εξέταση αποκάλυψε ότι οι περιοχές άμεσης επαφής οστού-υλικού αυξάνεται με το χρόνο και επίσης περιοχές όπου παρατηρούνταν δημιουργία οστεωνικών σχηματισμών (Haversian remodeling) μέσα στους πόρους του υλικού. Η ελάχιστη μηχανική αντοχή σε εξελκυσμό (18,5 Mpa), ήταν την τετάρτη εβδομάδα, σημαντικά υψηλότερη ($P=0,004$) από αυτή των επιφανειών σφαιριδίων του CoCr και μιας σειράς άλλων πορωδών επιφανειών (1,2 έως 12.1 MPa) . Η διαφορά αυτή αποδίδεται στην μεγάλη πορωτικότητα του TMT και στην μεγάλη εναπόθεση οστού στους πόρους. Ο συγγραφέας καταλήγουν πως το TMT είναι ένα εξαιρετικό υπόβαθρο για την ανάπτυξη οστικής διείσδυσης με σχεδόν πλήρη ενσωμάτωση μέχρι την 16^η εβδομάδα και μικρές αλλαγές μέχρι και ένα έτος μετά την εμφύτευση.

Οι ίδιοι συγγραφείς σε μία μελέτη σε σκύλους εμφύτευσαν 22 ολικές αρθροπλαστικές με κυπέλιο από TMT τις οποίες παρακολούθησαν in vivo για έξι μήνες. Σταθερή διεπιφάνεια οστού υλικού διαπιστώθηκε σε όλα τα κυπέλια ακτινολογικά, ιστολογικά και σε εξέταση με ηλεκτρονικό μικροσκόπιο. Το βάθος της οστικής διείσδυσης κυμάνθηκε από 0,2 έως 2 mm και διαπιστώθηκε σε όλα

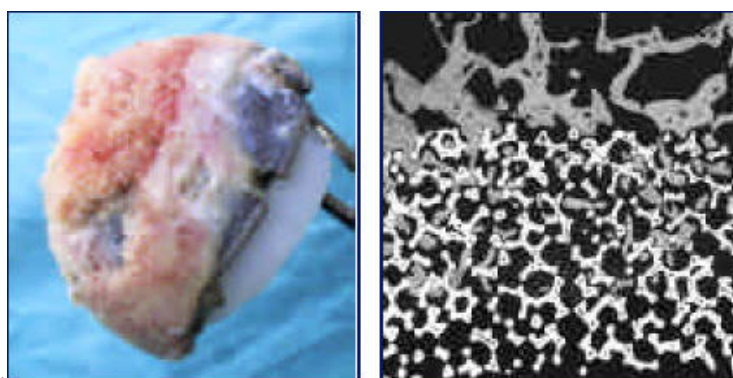
τα δοκίμια. Η μέση έκταση στην οποία εμφανίστηκε διείσδυση ήταν 16,8% για το σύνολο του κυπελίου και 25,1% για την περιφέρεια ποσοστά που είναι συγκρίσιμα με τα ευρήματα ανάλογων μελετών με κυπέλια από CoCr που έγιναν από τους Justy et al.



ΕΙΚΟΝΑ 54. Από τις πειραματικές εργασίες των Bobyn et al, φωτογραφίες που αποδεικνύουν την οστική διείσδυση του οστού στο TMT.

Η διείσδυση ινώδους ιστού σε πορώδεις επιφάνειες έχει ιδιαίτερο ενδιαφέρον καθώς μπορεί να δράσει ενισχυτικά σε ότι αφορά τη σταθερότητα της πρόθεσης ενώ παρουσιάζει ιδιαίτερο ενδιαφέρον σε ότι αφορά την δυνατότητα επανασύνδεσης συνδέσμων και τενόντων στο οστόν ή σε ειδικές προθέσεις που χρησιμοποιούνται στην ογκολογία και σε αναθεωρήσεις. Οι Hacking et al ερεύνησαν την διείσδυση ινώδους ιστού σε ένα μοντέλο με σκύλους κατά την 4^η, 8^η και 16^η εβδομάδα. Η ιστολογική εξέταση απέδειξε πλήρη κατάληψη των πόρων του υλικού από αγγειοβριθή ινώδη ιστό ενώ μηχανικά η αντοχή σε εξελκυσμό βρέθηκε να είναι τρεις με έξι φορές

μεγαλύτερη από ότι σε ανάλογα πειράματα με CoCr. Σε μια πιο πρόσφατη μελέτη οι Reach et al μελέτησαν σε σκύλους την επανενσωμάτωση του τένοντα του υπερακανθίου στο οστόν με την χρήση μιας διάταξης από TMT. Οι συγγραφείς διαπίστωσαν ότι η αντοχή του συμπλόκου τένοντα εμφυτεύματος έφτασε το 99% του φυσιολογικού την 6^η εβδομάδα και το 140% την 12^η. Οι συγγραφείς καταλήγουν ότι η διείσδυση του τένοντα στο TMT και η δημιουργία ινιδίων Sharpey μεταξύ τένοντα-υλικού δημιουργούν μηχανικά ικανή σύνδεση και αποτελούν την πρώτη δυνητικά μέθοδο επανασυγκόλλησης τένοντα οστού με τη χρήση μεταλλικών εμφυτευμάτων.



EIKONA 55. Μακροσκοπική και μικροσκοπική εικόνα μετά από αναθεώρηση κοτύλης. (Bobyn et al & Lilikakis et al)



EIKONA 56. Ιστολογικά παρασκευασματα που δείχνουν την διείσδυση ινώδους συνδετικού ιστού στους πόρους του TMT (Hacking et al , Itala et el)

Μηχανικές Ιδιότητες του TMT σε σύγκριση με άλλα υλικά.

Mechanical Property	TM (Tantalum)	Cancellous Bone	Cortical Bone	Titanium	Cobalt Chromium	Stainless Steel
Modulus of elasticity (GPa)	2.5-3.9	6.8	13-17	106-115	210	230
Ultimate strength (MPa)	50-110	10.4	48	780-1050	430-1028	480-860
Yield strength (MPa)	35-51	5.1	N/A	860	827	170-690
Compressive strength (MPa)	50-70	N/A	131-205	N/A	N/A	N/A
Tensile strength (MPa)	63	N/A	53	N/A	N/A	N/A
Bending strength (MPa)	110	N/A	N/A	N/A	N/A	N/A
Static torsional strength (MPa)	40-60	N/A	N/A	N/A	N/A	N/A
Endurance limit (10 million cycles in 4-point bending)	18-20	N/A	N/A	N/A	N/A	N/A

GPa = gigapascal, MPa = megapascal, N/A = not available, TM = Trabecular Metal

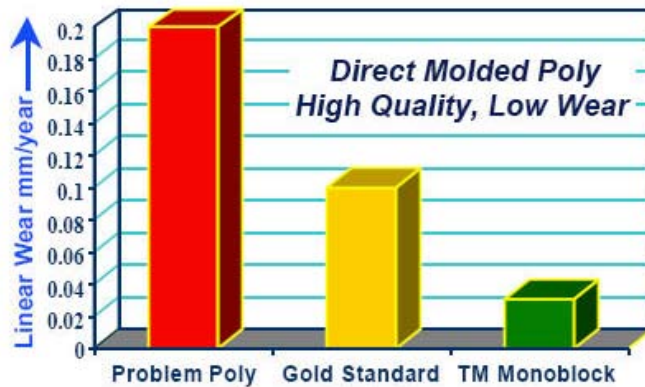
Σχεδιαστικά Χαρακτηριστικά της κοτύλης

Το κυπέλιο από TMT που χρησιμοποιήθηκε στην παρούσα μελέτη ενσωματώνει μια σειρά από καινοτομίες. Πέρα από τα χαρακτηριστικά του κελύφους από ταντάλιο που αναλύθηκαν παραπάνω, το κυπέλιο είναι ελλειπτικό στο σχήμα με τη διάμετρο του σε μια ζώνη 20° γύρω από τον ισημερινό του να είναι μεγαλύτερη κατά 2 mm από τη διάμετρο του θόλου, σχεδιασμένο έτσι ώστε να βελτιστοποιεί την σταθερότητα και εφαρμογή στο χείλος της κοτύλης. Το ένθετο από πολυαιθυλένιο ενσωματώνεται στο κυπέλιο με την εφαρμογή πίεσης και εισχωρεί περίπου 1,5-2 mm στους πόρους του TMT. Μελέτες έχουν δείξει εξαιρετική αντοχή της ενσφήνωσης του πολυαιθυλενίου και καμία ένδειξη μικροκίνησης. Το κυπέλιο αποστειρώνεται με γ-ακτινοβολία και συσκευάζεται σε περιβάλλον αζώτου. Το συγκεκριμένο κυπέλιο διατίθεται με ή χωρίς οπές για βίδες στην περιφέρεια του. Χάρη στο κέλυφος που είναι κατασκευασμένο από TMT το κυπέλιο αυτό συγκεντρώνει όλα τα θεωρητικά πλεονεκτήματα του υλικού που αναλύθηκαν παραπάνω. Περιληπτικά προσφέρει αυξημένη αρχική σταθερότητα χάρη στον υψηλό συντελεστή τριβής και χάρη στο ελλειπτικό του σχήμα, και δυνατότητες έντονης και ταχείας οστικής διείσδυσης χάρη στην υψηλή του πορωτικότητα και την υφή του υλικού.

Οι σχεδιαστικές ιδιαιτερότητες του κυπελίου αποσκοπούν στην αντιμετώπιση προβλημάτων που έχουν εντοπιστεί με τις συμβατικές ημισφαιρικές κοτύλες που βρίσκονται σήμερα σε χρήση. Όπως αναλύθηκε στο γενικό μέρος η οστεόλυση εξαιτίας των προϊόντων φθοράς αποτελεί το βασικό

πρόβλημα και έχουν αναπτυχθεί ποικίλες τεχνικές και μέθοδοι για την μείωση της συχνότητας και της έκτασης της.

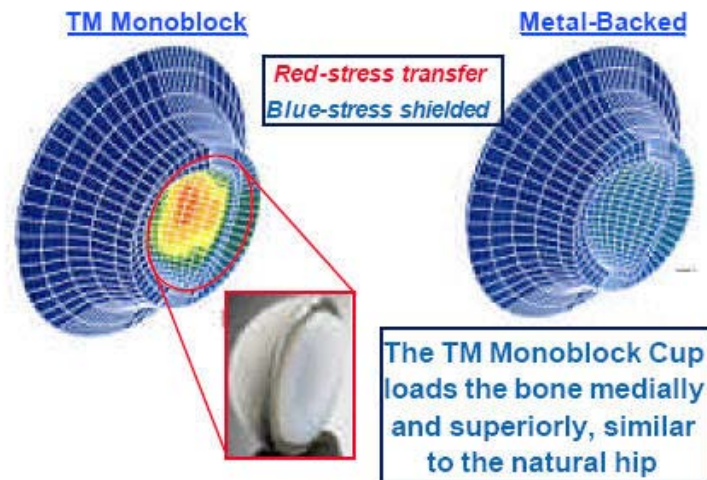
Στο συγκεκριμένο κυπέλιο πέρα από την αρχική σταθερότητα που επιτυγχάνεται χάρη στις ιδιότητες του TMT και του ελλειπτικού σχήματος έχει γίνει προσπάθεια για την μείωση της ποσότητας των προϊόντων φθοράς και των διόδων εισχώρησης τους στην διεπιφάνεια. Η μόνιμη ενσωμάτωση του ενθέτου με πίεση στο κέλυφος και η έλλειψη οπών στον θόλο εξαφανίζει την πιθανότητα παραγωγής προϊόντων φθοράς στην διεπιφάνεια μετάλλου πολυαιθυλενίου και την προώθηση τους στην διεπιφάνεια οστού – κελύφους δια των οπών. Αν και το πολυαιθυλένιο δεν συγκεντρώνει τα τεχνικά χαρακτηριστικά των νεώτερων ένθετων αυξημένης αντοχής αποτελεί μια ενδιάμεση γενεά με αυξημένο ποσοστά cross-linking, αποστειρωμένο με γάμα ακτινοβολία (3 Mrads ^{60}Co) και συσκευασμένο σε περιβάλλον αζώτου. Σε πειραματικές εργαστηριακές μελέτες η φθορά του συγκεκριμένου πολυαιθυλενίου ήταν 70% μικρότερη από τα πρώτης γενεάς ένθετα.



EIKONA 57. Ο ρυθμός φθοράς του πολυαιθυλενίου της κοτύλης από TMT είναι σημαντικά χαμηλότερος από τα παραδοσιακά πολυαιθυλένια.

Τέλος η ελαστικότητα του κελύφους και τα επιμέρους τεχνικά χαρακτηριστικά του (αποφυγή βιδών, έλλειψη μικροκίνησης του πολυαιθυλενίου) δημιουργούν ένα εμφύτευμα που μεταβιβάζει τα φορτία πολύ πιο ομαλά από ότι τα συμβατικά κυπέλια από τιτάνιο ή κοβάλτιο χρώμιο. Η σχεδόν φυσιολογική φόρτιση του υποκείμενου οστού θεωρητικά τουλάχιστον προφυλάσσει από το φαινόμενο της οστεοπενίας λόγω παράκαμψης φορτίων.

TD Brown et al, Univ. of Iowa (Ref. 1999 ORS)
3-D FEA - Monoblock Cup Vs. metal backed cup




EIKONA 58. Ανάλυση πεπερασμένων στοιχείων από τους Brown et al, που αποδεικνύει την ομαλή μεταφορά φορτίων του κυπελίου από TMT. Η επίδραση της συγκεκριμένης ιδιότητας στην οστική διείσδυση και το ρυθμό φθοράς του πολυαιθυλενίου δεν είναι απολύτως διεκκρισιμένη.

Παράλληλα με τα θεωρητικά πλεονεκτήματα του συγκεκριμένου κυπελίου υπάρχουν επίσης μειονεκτήματα και τεχνικά προβλήματα που ενδεχομένως μπορούν να επηρεάσουν την τοποθέτηση και την επιβίωση τους.

Είναι γνωστό πως ο ελλειπτικός σχεδιασμός συνδέεται με την αυξημένη συχνότητα εμφάνισης κενών στην περιοχή του θόλου της κοτύλης καθώς η ενσφήνωση του κυπελίου στην περιφέρεια δεν επιτρέπει πολλές φορές την πλήρη εμπύθισή του στην προπαρασκευασμένη κοιλότητα του οστού. Το πρόβλημα αυτό επιτείνεται καθώς η παρουσία σταθερού, μη αφαιρούμενου πολυαιθυλενίου και η έλλειψη οπών στο κέλυφος στη περιοχή του θόλου δεν επιτρέπει διεγχειρητικά τον έλεγχο της εφαρμογής του κυπελίου όπως τυπικά γίνεται με τις παραδοσιακές ημισφαιρικές κοτύλες με προσθαιρούμενο ένθετο. Η παρουσία αυτών των κενών ενέχει πολλαπλούς θεωρητικούς κινδύνους καθώς μειώνει την επιφάνεια άμεσης επαφής οστού υλικού μειώνοντας θεωρητικά την μεγίστη σταθερότητα εμφύτευσης, υποπολλαπλασιάζει το εμβαδόν της διεπιφάνειας που είναι διαθέσιμο για άμεση οστική διείσδυση και δημιουργεί κενούς χώρους από τους οποίους μπορεί να αρχίσει η διαδικασία της οστεόλυσης. Σκεπτικισμός έχει εκφραστεί επίσης από

το γεγονός ότι το TMT παρουσιάζει πορωτικότητα σε όλο του τον όγκο και θα μπορούσε να αποτελέσει δίοδο μικροπροϊόντων φθοράς στη διεπιφάνεια. Αυτό θα μπορούσε να αποτελεί μειονέκτημα του TMT σε περιπτώσεις αναθεώρησης λόγω άσηπτης χαλάρωση όπου οι περιβάλλοντες ιστοί είναι πλούσιοι σε μικροσωματίδια. Οι Rahbek et al μελέτησαν την διαδικασία οστικής ενσωμάτωσης ράβδων TMT και τιτανίου σε περιβάλλον πλούσιο σε μικροπροϊόντα φθοράς πολυαιθυλενίου με ή χωρίς την παρουσία κενών γύρω από τα υλικά. Και στα δύο μοντέλα η ενσωμάτωση του TMT ήταν ανώτερη από ότι των ράβδων τιτανίου και η συγκέντρωση σωματιδίων πολυαιθυλενίου γύρω από το TMT μικρότερη στο μοντέλο εμφύτευσης με κενά. Η ανεύρεση σωματιδίων μέσα στους πόρους του τανταλίου δεν φαίνεται να επηρέασε την ενσωμάτωση στο συγκεκριμένο πείραμα παραμένει όμως ένα θέμα που χρειάζεται περαιτέρω έρευνα. Εντελώς αδιευκρίνιστος παραμένει ο ρόλος και οι μακροπρόθεσμες συνέπειες της παρουσίας οπών για βίδες στην περιφέρεια του κυπελίου και η τοποθέτηση βιδών στην περιοχή αυτή. Αν και σε αντίθεση με τις κλασσικές κοτύλες οι οπές και οι βίδες δεν βρίσκονται σε άμεση επαφή με το ένθετο και οι οπές σφραγίζονται γρήγορα με οστούνη ή ινώδη ιστό χάρη στις ιδιότητες του τανταλίου, δεν υπάρχουν προς το παρόν πειραματικά ή κλινικά στοιχεία για το θέμα αυτό. Ένα άλλο σημαντικό δυνητικό πρόβλημα προκύπτει από το γεγονός ότι το πολυαιθυλένιο δεν είναι δυνατό να αντικατασταθεί ανεξάρτητα από το κέλυφος, γεγονός που αυξάνει τις δυσκολίες και την πολυπλοκότητα των αναθεωρήσεων που μπορεί να προκύψουν στο μέλλον.

Η κλινική χρήση του συγκεκριμένου κυπελίου άρχισε το 1997 και τα δημοσιευμένα δεδομένα είναι προς το παρόν περιορισμένα τόσο σε ότι αφορά τον αριθμό των περιστατικών όσο και σε ότι αφορά τον συνολικό χρόνο παρακολούθησης. Αναλυτική και κριτική παρουσίαση αυτών των μελετών θα γίνει στη συνέχεια της παρούσας μελέτης.



ΕΙΚΟΝΑ 59. Το κυπέλλο από TMT έχει σχήμα ελλειπτικό στην περιφέρεια και σταθερό πολυαιθυλένιο



ΕΙΚΟΝΑ 60. Τομή του κυπέλλου και σχηματική αναπαράσταση της διεπιφάνειας TMT-πολυαιθυλενίου. Το πλαστικό διεισδύει στους πόρους και σταθεροποιείται με πίεση.

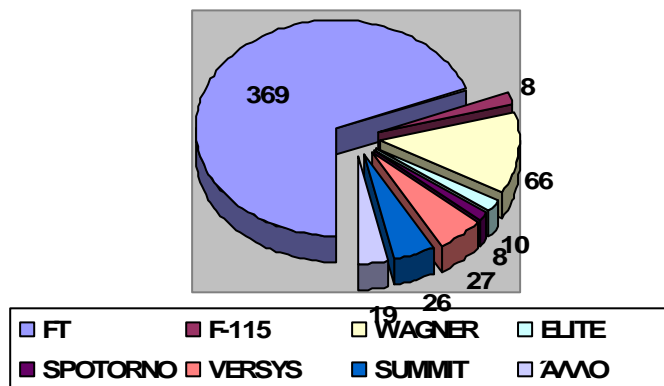
Μηριαίος Στειλεός

Ο στειλεός FT proxilock αποτέλεσε την βασική επιλογή σε αυτή τη σειρά των ασθενών. Τα σχεδιαστικά χαρακτηριστικά του αναλύονται σε προηγούμενο κεφάλαιο. Περιληπτικά πρόκειται για έναν μηριαίο στειλεό τελευταίας γενεάς κατασκευασμένο από τιτάνιο με αδρή επιφάνεια (grit blasted) και επικάλυψη υδρόξυαπατιτη στο κεντρικό τμήμα του. Είναι σχεδιασμένος να εφαρμόζει και να μεταφέρει φορτία στην μεταφυσιακή ζώνη του μηριαίου και έχει διπλό σφηνοειδές σχήμα με τραπεζοειδή διάταξη της μεταφυσιακής (κεντρικής) του περιοχής. Σε μια υποομάδα ασθενών χρησιμοποιήθηκαν στειλεοί παρόμοιας γεωμετρίας και χαρακτηριστικών με βάση την προτίμηση του χειρουργού και την διαθεσιμότητα. Σε ασθενείς που η χρήση των παραπάνω στειλεών αντενδείκνυται χρησιμοποιήθηκαν διαφορετικού τύπου στειλεοί με βάση τις ανατομικές ιδιαιτερότητες του μηριαίου και τις ανάγκες του ασθενούς. Έτσι

χρησιμοποιήθηκαν κωνικοί στείλοι τύπου Wagner κυρίως σε ασθενείς με ΣΕΙ ή προηγούμενη επέμβαση όπου η διαμόρφωση της μεταφυσιακής ζώνης του μηριαίου δεν επέτρεπε την τοποθέτηση του βασικού στείλου που περιγράψαμε παραπάνω. Σε μια υποομάδα ασθενών με ΟΑ ή Συγγενή Νόσο χρησιμοποιήθηκαν στείλοι σταθεροποιημένοι με τσιμέντο. Κριτήριο επιλογής της μεθόδου αποτέλεσε η ανατομική κατασκευή του μηριαίου σε ασθενείς με ΟΑ και η ύπαρξη οστεοπόρωσης όπου η φτωχή μηχανική αντοχή του οστού σε συνδυασμό με την διεύρυνση του αυλού του μηριαίου καθιστούσε την τοποθέτηση στείλου χωρίς τσιμέντο δυσχερή και την σταθεροποίηση του αμφίβολη.

Πίνακας 16 Μηριαίοι Στείλοι που χρησιμοποιήθηκαν, ανάλογα με τη διάγνωση και στο σύνολο των ασθενών

	FT	F-115	Wagner	ELITE	spotorno	versys	Summit	Άλλα
ΟΑ	204	5	14	5	6	13	13	9
ΣΕΙ	62	-	27	3	-	7	5	4
ΟΝ	67	1	4	-	2	7	7	-
ΚΑΤΑΓΜΑ	17	-	1	2	-	-	1	1
ΑΝΑΘΕΩΡΗΣΗ	6	1	16	-	-	-	-	4
ΔΙΑΦΟΡΑ	13	1	4	-	-	-	-	1
ΣΥΝΟΛΟ	369	8	66	10	8	27	26	19



ΔΙΑΓΡΑΜΜΑ 1. Μηριαίες προθέσεις που χρησιμοποιήθηκαν στους ασθενείς με κοπέλιο από Σπογγώδες Ταντάλιο



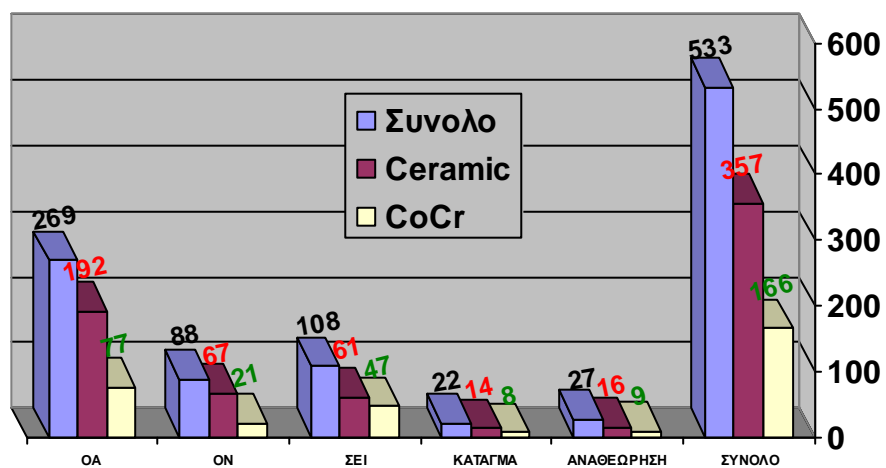
ΕΙΚΟΝΑ 61. Μηριαίοι στειλεοί τύπου FT proxilock με μεταλλική ή κεραμική κεφαλή & στειλεός Spotorno

Επιφάνειες Τριβής

Ως βασική επιλογή χρησιμοποιήθηκε ζεύγος τριβής πολυαιθυλενίου κεραμικού εξαιτίας των καλύτερων χαρακτηριστικών τριβής και παραγωγής προϊόντων φθοράς. Χρήση κεφαλών από CoCr έγινε μόνο στις περιπτώσεις που χρησιμοποιήθηκε κεφαλή 22mm ή κεφαλές 28mm με ύψος μεγαλύτερο από 7mm. Οι επιλογές αυτές είναι αποτέλεσμα κατασκευαστικών περιορισμών που έχουν σχέση με το πάχος του πολυαιθυλενίου που δεν μπορεί να είναι μικρότερο από 8mm με συνέπεια σε κοτύλες μικρής διαμέτρου (>46mm) να είναι αναγκαία η χρήση κεφαλών 22mm διάσταση στην οποία διατίθενται κατασκευασμένες μόνο από CoCr. Περιορισμοί που έχουν να κάνουν με τα χαρακτηριστικά του κεραμικού υλικού απαγορεύουν την κατασκευή κεραμικών κεφαλών 22 mm όπως επίσης και την κατασκευή κεφαλών με ύψος >7 mm καθώς είναι γνωστό ότι αυξάνεται έτσι ο κίνδυνος θραύσης του υλικού.

Πίνακας 17 Υλικό κατασκευής μηριαίας κεφαλής ανά διάγνωση και στο σύνολο

	ΚΕΦΑΛΗ CoCr	ΚΕΡΑΜΙΚΗ ΚΕΦΑΛΗ
ΟΑ	77	192
ΣΕΙ	47	61
ΟΝ	21	67
ΚΑΤΑΓΜΑ	8	14
ΑΝΑΘΕΩΡΗΣΗ	9	16
ΔΙΑΦΟΡΑ	4	7
ΣΥΝΟΛΟ	166 (33,1%)	357 (66,9%)



ΔΙΑΓΡΑΜΜΑ 2. Κεραμικές κι μεταλλικές κεφαλές ανά ομάδα και στο σύνολο των ασθενών.

Πίνακας 18 Μέγεθος Μηριαίας Κεφαλής

ΜΕΓΕΘΟΣ ΚΕΦΑΛΗΣ	22MM	28MM
CoCr	46	120
ΚΕΡΑΜΙΚΗ	2	355
ΣΥΝΟΛΟ	48 (9%)	475 (91%)

Β. ΕΙΔΙΚΟ ΜΕΡΟΣ
ΜΕΣΟΠΡΟΘΕΣΜΑ ΚΑΙ ΜΑΚΡΟΠΡΟΘΕΣΜΑ
ΚΛΙΝΙΚΑ ΚΑΙ ΑΚΤΙΝΟΛΟΓΙΚΑ
ΑΠΟΤΕΛΕΣΜΑΤΑ ΤΩΝ ΚΥΠΕΛΙΩΝ ΑΠΟ
ΣΠΟΓΓΩΔΕΣ ΤΑΝΤΑΛΙΟ ΣΕ ΑΣΘΕΝΕΙΣ
ΜΕ ΟΛΙΚΗ ΑΡΘΡΟΠΛΑΣΤΙΚΗ ΤΟΥ ΙΣΧΙΟΥ

ΕΙΣΑΓΩΓΗ

Τις τελευταίες δεκαετίες η χρήση ημισφαιρικών κυπελίων χωρίς τσιμέντο με ένθετο πολυαιθυλένιο έχει γενικευτεί και αποτελεί την πρόθεση εκλογής για την ανακατασκευή της κοτύλης.

Η αποτελεσματική ενσφήνωση του κελύφους στην κοτύλη και η επίτευξη σταθερότητας στην διεπιφάνεια μετάλλου οστού είναι ο σημαντικότερος παράγοντας ευόδωσης της οστικής διείσδυσης και ενσωμάτωσης του κυπελίου. Η άμεση επαφή μετάλλου οστού, το μέγεθος των πόρων και η υφή των υλικών παίζουν επίσης σημαντικό ρόλο.

Ήδη από την χρήση της πρώτης γενεάς των κυπελίων αυτών τα αποτελέσματα ήταν ενθαρρυντικά. Οι Latimer et al δεν ανέφεραν καμία άσηπτη χαλάρωση στην επταετία σε μια σειρά 136 κυπελίων τοποθετημένων με βίδες ενώ οι Bohm et al ανέφεραν συνολική επιβίωση 97,7% στα έντεκα χρόνια. Και οι δύο μελέτες αφορούσαν την χρήση κυπελίων Harris-Galante I. Σε μια πιο πρόσφατη μελέτη οι Udomkiat et al ανέφεραν 99.1% επιβίωση στα δώδεκα χρόνια με κυπέλια τοποθετημένα χωρίς βίδες.

Η συχνότερη αιτία αναθεώρησης των κυπελίων αυτών είναι η άσηπτη χαλάρωση εξαιτίας της οστεόλυσης που αναπτύσσεται γύρω από το κυπέλιο σαν συνέπεια της φθοράς του πολυαιθυλενίου. Στα ημισφαιρικά κυπέλια πρώτης γενεάς αναγνωρίστηκαν μια σειρά από παράγοντες που αύξαναν το ποσοστό της φθοράς. Συνοπτικά, τα χαρακτηριστικά του πολυαιθυλενίου, οι ανεπαρκείς μηχανισμοί ενσφήνωσης του ένθετου από πολυαιθυλένιο και η εμφάνιση μικροκίνησης στην διεπιφάνεια ενθέτου-μεταλλικού κελύφους, η ύπαρξη οπών για βίδες στο κέλυφος και η ακατέργαστη αδρή εσωτερική επιφάνεια του, έχει αποδειχθεί ότι αυξάνουν την παραγωγή προϊόντων φθοράς και διευκολύνουν

την διείσδυση τους στην διεπιφάνεια οστού-κυπελίου. Αν και στη δεύτερη γενεά κυπελίων πολλές από τις σχεδιαστικές αδυναμίες έχουν αντιμετωπιστεί η οστεόλυση εξακολουθεί να αποτελεί πρόβλημα και αιτία καταστροφικών μερικές φορές αποτυχιών των ΟΑΙ.

Σε νεώτερους ασθενείς η συχνότητα της εμφάνισης άσηπτης χαλάρωσης είναι συχνότερη και σε συνδυασμό με το αυξημένο προσδόκιμο επιβίωσης τους τα ποσοστά αποτυχιών σε βάθος χρόνου σημαντικά μεγαλύτερα.

Το κυπέλιο από σπογγώδες ταντάλιο (TMT) άρχισε να χρησιμοποιείται κλινικά το 1997 και η παρούσα σειρά αποτελεί μια από τις πρώτες σε παγκόσμια κλίμακα. Το συγκεκριμένο κυπέλιο ενσωματώνει τρεις διακριτές καινοτομίες: α) το κέλυφος αποτελείται από σπογγώδες ταντάλιο, ένα υλικό που προσομοιάζει τα δομικά χαρακτηριστικά του σπογγώδους οστού με στόχο την μεγιστοποίηση της οστικής διείσδυσης, β) το σχήμα του είναι ελλειπτικό αντί για ημισφαιρικό για καλύτερη ενσφήνωση με τις οπές για βίδες διατεταγμένες στην περιφέρεια και γ) το πολυαιθυλένιο είναι σταθερά ενσωματωμένο στο κέλυφος για την εξάλειψη της τριβής και της φθοράς του πλαστικού επί του μετάλλου. (Backside wear)

Το κυπέλιο αυτό κατά συνέπεια συγκεντρώνει μια σειρά από θεωρητικά πλεονεκτήματα σε ότι αφορά την επιβίωση του, δεν υπάρχουν όμως παρά ελάχιστα κλινικά στοιχεία για την μακροχρόνια συμπεριφορά του, τις τεχνικές εμφύτευσης και τα πιθανά προβλήματα του.

ΣΚΟΠΟΣ

Η μελέτη αυτή σχεδιάστηκε με στόχο να αναλύσει τα παρακάτω ερωτήματα

1. Ποια είναι η συνολική επιβίωση της κοτύλης από TMT στο σύνολο των ασθενών που υποβλήθηκαν σε ΟΑΙ
2. Ποια είναι η επιβίωση της TMT κοτύλης σε υποομάδες ασθενών με ειδικά χαρακτηριστικά δηλαδή σε ασθενείς που πάσχουν από ΟΑ, ΟΝ , ΣΕΙ και ανά ηλικιακή ομάδα

3. Πως συμπεριφέρεται η κοτύλη TMT σε περιπτώσεις αναθεωρήσεων ολικής αρθροπλαστικής
4. Σε τι ποσοστό εμφανίζονται ακτινοδιαγαστικές γραμμές στην διεπιφάνεια οστού υλικού και πως αυτές εξελίσσονται ανάλογα με τα χαρακτηριστικά των ασθενών.
5. Ποια είναι η συχνότητα εμφάνισης πλήρους ακτινολογικής χαλάρωσης.
6. Ποια είναι η φυσική εξέλιξη των κενών στο θόλο της κοτύλης και πως επιδρούν στην επιβίωση της και την εμφάνιση οστεόλυσης στο γενικό πληθυσμό και τις επιμέρους ομάδες.
7. Ποια είναι η συχνότητα διεγχειρητικών δυσχερειών και επιπλοκών, αν αυτές σχετίζονται με τα σχεδιαστικά χαρακτηριστικά της TMT κοτύλης και τις ανατομικές ιδιαιτερότητες ανάλογα με τη διάγνωση και αν επηρεάζουν το τελικό αποτέλεσμα σε ότι αφορά τη χαλάρωση και την επιτάχυνση της φθοράς.
8. Ποια είναι η συχνότητα μετεγχειρητικών επιπλοκών και αν αυτές σχετίζονται με την κοτύλη ή την υποκείμενη νόσο.
9. Ποιο είναι το λειτουργικό αποτέλεσμα της ΟΑΙ με TMT κυπέλιο αντικειμενικά και υποκειμενικά στο γενικό πληθυσμό και τις επιμέρους ομάδες.

ΑΣΘΕΝΕΙΣ ΚΑΙ ΜΕΘΟΔΟΙ ΑΞΙΟΛΟΓΗΣΗΣ

Ασθενείς

Στην μελέτη συμπεριλήφθηκαν όλοι οι ασθενείς που υποβλήθηκαν σε ολική αρθροπλαστική του ισχίου (ΟΑΙ) ανεξαρτήτως διάγνωσης και οι ασθενείς που υποβλήθηκαν σε αναθεώρηση ΟΑΙ στους οποίους τοποθετήθηκε κοτύλη από σπογγώδες ταντάλιο με ενσωματωμένο πολυαιθυλένιο μεταξύ των ετών 1997 - 2007. Εξαιρέθηκαν οι ασθενείς που κατά τη φάση της τελικής αξιολόγησης είχαν μέγιστο χρόνο παρακολούθησης μικρότερο από 12 μήνες.

Από τους ασθενείς που απέμειναν πέντε (έξι ισχία) απεβίωσαν πριν την τελική αξιολόγηση και άλλοι πέντε δεν έγινε δυνατόν να ανεβρεθούν για αξιολόγηση. Οι δέκα αυτοί ασθενείς εξαιρέθηκαν από την μελέτη.

Συνολικά συμπεριλήφθησαν 533 ΟΑΙ σε 480 ασθενείς 335 γυναίκες και 145 άνδρες με μέσο όρο ηλικίας κατά την εμφύτευση τα 56,8 έτη . 145 ασθενείς ήταν άνδρες (160 ισχία) και 335 γυναίκες (373 ισχία).

Πίνακας 19 Δημογραφικά στοιχεία ασθενών που υποβλήθηκαν σε ΟΑΙ

Διάγνωση	Ισχία (Ασθενείς)	Μέσος Όρος Ηλικίας	Άνδρες	Μ.Ο Ηλικίας ανδρών	Γυναίκες	Μ.Ο Ηλικίας Γυναικών
Πρωτογενείς ΟΑΙ	506(453)	56,6	151 (136)	54,3	355 (317)	57,8
Αναθεωρήσεις ΟΑΙ	27	57.7	9	57	18	57,8
Οστεοαρθρίτιδα	269 (247)	64	80 (73)	64,6	189 (174)	64.7
Συγγενής Νόσος ισχίου	108 (92)	51	9 (8)	50,1	99 (84)	50.8
Άσηπτη Νέκρωση Κεφαλής Μηριαίου	88 (74)	40	53 (46)	41,4	35 (28)	39
Κατάγματα ισχίου	25	64	4	63,3	21	64,8
Ρευματοειδής Αρθρίτιδα	8 (7)	58	-		8 (7)	58
Κάταγμα κοτύλης	2		2			
Αγκυλοποιητική Σπονδυλαρθρίτιδα	2		1		1	
Ψωριασική Αρθρίτιδα	1				1	
Νόσος Paget	1		1			
Κακοήθεια	2		1		1	
ΣΥΝΟΛΟ	533 (480)	56,8	160 (145)	55,1	373 (335)	57.8

Σε παρένθεση παρατίθεται ο αριθμός των ασθενών που υποβλήθηκαν σε ΟΑΙ

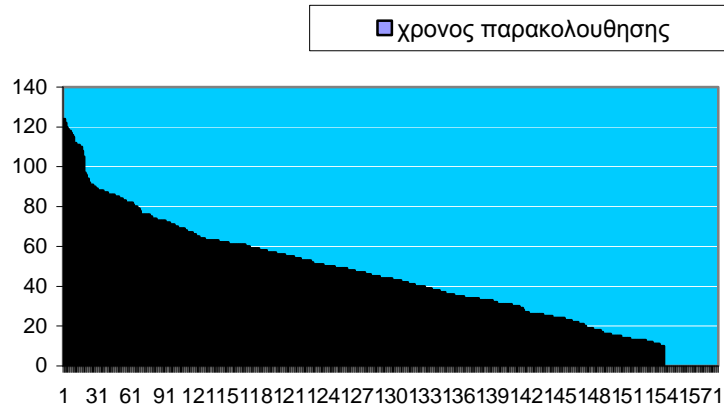
Αξιολόγηση των αποτελεσμάτων και συγκρίσεις μεταξύ ομάδων έγιναν στις ομάδες που είχαν ικανό πλήθος ασθενών. Για λόγους αξιοπιστίας της στατιστικής ανάλυσης συγκρίσεις αποτελεσμάτων και μεγεθών έγιναν μεταξύ των ομάδων ασθενών με διάγνωση ΟΑ, ΟΝ, ΣΕΙ, Υποκεφαλικό κάταγμα και Αναθεώρηση ενώ οι υπόλοιποι ασθενείς συμπεριελήφθησαν μονό στην αξιολόγηση των συνολικών αποτελεσμάτων. Για λόγους αξιοπιστίας της μεθόδου επίσης, καμπύλες επιβίωσης με την μέθοδο Kaplan-Meier και την

επανεπέμβαση ως σημείο αναφοράς έγιναν μόνο για το υποσύνολο των ασθενών που είχαν χρόνο παρακολούθησης πάνω από 36 μήνες.

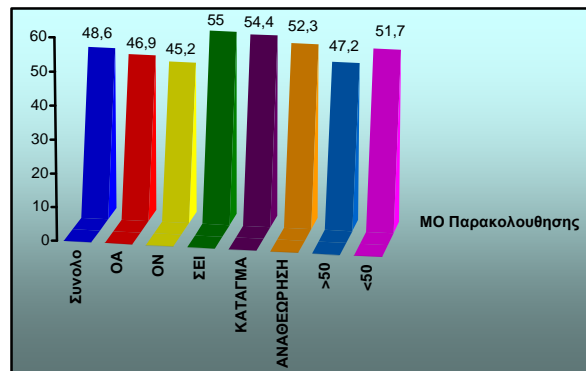
Ο μέσος χρόνος παρακολούθησης των ΟΑΙ ήταν 48,6 μήνες ή τέσσερα έτη.

Πίνακας 20 Ο μέσος χρόνος παρακολούθησης ανά ομάδα ασθενών

	N	Minimum	Maximum	Mean	Std. Deviation
ΣΥΝΟΛΟ	533	10	124	48,65	24,879
ΣΕΙ	108	11	124	55,01	27,493
ΟΝ	88	12	124	45,22	26,177
ΟΑ	269	10	118	46,90	23,767
ΑΝΑΘΕΩΡΗΣΗ	26	12	122	52,31	22,808
ΚΑΤΑΓΜΑ	22	24	118	53,82	21,856



ΓΡΑΦΗΜΑ 1. Κατανομή των ισχίων ανά έτος παρακολούθησης



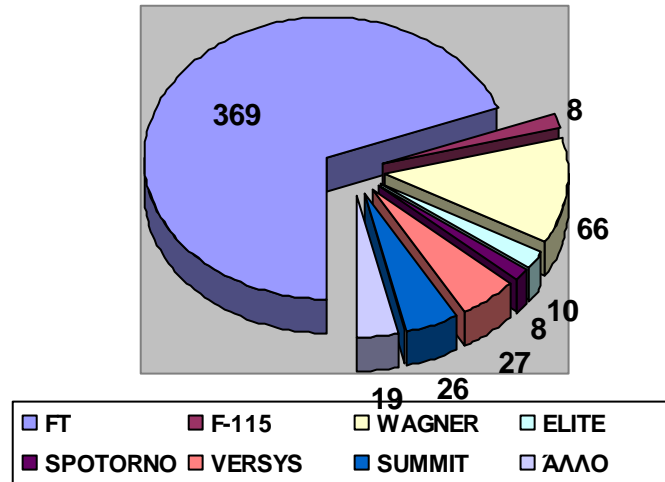
ΓΡΑΦΗΜΑ 2. Μέσος χρόνος παρακολούθησης ανά διάγνωση και ηλικία

Υλικό

Στη μελέτη περιλαμβάνονται όλοι οι ασθενείς που υποβλήθηκαν σε ΟΑΙ με τοποθέτηση κυπέλιου από TMT ανεξάρτητα από την υποκείμενη νόσο ή τα υλικά που είχαν επιλεγεί για την ανακατασκευή του μηρού. Το κυπέλιο από TMT αποτέλεσε την πρώτη επιλογή για όλους τους ασθενείς που υποβλήθηκαν σε πρωτογενή ΟΑΙ. Κανένας ασθενής δεν αποκλείστηκε από την χρήση του συγκεκριμένου εμφυτεύματος με βάση ακτινολογικά ή κλινικά κριτήρια ή εξαιτίας της υποκείμενης νόσου.

Ο στυλεός FT proxilock αποτέλεσε την βασική επιλογή σε αυτή τη σειρά των ασθενών. Σε μια υποομάδα ασθενών χρησιμοποιήθηκαν στυλεοί παρόμοιας γεωμετρίας και χαρακτηριστικών με βάση την προτίμηση του χειρουργού και την διαθεσιμότητα. Σε ασθενείς που η χρήση των παραπάνω στυλεών αντενδείκνυται χρησιμοποιήθηκαν διαφορετικού τύπου στυλεοί με βάση τις ανατομικές ιδιαιτερότητες του μηριαίου και τις ανάγκες του ασθενούς. Έτσι χρησιμοποιήθηκαν κωνικοί στυλεοί τύπου Wagner κυρίως σε ασθενείς με Συγγενή νόσο του ισχίου ή προηγούμενη επέμβαση όπου η διαμόρφωση της μεταφυσιακής ζώνης του μηριαίου δεν επέτρεπε την τοποθέτηση του βασικού στυλεού που περιγράψαμε παραπάνω. Σε μια υποομάδα ασθενών με ΟΑ ή Συγγενή Νόσο χρησιμοποιήθηκαν στυλεοί σταθεροποιημένοι με τσιμέντο. Κριτήριο επιλογής της μεθόδου αποτέλεσε η ανατομική κατασκευή του μηριαίου σε ασθενείς με ΟΑ και η ύπαρξη οστεοπόρωσης όπου η φτωχή μηχανική αντοχή του οστού

Ως βασική επιλογή χρησιμοποιήθηκε ζεύγος τριβής πολυαιθυλενίου κεραμικού εξαιτίας των καλύτερων χαρακτηριστικών τριβής και παραγωγής προϊόντων φθοράς. Χρήση κεφαλών από CoCr έγινε μόνο στις περιπτώσεις που χρησιμοποιήθηκε κεφαλή 22mm ή κεφαλές 28mm με ύψος μεγαλύτερο από 7mm.



ΓΡΑΦΗΜΑ 3. Μηριαίοι στείλεοί που συνδυάσθηκαν με την κοτύλη TMT στην παρούσα σειρά

Πίνακας 21 Η συχνότητα χρήσης κεραμικών και CoCr κεφαλών

	ΚΕΦΑΛΗ CoCr	ΚΕΡΑΜΙΚΗ ΚΕΦΑΛΗ
ΟΑ	77	192
ΣΕΙ	47	61
ΟΝ	21	67
ΚΑΤΑΓΜΑ	8	14
ΑΝΑΘΕΩΡΗΣΗ	9	16
ΔΙΑΦΟΡΑ	4	7
ΣΥΝΟΛΟ	166 (33,1%)	357 (66,9%)

Μέθοδοι

- Χειρουργική Τεχνική

Σε όλους τους ασθενείς που περιλαμβάνονται στην παρούσα μελέτη τοποθετήθηκε κυπέλιο από σπογγώδες ταντάλιο με ενσωματωμένο πολυαιθυλένιο, τα τεχνικά και σχεδιαστικά χαρακτηριστικά του οποίου έχουν

περιγραφεί παραπάνω. Σε όλους τους ασθενείς ακολουθήθηκε τυποποιημένη διαδικασία σε ότι αφορά την προετοιμασία, την χειρουργική μέθοδο και τεχνική και την μετεγχειρητική φροντίδα και παρακολούθηση. Με δεδομένη την σχετικά μεγάλη ηλικία της πλειοψηφίας των ασθενών αυτών και της συχνής συνύπαρξης συστηματικών νόσων και συνοδών προβλημάτων έχει υιοθετηθεί μια συστηματική προσέγγιση προεγχειρητικά και μετεγχειρητικά που εμπλέκει σε κάθε στάδιο της θεραπείας ιατρούς πολλών ειδικοτήτων ανάλογα με το ιστορικό και την πορεία του ασθενούς.

Κατά την εισαγωγή με βάση το ιστορικό και τον απεικονιστικό έλεγχο ετίθετο η διάγνωση και οι ασθενείς υποβαλλόταν στον τυπικό προεγχειρητικό εργαστηριακό και κλινικό έλεγχο που περιελάμβανε βασικές αιματολογικές εξετάσεις, έλεγχο πήκτικότητας, καθορισμό ομάδας αίματος και rhesus και διασταύρωση τριών τουλάχιστον μονάδων αίματος καθώς και καρδιολογικό έλεγχο και εκτίμηση. Με βάση το ιστορικό και τα αποτελέσματα των παραπάνω εξετάσεων στους ασθενείς που κρινόταν απαραίτητο πραγματοποιούνταν περαιτέρω έλεγχος ανάλογα με την περίπτωση. Ασθενείς με αδιάγνωστα καρδιολογικά ή αναπνευστικά προβλήματα και θυρεοειδοπάθειες υποβαλλόταν σε πλήρη κλινικοεργαστηριακό έλεγχο και θεραπεία πριν την επέμβαση σύμφωνα με την γνώμη του ειδικού γιατρού και του αναισθησιολόγου. Με την ολοκλήρωση του παραπάνω ελέγχου οι ασθενείς υποβαλλόταν σε αναισθησιολογική εκτίμηση και επιλογή της μεθόδου αναισθησίας.

Στους ασθενείς που επρόκειτο να χειρουργηθούν χορηγούνταν μια δόση χαμηλού μοριακού βάρους ηπαρίνης δώδεκα ώρες πριν την επέμβαση και για έξι εβδομάδες μετεγχειρητικά με εξαίρεση τους ασθενείς που ελάμβαναν κουμαρινικά αντιπηκτικά πριν την επέμβαση στους οποίους άρχιζε η χορήγηση κουμαρινικών την 3^η ή 4^η μετεγχειρητική ημέρα με διακοπή της χορήγησης ηπαρινοειδών ανάλογα με το χρόνο προθρομβίνης.

Η χορήγηση αντιβιοτικών άρχιζε κατά την εισαγωγή της αναισθησίας μια ώρα περίπου πριν την επέμβαση και συνεχιζόταν για 48 ώρες μετεγχειρητικά. Τυπικά χορηγούνταν ενδοφλεβίως συνδυασμός κεφαλοσπορίνης δεύτερης γενεάς και αμινογλυκοσίδης. Σε ασθενείς με ιστορικό αλλεργίας στις β-

λακταμάσες ή λοίμωξης με ανθεκτικά στελέχη καθώς και σε ασθενείς υψηλού κινδύνου η κεφαλοσπορίνη αντικαθίσταται από βανκομυκίνη.

Μετά την ολοκλήρωση της αναισθησίας οι ασθενείς τοποθετούνταν σε πλάγια θέση πάνω στη χειρουργική τράπεζα και μετά τον καθαρισμό του δέρματος ολόκληρου του σκέλους η περιοχή του ισχίου απομονώνονταν με τη χρήση αποστειρωμένου ιματισμού.

Όλες οι επεμβάσεις έγιναν με την χρήση της οπίσθιας προσπέλασης όπως αυτή έχει περιγραφεί στο γενικό μέρος. Μετά την παρασκευή και την αποκάλυψη του ισχίου η κεφαλή του μηριαίου εξαρθρώνεται προς τα πίσω και ακολουθεί η οστεοτομία του αυχένα και η εξαίρεση της πάσχουσας μηριαίας κεφαλής. Όπως έχει αναφερθεί, η συγκεκριμένη κοτύλη έχει σχήμα ελλειπτικό με τη διάμετρο στην περιφέρεια να είναι μεγαλύτερη κατά 2 χιλιοστά από την διάμετρο του θόλου. Η προετοιμασία της κοτύλης γίνεται με ημισφαιρικά γλύφανα μέχρις ότου να διαμορφωθεί η κοιλότητα υποδοχής του κυπελίου με ικανό βάθος και μέγεθος και με τοιχώματα από υγιές αιμάσων οστού. Η επιλογή του μεγέθους γίνεται με βάση τη διάμετρο του θόλου γεγονός που ενισχύει την ενσφήνωση του κυπελίου στην περιφέρεια όπου η διάμετρος είναι μεγαλύτερη κατά δύο mm σε σχέση με το θόλο. Η τοποθέτηση γινόταν με την τυπική διαδικασία και τη χρήση του ανάλογου εργαλείου. Σε όλους τους ασθενείς έγινε προσπάθεια να τοποθετηθεί η κοτύλη με τον ιδανικό προσανατολισμό όπως αυτός περιγράφεται στην βιβλιογραφία, δηλαδή με 15 περίπου μοίρες πρόσθια απόκλιση και 40-50 μοίρες κλίση. Το χείλος του πλαστικού τοποθετούνταν στο οπίσθιο άνω τεταρτημόριο της κοτύλης. Στις περιπτώσεις που η ενσφήνωση του κυπελίου δεν ήταν ικανοποιητική ή η ποιότητα του υποκείμενου οστού δεν ενέπνεε εμπιστοσύνη η σταθερότητα του εμφυτεύματος ενισχυόταν με τη χρήση βιδών οι οποίες τοποθετούνται στο συγκεκριμένο κυπέλιο δια των οπών που υπάρχουν στην περιφέρεια του.

Μετά την τοποθέτηση της κοτύλης ακολουθούσε η εμφύτευση του μηριαίου στελλεού με τη χρήση γλυφάνων για την προετοιμασία του αυλού του μηριαίου ανάλογα με την επιλογή του εμφυτεύματος. Μετά την τοποθέτηση και του στελλεού ακολουθούσε η δοκιμαστική ανάταξη της άρθρωσης με τη χρήση δοκιμαστικής κεφαλής. Η σταθερότητα της άρθρωσης δοκιμαζόταν στις ακραίες

θέσεις και με εμβολοειδείς κινήσεις και γινόταν η επιλογή και τοποθέτηση της κεφαλής. Μετά την εκ νέου δοκιμασία σταθερότητας το τραύμα συρράπτεται κατά στρώματα αφού προηγουμένως γινόταν κοπιώδης μηχανική έκπλυση του τραύματος με ειδική συσκευή. Να σημειωθεί ότι σε όλα τα στάδια της επέμβασης λαμβάνεται πρόνοια για την διατήρηση των συνθηκών αντισηψίας και την ελαχιστοποίηση της επιμόλυνσης τόσο των υλικών όσο και του τραύματος. Εκτός από τον προσεκτικό καθαρισμό του δέρματος προεγχειρητικά και την απομόνωση του από το τραύμα καθ όλη τη διάρκεια της επέμβασης, στις επεμβάσεις ρουτίνας η αίθουσα παρέμεινε κλειστή με τον ελάχιστο δυνατό αριθμό προσωπικού, οι χειρουργοί και εργαλαιοδότες αλλάζουν τα γάντια τους σε κάθε στάδιο της επέμβασης, η επαφή και η έκθεση των υλικών στον αέρα ελαχιστοποιήθηκε ενώ η μηχανική έκπλυση χρησιμοποιείται σε όλα τα στάδια της προετοιμασίας και μετά το πέρας της επεμβάσεως. Σε περιπτώσεις ασθενών με αυξημένο κίνδυνο λοίμωξης, (ανοσοκαταστολή, αυτοάνοσο νόσημα, ιστορικό πολλαπλών λοιμώξεων) στα μέτρα αυτά προστίθετο και η χρήση ειδικών χειρουργικών στολών – σκάφανδρων . Σε όλους τους ασθενείς χρησιμοποιήθηκε κλειστού τύπου παροχέτευση του τραύματος με ειδική συσκευή αυτομετάγγισης που επέτρεπε την επαναχορήγηση του απολεσθέντος αίματος εντός τετραώρου από την επέμβαση.

Μετεγχειρητική Φροντίδα

Όλοι οι ασθενείς νοσηλεύονταν στην ορθοπεδική κλινική με στενή παρακολούθηση των ζωτικών σημείων, του αιματοκρίτη του ισοζυγίου υγρών και ηλεκτρολυτών και της νεφρικής λειτουργίας . Ο μέσος όρος νοσηλείας ήταν 6,5 ημέρες μετεγχειρητικά. Εκτός των ασθενών που εμφάνισαν κάποια διεγχειρητική ή άμεση μετεγχειρητική επιπλοκή το πρωτόκολλο κινητοποίησης προέβλεπε την έγερση κατά την 2^η μετεγχειρητική ημέρα και βάδιση με βοήθημα και μερική φόρτιση άμεσα και ανάλογα με τη γενική κατάσταση του ασθενούς.

Κατά την έξοδο από το νοσοκομείο οι ασθενείς ελάμβαναν οδηγίες για τους αναγκαίους περιορισμούς στο εύρος κίνησης του ισχίου κατά το πρώτο τρίμηνο, αντιπηκτική αγωγή για έξι εβδομάδες και σκευάσματα παρακεταμόλης ως βασικό αναλγητικό.

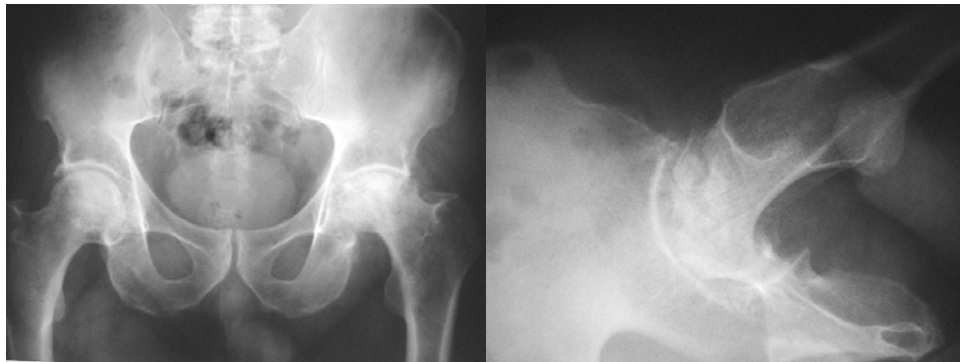
Μετεγχειρητική Παρακολούθηση

Η παρακολούθηση μετά την έξοδο περιελάμβανε την αφαίρεση των ραμμάτων και την επισκόπηση του τραύματος κατά την τρίτη εβδομάδα και σε ότι αφορά την παρακολούθηση του λειτουργικού και ακτινολογικού αποτελέσματος γινόταν στα τακτικά εξωτερικά ιατρεία με βάση ένα σταθερό πρωτόκολλο που περιελάμβανε προτυποποιημένο ακτινολογικό έλεγχο και καταγραφή του λειτουργικού αποτελέσματος με βάση το Harris Hip Score και το Oxford score. Η πρώτη εξέταση, η οποία χρησιμοποιήθηκε σαν εξέταση αναφοράς, γινόταν την έκτη εβδομάδα μετεγχειρητικά και στη συνέχεια οι επισκέψεις γινόταν ανά έτος .

- Ακτινολογικός έλεγχος

Όλοι οι ασθενείς υποβλήθηκαν σε ακτινολογικό έλεγχο προεγχειρητικά και μετεγχειρητικά με τη λήψη δύο προβολών

- Προσθοπίσθιας ακτινογραφίας λεκάνης –ισχίων με επικέντρωση στην ηβική σύμφυση
- Πλάγιας ακτινογραφίας του πάσχοντος ισχίου



ΕΙΚΟΝΑ 62. Προσθοπίσθια και πλάγια ακτινογραφία ισχίου

Οι ακτινογραφίες αξιολογήθηκαν από δύο ανεξάρτητους εξεταστές, τον υπεύθυνο χειρουργό και έναν ορθοπαιδικό χειρουργό που δεν είχε συμμετοχή στην επέμβαση. Στις περιπτώσεις που υπήρχε διάσταση απόψεων οι ακτινογραφίες επανεξετάστηκαν και αναλύθηκαν και από τους δύο εξεταστές.

Προεγχειρητικός ακτινολογικός έλεγχος

Από τις προεγχειρητικές προβολές διαπιστώθηκαν και καταγράφηκαν:

1. ανατομικές διαταραχές της άρθρωσης του ισχίου που σχετίζονται με την υποκείμενη νόσο ή προηγούμενες χειρουργικές επεμβάσεις.
 - ετέθη η διάγνωση και έγινε η κατάταξη των ασθενών με ΣΕΙ
 - έγινε η σταδιοποίηση των πασχόντων από ΟΝ
 - η ύπαρξη υλικών και τυχόν ανατομικές διαταραχές που οφείλονταν σε προηγούμενο χειρουργείο ή κάταγμα
2. Διαπιστώθηκε ο βαθμός καταστροφής της άρθρωσης με βάση την στένωση του μεσάρθριου διαστήματος, την σφαιρικότητα της κεφαλής του μηριαίου, την ακεραιότητα της κοτύλης και την ύπαρξη οστεοφύτων και κυστών στο υποχόνδριο οστού.
3. Έγινε ο προεγχειρητικός σχεδιασμός και η επιλογή των υλικών ανακατασκευής με βάση τις ιδιαιτερότητες και τις ανατομικές παραμέτρους του κάθε ασθενούς ξεχωριστά.

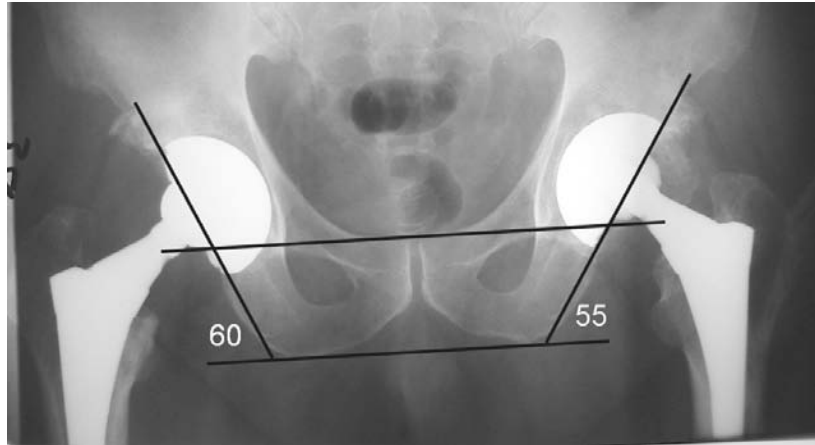
Άμεσος μετεγχειρητικός έλεγχος

Όλοι οι ασθενείς υποβλήθηκαν σε ακτινολογικό έλεγχο κατά την 6^η εβδομάδα. Οι ακτινογραφίες αυτές αποτέλεσαν την βάση σύγκρισης με όλες τις μετέπειτα ακτινολογικές εξετάσεις που έγιναν σε ετήσια βάση.

Στις άμεσες μετεγχειρητικές ακτινογραφίες καταγράφηκε:

- Η τοποθέτηση των εμφυτευμάτων και τυχόν αποκλίσεις στον προσανατολισμό και τη θέση τους. Η κλίση της κοτύλης υπολογίστηκε στην προσθιοπίσθια ακτινογραφία της λεκάνης στην 6η μετεγχειρητική εβδομάδα με βάση τη γωνία του άξονα της κοτύλης με την γραμμή που ενώνει τα ισχιακά κυρτώματα ή την αμφικοτυλιαία γραμμή. Υπολογίστηκαν, επίσης, παράμετροι που αφορούν στην τοποθέτηση της κοτύλης ως προς την θέση

περιστροφής του φυσιολογικού ισχίου με βάση την απόσταση από το δακρυϊκό σχηματισμό όπως περιγράφηκε από τον Καραχαλιο και συν



ΕΙΚΟΝΑ 63. Μέτρηση κλίσης της κοτύλης.

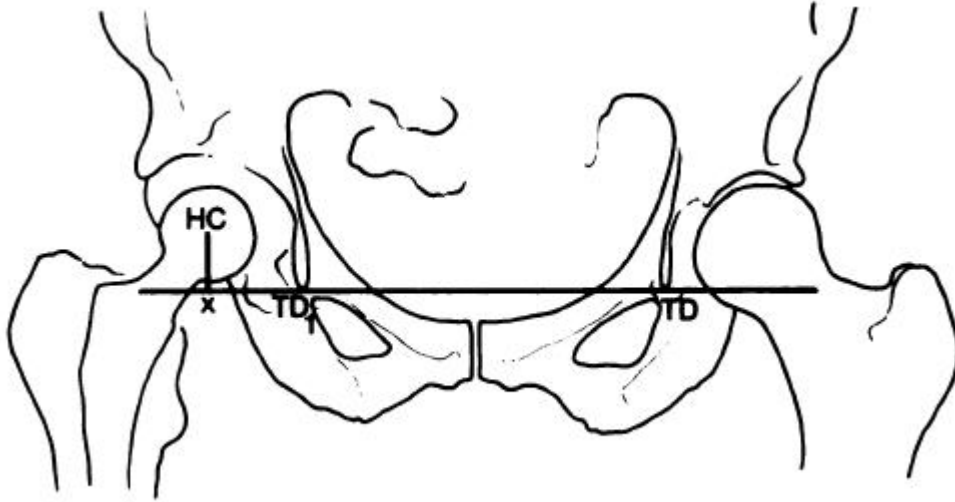
- Η παρουσία κενών ή οστεοαρθρικών κυστών στην διεπιφάνεια μεταξύ κυπελίου οστού, το μέγεθος και η θέση τους . Περιοχές στις οποίες η επιφάνεια της πρόθεσης δεν ερχόταν σε άμεση επαφή με το υποκείμενο οστό καταγράφηκαν ως κενά στη διεπιφάνεια, υπολογίστηκε το μέγεθος τους και καταγράφηκε η θέση τους με βάση τις ζώνες που έχουν περιγραφεί από τους DeLee & Charnley. Με βάση το ίδιο σύστημα καταγραφής περιγράφηκαν το μέγεθος και η τοποθεσία τυχόν ΟΑ κυστών που υπήρχαν στο υποχόνδριο οστού πριν την επέμβαση και εξακολουθούσαν να υφίστανται στις ακτινογραφίες της 6ης μετεγχειρητικής εβδομάδας.
- Η ύπαρξη καταγμάτων στο μηρό ή την κοτύλη

Ετήσιος ακτινολογικός έλεγχος

Οι ασθενείς υποβλήθηκαν σε ακτινολογικό έλεγχο δώδεκα μήνες μετά την επέμβαση και στη συνέχεια σε ετήσια βάση μέχρι την ολοκλήρωση της μελέτης.

Οι ακτινογραφίες αυτές συγκρίθηκαν με τις λήψεις του άμεσου μετεγχειρητικού ελέγχου και μεταξύ τους για να διερευνηθεί

1. Η μετανάστευση της κοτύλης Η μετανάστευση της κοτύλης υπολογίστηκε με βάση τα κριτήρια του Nunn et al όπως περιγράφονται στο γενικό μέρος. (Εικόνα 64)



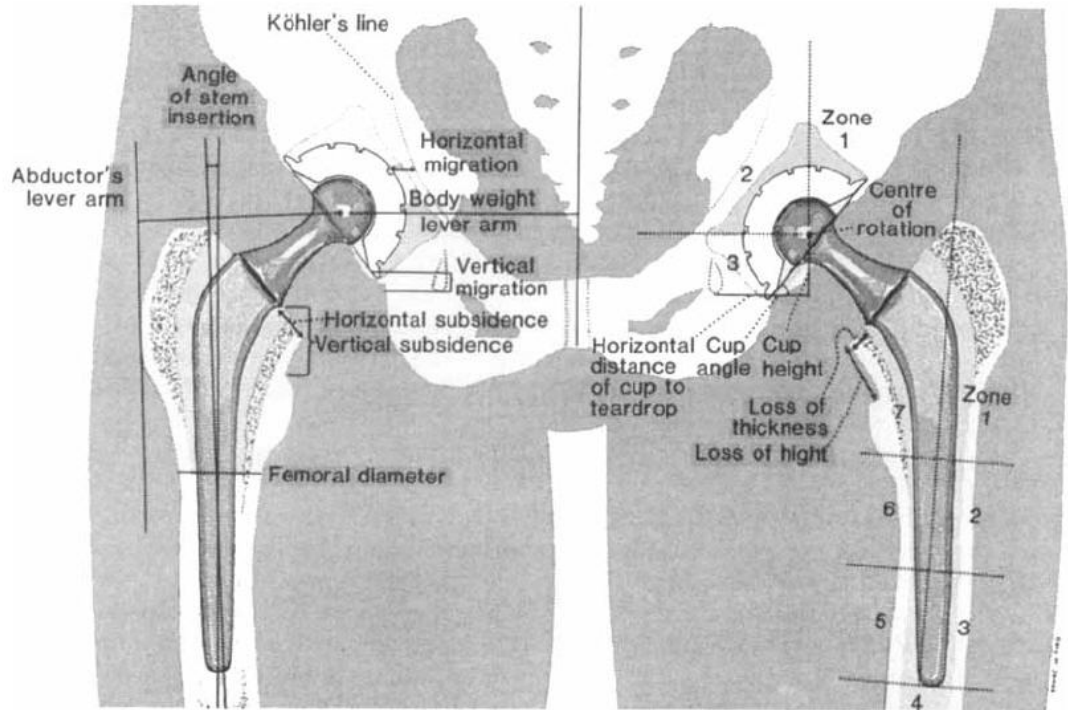
EIKONA 64. Σχηματική παράσταση του υπολογισμού της μετανάστευσης σύμφωνα με τους Nunn et al. Η μεταβολή των διαστημάτων HC & TD αποκαλύπτει την μετανάστευση του κυπέλιου.

2. Η πιθανή ακτινολογική χαλάρωση των υλικών

Η πιθανή χαλάρωση των υλικών αξιολογήθηκε με βάση τα τροποποιημένα κριτήρια του Engh.

- a. Κυπέλια που δεν εμφάνιζαν ακτινοδιαγαστικές ζώνες, ή εμφάνισαν ακτινοδιαγαστικές ζώνες που δεν ξεπερνούσαν το 1mm, παρέμεναν σταθερές και κάλυπταν λιγότερο από το 25% της περιφέρειας της κοτύλης χωρίς να εμφανίζουν μετανάστευση, θεωρήθηκαν σταθερά
- b. Κυπέλια με σταθερή ινώδη συγκράτηση. Κυπέλια που παρουσίαζαν ακτινοδιαγαστική ζώνη σε ολόκληρη την περιφέρεια της κοτύλης η οποία ήταν σταθερή και με εύρος <1mm, χωρίς σημάδια μετανάστευσης θεωρούνταν σταθερά με σύνδεση σταθερού ινώδους ιστού. (stable fibrous fixation)

- c. Ακτινολογικώς χαλαρά κυπέλια. Σε περιπτώσεις όπου υπήρχαν ακτινοδιαυγαστικές ζώνες μεγαλύτερες των 2mm με προοδευτική από έτος σε έτος διεύρυνση των ορίων τους ή μετανάστευση του κυπελίου το κυπέλιο θεωρούνταν ακτινολογικώς χαλαρό.



ΕΙΚΟΝΑ 65. Στο Αριστερό ισχίο απεικονίζονται οι Ζώνες DeLee & Charnley και οι ζώνες του Gruen για την ακτινολογική αξιολόγηση της κοτύλης και του μηρού αντίστοιχα. Επίσης απεικονίζεται η μέθοδος υπολογισμού του κέντρου περιστροφής. Στο Δεξιο ισχίο απεικονίζεται η μέθοδος υπολογισμού της μετανάστευσης της κοτύλης. (Από το Karachalios et al 1993)

Το παραπάνω σύστημα κριτηρίων αποτελεί την συνηθέστερη μέθοδο ακτινολογικής αξιολόγησης των κυπελίων χωρίς τσιμέντο. Από την έρευνα της βιβλιογραφίας ωστόσο προέκυψαν νεώτερες εργασίες με λεπτομερέστερη αξιολόγηση. Τόσο τα κριτήρια του Udomkiat et al για τον χαρακτηρισμό μιας κοτύλης ως χαλαρής όσο και τα κριτήρια του Moore et al για την ανάπτυξη οστικής διείσδυσης και σταθερότητας στη διεπιφάνεια αποτελούν εξαιρετικά ενδιαφέρουσες μεθοδολογικές προσεγγίσεις. Στην παρούσα εργασία χρησιμοποιήσαμε τόσο τα κριτήρια του Engh όσο και τον συνδυασμό των

κριτηρίων των Udomkiat και Moore σε μια προσπάθεια να αυξήσουμε την ακρίβεια της αξιολόγησης αλλά και να συγκρίνουμε τις δύο μεθόδους.

Πίνακας 22 Κριτήρια ακτινολογικής αξιολόγησης του κυπελίου

Κριτήρια αστάθειας κατά Udomkiat	Κριτήρια σταθερότητας κατά Moore
1. εμφάνιση ακτινοδιαυγαστικών γραμμών μετά το δεύτερο έτος	1. Απουσία ακτινοδιαυγαστικών γραμμών
2. επέκταση των γραμμών αυτών σε διαδοχικές ακτινογραφίες	2. παρουσία σκλήρυνσης του οστού στο άνω έξω τριτημόριο (ζώνη I)
3. ακτινοδιαυγαστικές γραμμές σε όλες τις ζώνες	3. οστεοπενία από παράκαμψη φορτίων στο θόλο της κοτύλης
4. ακτινοδιαυγαστικές γραμμές >2mm σε οποιαδήποτε ζώνη	4. παρουσία πεπαχυσμένων δοκιδικών συστημάτων δίκην ακτινών πίσω από το κυπέλιο
5. μετανάστευση του κυπελίου	5. παρουσία σκλήρυνσης του οστού στο κάτω έσω τριτημόριο (ζώνη III)

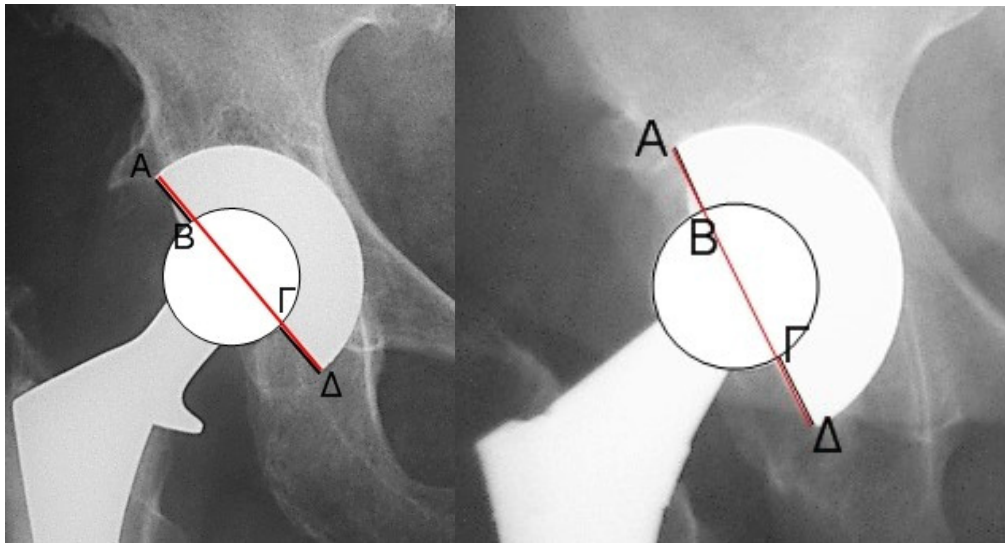
3. Η πορεία και εξέλιξη των κενών και των κυστών που καταγράφηκαν μετεγχειρητικά

Το μέγεθος και η μορφολογία των κενών και των κυστών συγκρίθηκε με την ακτινογραφία αναφοράς την 6^η μετεγχειρητική εβδομάδα και μεταξύ των ετήσιων ακτινολογικών εξετάσεων. Τυχόν μεταβολές καταγράφηκαν και η εξέλιξη τους αξιολογήθηκε κατά τη φάση της τελικής εξέτασης

4. Η εμφάνιση νέων ακτινοδιαυγαστικών ζωνών στις διεπιφάνειες και η εξέλιξη τους Η εμφάνιση ακτινοδιαυγαστικών ζωνών σε οποιαδήποτε από τις τρεις ζώνες των DeLee και Charnley καταγράφηκε και υπολογίστηκε το μέγεθος τους κατά το έτος εμφάνισής τους. Η πορεία τους καταγράφηκε με λεπτομέρεια στις μετέπειτα ακτινογραφίες και με βάση αυτές αξιολογήθηκε η σταθερότητα του κυπελίου κατά την τελική αξιολόγηση

5. Πιθανή εκτεταμένη φθορά του πολυαιθυλενίου Η φθορά του πολυαιθυλενίου όπως είναι γνωστό αποτελεί τον συχνότερο μηχανισμό έναρξης της οστεόλυσης και αποτυχίας των κυπελίων χωρίς τσιμέντο. Στην παρούσα μελέτη δεν έγινε καταγραφή της φθοράς του πολυαιθυλενίου σε ετήσια βάση καθώς αυτό δεν ήταν τεχνικά εφικτό

λόγω του ειδικού ακτινολογικού εξοπλισμού που απαιτείται και του πολύ μεγάλου αριθμού των ασθενών. Η κατάσταση του πολυαιθυλενίου αξιολογήθηκε κατά τη φάση της τελικής ακτινολογικής εξέτασης με κριτήριο την απόσταση του κέντρου της κεφαλής από το ανώτερο και το κατώτερο σημείο της κοτύλης στην προσθιοπίσθια ακτινογραφία. Η αξιολόγηση έγινε με βάση την τεχνική που έχει περιγραφεί από τους Dorr & Wan η οποία βασίζεται στη μέτρηση της διαφοράς της απόστασης της κεφαλής από το άνω και κάτω άκρο του κυπέλιου. Η μέθοδος εφαρμόστηκε μόνο στα ισχία που είχαν τουλάχιστο πέντε έτη παρακολούθησης. Επίσης σαν έμμεση ένδειξη φθοράς αξιολογήθηκε η εμφάνιση οστεολυτικών βλαβών στην πύελο ή το άνω πέρασ του μηριαίου



ΕΙΚΟΝΑ 66. Υπολογισμός της φθοράς του πολυαιθυλενίου με τη μέθοδο Dorr & Wan. Η φθορά ισουται με το ημισυ της διαφοράς $AB-B\Gamma$

6. Η ανάπτυξη έκτοπης οστεοποίησης . Η ανάπτυξη ΕΟ η εξέλιξη της και η τελική της έκταση καταγράφηκε και βαθμονομήθηκε σύμφωνα με την κατάταξη κατά Brooker

Πίνακας 23 Σταδιοποίηση EO κατά Brooker

Στάδιο	Περιγραφή
I	Απομονωμένες νησίδες έκτοπου οστού
II	Οστεοποίηση με κενά >1 cm μεταξύ μηρού πυέλου
III	Σχεδόν πλήρης οστική γέφυρα με κενό <1 cm
IV	Πλήρης γεφυροποίηση με αγκύλωση

Έλεγχος λειτουργικού αποτελέσματος

Ο έλεγχος του λειτουργικού αποτελέσματος των ΟΑΙ και της επίπτωσης της επέμβασης στο επίπεδο της κινητικότητας του πόνου και της ποιότητας ζωής αξιολογήθηκε σε όλους τους ασθενείς με τη χρήση του Harris Hip Score . (Harris WH 1969) Όλοι οι ασθενείς εξετάστηκαν τόσο προεγχειρητικά όσο και μετεγχειρητικά σε ετήσια βάση και συμπληρώθηκε από τον θεράποντα το HHS. Η καταγραφή της υποκειμενικής εντύπωσης του ασθενούς σε ότι αφορά την βελτίωση του πόνου και της κινητικότητας και η εκτίμηση του για την επίπτωση της επέμβασης στο επίπεδο της ποιότητας της ζωής του έγινε με τη χρήση του Oxford Hip Score. (Dawson & Carr 1996) Όλοι οι ασθενείς συμπλήρωσαν το ερωτηματολόγιο της συγκεκριμένης κλίμακας κατά την τελική εκτίμηση ενώ 380 ασθενείς (422 ισχία) συμπλήρωσαν το ερωτηματολόγιο προεγχειρητικά και σε δύο τουλάχιστο ενδιάμεσες επανεξετάσεις.

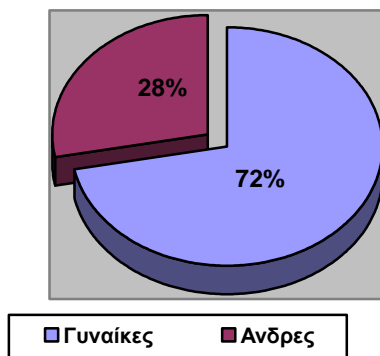
Στατιστική Ανάλυση

Οι περισσότερες από τις μεταβλητές που προέκυψαν από την ανάλυση του πληθυσμού με ΟΑΙ ήταν μη παραμετρικές. Για τις μη παραμετρικές, μη συνεχείς μεταβλητές χρησιμοποιήθηκε το χ^2 -test. Για τη συσχέτιση περισσότερων των δύο ομάδων, όπου οι μεταβλητές ήταν συνεχείς παραμετρικές, χρησιμοποιήθηκε one-way ANOVA (Analysis Of Variance). Επίσης, για συνεχείς παραμετρικές ανεξάρτητες μεταβλητές, χρησιμοποιήθηκε απλή γραμμική παλινδρόμηση. Τα δεδομένα αναλύθηκαν με το στατιστικό πακέτο SPSS (SPSS ver. 12 Chicago, Illinois). Το επίπεδο της στατιστικής σημαντικότητας καθορίστηκε σε $p < 0,05$.

ΑΠΟΤΕΛΕΣΜΑΤΑ

Στην μελέτη συμπεριλήφθηκαν όλοι οι ασθενείς που υποβλήθηκαν σε ολική αρθροπλαστική του ισχίου (ΟΑΙ), ανεξαρτήτως διάγνωσης και οι ασθενείς που υποβλήθηκαν σε αναθεώρηση ΟΑΙ στους οποίους τοποθετήθηκε κοτύλη από TMT μεταξύ των ετών 1997 - 2007. Εξαιρέθηκαν οι ασθενείς που κατά τη φάση της τελικής αξιολόγησης είχαν μέγιστο χρόνο παρακολούθησης μικρότερο από 12 μήνες όσοι απεβίωσαν πριν την τελική αξιολόγηση και αυτοί που δεν έγινε δυνατόν να ανεβρεθούν για αξιολόγηση.

Αναλυτικά από τις 613 ΟΑΙ (544 ασθενείς) με κυπέλιο TMT , 69 ισχία(54 ασθενείς) είχαν χρόνο παρακολούθησης λιγότερο από 12 μήνες, έξι ισχία (πέντε ασθενείς) απεβίωσαν για λόγους άσχετους με την επέμβαση, και άλλα πέντε δεν κατέστη δυνατό να ευρεθούν για αξιολόγηση. Τελικά, συμπεριλήφθησαν 533 ΟΑΙ σε 480 ασθενείς 335 γυναίκες και 145 άνδρες με μέσο όρο ηλικίας κατά την εμφύτευση τα 56,8 έτη. 145 ασθενείς ήταν άνδρες (160 ισχία) και 335 γυναίκες (373 ισχία) ενώ 263 επεμβάσεις αφορούσαν το Δεξιό ισχίο και 270 το αριστερό.



ΓΡΑΦΗΜΑ 4. Ποσοστιαία αναλογία ανδρών και γυναικών

Επιβίωση κυπελίων από σπογγώδες ταντάλιο

Σε κανένα από τους ασθενείς της σειράς αυτής δεν χρειάστηκε να αναθεωρηθεί η κοτύλη εξαιτίας άσηπτης χαλάρωσης, δεν εμφανίστηκαν προοδευτικές ακτινοδιαγραφαστικές ζώνες και δεν εντοπίστηκε ακτινολογικώς χαλαρό κυπέλιο. Με σημείο αποτυχίας την αναθεώρηση για άσηπτη χαλάρωση η επιβίωση των κυπελίων είναι 100%

Σε τρία από τα 533 ισχία (480 ασθενείς) που ήταν διαθέσιμα κατά την τελευταία αξιολόγηση οι κοτύλες είχαν αναθεωρηθεί ενώ όλες οι υπόλοιπες

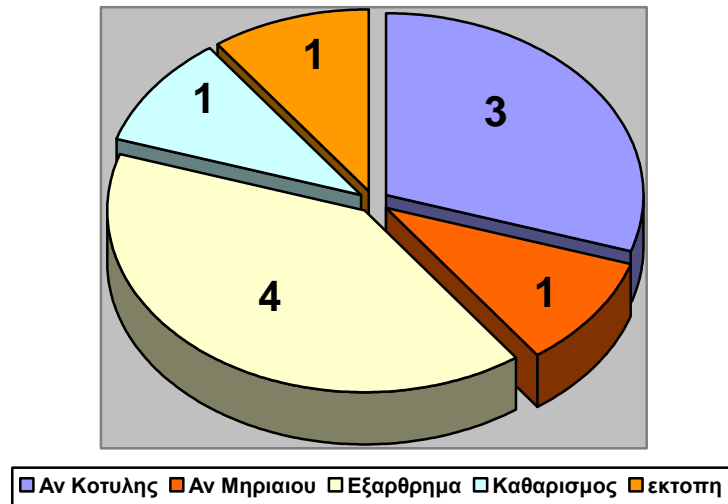
κρίθηκαν κλινικά και ακτινολογικά σταθερές σύμφωνα με τα τροποποιημένα κριτήρια του Engh και τα κριτήρια των Udomkiat και Moore. (ποσοστό επιβίωσης 99,5% στην τετραετία). Τρεις γυναίκες ασθενείς υποβλήθηκαν σε αναθεώρηση της κοτύλης λόγω αστάθειας και επαναλαμβανόμενων εξαρθημάτων. Μια ακόμη ασθενής υποβλήθηκε σε αναθεώρηση του μηριαίου στείλου λόγω κατάγματος του ελάσσονος τροχαντήρα. Συνολικά υπήρξαν τέσσερις αναθεωρήσεις και δέκα επανεπεμβάσεις στην ομάδα αυτή όπως αναλυτικά φαίνεται στον πίνακα.

Πίνακας 24 *Είδος Επανεπεμβάσεων*

Διάγνωση	Αριθμός επανεπεμβάσεων
Αναθεώρηση κοτύλης	3
Αναθεώρηση μηριαίου	1
Ανοικτή Ανάταξη εξαρτηρήματος	4
Χειρουργικός Καθαρισμός	1
Αφαίρεση Έκτοπης Οστεοποίησης	1
Σύνολο	10

**Οι επανεπεμβάσεις έγιναν όλες μέσα στους πρώτους 24 μήνες από την επέμβαση. Ο χειρουργικός καθαρισμός αφορά μια ασθενή με εκτεταμένη νέκρωση δέρματος/υποδορίου σε έδαφος Συστηματικού ερυθυματώδη λύκου.*

Με βάση το ιστορικό τα ακτινολογικά ευρήματα και το χρόνο εμφάνισης της αποτυχίας δύο από τις αναθεωρήσεις θα πρέπει να αποδοθούν σε κακή χειρουργική τεχνική καθώς εμφανίστηκε αστάθεια άμεσα μετεγχειρητικά, ενώ η τρίτη σε παράγοντες που σχετίζονται με την ίδια την ασθενή καθώς εμφάνιζε εξαρτηρήματα μετά τον έκτο μήνα που σχετιζόταν με ακραίες τοποθετήσεις του σκέλους και υπερβολικά φορτία.



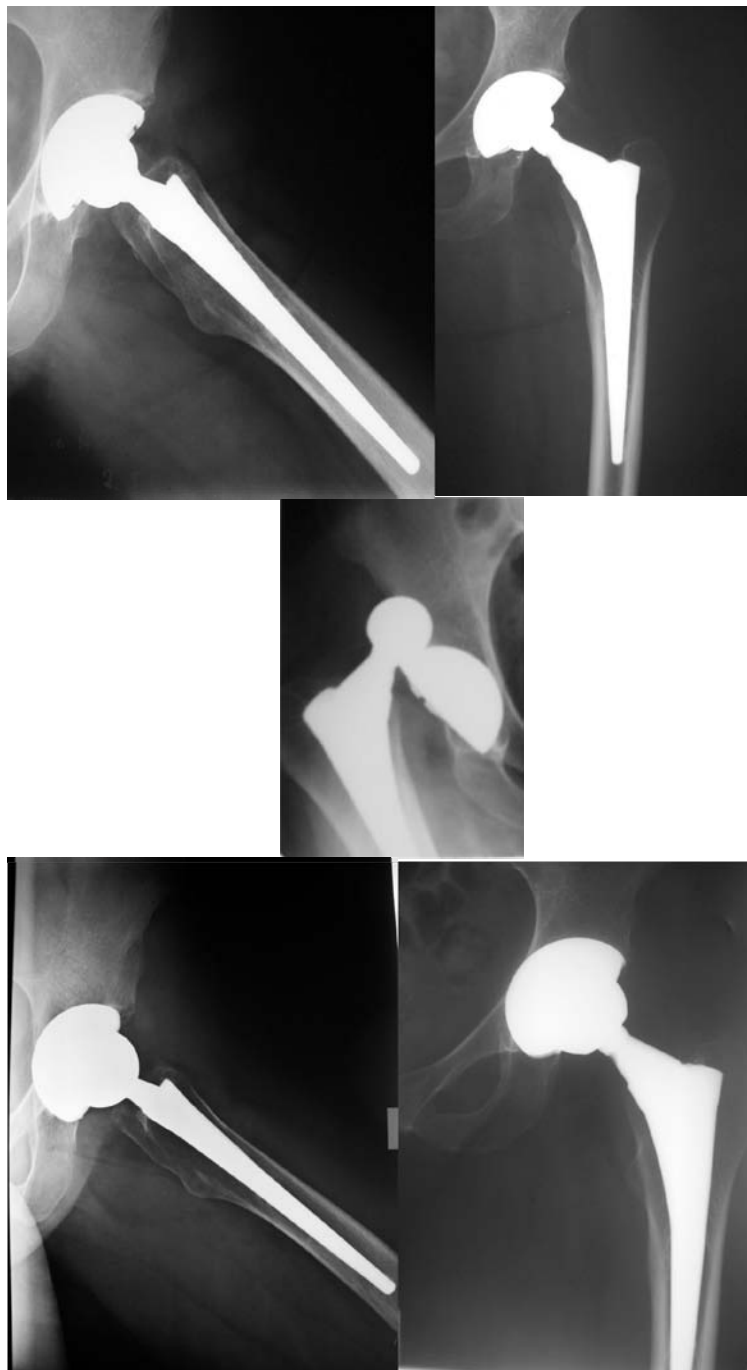ΓΡΑΦΗΜΑ 5. Επανεπεμβάσεις

Τα κατάγματα του μηριαίου εν μέρει αποδίδονται στο σχεδιασμό του στείλεου καθώς το ογκώδες και σφηνοειδές μεταφυσιακό τμήμα του είναι δύσκολα προσαρμόσιμο σε ορισμένους ασθενείς. Σε ότι αφορά τα εξαρθήματα που χρειάστηκαν ανοικτή ανάταξη, όλα εμφανίστηκαν συνεπεία κάκωσης ή πτώσης μετά τον έκτο μήνα και πρέπει να αποδοθούν σε παράγοντες που αφορούν τον ασθενή. Τέλος τόσο η εμφάνιση έκτοπης Brooker IV όσο και η νέκρωση του δέρματος αποδίδονται στην υποκείμενη νόσο.

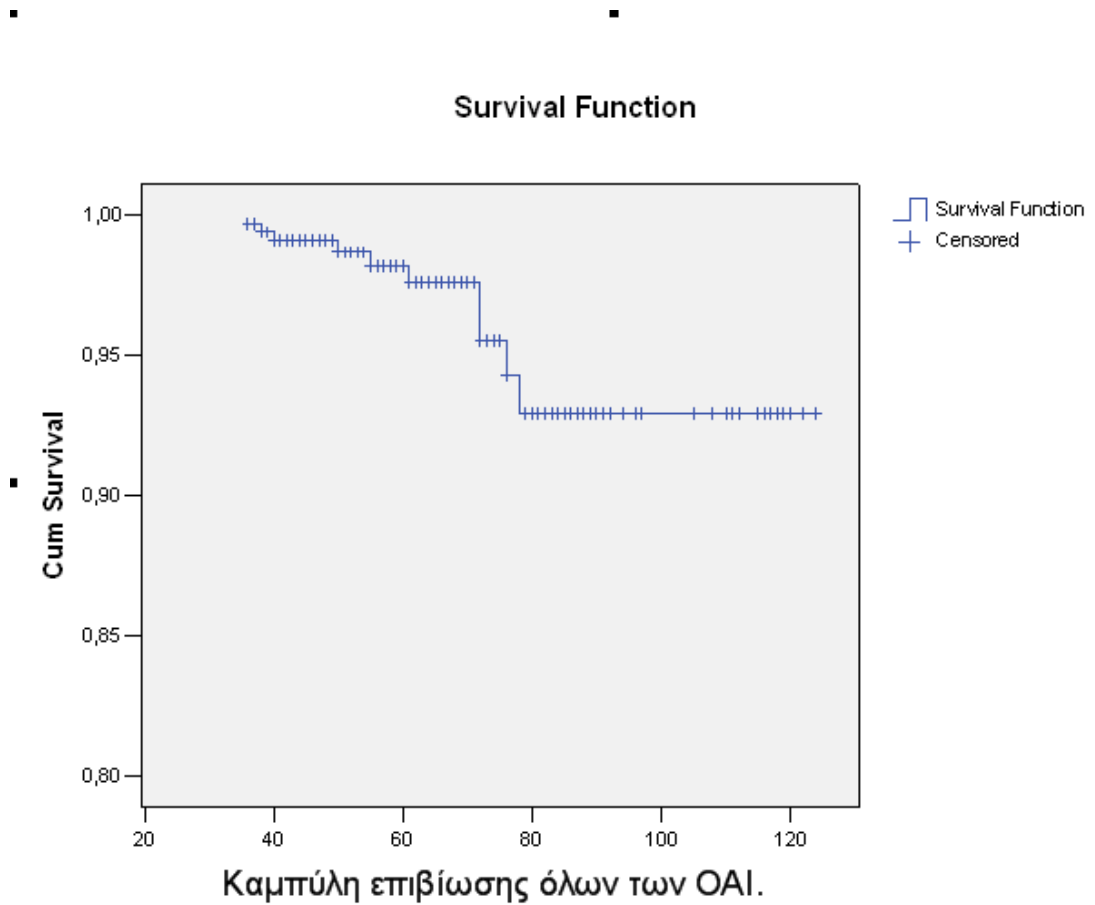
Καμπύλες επιβίωσης με τη μέθοδο Kaplan Mayer και την επανεπέμβαση για οποιοδήποτε λόγο ως τελικό σημείο (σημείο αποτυχίας) υπολογίστηκαν για το υποσύνολο των ασθενών που είχαν χρόνο παρακολούθησης πάνω από τρία έτη καθώς η εγγύτητα του χρόνου των επανεπεμβάσεων με την αρχική επέμβαση (λιγότερο από 24 μήνες) και η σπανιότητα εμφάνισης τους ως ποσοστό επί του συνόλου (1,7%) έθετε τη μέθοδο στα όρια της αξιοπιστίας της. Για τις ομάδες ασθενών που υποβλήθηκαν σε ΟΑΙ λόγω Αναθεώρησης ή κατάγματος η παραγωγή Καμπυλών Επιβίωσης δεν ήταν δυνατή λόγω των μικρών αριθμών ασθενών στις ομάδες αυτές.

Καμπύλες επιβίωσης του συνόλου των ασθενών και ανά διάγνωση (εκτός καταγμάτων και αναθεώρησης) ή ηλικία με όριο το 50^ο έτος κατά την επέμβαση υπολογίστηκαν για 347 ισχία (336 ασθενείς) που είχαν χρόνο

παρακολούθησης πάνω από τρία έτη. Με 95% διάστημα εμπιστοσύνης και σημείο αποτυχίας την επανεπεμβαση για κάθε λόγο το ποσοστό επιβίωσης για το σύνολο των ισχίων υπολογίστηκε σε 97,1%.



ΕΙΚΟΝΑ 67. Ασθενής 46 ετών πάσχουσα από μετατραυματική ΟΑ. Παρά την ικανοποιητική τοποθέτηση της κοτύλης παρουσίασε πολλαπλά εξάρθρηματα. Η κοτύλη αναθεωρήθηκε 18 μήνες μετεγχειρητικά . Τοποθετήθηκε κοτύλη Τανταλίου με κεφαλή 36 mm για την αύξηση της σταθερότητας και του εύρους κίνησης.



ΓΡΑΦΗΜΑ 6. Με διάστημα εμπιστοσύνης 95% το ποσοστό επιβίωσης των ασθενών της σειράς είναι 97,1%

Δεν παρατηρήθηκαν στατιστικά σημαντικές διαφορές σε ότι αφορά την επιβίωση των κοτυλών από ταντάλιο στη συγκριτική ανάλυση μεταξύ του συνόλου των ασθενών και των ομάδων ανά διάγνωση ούτε στη σύγκριση των ασθενών ανά διάγνωση ή ηλικία. Στον πίνακα που ακολουθεί παρατίθενται τα ποσοστά επιβίωσης ανά διάγνωση και ηλικία. Η συχνότητα των επνεπεμβάσεων ήταν στατιστικά σημαντικά συχνότερη στην ομάδα των νεώτερων ασθενών ($p < .001$).

Πίνακας 25 Επιβίωση των κυπελίων από TMT ανά διάγνωση και ηλικία κατά Kaplan Meyer με την επανεπέμβαση σαν σημείο αποτυχίας και 95% διάστημα εμπιστοσύνης.

	N	Mean	Std. Deviation	Std. Error	95% Confidence Interval for Mean		Min	Max
					Lower Bound	Upper Bound		
ΣΥΝΟΛΟ	1	97,1000	97,10	97,10
ΟΑ	1	98,2000	98,20	98,20
ΟΝ	1	94,0000	94,00	94,00
ΣΕΙ	1	96,2000	96,20	96,20
ΚΑΤΑΓΜΑ	1	100,000	100,00	100,0
ΑΝΑΘΕΩΡΗΣΗ	1	95,2000	95,20	95,20
ΑΝΩ 50	1	99,1000	99,10	99,10
ΚΑΤΩ 50	1	93,0000	93,00	93,00
Total	9	96,6667	2,31247	,77082	94,8891	98,4442	93,00	100,0

Ακτινολογική Αξιολόγηση

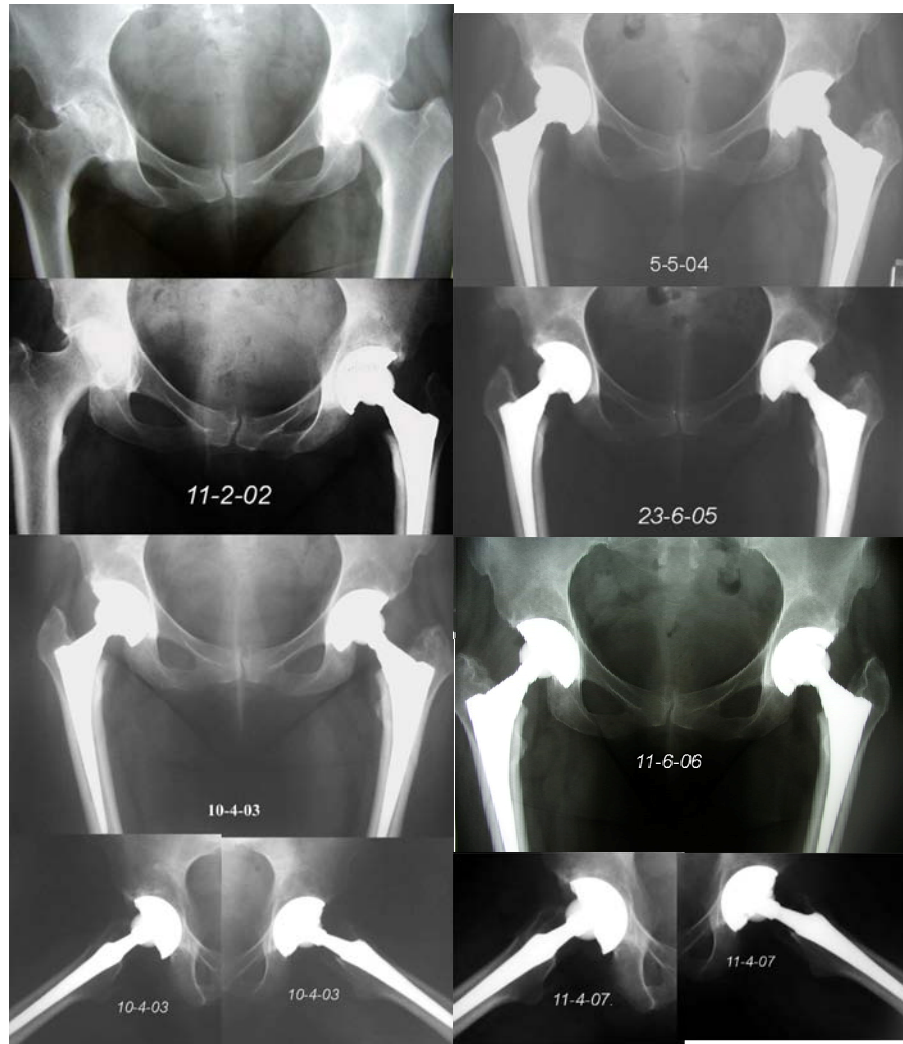
Καμία κοτύλη δεν βρέθηκε ακτινολογικώς χαλαρή και σε καμία δεν καταγράφηκαν προοδευτικές ακτινοδιαγαστικές ζώνες. Η μέση κλίση της κοτύλης ήταν 49,5°. Σε 80 από τα 533 κυπέλια (15%), καταγράφηκαν κενά στην διεπιφάνεια και από αυτά τα 28 (35%) πληρώθηκαν πλήρως με οστόν στην διάρκεια της παρακολούθησης. Σε οκτώ ασθενείς εμφανίστηκαν ακτινοδιαγαστικές ζώνες μετά το δεύτερο έτος οι οποίες παρέμειναν σταθερές στη συνέχεια της παρακολούθησης.

Αναλυτικά τα ακτινολογικά αποτελέσματα έχουν ως εξής:

- Ευρήματα στις άμεσες μετεγχειρητικές ακτινογραφίες

Τοποθέτηση Προσανατολισμός

Η τοποθέτηση της κοτύλης, όπως έχει αναφερθεί, ιδανικά πρέπει να γίνεται με κλίση 45 (+,- 10) μοιρών ως προς το οριζόντιο επίπεδο και με πρόσθια απόκλιση περίπου 15 μοιρών ως προς το μετωπιαίο.



ΕΙΚΟΝΑ 68. Απο αριστερά προς τα δεξιά, ετήσιος ακτινολογικός έλεγχος ασθενούς με αμφοτερόπλευρη ΟΑ.

Η αποκατάσταση του ανατομικού κέντρου περιστροφής του ισχίου είναι επίσης μια σημαντική παράμετρος που συνδέεται με την μακροβιότητα της ΟΑΙ. Μεγάλες αποκλίσεις παρατηρούνται σε περιπτώσεις αναθεωρήσεων και κυρίως σε ασθενείς με ΣΕΙ. Στον πίνακα που ακολουθεί εμφανίζονται ο μέσος όρος της κλίσης της κοτύλης στο σύνολο και ανά διάγνωση όπως επίσης και ο αριθμός των ισχίων με μετάθεση του κέντρου περιστροφής μεγαλύτερη από ένα εκατοστό.

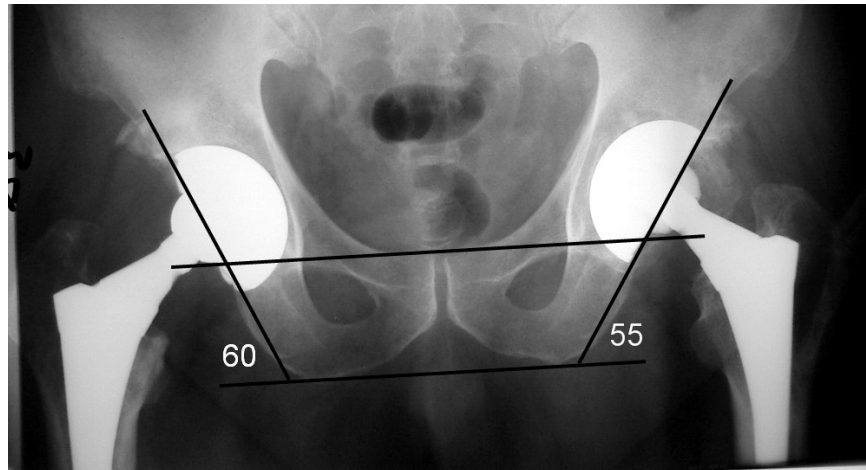
Πίνακας 26 Κλίση της κοτύλης και μετάθεση του κέντρου περιστροφής.

Διάγνωση	Κλίση (Mean Value)	Κλίση >55 μοιρών	Μετάθεση του κέντρου περιστροφής. >1cm
ΟΑ	48,62	57/269 (21,1%)	0
ΟΝ	48,15	10/88 (11,36%)	0
ΣΕΙ	52,92	49/108 (45,5%)	5
ΚΑΤΑΓΜΑ ΙΣΧΙΟΥ	50,68	7/22 (31%)	0
ΑΝΑΘΕΩΡΗΣΗ	50,38	7/26 (26%)	1
ΣΥΝΟΛΟ	49,55	131/533 (24,5%)	6

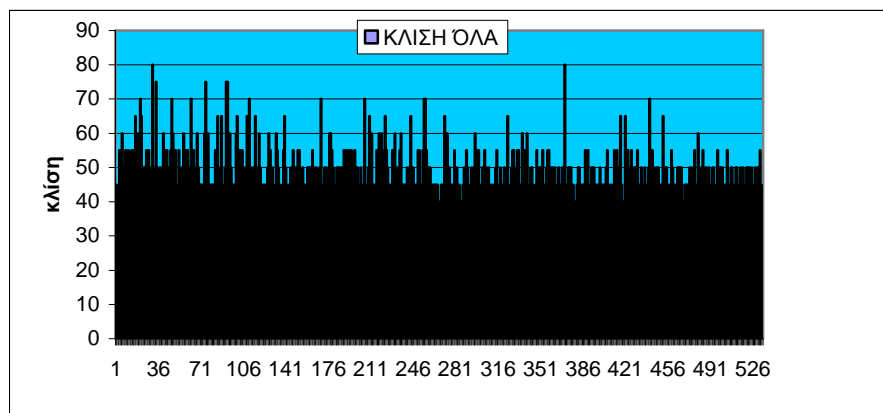
Πίνακας 27 Μέσες τιμές της κλίσης της κοτύλης ανά διάγνωση

	N	Min	Max	Mean	Std. Deviation
ΣΥΝΟΛΟ	533	40	80	49,55	6,875
ΟΑ	269	40	80	48,62	6,591
ΣΕΙ	108	40	75	52,92	8,704
ΟΝ	89	40	60	48,15	3,722
Αναθεώρηση	26	40	65	50,38	7,338
Κάταγμα	22	40	65	50,68	6,417

Ο μέσος όρος της κλίσης της κοτύλης ήταν για την σειρά αυτή 49,5 μοίρες. 131 κοτύλες είχαν τοποθετηθεί με κλίση μεγαλύτερη από 55 μοίρες (ποσοστό 24,5%) . Δεν υπήρχε στατιστικά σημαντική διαφορά ως προς την κλίση της κοτύλης ανάμεσα στις ομάδες των ασθενών κατά διάγνωση με την εξαίρεση της ομάδας των ασθενών που έπασχαν από ΣΕΙ ($p < .001$) . Στην ομάδα των ασθενών αυτών το ποσοστό των κοτυλών που είχαν τοποθετηθεί με κλίση >55 μοιρών ήταν 45,5 %. Τόσο το αυξημένο ποσοστό των ασθενών με μεγάλη κλίση στην τοποθέτηση της κοτύλης όσο και το γεγονός ότι μόνο στην ομάδα των ασθενών με ΣΕΙ χρειάστηκε να τοποθετηθούν κοτύλες με μετάθεση του κέντρου περιστροφής (5 ασθενείς) αντανakλά τις ανατομικές ιδιαιτερότητες της κοτύλης στους ασθενείς αυτούς και θα αναλυθεί εκτενεστέρα στη συνέχεια.



ΕΙΚΟΝΑ 69. Υπολογισμός της κλίσης της κοτύλης σε προσθιοπίσθια ακτινογραφία



ΓΡΑΦΗΜΑ 7. Κατανομή της κλίσης της κοτύλης στο γενικό πληθυσμό

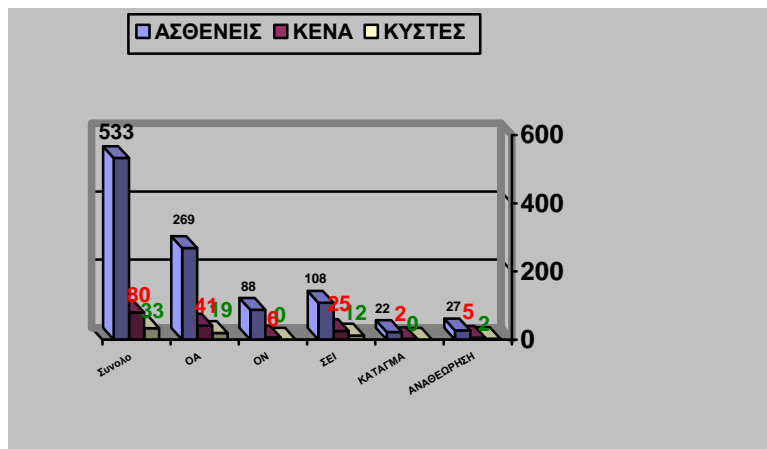
Κενά & κύστεις στη διεπιφάνεια

Η εμφάνιση κενών στην περιοχή του θόλου της κοτύλης (ζώνη II κατά DeLee), περιοχών που δεν εφάπτεται δηλαδή η κοτύλη με το υποκείμενο οστό, έχουν αναφερθεί σε μεγαλύτερη συχνότητα με το συγκεκριμένο κυπέλιο και αυτό έχει αποδοθεί στο υλικό και το σχήμα του. Ο ρόλος αυτών των κενών στην επιβίωση της κοτύλης και την εμφάνιση οστεολυτικών βλαβών δεν είναι επαρκώς τεκμηριωμένος. Άγνωστη είναι εν πολλοίς και η επίδραση της παραμονής ΟΑ κυστών στην διεπιφάνεια. Κατά τον πρώτο μετεγχειρητικό έλεγχο διαπιστώθηκαν κενά > 3mm στη Ζώνη II κατά DeLee σε 80 από τα 533

ισχία (ποσοστό 15%), ενώ κύστεις που ήταν εμφανείς προεγχειρητικά βρισκόταν σε επαφή με τη διεπιφάνεια σε 33 από τα 533 ισχία (ποσοστό 6,19%).

Πίνακας 28 Κενά και κύστεις στη διεπιφάνεια

Διάγνωση	Κενά > 3mm	Κύστεις
ΟΑ	41/269 (15,24%)	19/269 (7%)
ΟΝ	6/88 (6,8%)	0
ΣΕΙ	25/108 (23,4)	12/108 (11,1%)
ΚΑΤΑΓΜΑ ΙΣΧΙΟΥ	2/22 (9,9%)	0
ΑΝΑΘΕΩΡΗΣΗ	5/27 (18,5%)	2/27 (7,4)
ΣΥΝΟΛΟ	80/533 (15%)	33/533 (6,19%)



ΓΡΑΦΗΜΑ 8. Κύστεις και κενά στη διεπιφάνεια ανά διάγνωση

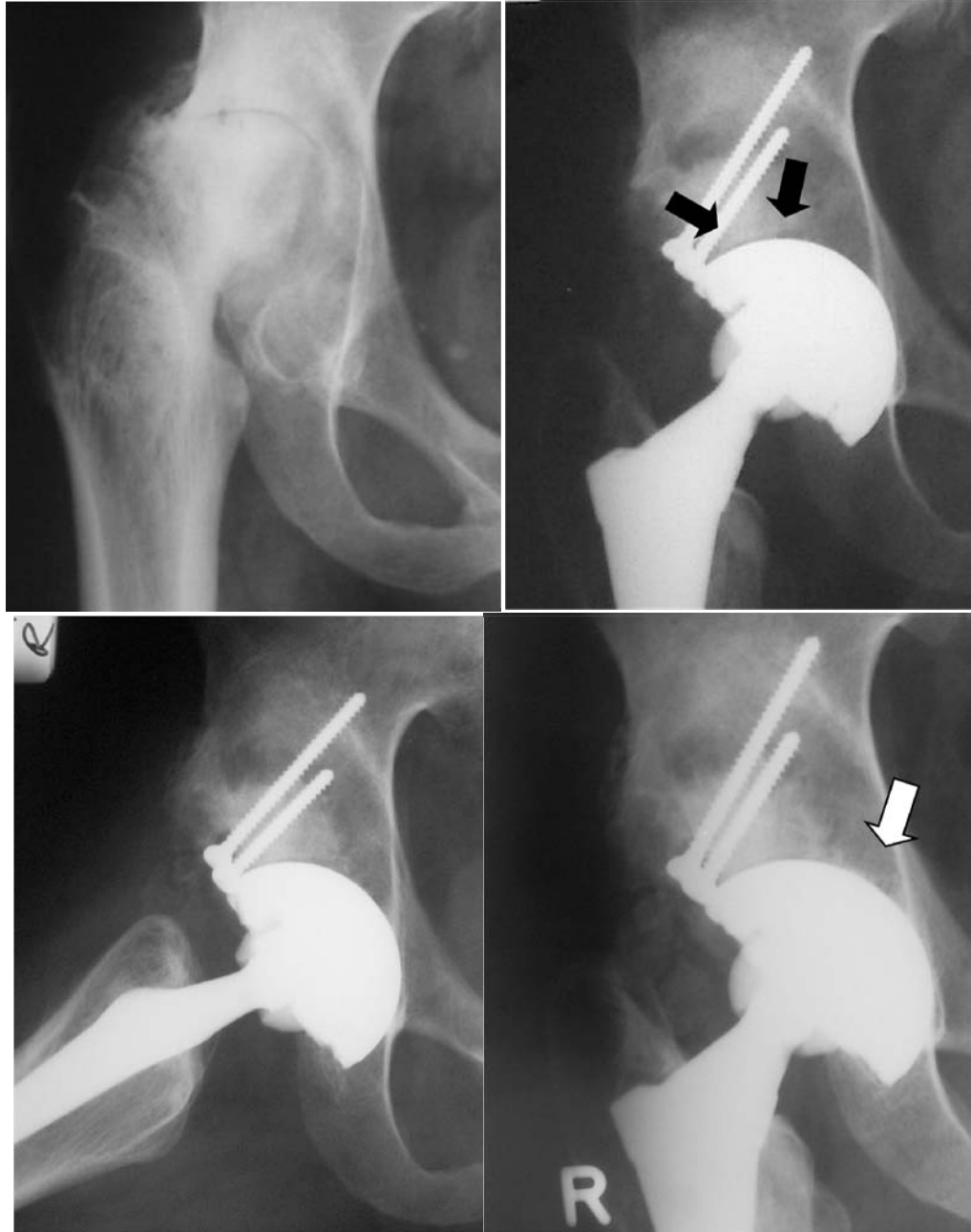
- Ευρήματα στον ετήσιο ακτινολογικό έλεγχο

Χαλάρωση μετανάστευση

Καμία κοτύλη δεν ήταν ακτινολογικώς χαλαρή σύμφωνα με τα τροποποιημένα κριτήρια του Engh. Στο ίδιο αποτέλεσμα - καμία χαλαρή κοτύλη-κατέληξε και η αξιολόγηση με τα κριτήρια χαλάρωσης του Udomkiat. Το γεγονός ότι δεν υπήρξε χαλάρωση και η εμφάνιση ακτινοδιαυγαστικών γραμμών ήταν σπάνια, ενώ καμία από αυτές δεν επεκτάθηκε στην πορεία του χρόνου δεν επέτρεψε την συγκριτική αξιολόγηση των δύο συστημάτων μεταξύ τους

Εμφάνιση ακτινοδιαγραφικών ζωνών

Ακτινοδιαγραφικές ζώνες εμφανίστηκαν μετά το δεύτερο έτος σε 8 ασθενείς, τρεις εκ των οποίων ανήκαν στην ομάδα των αναθεωρήσεων, 2 ήταν ασθενείς με κατάγματα κοτύλης που είχαν χειρουργηθεί στο παρελθόν και τρεις ασθενείς με ΣΕΙ..



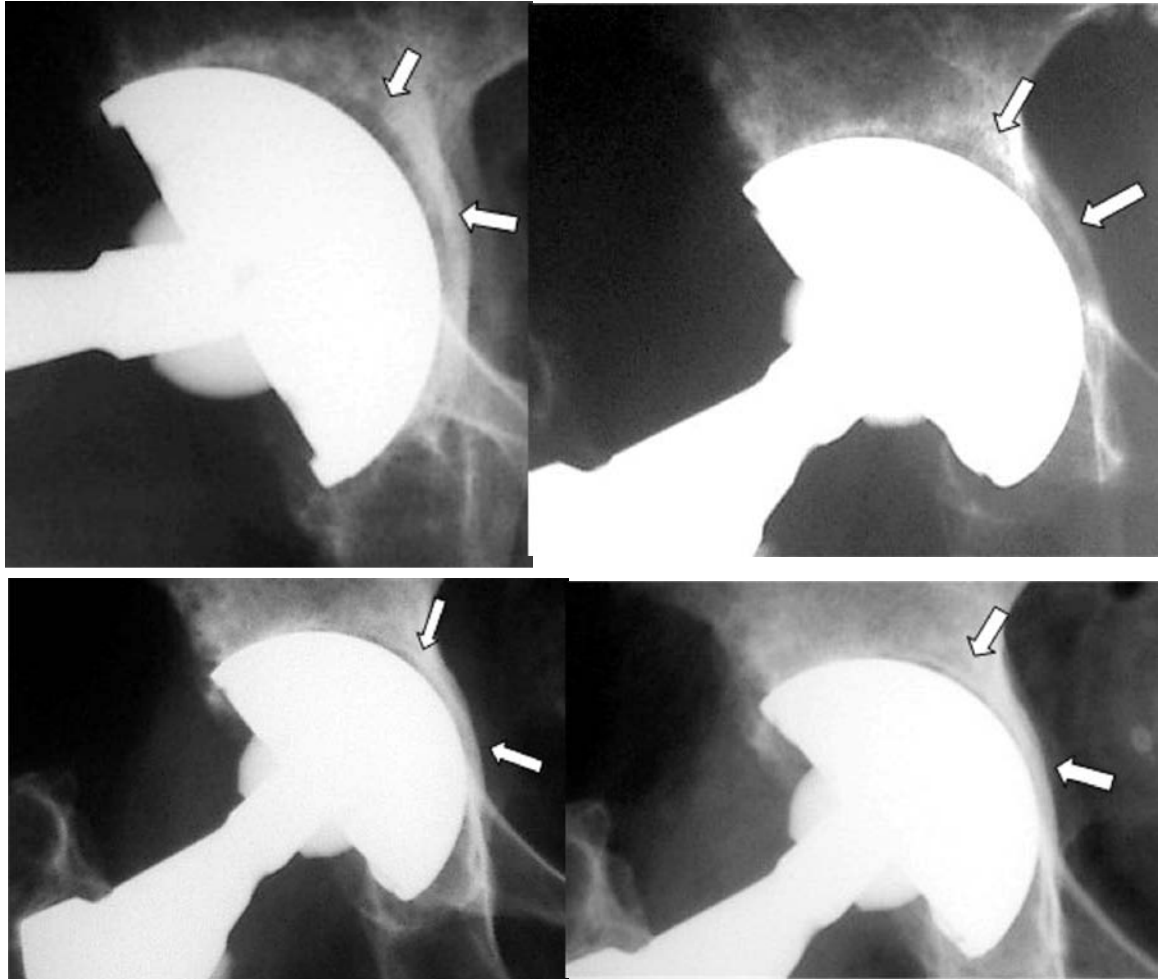
ΕΙΚΟΝΑ 70. Ακτινοδιαγραφική γραμμή στη διεπιφάνεια TMT μοσχευματος σε ασθενή 32 ετών όπου χρησιμοποιήθηκε δομικό μόσχευμα.(μαύρα βέλη) Η βλάβη παραμένει σταθερή επί τέσσερα χρόνια. Στην τελευταία ακτινογραφία εμφανίζεται σκλήρυνση του οστού στην Ζώνη II (λευκό βέλος)

Σε έναν από αυτούς τους ασθενείς, η ακτινοδιαγνωστική ζώνη εμφανίστηκε από το πρώτο έτος αφορούσε όμως την διεπιφάνεια πρόθεσης – δομικού μοσχεύματος. Στο συγκεκριμένο ασθενή η μηριαία κεφαλή είχε χρησιμοποιηθεί ως δομικό μόσχευμα για την κάλυψη οστικού ελλείμματος στην οροφή της κοτύλης. (Εικόνα 70). Σε κάθε περίπτωση οι ακτινοδιαγνωστικές γραμμές παρέμειναν σταθερές και δεν αυξήθηκαν με την πάροδο του χρόνου. Ο μέσος όρος παρακολούθησης των ασθενών αυτών είναι έξι έτη. Ιδιαίτερη προσοχή δόθηκε στους ασθενείς στους οποίους η σταθεροποίηση της κοτύλης έγινε με τη χρήση βιδών. (42/533, 7,8%). Σπασμένες βίδες ή οστεολυτικές βλάβες και προοδευτικές ακτινοδιαγνωστικές ζώνες γύρω από τις βίδες δεν εντοπίστηκαν σε αυτή τη σειρά. Σε ένα μόνο ασθενή διαπιστώθηκε στην ακτινογραφία της πρώτης μετεγχειρητικής χρονιάς κυκλοτερής οστεολυτική βλάβη γύρω από το περιφερικό τμήμα των βιδών η οποία όμως παρέμεινε αμετάβλητη τα επόμενα χρόνια. (Εικόνα 74)

Εξέλιξη κενών και κυστών

Από τους ασθενείς στους οποίους επισημάνθηκαν κενά μεγαλύτερα από 3 mm στην διεπιφάνεια στη Ζώνη II (80 ισχία-15%), 52 παρέμειναν αναλλοίωτα ή μειώθηκαν σε έκταση κατά τη διάρκεια της παρακολούθησης ενώ τα υπόλοιπα 28 πληρώθηκαν πλήρως με οστόν μέχρι τον τρίτο χρόνο. (Εικόνα 73). Η συχνότητα εμφάνισης των κενών αυτών σε ότι αφορά τις ομάδες ασθενών κατά διάγνωση δεν παρουσίασε στατιστικά σημαντικές διαφορές με την ομάδα των ασθενών με ΟΑ να εμφανίζει σχετικά μεγαλύτερη συχνότητα εμφάνισης σε σχέση με τον μέσο όρο, 18% έναντι 15%. Στατιστικά σημαντική διαφορά εντοπίστηκε στην συχνότερη εμφάνιση των κενών σε άνδρες (64%) σε σχέση με τις γυναίκες. (36%). ($p < .02$) Ενδιαφέρον παρουσιάζει η εξέλιξη πολύ μεγάλων κενών τα οποία αν και δεν γέμισαν πλήρως, παρουσιάζουν ανάπτυξη δοκιδικών συστημάτων από την επιφάνεια του κυπελίου προς το υποκείμενο οστόν. Έξι από τα κενά αυτά, με μέγεθος πάνω από 5mm και έκταση μεγαλύτερη από το 50% της περιφέρειας του κυπελίου παρουσιάζουν αυτή την μορφή μερικής πλήρωσης και μέσο χρόνο παρακολούθησης που υπερβαίνει τα 7 έτη (Εικόνα 71)

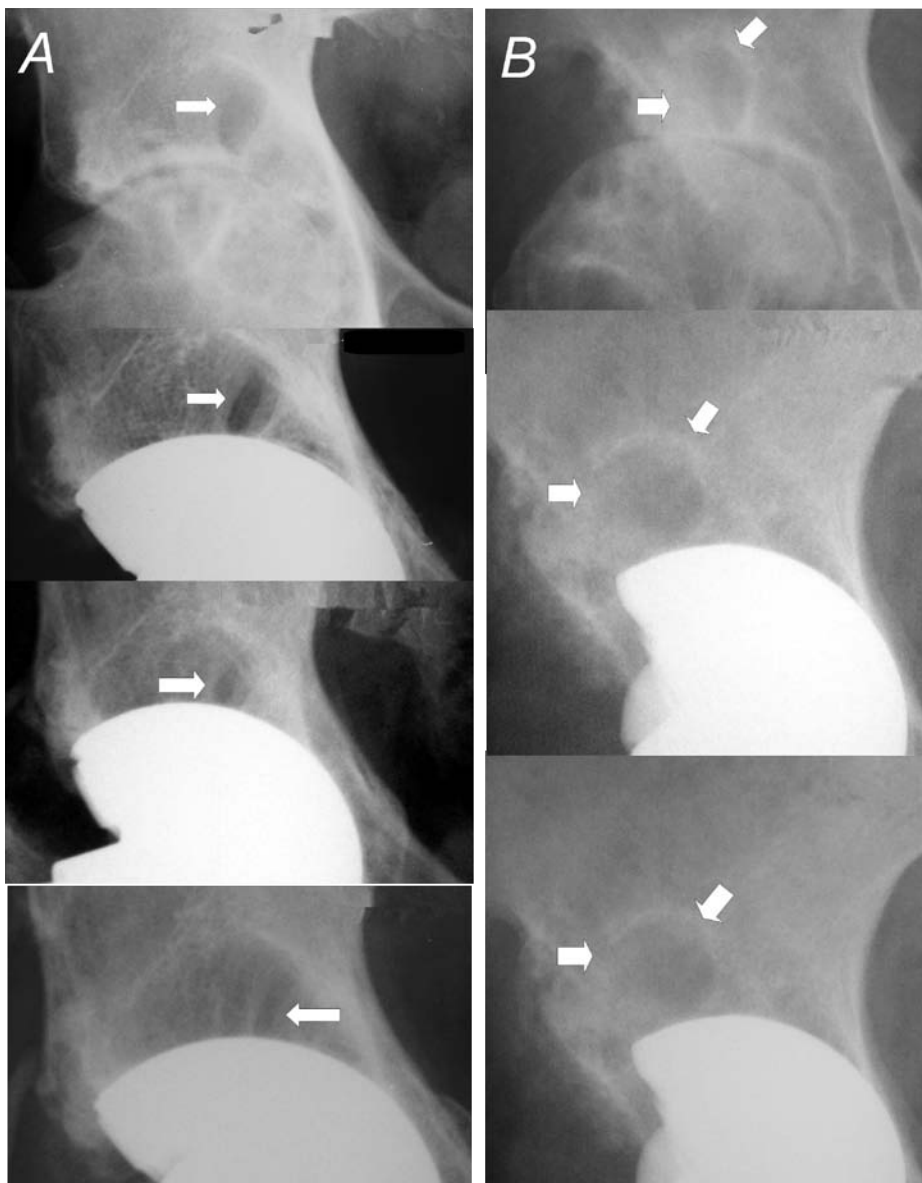
Σε καμία περίπτωση η ύπαρξη κενών στη διεπιφάνεια κατά τον πρώτο ακτινολογικό έλεγχο δεν συσχετίστηκε με κανένα τρόπο τόσο με την ανάπτυξη ακτινοδιαγαστικών ζωνών στην διεπιφάνεια όσο και με αυξημένη πιθανότητα επανεπέμβασης, αναθεώρησης ή επιπλοκών. Κανένα κενό δεν αυξήθηκε στη διάρκεια του χρόνου, σε κανένα από αυτά τα κυπέλια δεν καταγράφηκε άλλη ακτινοδιαγαστική ζώνη ενώ όλα πληρούσαν τα ακτινολογικά κριτήρια σταθερότητας του Moore κατά την τελική εξέταση



ΕΙΚΟΝΑ 71. Ευμεγέθες κενό στο θόλο της κοτύλης σε ακτινογραφία έξι εβδομάδες μετεγχειρητικά. Στις διαδοχικές ετήσιες λήψεις είναι εμφανής η μείωση του εύρους εντός τριετίας και η σκλήρυνση του οστού στην περιφέρεια.

Το ίδιο παρατηρήθηκε και στα ισχία με ΟΑ στα οποία οστεοαρθρικές κύστες που δεν πληρώθηκαν με μόσχευμα ερχόταν σε επαφή με τη διεπιφάνεια. Από τις 33 κύστες οι 22 είχαν παραμείνει αμετάβλητες ή είχαν μειωθεί σε μέγεθος κατά το πέρας της μελέτης ενώ οι υπόλοιπες 11 είχαν

πληρωθεί. Σε όλες τις κύστεις που παρέμεναν παρατηρήθηκε σκλήρυνση των τοιχωμάτων και πάχυνση των δοκίδων στην περιφέρεια τους. (Εικόνα 72) Σε αντίθεση με τα κενά οι περισσότερες κύστεις εντοπίστηκαν σε γυναίκες (27 ισχία - 81%) παρά σε άνδρες (6 ισχία - 19%) .



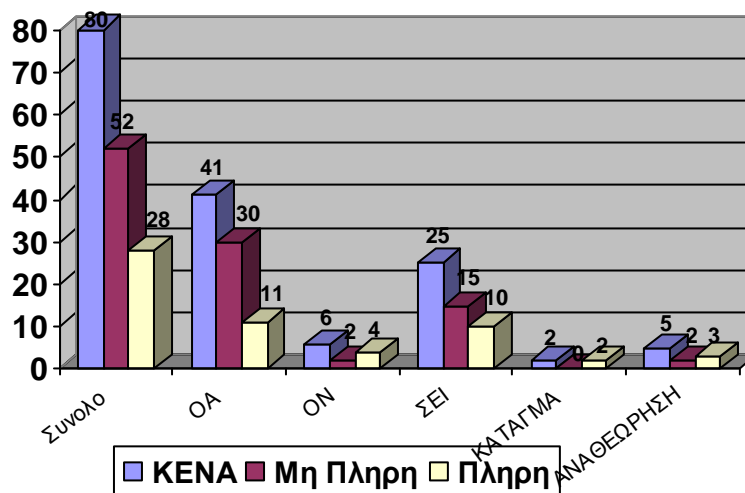
ΕΙΚΟΝΑ 72. ΟΑ κύστεις . A: Σταδιακή ελαχιστοποίηση από το πρώτο ως το τρίτο έτος. B: Σταθερή εικόνα μέχρι το πέμπτο έτος χωρίς ενδείξεις χαλάρωσης του κοπέλιου.

Πίνακας 29 Η εξέλιξη των κενών και των κυστών στον ετήσιο ακτινολογικό έλεγχο.

Διάγνωση	Κενά > 3mm	Πληρωθέντα	Κύστεις	Πληρωθείσες
ΟΑ	41/269 (15,24%)+	11 (26,8%)*	19/269 (7%)+	6 (31%)*
ΟΝ	6/88 (6,8%)+	4 (66,5%)*	0	0
ΣΕΙ	25/108 (23,4%)+	10 (40%)*	12/108 (11,1%)+	4 (33,3%)*
ΚΑΤΑΓΜΑ ΙΣΧΙΟΥ	2/22 (9,9%)+	0	0	0
ΑΝΑΘΕΩΡΗΣΗ	5/27 (18,5%)+	3 (60%)*	2/27 (7,4)+	1
ΣΥΝΟΛΟ	80/533 (15%)+	28 (35%)*	33/533 (6,19%)+	11 (33,3%)*

* ποσοστά εμφάνισης κενών ή κυστών στο σύνολο των περιστατικών

*ποσοστά πλήρωσης κενών ή κυστών επί του συνόλου των καταγεγραμμένων

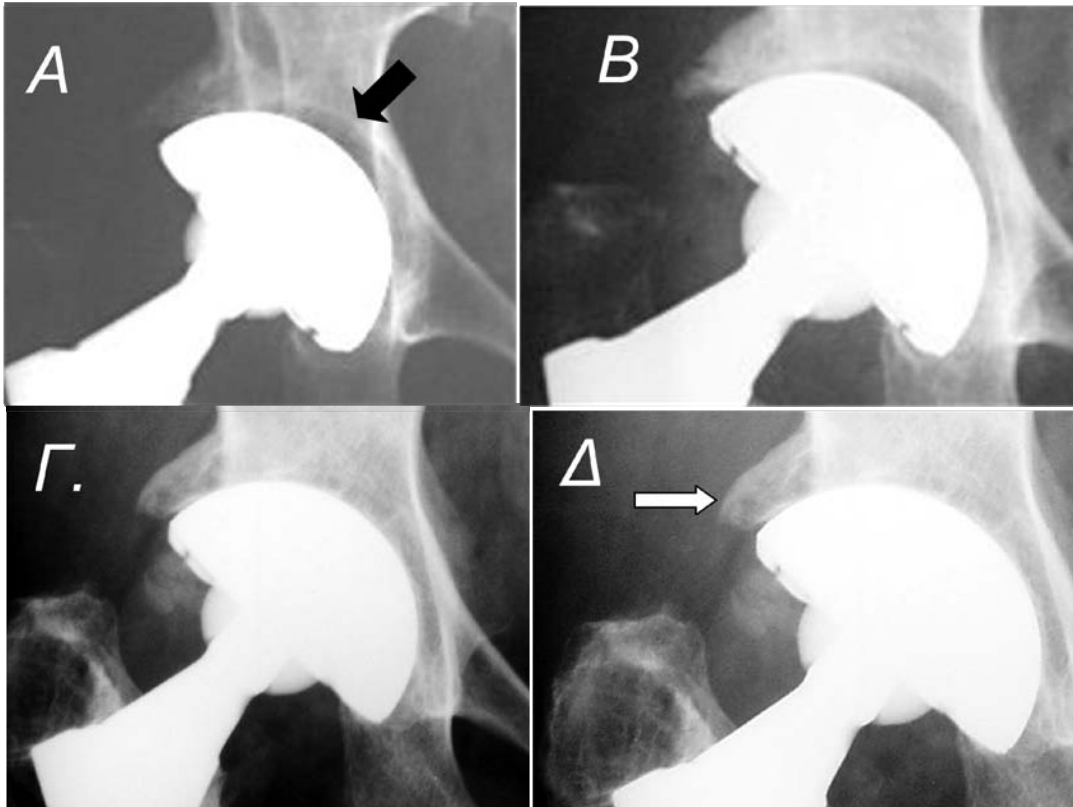


ΓΡΑΦΗΜΑ 9. Η εξέλιξη των κύστεων και των κενών.

Φθορά πολυαιθυλενίου (άμεση και έμμεση – οστεολυτικές βλάβες)

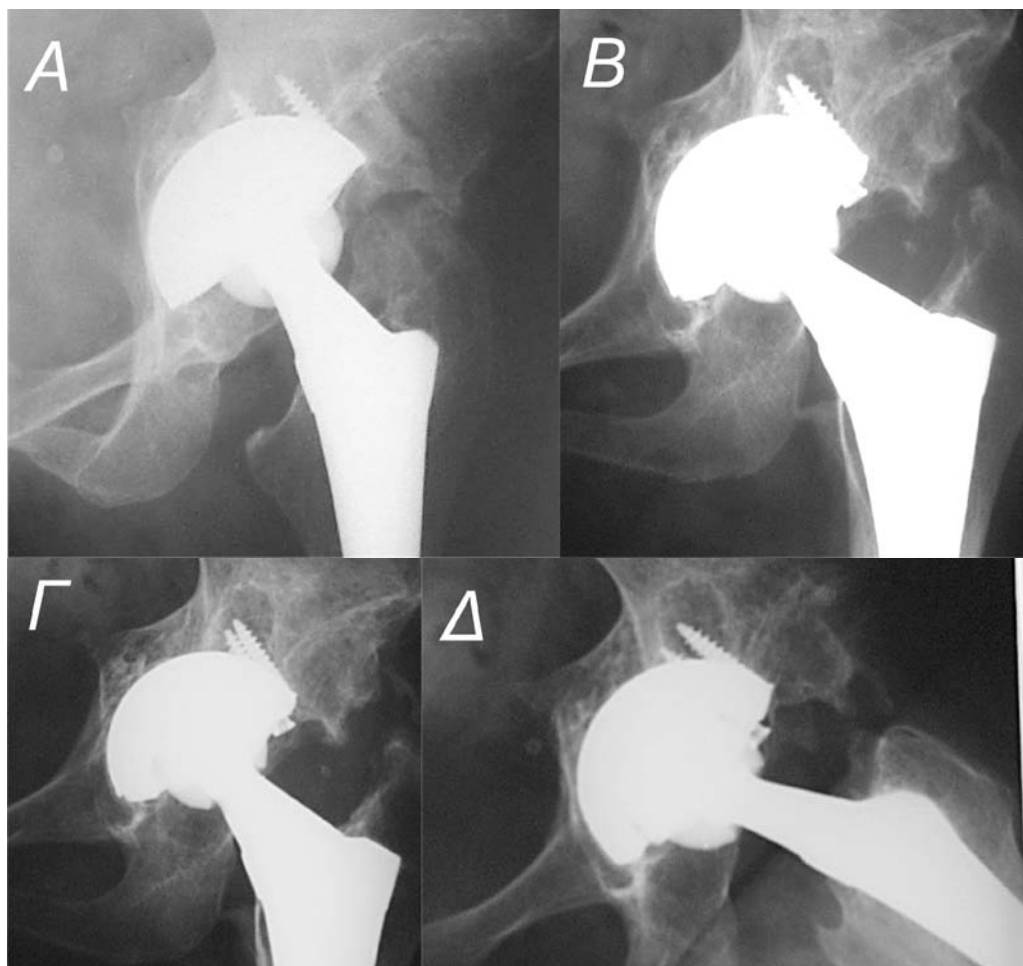
Από τον έλεγχο των τελικών ακτινογραφιών δεν προέκυψε μετρήσιμη ασυμμετρία του πολυαιθυλενίου. Αν και η μέθοδος δεν είναι ακριβής, και ο χρόνος παρακολούθησης σχετικά μικρός για την ανίχνευση φθοράς, δεν υπήρξε καμία απόδειξη ή ένδειξη φθοράς πολυαιθυλενίου επί του παρόντος. Όπως αναφέρθηκε οι μετρήσεις έγιναν με τη μέθοδο των Dorr & Wan στα ισχία που

είχαν χρόνο παρακολούθησης τουλάχιστον πέντε έτη. Ακόμη και στα ισχία που είχαν χρόνο παρακολούθησης πάνω από την οκταετία δεν ανιχνεύτηκαν μετρήσιμες αποκλίσεις. (Εικόνα 75)



EIKONA 73. Κενό σε ασθενή 67 ετών (μαύρο βέλος). Πλήρωση εντός τριών ετών. Παράλληλα παρατηρείται σταδιακή ενίσχυση του οστού στη Ζώνη I (λευκό βέλος).

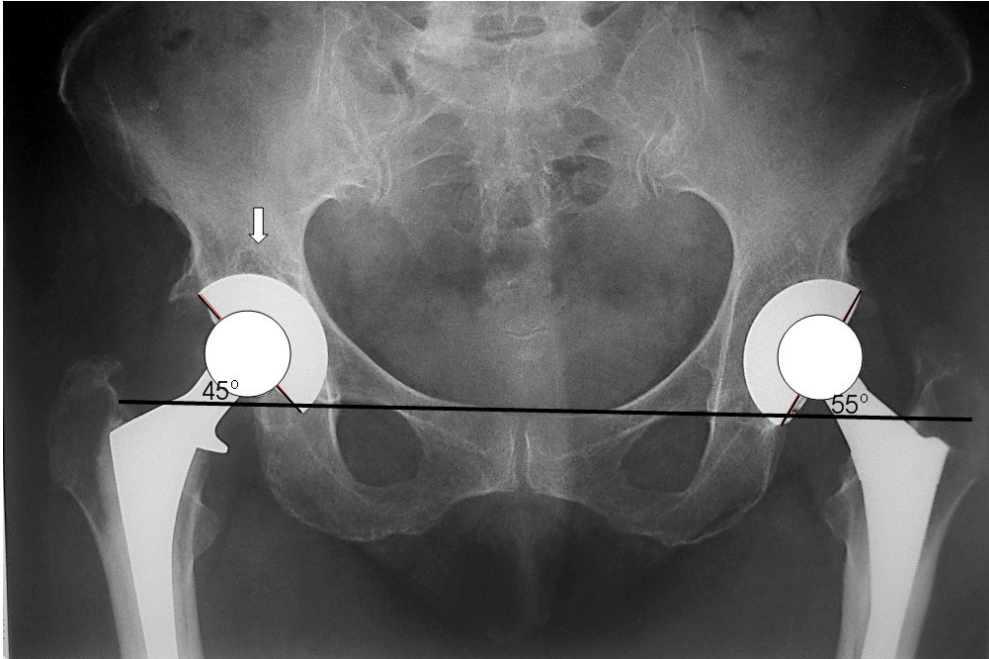
Η εμφάνιση οστεόλυσης αποτελεί ένα έμμεσο δείκτη φθοράς. Δύο ασθενείς εμφάνισαν οστεολυτικές βλάβες: Σε μια ασθενή στην οποία η κοτύλη είχε σταθεροποιηθεί με βίδες, εμφανίστηκε κυκλοτερής οστεολυτική βλάβη διαμέτρου 1 περίπου cm στην περιοχή γύρω από τις βίδες μετά τον πρώτο χρόνο. Η βλάβη παρέμεινε αναλλοίωτη κατά τα επόμενα τέσσερα έτη. Σε έναν άλλο ασθενή εμφανίστηκε οστεόλυση στην περιοχή του μείζονος τροχαντήρα κατά το δεύτερο έτος χωρίς όμως περαιτέρω επιδείνωση.



ΕΙΚΟΝΑ 74. Αναθεώρηση κοτύλης σε ασθενή 56 ετών. *A:* Ακτινογραφία έξι εβδομάδες μετεγχειρητικά. *B* έως *Δ:* Από το πρώτο έτος, εμφάνιση οστεολυτικής βλάβης γύρω από τις βίδες με ταυτόχρονη υποχώρηση τους. Η βλάβη παραμένει αμετάβλητη μέχρι και το 5^ο έτος (*Δ*)

Πίνακας 30 Η κατανομή των κεφαλών του μηριαίου στελεού από CoCr ή κεραμικό υλικό ανά διάγνωση

	ΚΕΦΑΛΗ CoCr	ΚΕΡΑΜΙΚΗ ΚΕΦΑΛΗ
ΟΑ	77	192
ΣΕΙ	47	61
ΟΝ	21	67
ΚΑΤΑΓΜΑ	8	14
ΑΝΑΘΕΩΡΗΣΗ	9	16
ΔΙΑΦΟΡΑ	4	7
ΣΥΝΟΛΟ	166	357



ΕΙΚΟΝΑ 75. Ασθενής 69 ετών με αμφοτερόπλευρες ΟΑΙ δέκα (ΔΕ) και εννέα έτη (ΑΡ) μεταχειρητικά. Δεν υπάρχει μετρήσιμη φθορά πολυαιθυλενίου ούτε ενδείξεις οστεόλυσης. (η κύστη που σημειώνεται με βέλος, στο ΔΕ ισχίο παραμένει αμετάβλητη δια των ετών.)

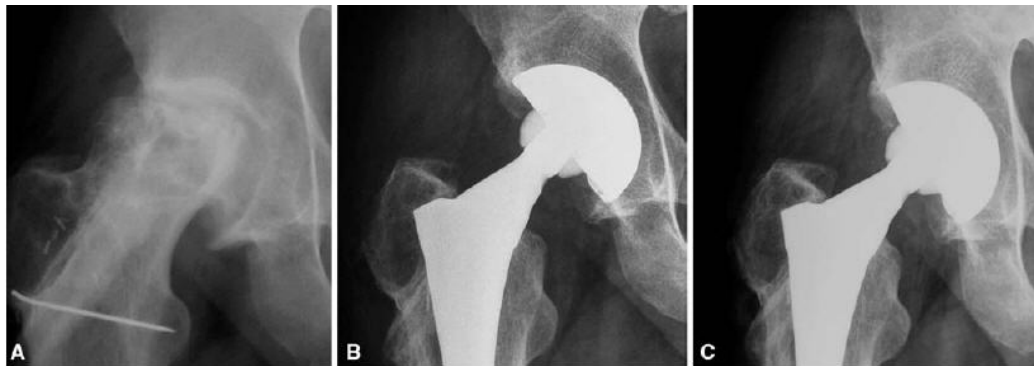
Μια σημαντική παράμετρος σε ότι αφορά την εμφάνιση φθοράς του πολυαιθυλενίου είναι το ζεύγος τριβής. Στην παρούσα σειρά ασθενών έχουν χρησιμοποιηθεί κεφαλές των 22mm και 28mm κατασκευασμένες από CoCr ή κεραμικό υλικό. Η σύγκριση μεταξύ αυτών των συνδυασμών σε ότι αφορά την παραγωγή υλικών φθοράς και την εμφάνιση οστεολυτικών βλαβών δεν ήταν δυνατή εξαιτίας των ελαχίστων ισχίων που εμφάνιζαν τέτοιου είδους ευρήματα.

Έλεγχος της σταθερότητας της κοτύλης με τα κριτήρια Moore.

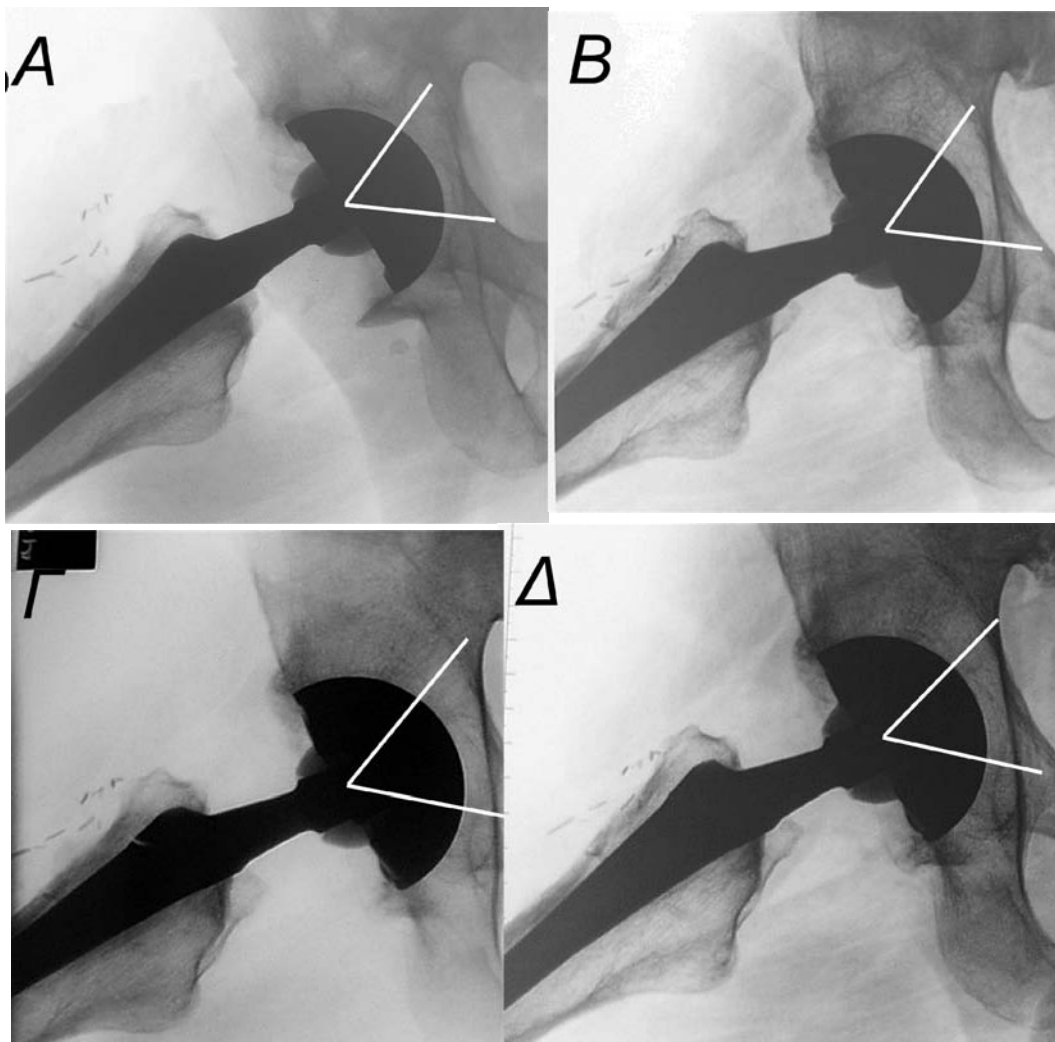
Ο έλεγχος της σταθερότητας της κοτύλης στις τελικές ακτινογραφίες έγινε και με την χρήση των κριτηρίων του Moore που αποτελούν κριτήρια ενσωμάτωσης και ανάπτυξης οστικής διείσδυσης. Όλα τα ισχία πληρούσαν τρία τουλάχιστον από τα τέσσερα κριτήρια του Moore κατά το τελευταίο χρόνο παρακολούθησης. Αποτελεί εξαιρετικά ενδιαφέρον στοιχείο ότι η ανάπτυξη πεπαχυσμένων δοκιδικών συστημάτων πίσω από το κυπέλιο στις ζώνες I και II

αποτελούσε πολύ συχνό εύρημα ανεξαρτήτως διάγνωσης , και αφορούσε το 54 % των ασθενών το δεύτερο έτος, ποσοστό που ανερχόταν σε 67% σε ασθενείς με χρόνο παρακολούθησης τουλάχιστον τρία έτη.

Αντίθετα φαινόμενα παράκαμψης φορτίων με οστεοπενία πίσω από το θόλο της κοτύλης , αρκετά συχνά με άλλα κυπέλια, ήταν εξαιρετικά σπάνια στην παρούσα σειρά και αφορούσαν μεμονωμένους ασθενείς. Αντιδραστική σκλήρυνση λόγω μεταφοράς φορτίων στην περιφέρεια της κοτύλης υπήρχε στο 58% των ασθενών , ενώ ήταν ιδιαίτερος έκδηλη στους ασθενείς με μεγάλα κενά στην διεπιφάνεια.(Εικόνες 76 & 77)



ΕΙΚΟΝΑ 76. Ασθενής με ΟΝ και προηγούμενη μεταφορά αγγειούμενης περόνης. Α. προεγχειρητικά. Β. Ένα έτος μετεγχειρητικά και Γ. Τρία έτη μετεγχειρητικά. Είναι εμφανής η ανάπτυξη δοκίδωσης στην περιοχή της φόρτισης και η σκλήρυνση του φλοιού στην περιφέρεια της κοτύλης.



ΕΙΚΟΝΑ 77. Ασθενής 35 ετών με ΟΝ. Διαδοχικές πλάγιες ακτινογραφίες. Α: έξι εβδομάδες & Β έως Γ ένα έως τρία έτη μετεγχειρητικά. Σταδιακή ανάπτυξη δοκιδικών συστημάτων ακτινοειδώς διατεταγμένων στη ζώνη Ι.

Λειτουργικά Αποτελέσματα

Τα λειτουργικά αποτελέσματα αξιολογήθηκαν με τη χρήση του Harris Hip Score (HHS) και σε ότι αφορά την υποκειμενική εντύπωση του ασθενούς και την άποψη του για την επίπτωση της επέμβασης στην ποιότητα ζωής με το Oxford Hip Score (OHS)

Πίνακας 31 Η διακύμανση του Harris Hip Score προεγχειρητικά, ένα και τρία έτη μετεγχειρητικά ανά διάγνωση

	HHS προεγχειρητικά	HHS ένα έτος μετεγχειρητικά	HHS στο 3 ^ο έτος μετεγχειρητικά
ΟΑ	48 (26-55)	94 (75-97)	96 (80-99)
ΟΝ	46 (32-60)	95 (80-96)	97 (88-100)
ΣΕΙ	43 (24-52)	92 (69-95)	97 (79-100)
ΑΝΑΘΕΩΡΗΣΗ	54 (24-50)	90 (67-95)	93 (88-99)
ΚΑΤΑΓΜΑ		94 (80-97)	97 (85-98)
ΣΥΝΟΛΟ	48 (24-60)	94 (69-97)	97 (79-100)

Σε παρένθεση αναγράφεται το εύρος διακύμανσης των τιμών.

Η βελτίωση της επίδοσης μεταξύ προεγχειρητικής και μετεγχειρητικής επίδοσης είναι στατιστικά σημαντική ($p < .001$). Παρόλο που μεταξύ πρώτου και τρίτου μετεγχειρητικού έτους καταγράφεται μια ελαφρά τάση βελτίωσης των επιδόσεων, οι διαφορές αυτές δεν αποκτούν στατιστικώς σημαντική τιμή ($p > .005$)

Η αξιολόγηση του αποτελέσματος από την πλευρά του ασθενούς έγινε με την χρήση του Oxford Hip score. Η εισαγωγή του ερωτηματολογίου στην αξιολόγηση των ασθενών έγινε μετά την έναρξη της μελέτης. Έτσι 422 ισχία από τα 533 συμπλήρωσαν το ερωτηματολόγιο προεγχειρητικά και τουλάχιστον σε δύο επανεξετάσεις μετεγχειρητικά. Στον πίνακα που ακολουθεί περιλαμβάνονται μόνο αυτοί οι ασθενείς.

Πίνακας 32 Η διακύμανση του Oxford Hip Score προεγχειρητικά, ένα και τρία έτη μετεγχειρητικά ανά διάγνωση

	OHS προεγχειρητικά	OHS ένα έτος μετεγχειρητικά	OHS στο 3 ^ο έτος μετεγχειρητικά
ΟΑ	46,5 (40-52)	17 (30-12)	15 (30-11)
ΟΝ	44 (38-54)	16 (34-13)	14 (28-11)
ΣΕΙ	47 (42-56)	18 (32-15)	16 (30-13)
ΑΝΑΘΕΩΡΗΣΗ	44 (40-64)	19 (30-17)	16 (28-14)
ΚΑΤΑΓΜΑ		15 (28-13)	15 (27-11)
ΣΥΝΟΛΟ	47 (38-64)	17.5 (28-12)	16.5 (30-11)

Σε παρένθεση αναγράφεται το εύρος διακύμανσης των τιμών.

Όπως και με το HHS έτσι και με τις τιμές του OHS αν και καταγράφεται μικρή βελτίωση μέχρι και το 3^ο έτος παρακολούθησης η διακύμανση μετεγχειρητικά δεν είναι στατιστικά σημαντική. Οι τιμές τόσο του HHS όσο και του OHS παρατίθενται μέχρι το τρίτο έτος καθώς δεν καταγράφηκαν ουσιώδεις μεταβολές μετά από αυτό. (Πίνακες 31,32)

Επιπλοκές

- **Εξάρθρωμα.**

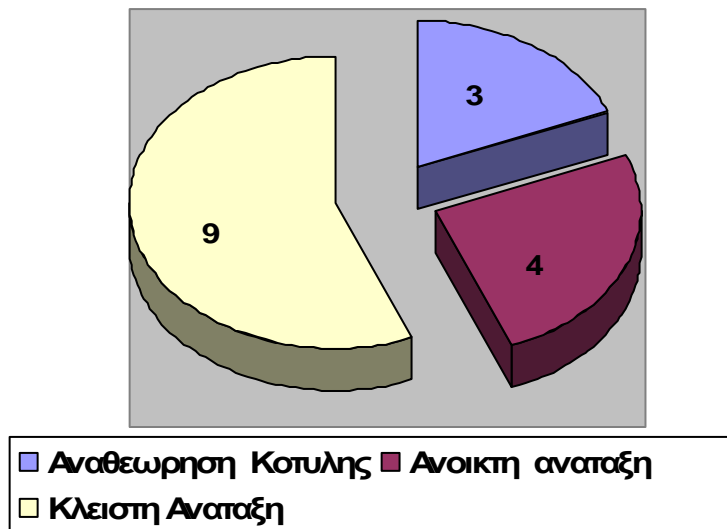
Δεκαέξι ισχία (ποσοστό 3%) εξαρθρώθηκαν μετεγχειρητικά . Επτά από τους δεκαέξι ασθενείς οδηγήθηκαν στο χειρουργείο και υποβλήθηκαν σε ανοικτή ανάταξη. Σε τέσσερις από τους επτά, η ανοικτή ανάταξη ακολούθησε την αποτυχία κλειστής ανάταξης με χειρισμούς ενώ στους τρεις η επέμβαση έγινε λόγω πολλαπλών εξαρθημάτων. Αυτοί υποβλήθηκαν σε αναθεώρηση της κοτύλης και χρησιμοποιήθηκε μηριαία κεφαλή με μακρύτερο αυχένα. Στους υπόλοιπους εννέα το ισχίο ανατάχθηκε κλειστά με χειρισμούς . Όλοι οι ασθενείς παρέμειναν κλινήρεις με αντιστροφικό νάρθηκα και απαγωγή του σκέλους για δύο έως τέσσερις εβδομάδες. Κανείς από αυτούς τους ασθενείς δεν υποτροπίασε ενώ η εμφάνιση του εξαρθήματος δεν συσχετίστηκε με την εμφάνιση άλλης επιπλοκής, ακτινοδιαγνωστικών ζωνών ή χαλάρωσης. Κατά την τελευταία παρακολούθηση κανείς από τους ασθενείς αυτούς δεν παρουσίαζε σημαντικές αποκλίσεις από το μέσο όρο του HHS ή OHS σε ότι αφορά το λειτουργικό αποτέλεσμα.

Πίνακας 33 Αριθμός εξαρθημάτων ανά διάγνωση και στο σύνολο και τρόποι αντιμετώπισης

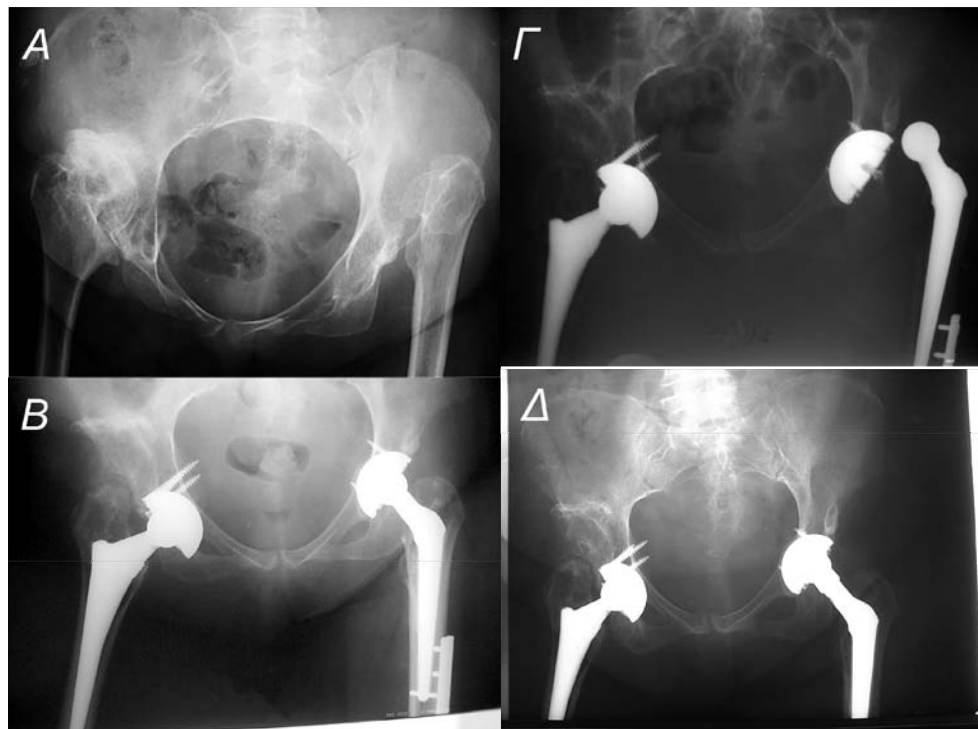	Αναθεώρηση Κοτύλης	Ανοικτή ανάταξη	Κλειστή ανάταξη	Σύνολο
OA	1	1	2	4 (1,4%)
ON	1	2	2	5 (5,6%)
ΣΕΙ	1	1	2	4 (3,7%)
ΚΑΤΑΓΜΑ	0	0	2	2 (9%)
ΑΝΑΘΕΩΡΗΣΗ	0	0	1	1 (3,7%)
ΣΥΝΟΛΟ	3	4	9	16 (3%)

Η συχνότητα εμφάνισης εξαρθήματος μετά από ΟΑΙ ήταν σημαντικά υψηλότερη ($p < .002$) σε ασθενείς με ON σε σχέση με το γενικό πληθυσμό και σε σχέση με τους ασθενείς που έπασχαν από ΟΑ.

Από τα δεκαέξι εξάρθρηματα τα δέκα εμφανίστηκαν μέσα στο πρώτο τρίμηνο από την επέμβαση ενώ τα υπόλοιπα έξι 4-16 μήνες μετεγχειρητικά.



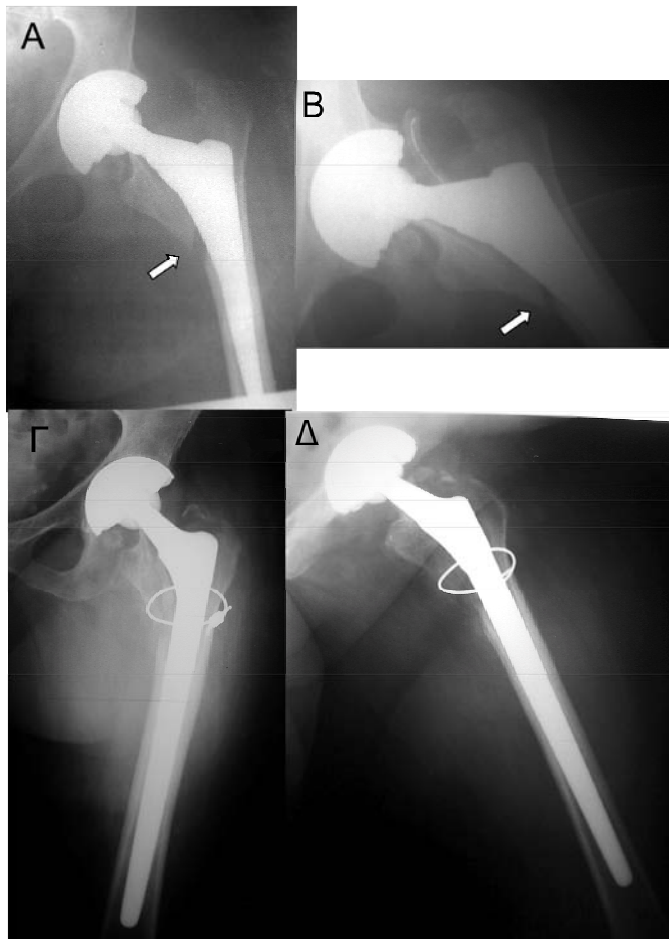
ΓΡΑΦΗΜΑ 10. Αντιμετώπιση εξάρθρημάτων ΟΑΙ



ΕΙΚΟΝΑ 78. Ασθενής 54 ετών με αμφοτερόπλευρο ΣΕΙ τύπου II (ΔΕ) και III (ΑΡ) κατά Χαρτοφυλακίδη. Η ασθενής εμφάνισε εξάρθρημα (ΑΡ) τον δεκατοέκτο μήνα μετεγχειρητικά. Υποβλήθηκε σε ανοικτή ανάταξη και αντικατάσταση της κεφαλής με μακρύτερη. Και οι δύο κεφαλές είναι διαμέτρου 22 mm και (ΑΡ) ο στειλός είναι κωνικός τύπου Wagner.

- Διεγχειρητικά Κατάγματα

Σε 17 ισχία παρουσιάστηκε διεγχειρητικά κάταγμα του μηριαίου. Στους 11 από τους 17 εμφανίστηκε ρωγμώδες κάταγμα κατά την προετοιμασία του αυλού ή την τοποθέτηση του στείλεου και σε 4 κάταγμα του μείζονος τροχαντήρα. Οι ασθενείς αυτοί αντιμετωπίστηκαν με την τοποθέτηση συρμάτινων αγκυλών. Δύο ασθενείς εμφάνισαν κάταγμα του ελάσσονος τροχαντήρα. Στον ένα όπου το κάταγμα διαπιστώθηκε διεγχειρητικά χρησιμοποιήθηκε κωνικός στείλεός περιφερικής στήριξης τύπου Wagner ενώ στο δεύτερο που διαπιστώθηκε στις μετεγχειρητικές ακτινογραφίες, χρειάστηκε να υποβληθεί σε αναθεώρηση του στείλεου και αντικατάσταση επίσης με στείλεό τύπου Wagner.



ΕΙΚΟΝΑ 79. Ασθενής 32 ετών με μετατραυματική ΟΑ. Α & Β: Κατάγμα του ελάσσονος τροχαντήρα στις άμεσες μετεγχειρητικές ακτινογραφίες. Το κεντρικό τμήμα του στείλεου είναι ιδιαίτερα ογκώδες και σε δυσαναλογία με την μεταφυση του μηρού. Γ & Δ: Συγκράτηση του κατάγματος με αγκύλη και αντικατάσταση του στείλεου με μακρύ κωνικό στείλεό τύπου Wagner.

- Θρομβοεμβολικά επεισόδια

Επτά συνολικά ασθενείς ανέπτυξαν θρομβοεμβολικά επεισόδια επιβεβαιωμένα κλινικοεργαστηριακά.

Τρεις ασθενείς (0,5%) παρουσίασαν πνευμονική εμβολή κατά τη διάρκεια της νοσηλείας τους μετεγχειρητικά και τέσσερις εμφάνισαν θρόμβωση της εν τω βάθει μριαίας φλέβας Όλοι αντιμετωπίστηκαν με χορήγηση ηπαρίνης θεραπευτικά και στη συνέχεια με προφυλακτική χορήγηση κουμαρινικών αντιπηκτικών. Επτά ασθενείς εμφάνισαν οίδημα και άλγος στη γαστροκνημία χωρίς απεικονιστικά ευρήματα και αντιμετωπίστηκαν με θεραπευτικές δόσεις χαμηλού μοριακού βάρους ηπαρίνης.

- Λοίμωξη

Δεν υπήρξε κανένας ασθενής με λοίμωξη των υλικών της αρθροπλαστικής. Τρεις ασθενείς παρουσίασαν σημεία λοίμωξης από το τραύμα και άλλοι έξι παρατεταμένη ορόρροια. Σε δύο από αυτούς οι καλλιέργειες ήταν θετικές σε ευαίσθητα στελέχη σταφυλόκοκκου *Aureus* και χορηγήθηκαν αντιβιοτικά. Σε κανέναν ασθενή δεν σημειώθηκαν περαιτέρω επιπλοκές.

- Έκτοπη οστεοποίηση

Η συχνότητα και η βαρύτητα της εμφάνισης έκτοπης οστεοποίησης αξιολογήθηκε επίσης στις ακτινογραφίες του ετήσιου ελέγχου με την κλίμακα των Brooker et al .

Πίνακας 34 Έκτοπη οστεοποίηση μετά από OAI

	Brooker I	Brooker III	Brooker IV	Σύνολο
OA	12	5	3	20/269
ON	2	0	0	2/88
ΣΕΙ	14	7	4	28/108
ΑΝΑΘΕΩΡΗΣΗ	9	2	1	12/27
ΚΑΤΑΓΜΑ	1	1	0	2/22
ΣΥΝΟΛΟ	38	15	8	64/533

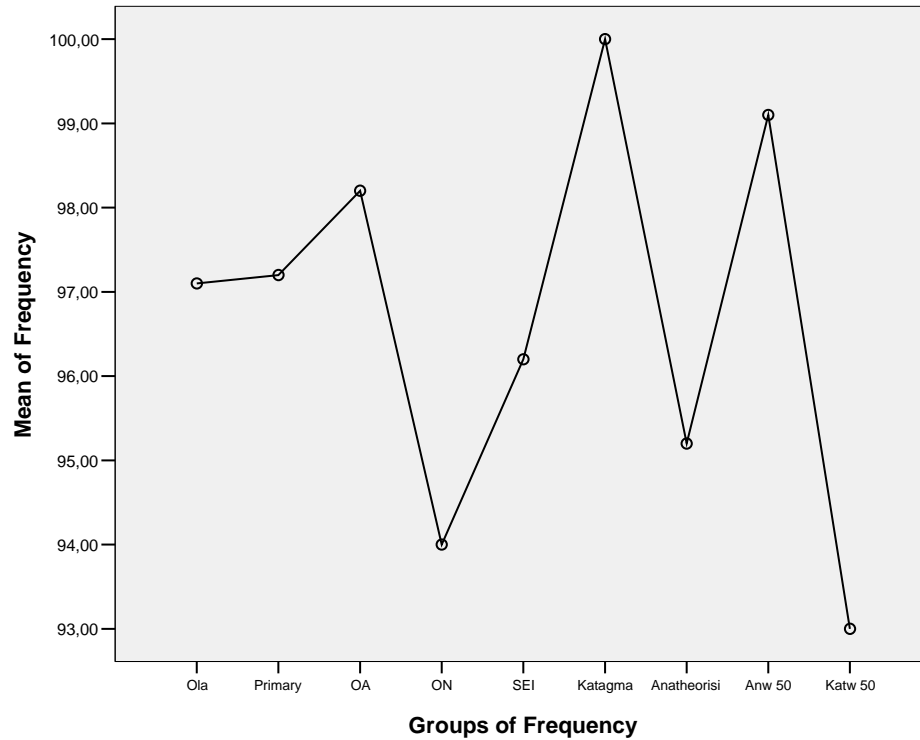
Έκτοπη οστεοποίηση εμφανίστηκε σε 64 από τα 533 ισχία. Το 50% από αυτές αφορούσαν βλάβες τύπου I κατά Brooker και το 60% περίπου

εμφανίστηκε σε ασθενείς που έπασχαν από ΟΑ ή ΣΕΙ. Τέλος έκτοπη οστεοποίηση εμφανίστηκε στο 48% των αναθεωρήσεων. Μόλις τρεις έκτοπες ήταν τύπου IV κατά Brooker και εμφανίστηκαν σε δύο ασθενείς με ΣΕΙ. (0,5% του συνόλου, 2,5% των ασθενών με ΣΕΙ). Σε μια από αυτές η έκτοπη αφαιρέθηκε χειρουργικά 23 μήνες μετεγχειρητικά. Η άλλη ασθενής που εμφάνισε αμφοτερόπλευρη έκτοπη οστεοποίηση τύπου IV σε έδαφος υψηλού ΣΕΙ με ήδη αρθροδεμένα ισχία άμφω προεγχειρητικά, απεβίωσε για λόγους άσχετους με τις ΟΑΙ τρία χρόνια μετεγχειρητικά και εξαιρέθηκε από τη μελέτη. Κανείς άλλος ασθενής δεν ανέφερε λειτουργικά προβλήματα ή άλγος, η σύγκριση δε του HHS και OHS των ασθενών με έκτοπη τύπων I-III με το γενικό σύνολο δεν απέδωσε στατιστικώς σημαντικές διαφορές ($p > .05$)

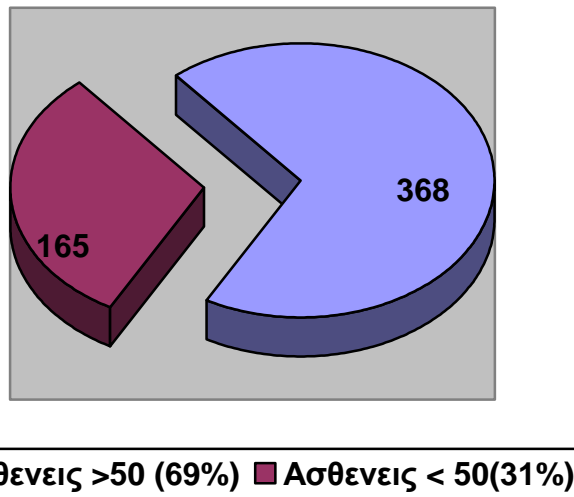
ΑΠΟΤΕΛΕΣΜΑΤΑ ΑΝΑΛΟΓΑ ΜΕ ΤΗ ΔΙΑΓΝΩΣΗ

Η παρούσα σειρά ασθενών παρουσιάζει ιδιαίτερα χαρακτηριστικά ως προς την σύνθεση, την διάγνωση δηλαδή και το μέσο όρο ηλικίας των ασθενών. Αυτό οφείλεται αφενός στην υψηλή επίπτωση του Συγγενούς Εξαρθρήματος του Ισχίου στην Ελλάδα και αφετέρου στον μεγάλο αριθμό ασθενών με οστεονέκρωση της Μηριαίας κεφαλής που αντανάκλα το ιδιαίτερο ενδιαφέρον που έχει αναπτυχθεί στην κλινική για την αντιμετώπιση τέτοιων ασθενών. Χωριστή ανάλυση και αναφορά χρειάζονται επίσης οι αναθεωρήσεις και οι ΟΑΙ επί καταγμάτων. Συνολικά σχηματίστηκαν πέντε ομάδες ασθενών ως προς τη διάγνωση και τα αποτελέσματα αξιολογήθηκαν συγκριτικά σε δύο ηλικιακές ομάδες με όριο τα 50 έτη. Τέλος συγκρίθηκαν τα αποτελέσματα των ασθενών στους οποίους η κοτύλη σταθεροποιήθηκε με βίδες σε σύγκριση με το γενικό πληθυσμό.

Σε ότι αφορά την επιβίωση και τα ακτινολογικά αποτελέσματα δεν παρουσιάστηκαν αξιολογες παρεκκλίσεις από το μέσο όρο του συνόλου των ασθενών σε καμιά υπό-ομάδα ασθενών. Στο διάγραμμα που ακολουθεί φαίνεται η επιβίωση των ΟΑΙ ανάλογα με την διάγνωση και την ηλικία με διάστημα εμπιστοσύνης 95%. Με την επανεπέμβαση ως σημείο αποτυχίας τα πτωχότερα ποσοστά καταγράφονται στις ομάδες των ασθενών με ΟΝ και τους νεώτερους ασθενείς με 94% και 93% αντίστοιχα.



ΓΡΑΦΗΜΑ 11. Επιβίωση των ΟΑΙ στο σύνολο και κατά ομάδα κατά Kaplan-Meier με σημείο αποτυχίας την επανεπέμβαση και 95% διάστημα εμπιστοσύνης.



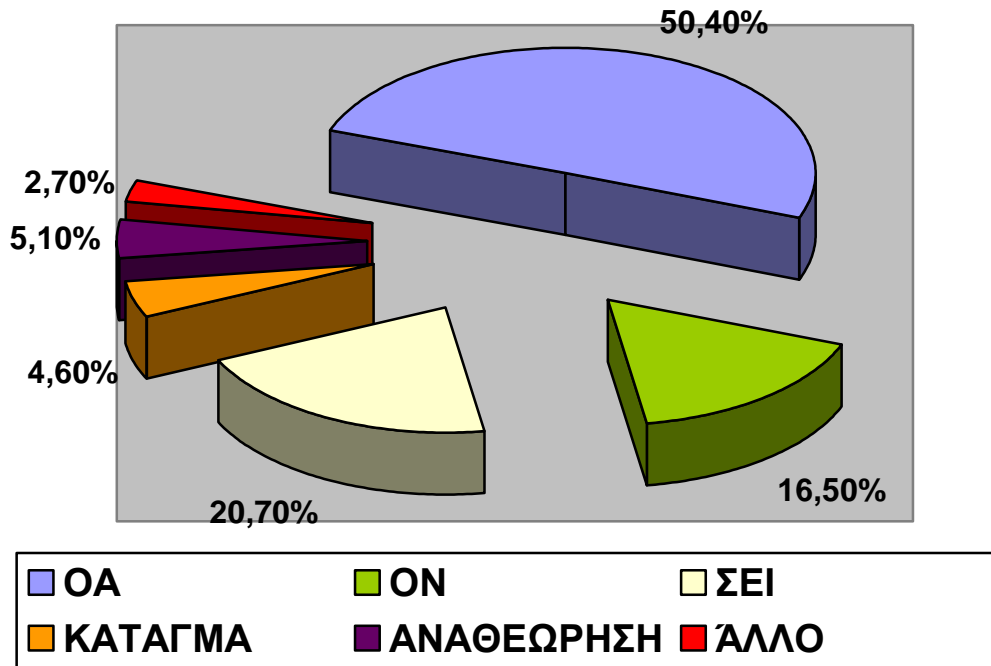
ΓΡΑΦΗΜΑ 12. Αναλογία ασθενών άνω και κάτω των 50 ετών κατά την επέμβαση

Συγκριτικά αποτελέσματα ανά διάγνωση

Πέντε συνολικά ομάδες περιελάμβαναν ικανό πλήθος ασθενών ώστε να είναι δυνατή η μεταξύ τους σύγκριση: Ασθενείς με ΟΑ αποτελούν την ομάδα 1, ασθενείς με ΣΕΙ την ομάδα 2, με ΟΝ την ομάδα 3, με κάταγμα του ισχίου την ομάδα 4, ενώ τέλος ασθενείς που υποβλήθηκαν σε αναθεώρηση την ομάδα 5.

Πίνακας 35 Αριθμός ισχίων, ποσοστό επί του συνόλου και μέσος όρος ηλικίας ανά διάγνωση

Ομάδα	Αριθμός ισχίων	Ποσοστό επί του συνόλου	Ηλικία (Μ.Ο)
1.ΟΑ	269	50,4%	64
2.ΟΝ	88	16,5%	40
3.ΣΕΙ	108	20,7%	51
4.ΚΑΤΑΓΜΑ	25	4,6%	64
5.ΑΝΑΘΕΩΡΗΣΗ	27	5,1%	57
ΣΥΝΟΛΟ	533	100%	56,8



ΓΡΑΦΗΜΑ 13. Ποσοστιαία αναλογία των υποκείμενων νόσων στον πληθυσμό των ΟΑΙ

Σε ότι αφορά τις βασικές παραμέτρους που αξιολογήθηκαν στην παρούσα μελέτη, δηλαδή την επιβίωση της κοτύλης, την εμφάνιση ακτινοδιαγνωστικών γραμμών, την συχνότητα και την πορεία των κενών και των

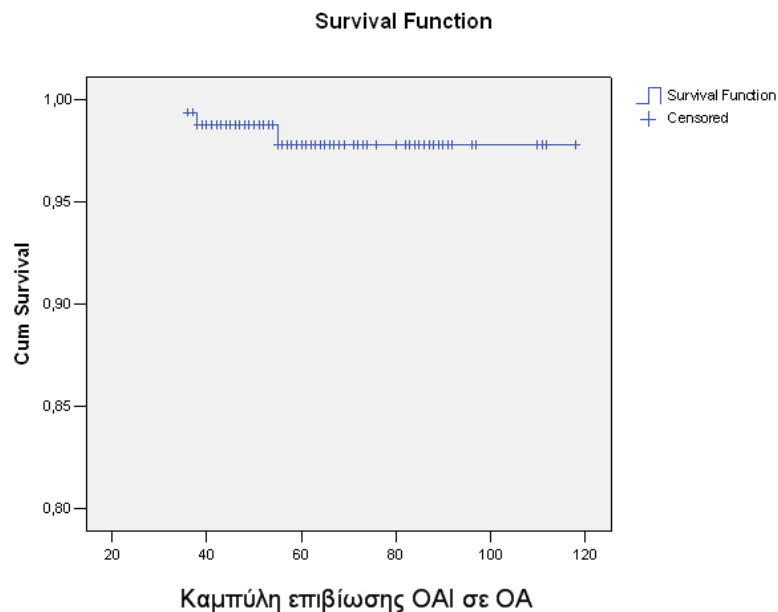
κυστών και τη συχνότητα και βαρύτητα των επιπλοκών δεν παρουσιάστηκαν στατιστικά σημαντικές διαφορές με την εξαίρεση της συχνότητας των εξάρθρημάτων σε ασθενείς με ΟΝ.

Ομάδα 1- ασθενείς με ΟΑΙ

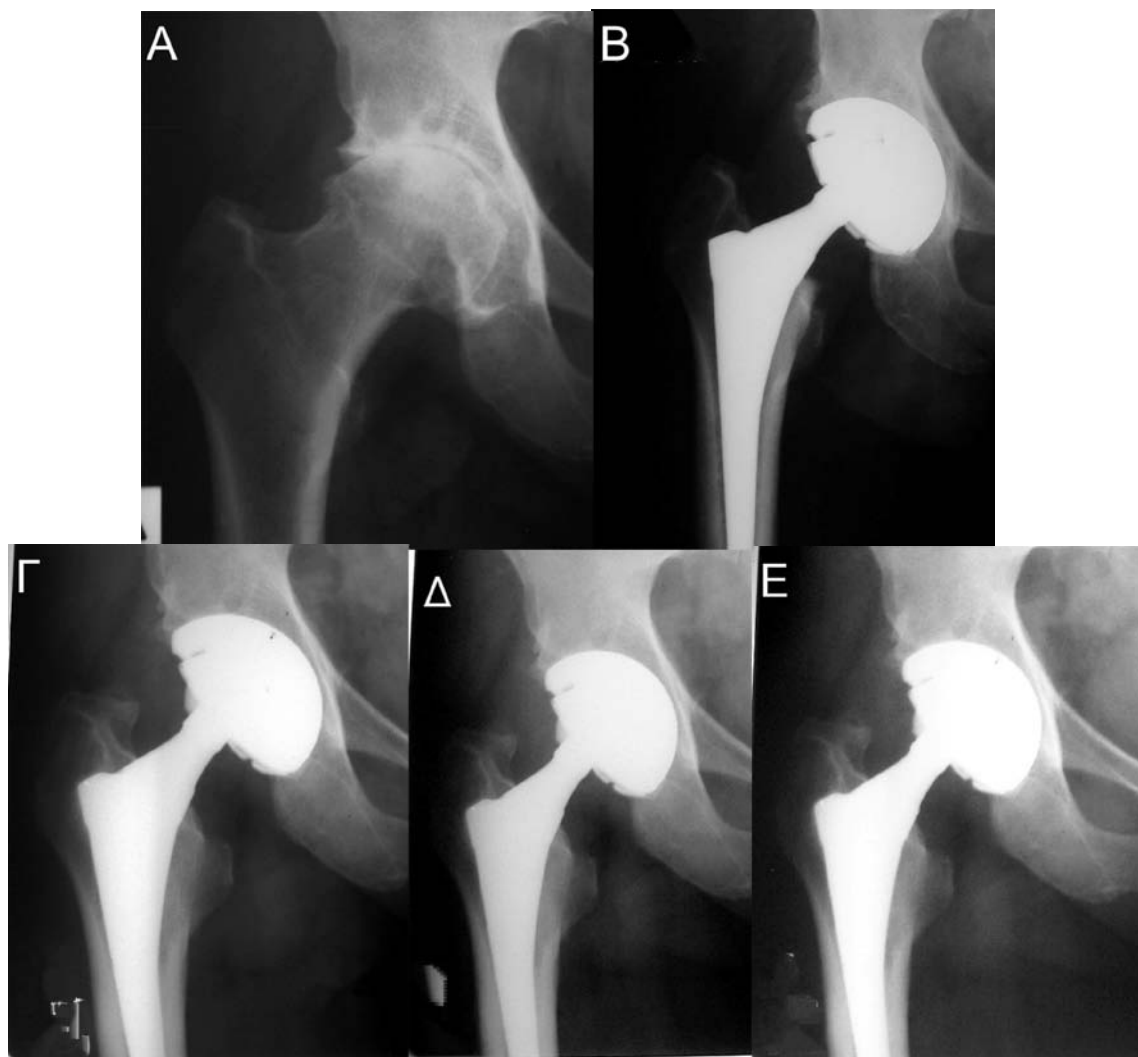
Στην ομάδα 1 στους ασθενείς που υποβλήθηκαν σε ΟΑΙ λόγω ΟΑ ο μέσος όρος ηλικίας ήταν, όπως ήταν αναμενόμενο, ο υψηλότερος μαζί με την ομάδα των ασθενών με κάταγμα του ισχίου (64 έτη) και το σύνολο σχεδόν των ασθενών (91%) μεγαλύτερο από 50 ετών κατά την επέμβαση. Ο μέσος χρόνος παρακολούθησης ήταν 46,9 μήνες .

Πίνακας 36 Σύνοψη αποτελεσμάτων ασθενών με ΟΑ

Ασθενείς	Επανεπέμβαση	Κενά	Ακτινοδιαγαστικές	Κλίση Κοτύλης	Εξάρθρημα	Έκτοπη
269	3 (1,1%)	41(15,24%)	0	48,5	4 (1,4%)	20 (7,4%)



ΓΡΑΦΗΜΑ 14. Με διάστημα εμπιστοσύνης 95% το ποσοστό επιβίωσης των ασθενών με ΟΑ είναι 98,2% και ήταν η υψηλότερη ανάμεσα στις ομάδες με ικανό αριθμό περιστατικών



ΕΙΚΟΝΑ 80. Ασθενής 69 ετών με ΟΑ του ΔΕ ισχίου . Α: προεγχειρητικά Β: Ένα έτος μετεγχειρητικά Γ έως Δ: δύο , τέσσερα και έξι έτη μετεγχειρητικά.

Ομάδα 2-Ασθενείς με ΟΝ

Στην Ομάδα 2, των ασθενών με ΟΝ ο μέσος όρος ηλικίας ήταν ο χαμηλότερος (40 έτη) με το 81% των ασθενών να είναι νεώτεροι από 50 έτη κατά την επέμβαση.

Πίνακας 37 Κατάταξη των ισχίων με ΟΝ κατά Ficat

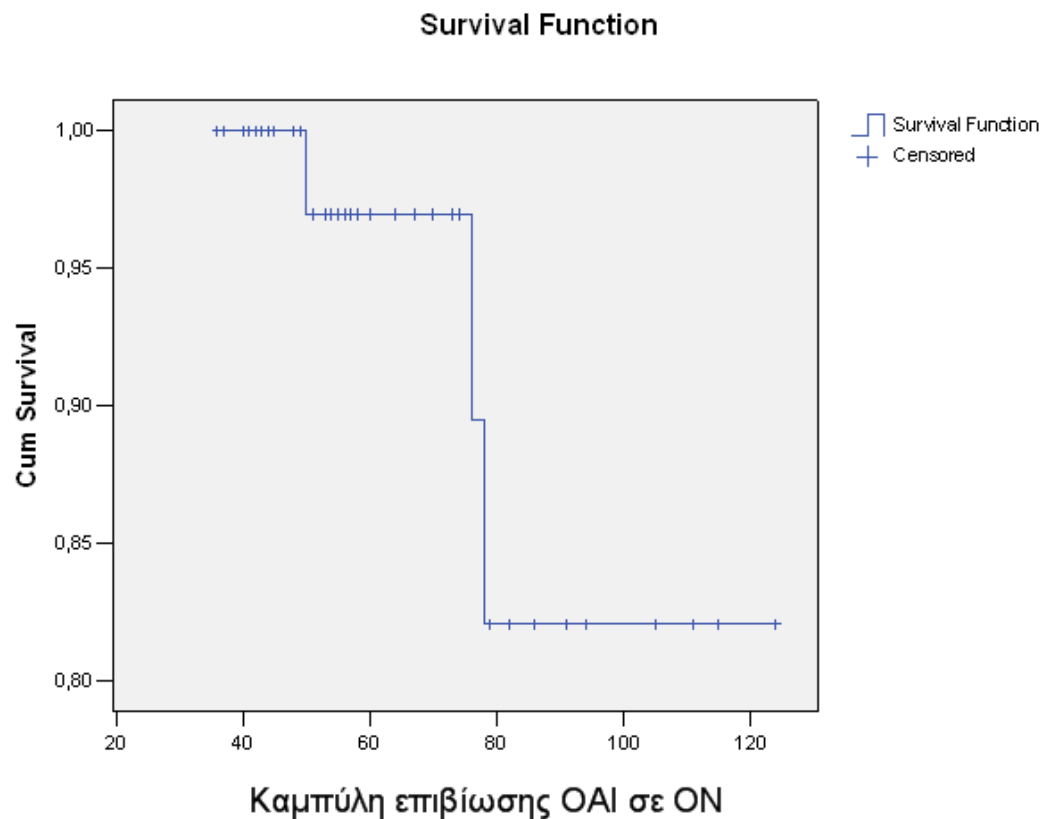
Κατάταξη Ficat	Στάδιο III	Στάδιο IV	Προηγούμενη Επέμβαση*
88	32	45	11*
100%	36,3%	51,1%	12,5%

**Αφορά τοποθέτηση αιματούμενης περόνης σε 7 ασθενείς και ήλο Τανταλίου σε 4*

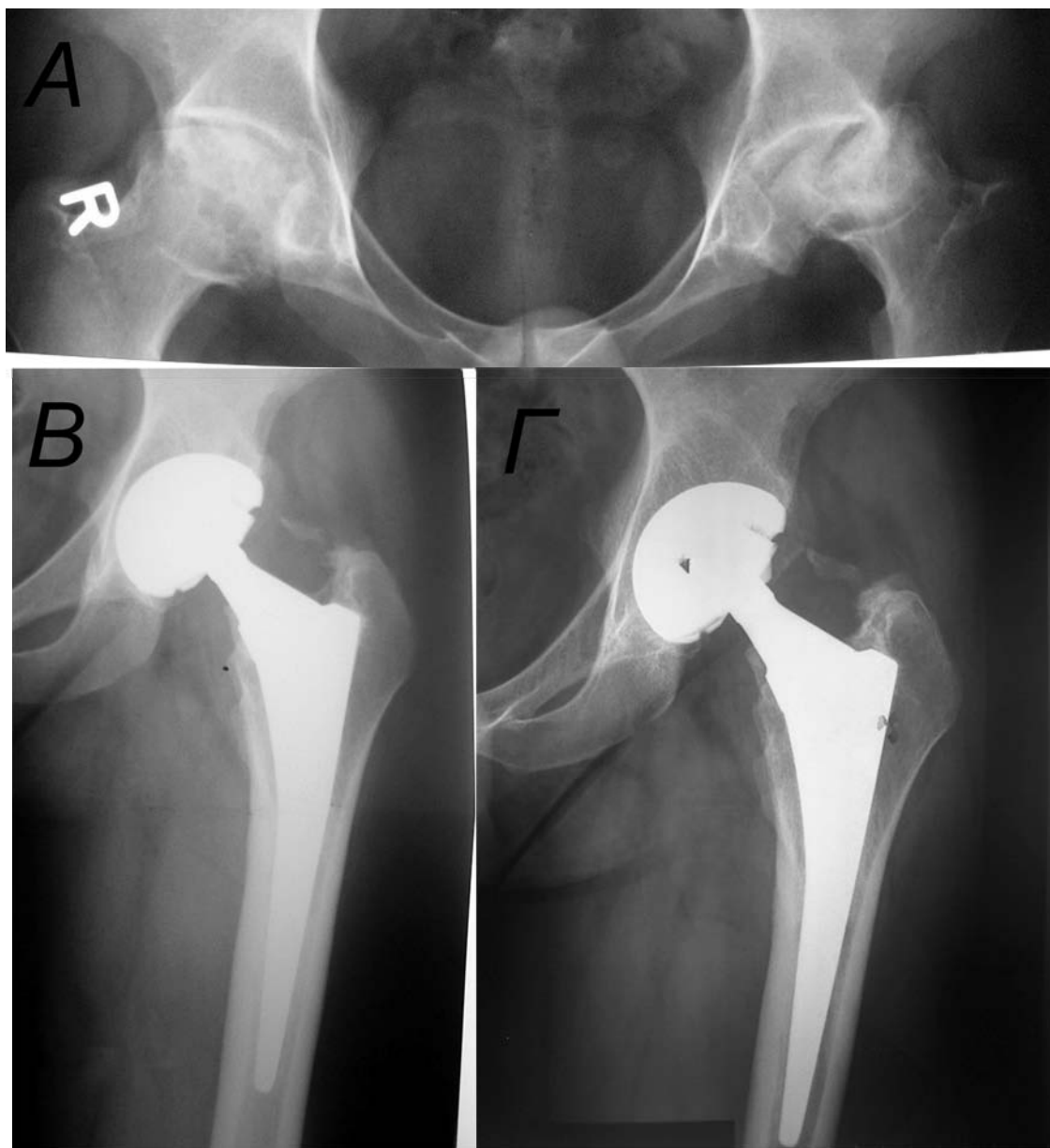
Πίνακας 38 Σύνοψη αποτελεσμάτων ασθενών με ON

ασθενείς	Επανεπέμβαση	Κενά	Ακτινοδιαυγαστικές	Κλίση Κοτύλης	Εξάρθρωμα	Έκτοπη
88	3 (3,4%)	6 (6,8%)	0	48	5 (5,6%)	2 (2,2%)

Στην ομάδα των ασθενών με ON παρατηρήθηκε σχετικά αυξημένο ποσοστό εξάρθρημάτων, 5,6% ($p < .02$), σε σχέση με το μέσο όρο (3%). Το ποσοστό επιβίωσης ήταν 94%, το χαμηλότερο ανάμεσα στις ομάδες ανά διάγνωση. Όλες οι άλλες παράμετροι παραμένουν συγκρίσιμες με το μέσο όρο του γενικού πληθυσμού της μελέτης.



ΓΡΑΦΗΜΑ 15. Με διάστημα εμπιστοσύνης 95% το ποσοστό επιβίωσης των ασθενών με ON είναι 94%



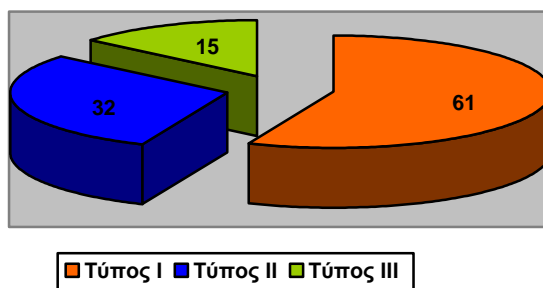
ΕΙΚΟΝΑ 81. Ασθενής 31 ετών με αμφοτερόπλευρη ΟΝ λόγω λήψης κορτικοστεροειδών. Α: Προεγχειρητικά. Β & Γ: Ένα και έξι χρόνια μετεγχειρητικά.

Ομάδα 3- Ασθενείς με ΣΕΙ

Στην ομάδα 3, που περιλαμβάνονται ασθενείς με ΣΕΙ, ο μέσος όρος ηλικίας ήταν 51 έτη με το 99% των ασθενών να έχουν υποβληθεί σε ΟΑΙ μεταξύ του τεσσαρακοστού και εξηκοστού έτους ηλικίας. Ο μέσος χρόνος παρακολούθησης ήταν 55 μήνες, ο μεγαλύτερος σε σύγκριση με τις υπόλοιπες ομάδες.

Πίνακας 39 Κατάταξη των ισχίων με ΣΕΙ κατά Χαρτοφυλακίδη

Κατάταξη Χαρτοφυλακίδη	Τύπος I	Τύπος II	Τύπος III
108	61	32	15
100%	56,4%	29,6%	13,8%



ΓΡΑΦΗΜΑ 16. Κατανομή ΣΕΙ κατά Χαρτοφυλακίδη

Πίνακας 40 Σύνοψη αποτελεσμάτων ασθενών με ΣΕΙ

ασθενείς	Επανεπέμβαση	κενά	Ακτινοδιαγνωστικές	Κλίση Κοτύλης	Εξάρθρωμα	Έκτοπη
108	4 (3,7%)	25 (23,4%)	3 (2,7%)	53	4(3,7)	28 (25,9%)

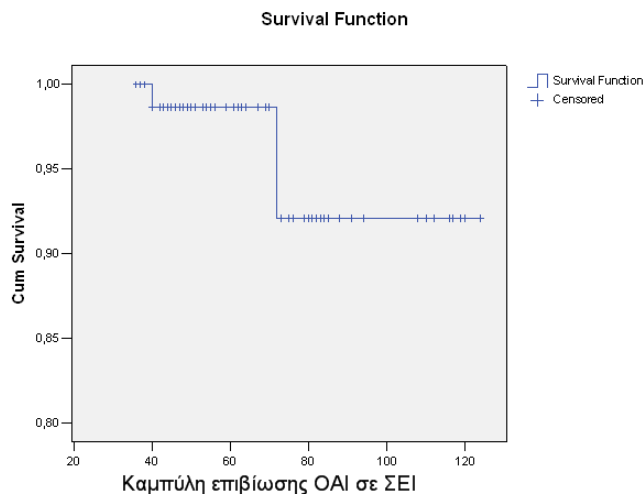
Πίνακας 41 Κλίση και μέγεθος κοτύλης ανά τύπο ΣΕΙ

Κατάταξη Χαρτοφυλακίδη	Κλίση κοτύλης (Μ.Ο)	Μέγεθος κοτύλης (Μ.Ο)
ΤΥΠΟΣ I	53	44
ΤΥΠΟΣ II	53	49
ΤΥΠΟΣ III	52	49

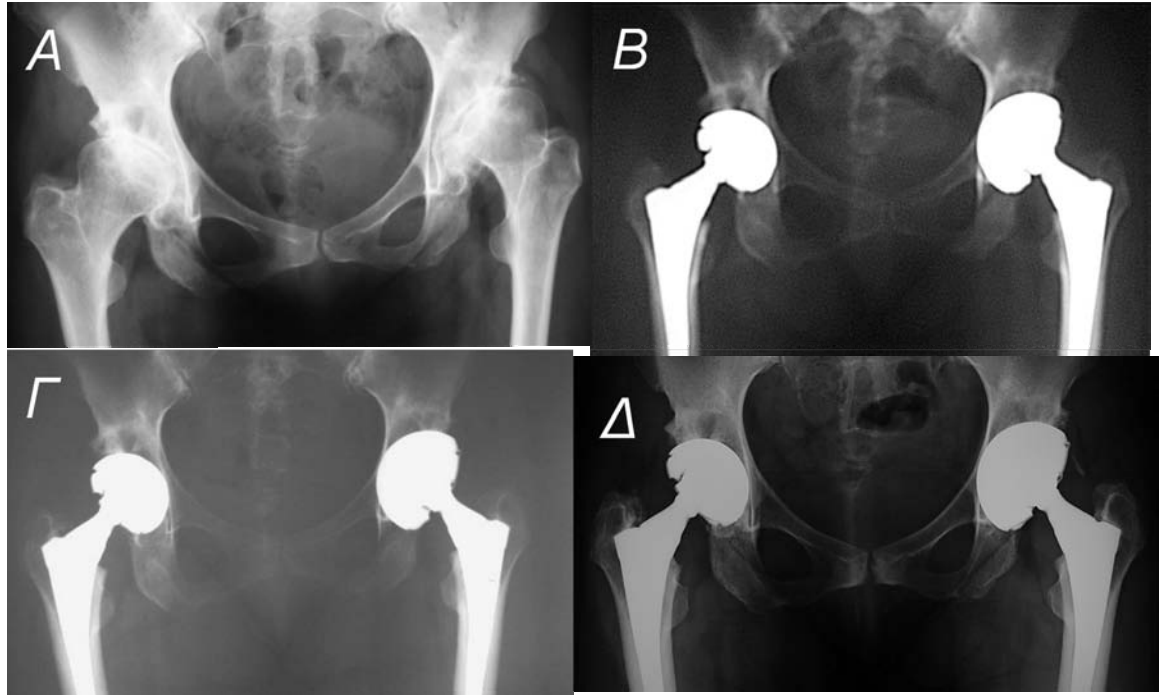
Στην ομάδα αυτή εντοπίζονται οι σημαντικότερες και συχνότερες αποκλίσεις από τις μέσες τιμές του συνόλου και των ομάδων ασθενών.

Στατιστικά σημαντική διαφορά διαπιστώθηκε σε ότι αφορά το μέγεθος της κοτύλης (mean 48,62 $p < .003$). Κυπέλια με διάμετρο μικρότερη των 46 mm χρησιμοποιήθηκαν αποκλειστικά σε ασθενείς με ΣΕΙ και κατά συνέπεια και κεφαλές διαμέτρου 22 mm (9,9% επί του συνόλου, 44% επί των ΣΕΙ)

Μικρότερες κοτύλες χρησιμοποιήθηκαν σε ΣΕΙ Τύπου ΙΙΙ κατά Χαρτοφυλακιδη δηλαδή σε υψηλά εξάρθρημα όπου η κοτύλη είναι υποπλαστική. Αυξημένη είναι και η κλίση της κοτύλης (ΜΟ 53° $p < 0.01$) και ο αριθμός των κυπελίων με κλίση πάνω από 55 μοίρες (45,5% επί των ΣΕΙ). Σημαντική διαφορά επισημάνθηκε επίσης στην συχνότητα εμφάνισης κενών και κυστών στην διεπιφάνεια σε σχέση με το μέσο όρο. Η τοποθέτηση του κυπελίου με μετάθεση του κέντρου περιστροφής του ισχίου παρατηρήθηκε μόνο σε πέντε ασθενείς με ΣΕΙ τύπου ΙΙ και σε έναν ασθενή με αναθεώρηση. Επίσης στους ασθενείς με ΣΕΙ αυξημένη είναι η συχνότητα έκτοπης οστεοποίησης όλων των τύπων. Τέλος διαπιστώθηκε αυξημένη συχνότητα χρήσης μηριαίων σπειλεών τύπου Wagner σαν αποτέλεσμα των ανατομικών ιδιομορφιών του μηριαίου ειδικά σε ασθενείς με υψηλό εξάρθρημα και ασθενείς με προηγούμενη οστεοτομία του μηριαίου. Οι διαφορετικές τιμές αυτών των παραμέτρων σε σύγκριση με το σύνολο και τις υπόλοιπες ομάδες δεν φαίνεται να επηρεάζει όπως αναφέρθηκε την επιβίωση και την σταθερότητα της κοτύλης και πρέπει να αποδοθεί στις ανατομικές ιδιομορφίες των ισχίων των πασχόντων από ΣΕΙ και τις τεχνικές δυσκολίες που αυτή συνεπάγεται.



ΓΡΑΦΗΜΑ 17. Με διάστημα εμπιστοσύνης 95% το ποσοστό επιβίωσης των ασθενών με ΣΕΙ είναι 96,2%



ΕΙΚΟΝΑ 82. Ασθενής 47 ετών με αμφοτερόπλευρη δυσπασία. Α: Προεγχειρητικά. Χειρουργήθηκε με διαφορά ενός έτους άμφω. Β έως Δ Δύο έως έξι χρόνια μετεγχειρητικά για το ΑΡ ισχίο και ένα έως πέντε για το ΔΕ. Οι κύστεις στη διεπιφάνεια του ΔΕ ισχίου παραμένουν αμετάβλητες.

Ομάδα 4- Ασθενείς με Κάταγμα

Στην ομάδα 4, σε ασθενείς δηλαδή με κάταγμα του Μηριαίου ο μέσος όρος ηλικίας ήταν 64 έτη κατά την επέμβαση και ο μέσος χρόνος παρακολούθησης των ασθενών 54,4 μήνες. Τα αποτελέσματα των ασθενών αυτών δεν διαφέρουν σημαντικά από το γενικό πληθυσμό με την εξαίρεση της συχνότητας εμφάνισης εξάρθηματος που ήταν αυξημένη (9% έναντι 3% του συνόλου).

Πίνακας 42 Σύνοψη αποτελεσμάτων ασθενών με κάταγμα

ασθενείς	Επανεπέμβαση	Κενά	Ακτινοδιαγραφικές	Κλίση Κοτύλης	Εξάρθημα	Έκτοπη
22	0	2 (9,9%)	0	50,6	2 (9%)	2 (9%)

Ομάδα 5 Ασθενείς με αναθεώρηση

Οι ασθενείς που υποβλήθηκαν σε αναθεώρηση είχαν μέσο όρο ηλικίας 57,7 έτη και μέσο χρόνο παρακολούθησης 52,3 μήνες.

Πίνακας 43 Σύνοψη αποτελεσμάτων ασθενών με Αναθεώρηση

Ασθενείς	Επανεπέμβαση	Κενά	Ακτινοδιαγαστικές	Κλίση Κοτύλης	Εξάρθρωμα	Έκτοπη
27	0	5(18,5%)	3 (11%)	50,5	0	12(44,4%)

Το ποσοστό εμφάνισης έκτοπης οστεοποίησης είναι ιδιαίτερα υψηλό (44,4%) αν και αφορά κυρίως έκτοπες τύπου I κατά Brooker. Η κλίση της κοτύλης ήταν 50,5 μοίρες ενώ τρεις ασθενείς εμφάνισαν ακτινοδιαγαστικές ζώνες σε σύνολο οκτώ ασθενών. Το μέγεθος των κυπελίων ήταν μεγαλύτερο σε σύγκριση με το σύνολο των ασθενών (mean 56,77, $p < .001$). Σε έναν ασθενή η κοτύλη τοποθετήθηκε με μετάθεση του κέντρου περιστροφής. Τα ελλείμματα της κοτύλης πληρώθηκαν με αλλομόσχευμα σε 15 ασθενείς. Η επιβίωση του κυπελίου δεν παρουσίασε αποκλίσεις από το μέσο όρο της μελέτης.

ΣΥΓΚΡΙΤΙΚΑ ΑΠΟΤΕΛΕΣΜΑΤΑ ΑΝΑ ΗΛΙΚΙΑΚΗ ΟΜΑΔΑ

Διαχωρίζοντας τους ασθενείς με βάση την ηλικία και όριο τα πενήντα έτη προκύπτουν δύο άνισες αριθμητικά ομάδες με την Ομάδα Α των ασθενών που ήταν μικρότεροι των 50 ετών κατά την επέμβαση να αποτελείται από 163 ισχία συνολικά και την Ομάδα Β των μεγαλύτερων από 50 ετών ασθενών να αποτελείται από 368 ισχία. Όπως φαίνεται από τους πίνακες σημαντικές διαφορές προκύπτουν και σε ότι αφορά την σύνθεση των ομάδων με κριτήριο τη διάγνωση με την Ομάδα Α να περιέχει σε ποσοστό 78% ασθενείς που έπασχαν από ΟΝ ή ΣΕΙ ενώ στην Ομάδα Β οι ασθενείς με ΟΑ κυριαρχούν με 66,5%. Ενδιαφέρον παρουσιάζουν οι ασθενείς με ΣΕΙ που κατανέμονται εξίσου ανάμεσα στις δυο ομάδες (Α:51% Β:49%). Το 99% των ασθενών με ΣΕΙ έχουν χειρουργηθεί μεταξύ του 40^{ου} και 60^{ου} έτους της ηλικίας τους.

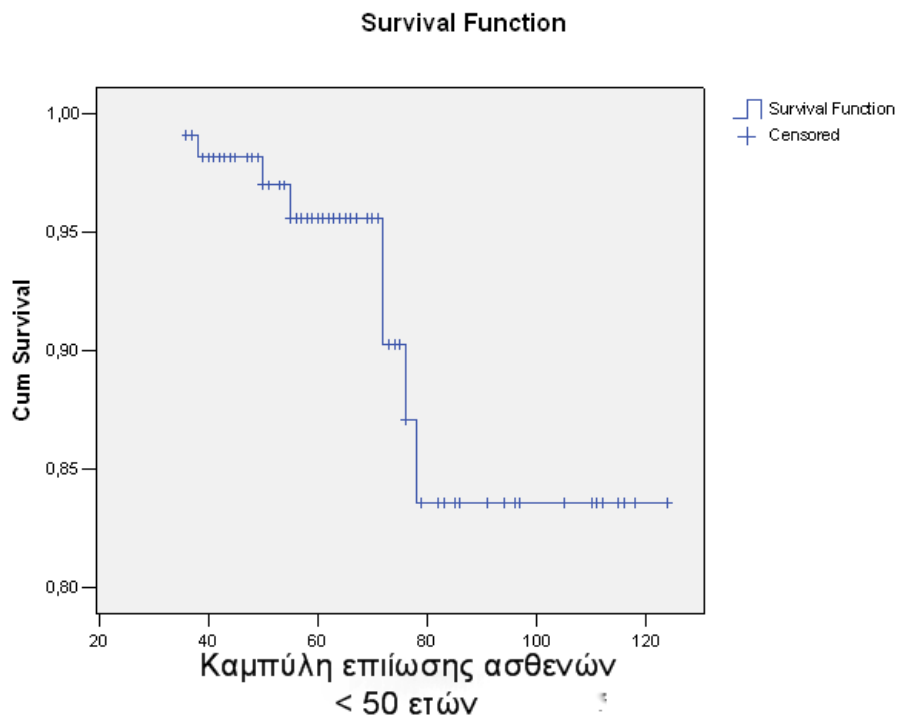
Σε ότι αφορά τις βασικές παραμέτρους που αξιολογήθηκαν στην παρούσα μελέτη, δηλαδή την εμφάνιση άσηπτης χαλάρωσης, την εμφάνιση ακτινοδιαγαστικών γραμμών και την συχνότητα και την πορεία των κενών και

των κυστών δεν παρουσιάστηκαν στατιστικά σημαντικές διαφορές. Η συχνότητα των επανεπεμβάσεων όμως ήταν σημαντικά μεγαλύτερη στην ομάδα των νέων ασθενών ($p < .001$)

Ασθενείς κάτω των 50 ετών

Πίνακας 44 Ασθενείς κάτω των 50 ετών. Κατανομή των κυριότερων νόσων

Διάγνωση	Αριθμός ισχιών	Ποσοστό επί του Συνόλου
ΟΑ	24	14,7%
ΣΕΙ	56	34,3%
ΟΝ	71	43,5%
ΑΝΑΘΕΩΡΗΣΗ	10	6,3 %
ΔΙΑΦΟΡΑ	4	1,2%
ΣΥΝΟΛΟ	163	



ΓΡΑΦΗΜΑ 18. Με διάστημα εμπιστοσύνης 95% το ποσοστό επιβίωσης σε ασθενείς < 50 ετών είναι 93%

Η επιβίωση των ΟΑΙ σε ασθενείς < 50 ετών ήταν 93% και ήταν η πτωχότερη σε σύγκριση με όλες τις επιμέρους ομάδες. Το 80% των

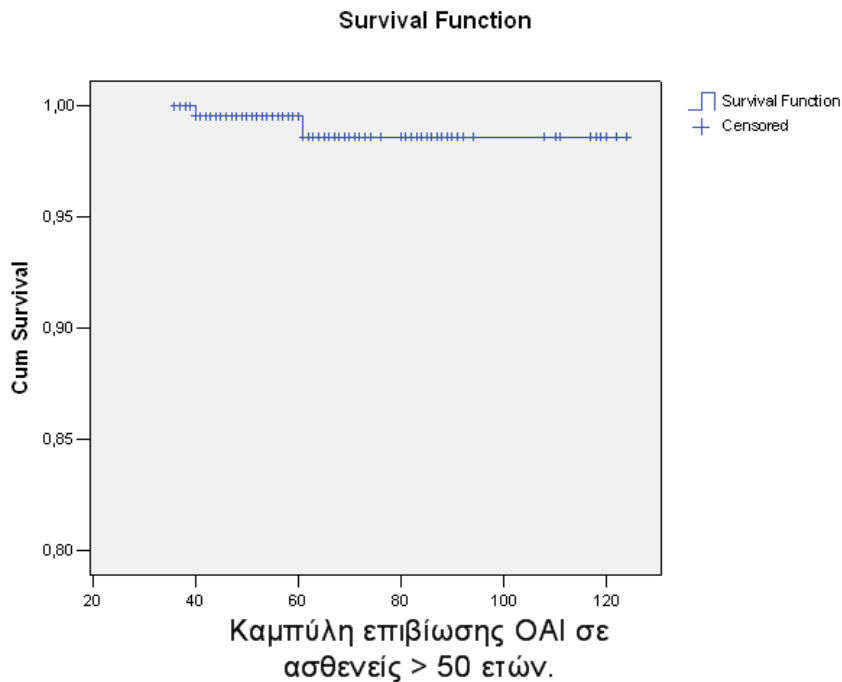
επανεπεμβάσεων αφορούσε νέους ασθενείς. Πρέπει να τονιστεί ωστόσο ότι καμία κοτύλη δεν αναθεωρήθηκε λόγω άσηπτης χαλάρωσης ούτε εντοπίστηκαν σημεία ακτινολογικής χαλάρωσης.

Σε καμία άλλη παράμετρο από εκείνες που αξιολογήθηκαν συγκριτικά δεν καταγράφηκαν στατιστικά σημαντικές διαφορές.

Ασθενείς άνω των 50 ετών

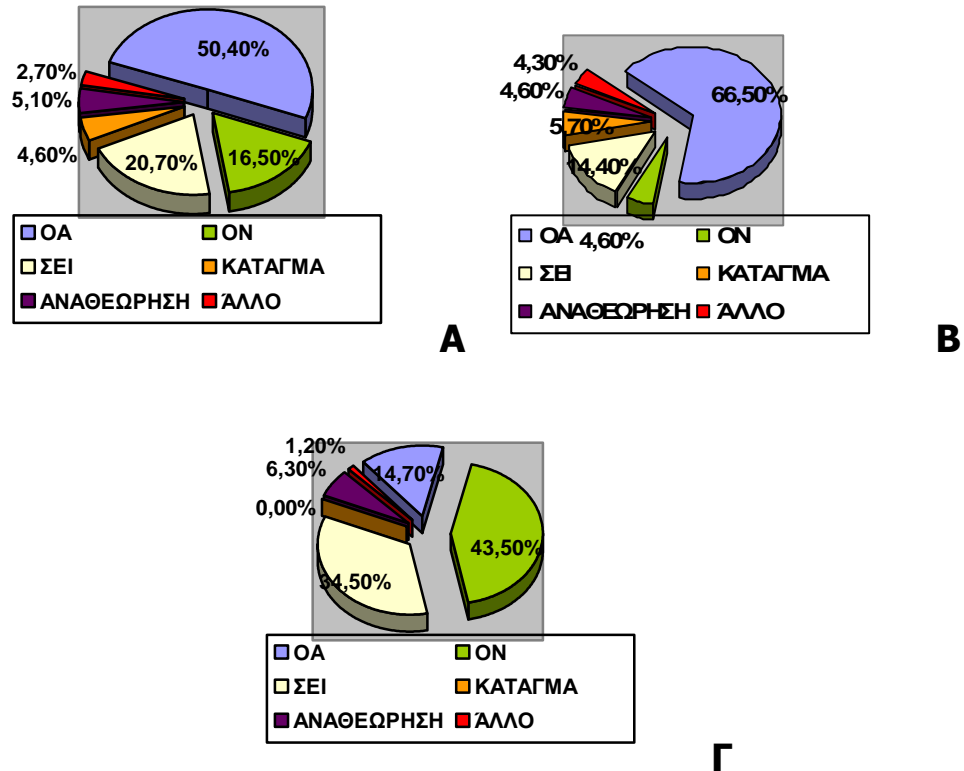
Πίνακας 45 Ασθενείς άνω των 50 ετών. Κατανομή των κυριοτέρων νόσων

Διάγνωση	Αριθμός ισχίων	Ποσοστό επί του Συνόλου
ΟΑ	245	66,5%
ΣΕΙ	52	14,4%
ΟΝ	17	4,6%
ΑΝΑΘΕΩΡΗΣΗ	17	4,6%
ΚΑΤΑΓΜΑ	21	5,7%
ΔΙΑΦΟΡΑ	16	4,3%
ΣΥΝΟΛΟ	368	



ΓΡΑΦΗΜΑ 19. Με διάστημα εμπιστοσύνης 95% το ποσοστό επιβίωσης σε ασθενείς >50 ετών είναι 99,1%

Η επιβίωση, η συχνότητα των επιπλοκών και ο αριθμός των επανεπεμβάσεων ήταν ως ποσοστό ελαφρά καλύτερες σε σχέση με το γενικό πληθυσμό αλλά δεν ανεβρέθηκαν στατιστικά σημαντικές διαφορές με μόνη εξαίρεση το ποσοστό επανεπεμβάσεων συγκριτικά με την ομάδα των νεώτερων (<50 ετών) ασθενών



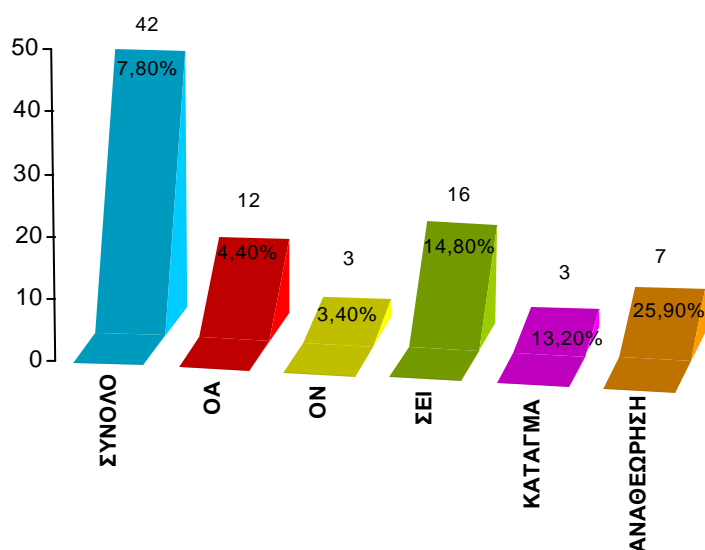
ΓΡΑΦΗΜΑ 20. Αναλογία υποκείμενων νόσων στους ασθενείς που υποβλήθηκαν σε ΟΑΙ Α. Στο γενικό πληθυσμό. Β. Σε ασθενείς άνω των 50. Γ. Σε ασθενείς κάτω των 50

ΑΠΟΤΕΛΕΣΜΑΤΑ ΤΩΝ ΑΣΘΕΝΩΝ ΜΕ ΒΙΔΕΣ ΣΕ ΣΥΓΚΡΙΣΗ ΜΕ ΤΟ ΓΕΝΙΚΟ ΠΛΗΘΥΣΜΟ

Στις περιπτώσεις εκείνες όπου η σταθερότητα της κοτύλης δεν εκρίθη ικανοποιητική διεγχειρητικά τοποθετήθηκαν βίδες για την ενίσχυση της. Βίδες τοποθετήθηκαν σε 42 από τους 533 ασθενείς.

Πίνακας 46 Η συχνότητα χρήσης βιδών ανά διάγνωση

	Αριθμός ασθενών	Χρήση βιδών
ΟΑ	269	12 (4,4%)
ΟΝ	88	3 (3,4%)
ΣΕΙ	108	16 (14,8%)
ΚΑΤΑΓΜΑ	22	3 (13,2%)
ΑΝΑΘΕΩΡΗΣΗ	27	7 (25,9%)
ΣΥΝΟΛΟ	533	42 (7,8%)



ΓΡΑΦΗΜΑ 21. Χρήση βιδών ανά διάγνωση

Τοποθετήθηκαν συνολικά 87 βίδες δύο κατά μέσο όρο ανά κυπέλιο. Αναλυτικά σε 10 ασθενείς τοποθετήθηκε μία βίδα, σε 20 δύο σε 11 τρεις και σε ένα ασθενή 4 βίδες.

Υψηλό ποσοστό τοποθέτησης βιδών παρατηρήθηκε στους ασθενείς που υποβλήθηκαν σε αναθεώρηση και λιγότερο στους ασθενείς με ΣΕΙ. Σε ότι

αφορά την επιβίωση, την ακτινολογική χαλάρωση και τις επιπλοκές δεν παρατηρήθηκαν αξιοσημείωτες παρεκκλίσεις σε σχέση με το γενικό πληθυσμό. Δεν παρατηρήθηκαν επιπλοκές σχετιζόμενες με τις βίδες εκτός από την εμφάνιση οστεολυτικής βλάβης στο περιφερικό άκρο των βιδών σε μια ασθενή τον πρώτο μετεγχειρητικό χρόνο η οποία παρέμεινε στη συνέχεια σταθερή. Δεκαπέντε από τις συνολικά 87 βίδες μετακινήθηκαν κατά τις πρώτες έξι εβδομάδες αλλά εν συνεχεία σταθεροποιήθηκαν. (Εικόνα 74, σελ. 167). Δεν φαίνεται να προκλήθηκε από αυτή τη μετακίνηση κανενός είδους πρόβλημα τόσο στην σταθερότητα όσο και στο εύρος κίνησης του ισχίου.

ΣΥΖΗΤΗΣΗ

Εισαγωγή

Κανένα ισχίο δεν αναθεωρήθηκε εξαιτίας άσηπτης χαλάρωσης και δεν καταγράφηκαν μετανάστευση, ακτινολογικώς χαλαρά κυπέλια ή προοδευτικές ακτινοδιαυγαστικές ζώνες. Με σημείο αποτυχίας την αναθεώρηση λόγω άσηπτης χαλάρωσης το ποσοστό επιβίωσης του κυπελίου από TMT είναι 100%, την αναθεώρηση της κοτύλης 99,5% και με σημείο αποτυχίας την επανεπέμβαση για κάθε λόγο 97,1%. Από τα 80 ισχία που εμφάνισαν κενά στην διεπιφάνεια μόνο το 35% πληρώθηκε με οστούς στην πορεία της παρακολούθησης. Δεν παρατηρήθηκαν σημαντικές αποκλίσεις ως προς την επιβίωση τα ακτινολογικά αποτελέσματα και τις επιπλοκές μεταξύ των ομάδων που συγκρίναμε ανάλογα με τη διάγνωση. Σε ότι αφορά τις ηλικιακές ομάδες, το 80% των επανεπεμβάσεων έγινε στην ομάδα των ασθενών που ήταν νεώτεροι από 50 έτη κατά την εμφύτευση, η οποία περιελάμβανε 165 ισχία ενώ μόλις το 20% στην ομάδα αυτών που ήταν μεγαλύτεροι των 50 ετών σε 368 ισχία. ($p < .001$) Σαν αποτέλεσμα η επιβίωση στην ομάδα των νεώτερων ασθενών με σημείο αποτυχίας την επανεπέμβαση για κάθε λόγο ήταν 93% ενώ της ομάδας των ασθενών που ήταν μεγαλύτεροι από 50, 99,1%

Το κυπέλιο που χρησιμοποιήθηκε στην παρούσα σειρά ενσωματώνει τρεις διαφορετικές καινοτομίες σε σχέση με τα ημισφαιρικά κυπέλια που χρησιμοποιούνται σήμερα στις ΟΑΙ χωρίς τσιμέντο: 1) Έχει σχήμα ελλειπτικό με τη διάμετρο στην περιφέρεια να υπερβαίνει κατά 2 mm, σχεδιασμένο για καλύτερη ενσφήνωση στην περιφέρεια. 2) Το ένθετο πολυαιθυλένιο είναι σταθερά εμπακτωμένο στο μεταλλικό κυπέλιο για τη μείωση της φθοράς του και 3) Το μεταλλικό κυπέλιο είναι κατασκευασμένο από ένα εντελώς νέας φιλοσοφίας μεταλλικό υλικό που προσομοιάζει στη δομή και ελαστικότητα του σπογγώδους οστού.

Η συγκεκριμένη πρόθεση άρχισε να χρησιμοποιείται στην κλινική μας σχεδόν ταυτόχρονα με την παρουσίαση του στη διεθνή αγορά και κατά συνέπεια η παρούσα εργασία αποτελεί μία από τις πρώτες προοπτικές μελέτες των αποτελεσμάτων του κυπελίου από TMT σε ασθενείς που υποβλήθηκαν σε ΟΑΙ. Από όσο γνωρίζουμε από την έρευνα της βιβλιογραφίας, η παρούσα σειρά

αναφέρει το μακρύτερο χρόνο παρακολούθησης και το μεγαλύτερο πλήθος ασθενών σε σχέση με τα κλινικά και ακτινολογικά αποτελέσματα του κυπέλιου αλλά και την εξέλιξη και το ρόλο των κενών και των κυστών στη διεπιφάνεια οστού τανταλίου. Πέρα από αυτό, στην παρούσα μελέτη περιλαμβάνεται ικανός αριθμός ασθενών που υποβλήθηκαν σε ΟΑΙ λόγω ΣΕΙ , ΟΝ ή κατάγματος του ισχίου και φέρουν κυπέλιο ΤΜΤ. Είναι, πάντα με βάση τη βιβλιογραφική έρευνα, η μόνη σειρά που περιλαμβάνει ικανό αριθμό ασθενών νεώτερων από 50 έτη κατά την επέμβαση και που αναλύει ξεχωριστά τα αποτελέσματα στις παραπάνω υποκατηγορίες.

Περιορισμοί-αδυναμίες της μελέτης.

Καθώς η παρούσα σειρά αποτελεί τη μακροχρόνια μελέτη μιας πολυπληθούς ομάδας ασθενών που υποβλήθηκαν σε ΟΑΙ δεν ήταν δυνατόν να σχηματιστεί αντίστοιχη ομάδα ελέγχου. Η σύγκριση των αποτελεσμάτων στηρίζεται σε σειρές που έχουν δημοσιευτεί στη βιβλιογραφία τα τελευταία χρόνια και χρησιμοποιούν αντίστοιχη μεθοδολογία αξιολόγησης. (historical control). Η ακτινολογική αξιολόγηση και παρακολούθηση στηρίχθηκε σε απλές ακτινογραφίες καθώς δεν ήταν τεχνικά και οικονομικά εφικτό να υποβληθούν οι ασθενείς σε ειδικές ακτινολογικές εξετάσεις. Οι απλές ακτινογραφίες είναι γνωστό πως υποεκτιμούν την εμφάνιση οστεόλυσης και δυσχεραίνουν την αξιολόγηση ακτινοδιαγαστικών ζωνών με εύρος της τάξης του 1-2mm. (Kitamura 2006) Για να αυξήσουμε την ακρίβεια της μεθόδου επιλέξαμε να παρακολουθήσουμε μόνο τα κενά που ήταν μεγαλύτερα από 3 mm και επιλέξαμε να αξιολογήσουμε τις ακτινογραφίες χρησιμοποιώντας δύο ανεξαρτήτους ερευνητές. (Engl CA Jr et al 2002) Και οι δύο ερευνητές ήταν χειρουργοί με ιδιαίτερη εμπειρία στον τομέα των ολικών αρθροπλαστικών του ισχίου. Στις περιπτώσεις που υπήρχε διαφωνία οι ακτινογραφίες επανεξετάστηκαν από κοινού. Ο ελάχιστος χρόνος παρακολούθησης στην παρούσα σειρά είναι το ένα έτος και οι περιπτώσεις αποτυχίας/επανεπέμβασης πολύ περιορισμένες με συνέπεια να καθιστά την ανάλυση της επιβίωσης με βάση τη μέθοδο Kaplan-Mayer οριακά αξιόπιστη. Για το λόγο αυτό με τη μέθοδο αυτή αναλύθηκε ένα υποσύνολο ασθενών με ελάχιστο χρόνο παρακολούθησης τα τρία έτη που αποτελείται από 367 ισχία. Η δημιουργία καμπυλών επιβίωσης

κατά Kaplan Mayer ,έστω και για ένα μέρος των ασθενών κρίθηκε απαραίτητη καθώς αποτελεί τη γνωστότερη και σχεδόν καθολικά χρησιμοποιούμενη μέθοδο ανάλυσης της επιβίωσης των ΟΑΙ. Οι ελάχιστες αποτυχίες και η σπανιότητα εμφάνισης οστεόλυσης σ αυτή τη σειρά δεν επέτρεψε την ολοκλήρωση κάποιων από τους αρχικούς στόχους της μελέτης. Η παντελής έλλειψη περιστατικών με φθορά του πολυαιθυλενίου ανιχνεύσιμη στις απλές ακτινογραφίες δεν επέτρεψε συγκρίσεις μεταξύ των ζευγών τριβής που χρησιμοποιήθηκαν, των ζευγών πολυαιθυλενίου-κεραμικού και πολυαιθυλενίου-μέταλλου δηλαδή, σε σχέση με το ρυθμό φθοράς του ενθέτου. Επίσης, η πολύ μικρή συχνότητα εμφάνισης ακτινοδιαυγαστικών γραμμών και οστεόλυσης δεν επέτρεψε τη συγκριτική αξιολόγηση των ακτινολογικών κριτηρίων του Engh και του Udomkiat αντίστοιχα, σε ότι αφορά την ανίχνευση ακτινολογικής χαλάρωσης του κυπελίου.

Η επιβίωση των κυπελίων από TMT.

Η σταθεροποίηση των χωρίς τσιμέντων ΟΑΙ βασίζεται στην διείσδυση οστού στην πορώδη επιφάνεια της πρόθεσης. Βασική προϋπόθεση για την επίτευξη αυτού του τύπου σταθεροποίησης είναι η επίτευξη σταθερότητας κατά την φάση της τοποθέτησης. Αυτό επιτυγχάνεται είτε με την τοποθέτηση βιδών είτε με τεχνικές ενσφήνωσης του κυπελίου στην κοτύλη. Έχει βρεθεί πως η μικροκίνηση δεν επιτρέπει την ανάπτυξη οστίτη ιστού και μακροπρόθεσμα οδηγεί σε χαλάρωση. Πολύ νωρίς μετά την καθιέρωση της χρήσης κοτυλών χωρίς τσιμέντο έγινε κατανοητό πως η ανάπτυξη οστεόλυσης και η χαλάρωση της κοτύλης ήταν η βασική αδυναμία των προθέσεων αυτών. Ο W.H Harris ήταν εκείνος που επισήμανε το πρόβλημα με την κλασσική πλέον εργασία του «Η οστεόλυση είναι το πρόβλημα» και αναγνώρισε την αιτία του: Η παραγωγή προϊόντων φθοράς από το μέταλλο αλλά κυρίως από το πολυαιθυλένιο εκκινεί τον μηχανισμό της οστεόλυσης με αποτέλεσμα την άσηπτη χαλάρωση και την αποτυχία των υλικών. (*Bono JV & Sanford L 1994*) Η κύρια πηγή προϊόντων φθοράς είναι οι κινούμενες επιφάνειες της άρθρωσης. Προϊόντα φθοράς ωστόσο μπορεί να δημιουργηθούν σε οποιαδήποτε επιφάνεια που εμφανίζει κίνηση και τριβή. Σε ότι αφορά την αρθρική επιφάνεια της πρόθεσης, η ποιότητα και το πάχος του πολυαιθυλενίου και το μέγεθος και το υλικό κατασκευής της κεφαλής

αποτελούν τις βασικές παραμέτρους που επηρεάζουν το ρυθμό φθοράς και συνεπώς την εμφάνιση της οστεόλυσης. (*Engel & Bobyn 1987*) Ο συνδυασμός πολυαιθυλενίου – κεραμικού φαίνεται πως υπερτερεί σε σχέση με το συνδυασμό πολυαιθυλενίου μετάλλου ενώ το ιδανικό μέγεθος της κεφαλής για τα κυπέλια με πολυαιθυλένιο πρώτης γενεάς είναι τα 28mm.

Με την πάροδο των ετών αναγνωρίστηκε μια επίσης σημαντική πηγή παραγωγής προϊόντων φθοράς με μεγάλη συμμετοχή στην εμφάνιση οστεόλυσης. Πρόκειται για την επιφάνεια επαφής του ενθέτου με το μεταλλικό κέλυφος του κυπέλιου. (*Fehring TK et al 1999*) Στα πρώτης γενεάς κυπέλια αναγνωρίστηκαν διάφορες σχεδιαστικές αδυναμίες που συνεισέφεραν στο φαινόμενο και έχουν περιγραφεί οι αιτίες και οι μηχανισμοί που επιτείνουν την οστεόλυση. Κατ' αρχήν η ανεπάρκεια των μηχανισμών ασφάλισης του ενθέτου στο κέλυφος επέτρεπε μικροκίνηση στην διεπιφάνεια πολυαιθυλενίου – μετάλλου που με τη σειρά της οδηγούσε στην παραγωγή προϊόντων φθοράς. Το φαινόμενο επιτεινόταν από το γεγονός ότι σε πολλά από τα κυπέλια πρώτης γενεάς η εσωτερική μεταλλική επιφάνεια δεν ήταν λεία ενώ υπήρχαν συνήθως πολλές οπές για βίδες που αύξαναν τις τριβές και τη φθορά. Μέσω των πολλαπλών οπών, τα προϊόντα φθοράς ερχόταν σε επαφή με το οστόν της διεπιφάνειας μετάλλου υλικού και άρχιζε η διαδικασία της οστεόλυσης. Κατά τη διάρκεια της φόρτισης του ισχίου η μικροκίνηση του πολυαιθυλενίου δημιουργούσε με τις παλινδρομικές του κινήσεις ένα είδος υδραυλικής αντλίας η οποία αύξανε την πίεση του πλούσιου σε προϊόντα φθοράς, εξιδρώματος στην διεπιφάνεια και επιτάχυνε έτσι την διαδικασία της οστεόλυσης. Η οστεόλυση αυτού του τύπου είναι γνωστή στη βιβλιογραφία σαν οστεόλυση τύπου μπαλονιού εξαιτίας της ακτινολογικής του εμφάνισης. (*Backside wear, ballooning*) (*Huk et al 1993 & Kurtz et al 1994*). Αυτού του τύπου ο μηχανισμός αποτυχίας, αρκετά συχνός σε κυπέλια της πρώτης γενεάς, δημιουργούσε εντυπωσιακές βλάβες στα οστά της λεκάνης, ακριβώς πίσω από την κοτύλη που όχι μόνο οδηγούσαν σε άσηπτη χαλάρωση αλλά έκαναν την αναθεώρησή τους εξαιρετικά δύσκολη. Σε αντίθεση με τα κυπέλια με τσιμέντο, όπου η οστεόλυση ήταν συνήθως πολύ περιορισμένη, η άσηπτη χαλάρωση των χωρίς τσιμέντο υλικών συνοδευόταν από δυσαναπλήρωτα οστικά κενά.

Οι Young et al αξιολόγησαν την επίδραση της μικροκίνησης μεταξύ ενθέτου-κελύφους σε μια συγκριτική μελέτη. Η εμφάνιση οστεόλυσης με τη χρήση ένθετων πολυαιθυλενίου ήταν 22% ενώ με εμπακτωμένο πολυαιθυλένιο μόλις 2%.

Ανεξάρτητα από την τεχνική το ποσοστό αποτυχίας των ημισφαιρικών κυπελίων χωρίς τσιμέντο κυμαίνεται από 0-25% μετά από 5 τουλάχιστον έτη παρακολούθησης και η συχνότερη αιτία αποτυχίας είναι η εμφάνιση οστεόλυσης στην διεπιφάνεια μετάλλου-οστού ενώ υψηλά είναι τα ποσοστά εμφάνισης οστεόλυσης ειδικά μετά τη δεκαετία (4%-12%). Στον πίνακα που ακολουθεί παρατίθενται τα αποτελέσματα των κυπελίων χωρίς τσιμέντο πρώτης και δεύτερης γενεάς.

Πίνακας 47 Αποτελέσματα κυπελίων χωρίς τσιμέντο

Κυπέλιο/ αριθμός	Συγγρα- φείς	Ηλι- κία	Χρόνος Παρακ. (έτη)	Χαλά- ρωση	Αναθεώρηση Λόγω χαλάρωσης	Οστεό- λυση	Φθορά Μm/έτος
HG2/74	Archibeck*	52	10	2	1(1,35%)	12	0.16
HG1/72	Callaghan *		14	0	0	5	0.15
HG1/90	Parvizi*	58	14,9	0	0	-	-
HG1&2/20 4	Rasquina*	60	13.5	0	0	4	0,16
HG1/136	Latimer*	45	7	0	0	23	0.11
PCA/64	Bojescul*	58	15,6	19	17(25%)	19	
PCA/53	Healy*	60	12,3	6	6(11%)	8	0,17
AML/174	Engl*	55	11	7	4(2,29%)	8	
APR/110	Udomkiat*	61	10,2	1	1 (1,6%)	4	0.16
PCA/539	Malchau*	50	7	96	18 (3,3%)	17	
Ποσοστά/ 1516				131(8,6 %)	48 (3,1%)	100(6,5 %)	

Στην παρούσα σειρά χρησιμοποιήσαμε ένα κυπέλιο που ενσωματώνει σχεδιαστικά χαρακτηριστικά που, από θεωρητικής πλευράς, περιορίζουν τις πιθανότητες φθοράς και οστεόλυσης. (Boby et al 1999 & Miyazaki T et al 2002) Το ένθετο πολυαιθυλένιο είναι κατ αρχήν εμπακτωμένο στο μεταλλικό

περίβλημα με αποτέλεσμα την πλήρη εξάλειψη της πιθανότητας μικροκίνησης και του μηχανισμού οστεόλυσης τύπου μπαλονιού που περιγράφηκε παραπάνω. Οι οπές για τις βίδες είναι διατεταγμένες στην περιφέρεια μακριά από το πολυαιθυλένιο η ποιότητα του οποίου, σύμφωνα με μια πειραματική μελέτη, εμφανίζει χαρακτηριστικά που μειώνουν το ρυθμό αποτριβής. (Stiehl J et al, 1997) Το ελλειπτικό σχήμα της κυπελίου οδηγεί σε ενσφήνωση και οστική διείδυση στην περιφέρεια «σφραγίζοντας» έτσι την διεπιφάνεια και μη επιτρέποντας προϊόντα φθοράς να εισχωρήσουν σ αυτή. Οι εξαιρετικές ιδιότητες του σπογγώδους τανταλίου τέλος σε ότι αφορά την ανάπτυξη οστίτη και ινώδους ιστού εντός των πόρων του φαίνεται πως συνεισφέρει προς την ίδια κατεύθυνση.

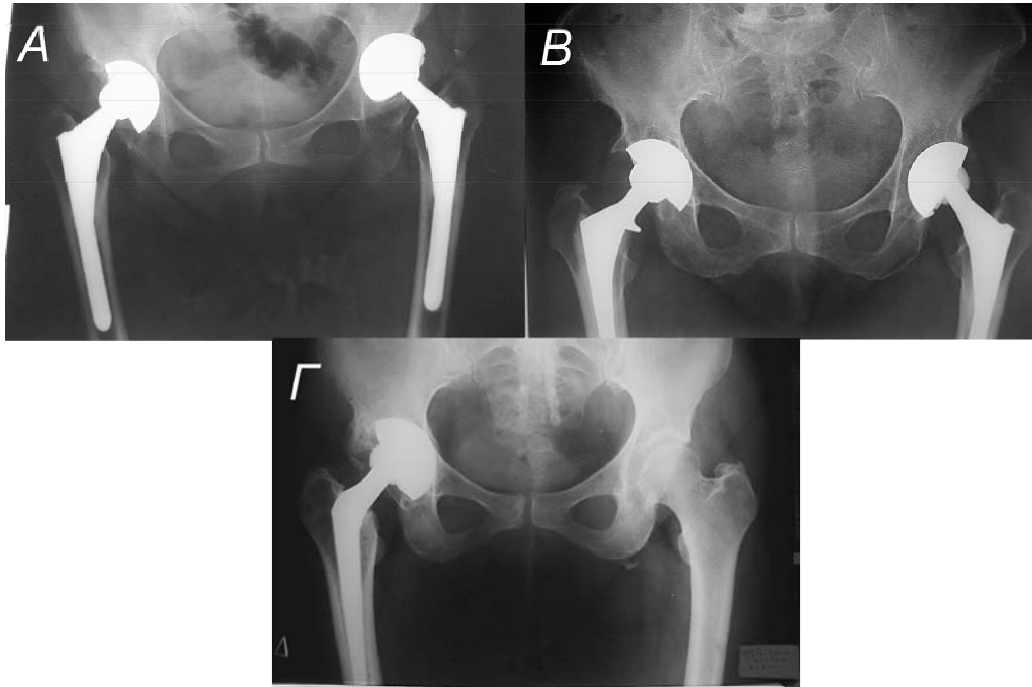
Παρόλα τα θεωρητικά αυτά πλεονεκτήματα η κλινική εφαρμογή και πείρα με το συγκεκριμένο κυπέλιο είναι διεθνώς πολύ περιορισμένη και οι δημοσιευμένες αναφορές ελάχιστες, έχουν περιορισμένο σχετικά χρόνο παρακολούθησης και αφορούν σχετικά μικρές σειρές. Παρόλα αυτά επιβεβαιώνουν, μέχρι τώρα, τις θεωρητικές αρετές του κυπελίου. Οι Gruen et al δημοσίευσαν την πρώτη μελέτη παρακολούθησης ασθενών με το κυπέλιο αυτό. Σε μια σειρά 414 ασθενών με χρόνο παρακολούθησης που κυμαίνεται από δύο έως πέντε χρόνια οι συγγραφείς δεν αναφέρουν καμία αναθεώρηση λόγω άσηπτης χαλάρωσης ή την εμφάνιση προοδευτικών ακτινοδιαυγαστικών ζωνών σε κανένα ασθενή. Οι Μαχαιράς και συνεργάτες σε μια μελέτη που προέρχεται από την Ελλάδα και αναλύει την πρώιμη εμπειρία της ομάδας τους, αναφέρει ταυτόσημα αποτελέσματα σε 86 ισχία με μέσο χρόνο παρακολούθησης τα 7.2 έτη. Δύο πιο πρόσφατες μελέτες επίσης υποστηρίζουν τα παραπάνω ευρήματα. Οι Komarasary et al και Mulier et al με μέσο χρόνο παρακολούθησης 32 και 46 μήνες αντίστοιχα δεν αναφέρουν ακτινοδιαυγαστικές ζώνες ή αναθεωρήσεις του κυπελίου. Σε συμφωνία με τα παραπάνω βρίσκονται τα αποτελέσματα που δημοσιεύσαμε πρόσφατα (Μαλίζος, Μπαργιώτας και συν, CORR, 2008) και αφορούν τα πρώτα 245 περιστατικά της παρούσας σειράς. Η παρούσα αναφορά περιλαμβάνει 533 ισχία με μέγιστο χρόνο παρακολούθησης τα 11 και πλέον έτη. Αποτελεί από αυτή την άποψη τη σειρά με το μεγαλύτερο εύρος παρακολούθησης και το μεγαλύτερο αριθμό ισχίων. Σε ότι αφορά την συνολική

επιβίωση και την εμφάνιση ακτινοδιαυγαστικών ζωνών, τα αποτελέσματα δεν διαφοροποιούνται σε σχέση με την δημοσιευμένη μας εργασία. Καμιά αναθεώρηση δεν έγινε εξαιτίας άσηπτης χαλάρωσης και δεν αναπτύχθηκαν προοδευτικές ακτινοδιαυγαστικές ζώνες. Σε οκτώ ασθενείς εντοπίστηκαν ακτινοδιαυγαστικές ζώνες μετά το δεύτερο έτος οι οποίες όμως παρέμειναν σταθερές στη διάρκεια της παρακολούθησης. Σε μία ακόμα ασθενή εμφανίστηκε οστεόλυση γύρω από το άκρο των βιδών σταθεροποίησης ήδη από το πρώτο έτος. Η βλάβη σταθεροποιήθηκε και παραμένει σταθερή έκτοτε για τα επόμενα τέσσερα έτη.

Αν και τα φαινόμενα παράκαμψης φορτίων και οστεοπενίας πίσω από τα μεταλλικά κυπέλια δεν έχουν διερευνηθεί στην έκταση που αυτό έγινε για το μηριαίο, είναι γενικά παραδεκτό ότι αυτά εμφανίζονται στα κυπέλια τιτανίου. Με τη χρήση αξονικής τομογραφίας αποδείχτηκε ότι στην περιοχή του θόλου της κοτύλης το σπογγώδες οστόν παρουσιάζει εκτεταμένη ανακατασκευή και οστεοπενία που μπορεί να φτάσει μέχρι και -66% στην τριετία. Ανάλογες αλλά λιγότερο έντονες διεργασίες εμφανίζονται στο φλοιώδες οστόν αμέσως κεφαλικά του κυπέλιου. (Pitto et al, Mueller et al). Οι μεταβολές αυτές μπορούν να αναγνωριστούν εμμέσως στις απλές ακτινογραφίες είτε ως αραιώση των οστικών δοκίδων στην περιοχή του θόλου είτε ως σκλήρυνση του φλοιού στο χείλος της κοτύλης. Δεν είναι διευκρινισμένος ο τρόπος μεταφοράς φορτίων της κοτύλης από TMT καθώς δεν υπάρχουν ανάλογες μελέτες με μόνη εξαίρεση την εργασία των Brown TD et al που με τη χρήση μοντέλων πεπερασμένων στοιχείων έδειξαν ότι λόγω του σχεδιασμού και του συντελεστή ελαστικότητας του σπογγώδους τανταλίου το συγκεκριμένο κυπέλιο μεταφέρει φορτία στο θόλο της κοτύλης με τρόπο που προσομοιάζει τη φόρτιση του φυσιολογικού ισχίου.

Ο Muller είναι ο μόνος ερευνητής από όσο γνωρίζουμε που ανέλυσε τις ακτινογραφίες ελέγχοντας την ποιότητα του σπογγώδους οστού πίσω από τον θόλο της κοτύλης. Σε αντίθεση με τις παρατηρήσεις που προαναφέρθηκαν, ο ερευνητής αυτός αναφέρει ότι το 79% των ασθενών του παρουσίαζε ακτινολογική σκλήρυνση στη Ζώνη I και το 58% στη Ζώνη III. Σύμφωνα με τα κριτήρια οστικής διείσδυσης και σταθερότητας του Moore η εμφάνιση τέτοιων

σκληρύνσεων αποτελεί απόδειξη σταθερότητας και οστικής ενσωμάτωσης. Από νωρίς στη διάρκεια αυτής της μελέτης παρατηρήσαμε ανάλογα ευρήματα



ΕΙΚΟΝΑ 83. Ασθενείς με χρόνο παρακολούθησης μεταξύ δέκα και εννέα ετών. Σε κανέναν δεν αναγνωρίστηκαν ακτινοδιαγνωστικές ζώνες ή σημεία οστεόλυσης. Δεν εντοπίστηκαν επίσης σημεία φθοράς του πολυαιθυλενίου.

Σε ικανό αριθμό κυπελίων ήδη από το δεύτερο έτος παρατηρήσαμε την εμφάνιση πεπαχυσμένων δοκιδικών συστημάτων που διατασσόταν ακτινοειδώς από το κυπέλιο προς το υποχόνδριο οστούν στο θόλο όπως και σκλήρυνσης στην περιφέρεια της κοτύλης. Συγκεκριμένα το 54% των ισχίων στο δεύτερο έτος και το 67% μετά το τρίτο παρουσίαζαν τα παραπάνω ευρήματα. Σε αντίθεση με τα βιβλιογραφικά δεδομένα που προαναφέρθηκαν για τα κυπέλια από Ti η περιοχή πίσω από το θόλο της κοτύλης παρουσίαζε αύξηση της δοκίδωσης και της οστικής πυκνότητας. (Εικόνες 76,77 σελ 169-170)

Ο λόγος της εμφάνισης αυτών των δοκιδικών συστημάτων δεν είναι απολύτως διευκρινισμένος είναι όμως αρκετά πιθανό να αποτελούν αποτέλεσμα της ελαστικότητας της κοτύλης από TMT και αντανάκλαση της ομαλής κατανομής φορτίων στο θόλο της.

Κενά στη διεπιφάνεια

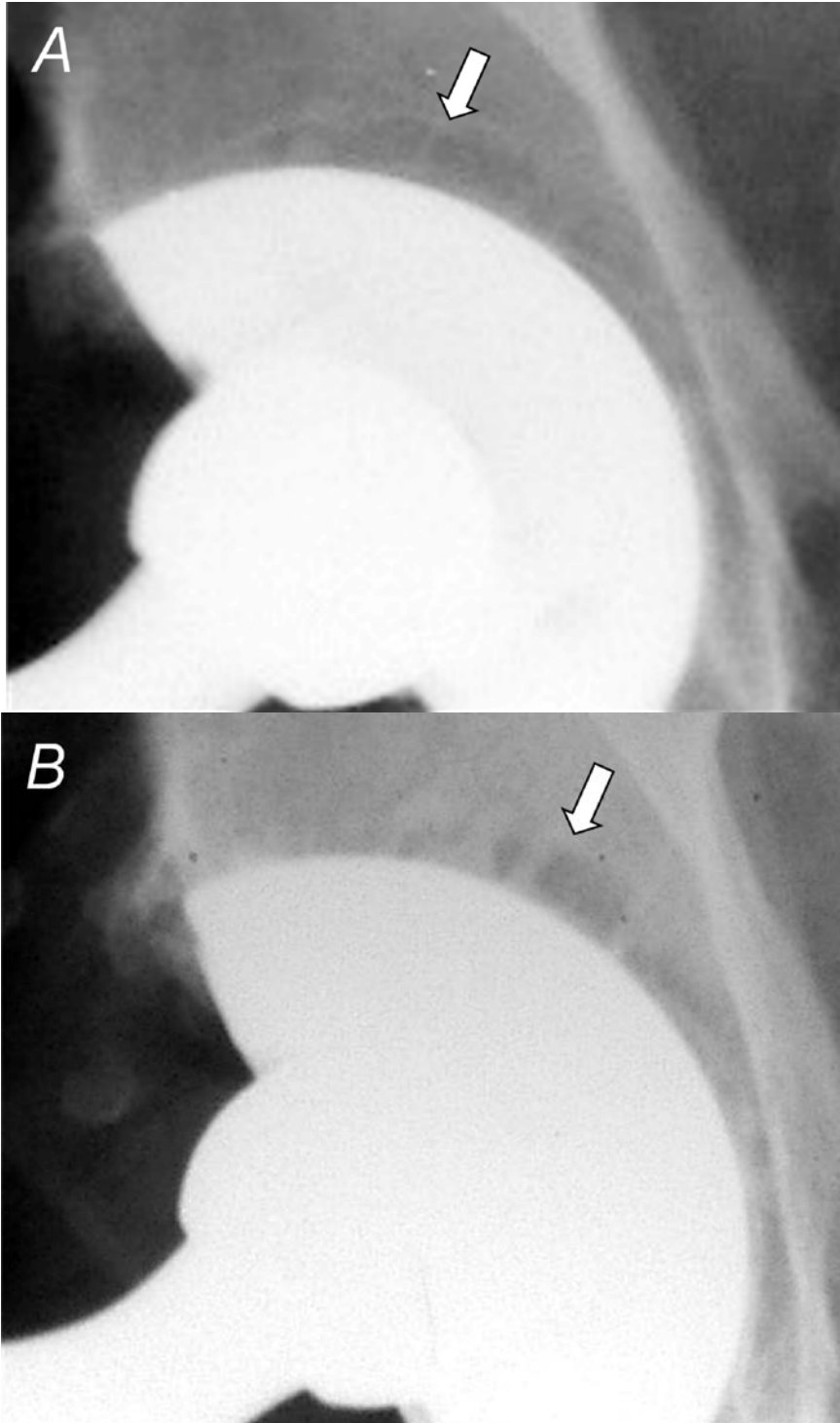
Έχει παρατηρηθεί αυξημένη συχνότητα εμφάνισης κενών στην διεπιφάνεια οστού –κυπελίου με τη χρήση της κοτύλης από TMT. Σύμφωνα με τη βιβλιογραφία κενά μεγαλύτερα από 1,5 mm εμφανίζονται στο 5,1 έως και το 31% των κυπελίων από TMT. Η συχνότητα αυτή έχει αποδοθεί στην τεχνική εμφύτευσης καθώς η περιφερική ενσφήνωση του ελλειπτικού κυπελίου δυσχεραίνει την πλήρη εμπύθιση του σε συνδυασμό με τον υψηλό συντελεστή τριβής του υλικού και κυρίως του γεγονότος ότι το πολυαιθυλένιο είναι εμπакτωμένο και δεν επιτρέπει τον άμεσο έλεγχο της επαφής κελύφους-οστού (Sculco et al, 2002). Η εξέλιξη των κενών αυτών και η επίδραση τους στη σταθερότητα της κοτύλης αποτέλεσε σημείο συζήτησης και ανάλυσης καθώς αποτελεί δυνητικά σημείο εκκίνησης οστεόλυσης ενώ ταυτόχρονα ελαττώνει την επιφάνεια που είναι διαθέσιμη για οστική διείσδυση.

Οι Gruen et al αναφέρουν 19% ποσοστό εμφάνισης κενών στη διεπιφάνεια μεγαλύτερα από 1mm. Τα κενά αυτά είχαν εξαφανιστεί σε ποσοστό 86% κατά την τελική εξέταση 2 έως 5 χρόνια μετά την επέμβαση ενώ σε καμία περίπτωση δεν συσχετίστηκαν με εμφάνιση οστεόλυσης ή χαλάρωσης. Στην ίδια εργασία, ενδιαφέρον παρουσιάζει η συγκριτική τυχαιοποιημένη μελέτη 83 ασθενών στους οποίους τοποθετήθηκε ελλειπτικό κυπέλιο με εμπакτωμένο πολυαιθυλένιο κατασκευασμένο είτε από TMT είτε από τιτάνιο . Σύμφωνα με τους συγγραφείς, στην ομάδα του τιτανίου η συχνότητα εμφάνισης κενών ήταν μεγαλύτερη, η πλήρωση των κενών σπανιότερη ενώ ανιχνεύτηκαν συχνότερα νέες ακτινοδιαγνωστικές ζώνες στη διεπιφάνεια, σε σύγκριση πάντα με την ομάδα του TMT. Οι Komarasary et al αναφέρουν επίσης υψηλό ποσοστό (22%) εμφάνισης κενών στη διεπιφάνεια και 100% ποσοστό πλήρωσης με 32 μήνες μέσο όρο παρακολούθησης. Και οι δύο ερευνητές χρησιμοποίησαν για την αξιολόγηση της διεπιφάνειας απλές ακτινογραφίες . Η μέθοδος δεν είναι ακριβής και έχει την τάση να υποεκτιμά την εμφάνιση γραμμών και κενών της τάξης του 1mm. Μικρές αποκλίσεις στη θέση της πυέλου και της ποιότητας των ακτινογραφιών μπορεί να συσκοτίσουν την εμφάνιση και την εξέλιξη των κενών. Σε μια μελέτη που προέρχεται από την Ελλάδα, οι Μαχαίρας και συνεργάτες χρησιμοποίησαν ψηφιακή μέθοδο ανάλυσης των ακτινογραφιών

(ERBA- Ein Bild Radiographic Analysis) στην δική τους σειρά. Αναφέρουν κενά σε συχνότητα 31% (25 από 84 ισχία) και ποσοστό πλήρωσης 100% στην διετία από την επέμβαση.

Όπως ήδη αναφέραμε το μέγεθος της παρούσας σειράς καθιστούσε απαγορευτική τη χρήση αναλόγων μεθόδων. Με δεδομένους τους περιορισμούς ανίχνευσης των κενών στις απλές ακτινογραφίες αποφασίσαμε να παρακολουθήσουμε την εξέλιξη των κενών στη διεπιφάνεια που εμφανίστηκαν στην 6^η εβδομάδα και ήταν μεγαλύτερα από 3mm. Με ανάλογα κριτήρια καταμετρήθηκαν και οι οστεοαρθρικές κύστεις που καταγράφηκαν στην προεχειρητική ακτινογραφία και παρέμειναν εμφανείς στην ακτινογραφία της 6^{ης} εβδομάδας. Στην παρούσα σειρά κενά στη διεπιφάνεια, μεγαλύτερα από 3 mm εμφανίστηκαν σε 80 από 533 ασθενείς ποσοστό 15% εκ των οποίων τα 52 (65% των κενών) μειώθηκαν ή παρέμειναν αναλλοίωτα στη διάρκεια της παρακολούθησης, ενώ τα υπόλοιπα 28 (35%) πληρώθηκαν πλήρως με οστόν μέχρι το τρίτο έτος. Πολλά από τα κενά που καταγράψαμε ως ατελώς πληρωθέντα παρουσιάζουν μια επαναλαμβανόμενη μορφή μερικής πλήρωσης που συνιστάται στην παρουσία, μετά το δεύτερο έτος πεπαχυσμένων δοκίδων διατεταγμένων ακτινοειδώς από το θόλο του κυπελίου προς το υποκείμενο οστόν. (Εικόνα 84) Η ασυμφωνία των ποσοστών πλήρωσης που παρατηρείται μεταξύ των ευρημάτων μας και αυτών που αναφέρονται στην βιβλιογραφία δεν είναι δυνατόν να ερμηνευτεί πλήρως. Το μέγεθος των κενών που εμφανίστηκαν στις άλλες σειρές, ο τρόπος αξιολόγησης των ακτινογραφιών αλλά και παράγοντες που έχουν να κάνουν με την δημογραφική σύνθεση των ασθενών στις σειρές αυτές και πιθανές αποκλίσεις στην χειρουργική τεχνική ενδέχεται να επηρεάζουν το αποτέλεσμα.

Σε κάθε περίπτωση, υπάρχει πλήρης συμφωνία μεταξύ των ερευνητών αλλά και των ευρημάτων μας στο γεγονός ότι, η εμφάνιση των κενών δεν επηρεάζει την επιβίωση του κυπελίου ούτε συνδέεται με εμφάνιση ακτινοδιαγαστικών γραμμών ή ακτινολογικής χαλάρωσης.



EIKONA 84. Ακτινογραφίες ασθενούς με μεγάλο κενό στη διεπιφάνεια με διαφορά επτά ετών. (A: δύο έτη μετεγχειρητικά και B: εννέα έτη.) Παρόλο που το κενό δεν έχει πληρωθεί πλήρως, είναι εμφανής η μερική πλήρωση και η δημιουργία δοκιδικών συστημάτων που «γεφυρώνουν» το έλλειμμα. {Βέλη}

Χωριστά καταμετρήθηκαν οι κύστες στην παρούσα σειρά οι οποίες δεν έτυχαν ιδιαίτερης αντιμετώπισης κατά την επέμβαση πέρα από την απόξεση τους. 22 από τις 33 κύστες (66%) παρέμειναν αμετάβλητες ή μειώθηκαν ενώ 11 (34%) πληρώθηκαν με οστόν. Όπως και τα κενά, οι κύστες δεν συσχετίστηκαν με την εμφάνιση οστεόλυσης ή αποτυχίας.

Φθορά του πολυαιθυλενίου

Η φθορά του πολυαιθυλενίου αποτελεί την Αχίλλειο πτέρνα των κυπελίων χωρίς τσιμέντο καθώς αποτελεί την κυριότερη αιτία αναθεώρησης των κυπελίων αυτών. Στο γενικό μέρος έχει εκτεταμένα αναλυθεί ο μηχανισμός εκκίνησης της οστεόλυσης σαν αποτέλεσμα της παρουσίας μικροπροϊόντων φθοράς του ενθέτου. Ο υπολογισμός της φθοράς του πολυαιθυλενίου αποτελεί ένα ιδιαίτερα δύσκολο και απαιτητικό πεδίο έρευνας στην επανορθωτική χειρουργική του ισχίου. Ακριβείς μέθοδοι έχουν αναπτυχθεί όπως η ραδιοστερεομετρία και πιο πρόσφατα μέθοδοι που βασίζονται σε ψηφιακές τεχνικές μέτρησης. Το μειονέκτημα των μεθόδων αυτών είναι το κόστος και η πολυπλοκότητα που τις κάνουν ακατάλληλες για εφαρμογή στην καθ ημέρα κλινική πράξη. Στην παρούσα σειρά χρησιμοποιήσαμε την μέθοδο που έχει περιγραφεί από τους Dorr & Wan υπολογίζοντας την φθορά στην προσθοπίσθια ακτινογραφία της τελευταίας αξιολόγησης σε ασθενείς με χρόνο παρακολούθησης τουλάχιστον πέντε έτη. Ο τύπος του πολυαιθυλενίου ή διάμετρος της κεφαλής και το υλικό κατασκευής της είναι γνωστό πως επηρεάζουν το ρυθμό φθοράς του πολυαιθυλενίου και τον συνεπαγόμενο κίνδυνο οστεόλυσης. Αν και το πολυαιθυλένιο δεν συγκεντρώνει τα τεχνικά χαρακτηριστικά των νεώτερων ένθετων αυξημένης αντοχής αποτελεί μια ενδιάμεση γενεά με αυξημένο ποσοστά cross-linking με γάμα ακτινοβολία (3 Mrads ^{60}Co) αποστειρωμένο και συσκευασμένο σε περιβάλλον αζώτου. Σε πειραματικές εργαστηριακές μελέτες η φθορά του συγκεκριμένου πολυαιθυλενίου ήταν 70% μικρότερη από τα πρώτης γενεάς ένθετων. (Stiehl et al, 1997). Στην σειρά αυτή έχουν χρησιμοποιηθεί κεφαλές τόσο από CoCr όσο και από κεραμικό και σε δύο διαφορετικές διαστάσεις, 22 και 28 mm. Είναι γνωστό από τη βιβλιογραφία ότι κεφαλές από μέταλλο όπως και κεφαλές με διάμετρο 22 mm συνδέονται με αυξημένο ποσοστό φθοράς του

πολυαιθυλενίου. (Hamilton WG et al, 2005) Στον αρχικό σχεδιασμό της παρούσας μελέτης η συγκριτική αξιολόγηση των αποτελεσμάτων με βάση την διαμόρφωση του ζεύγους τριβής αποτελούσε ένα από τα βασικά ερωτήματα. Με βάση την βιβλιογραφική έρευνα ήταν αναμενόμενη η εμφάνιση φθοράς και οστεόλυσης τουλάχιστον στα ισχία που θα είχαν σχετικά μακροχρόνια παρακολούθηση. Στις τελικές μετρήσεις δεν ανιχνεύσαμε μετρήσιμη φθορά και κατά συνέπεια δεν είναι δυνατή η συγκριτική αξιολόγηση του ρόλου του ζεύγους τριβής. Τα αποτελέσματα μας σε ότι αφορά την φθορά του πολυαιθυλενίου ενισχύουν την θετική εικόνα του συγκεκριμένου κυπελίου θα πρέπει όμως να υπογραμμιστεί πως παραμένουν επιφυλάξεις που σχετίζονται με την ακρίβεια της μεθόδου και το χρόνο παρακολούθησης. Όπως αναφέρθηκε, τα βελτιωμένα τεχνικά χαρακτηριστικά του ενθέτου μπορεί να έχουν συμβάλει στη μείωση της φθοράς. Μια σημαντική παράμετρος που ενδέχεται να έχει συνεισφέρει σ αυτά είναι η ελαστικότητα του μεταλλικού κελύφους του κυπελίου.(Morsher et al). Η συμπεριφορά του πολυαιθυλενίου σε κυπέλια με μεταλλικό κέλυφος έχει μελετηθεί εκτεταμένα με μεταλλικά κελύφη από τιτάνιο και CoCr είναι όμως πρακτικά άγνωστη η συμπεριφορά του με ισοελαστικό υπόβαθρο.

Λειτουργικά Αποτελέσματα

Τα λειτουργικά αποτελέσματα των ΟΑΙ στην παρούσα μελέτη αξιολογήθηκαν με τις κλίμακες του Harris και της Οξφόρδης. Η πρώτη αποτελεί κλίμακα αξιολόγησης από τον γιατρό ενώ η δεύτερη είναι ένα εργαλείο αξιολόγησης του αποτελέσματος και της επηρείας του στην ποιότητα ζωής από την πλευρά του ασθενούς. Είναι γενικά παραδεκτό ότι η ΟΑΙ αποτελεί μια από τις πιο επιτυχημένες επεμβάσεις στην Ορθοπαιδική με υψηλή επαναληψιμότητα και απολύτως προβλέψιμα αποτελέσματα σε ότι αφορά την αποκατάσταση και την ανακούφιση από τον πόνο. Άριστα και πολύ καλά αντικειμενικά και υποκειμενικά αποτελέσματα αναφέρονται στη συντριπτική πλειοψηφία των μελετών και φαίνεται να είναι ανεξαρτήτα από το είδος της πρόθεσης. (Learmonth et al 2007). Τα αποτελέσματα μας σε αυτό το πεδίο βρίσκονται σε απόλυτη συμφωνία με τη βιβλιογραφία. (Huo et al,2006 & Learmonth et al, 2005) Η μέση τιμή του HHS από 48 προεγχειρητικά ανέβηκε σε 94 ένα χρόνο

μετεγχειρητικά και σε 97 τον τρίτο χρόνο και παρέμεινε σταθερό για τα επόμενα χρόνια

Επιπλοκές.

Η συχνότητα εμφάνισης εξαρθήματος μετά από ΟΑΙ κυμαίνεται στη βιβλιογραφία από 0,7% έως και 10% (Phillips C et al) και αποδίδεται σε παράγοντες που σχετίζονται με το προφίλ του ασθενούς και με την χειρουργική τεχνική. (Jolles BM & Zangger P,) Διακρίνονται σε πρώιμες όταν εμφανίζονται εντός των πρώτων τριών μηνών από την επέμβαση με καλύτερη πρόγνωση σε ότι αφορά την υποτροπή και σε αψώτερες με χειρότερη πρόγνωση. Σύμφωνα με την βιβλιογραφία γυναίκες ασθενείς και ασθενείς με διάγνωση ΟΝ και ΣΕΙ παρουσιάζουν μεγαλύτερη συχνότητα εξαρθημάτων ενώ ασθενείς με προβλήματα κατάχρησης ουσιών, σύγχυση και νευρολογικές διαταραχές θεωρούνται επίσης αυξημένου κινδύνου. Στους ασθενείς με ΟΝ το ποσοστό αποδίδεται στην αυξημένη δραστηριότητα των ασθενών που είναι νεώτεροι σε ηλικία, στο αυξημένο ποσοστό αλκοολικών και σε ασθενείς που παρουσιάζουν νευροψυχικές διαταραχές. (Chiu KH & Shen WY, 1997 & Gerard K et al, 2005). Αντίστοιχα στους ασθενείς με ΣΕΙ οι ανατομικές ιδιαιτερότητες και οι συνεπαγόμενες τεχνικές δυσχέρειες που αφορούν τον προσανατολισμό των υλικών αλλά κυρίως την αποκατάσταση της τάσης και των μοχλοβραχιόνων των μυών του ισχίου φαίνεται πως επηρεάζει το αποτέλεσμα. Σε ότι αφορά την χειρουργική τεχνική, ο σημαντικότερος παράγοντας είναι η επιλογή της προσπέλασης, με την οπίσθια προσπέλαση, που χρησιμοποιήθηκε στην παρούσα σειρά, να παρουσιάζει τα υψηλότερα εξαρθημάτων. (Masonis JL & Bourne R, 2002 & Know et al, 2006) Σε μια πρόσφατη μετα-ανάλυση 13203 ΟΑΙ το ποσοστό εξαρθημάτων ήταν 2,18% για την πρόσθια-έξω προσπέλαση, 3,23% για την οπίσθια ενώ το ποσοστό μειωνόταν στο 2,03% με την ίδια προσπέλαση και επισκευή του θυλάκου. (Phillips CB et al, 2003) Σε ότι αφορά τις πρώιμες περιπτώσεις εξαρθημάτων σημαντικός παράγοντας φαίνεται πως είναι η αποτυχία τοποθέτησης της πρόθεσης με σωστό προσανατολισμό ή αποκατάσταση της μυϊκής ισορροπίας. (Biedermann R, et al 2005)

Στην σειρά των ασθενών που αξιολογήσαμε, το ποσοστό εξαρθημάτων είναι 3% , ποσοστό που βρίσκεται σε συμφωνία με τη διεθνή βιβλιογραφία.

Σημαντικές αποκλίσεις παρατηρήθηκαν σε ότι αφορά τη συχνότητα εμφάνισης εξαρτημάτων ανάλογα με τη διάγνωση. Οι ασθενείς με ιστορικό κατάγματος του ισχίου παρουσίασαν εξαιρετικά υψηλό ποσοστό εξαρτημάτων (9%) ενώ υψηλό ποσοστό παρατηρείται σε ασθενείς με ΟΝ (5,5%) με τους ασθενείς με ΣΕΙ να ακολουθούν (3,7%). Ιδιαίτερα χαμηλό ποσοστό παρουσιάστηκε σε ασθενείς με ΟΑΙ λόγω ΟΑ (1,4%). Έχει αναφερθεί ότι η τοποθέτηση της κοτύλης με κλίση μεγαλύτερη από 45 μοίρες αποτελεί ισχυρό παράγοντα κινδύνου εμφάνισης εξαρτημάτων (Kennedy JG et al, 1998), πράγμα που δεν επιβεβαιώνεται από τα αποτελέσματά μας. Παρόλο που παρατηρήθηκε ένα ιδιαίτερα υψηλό ποσοστό κυπελίων που έχουν τοποθετηθεί με σχετικά μεγάλη κλίση η εμφάνιση των εξαρτημάτων δεν είναι συχνότερη στην ομάδα αυτή των ασθενών. Μόλις δύο ασθενείς με αυξημένη κλίση της κοτύλης παρουσίασαν εξάρτημα ενώ στους υπόλοιπους δεκατέσσερις η κλίση της κοτύλης ήταν εντός της ασφαλούς ζώνης. Όπως αναφέρθηκε η εμφάνιση εξαρτημάτων δεν συσχετίστηκε με μείωση του λειτουργικού αποτελέσματος, χαλάρωση ή αύξηση επιπλοκών.

Λοίμωξη .

Η εμφάνιση εν τω βάθει λοίμωξης μετά από ΟΑΙ κυμαίνεται στη βιβλιογραφία από 0,5% έως 2%. (Kuper M, et al & Bucholtz et al) Στην παρούσα σειρά κανένας ασθενής δεν εμφάνισε λοίμωξη της αρθροπλαστικής παρόλο που έχουν συμπεριληφθεί ασθενείς με νόσους όπως ο ΣΕΛ και η νεφρική ανεπάρκεια που είναι γνωστό ότι εμφανίζουν αυξημένο ποσοστό λοιμώξεων. (Hickman JM et al) Αν και υπάρχουν πειραματικά στοιχεία που υποστηρίζουν ότι το TMT αποτελεί εχθρικό υπόβαθρο για την ανάπτυξη αποικιών Σταφυλόκοκκου και ανάπτυξης Biofilm, δεν έχει αποδειχθεί η κλινική αξία τους. (Schildhauer TA et al) Στους ασθενείς της μελέτης δόθηκε ιδιαίτερη βαρύτητα σε μέτρα πρόληψης των λοιμώξεων διεγχειρητικά με τη χρήση ενός τυποποιημένου πρωτοκόλλου που περιελάμβανε τη χρήση μηχανικής έκπλυσης και αυστηρές συνθήκες αντισηψίας στο χειρουργείο ενώ στους ασθενείς υψηλού κινδύνου λαμβάνονταν πρόσθετες προφυλάξεις που περιελάμβαναν την τροποποίηση της προφυλακτικής αντιβίωσης και την χρήση ειδικών σκάφανδρων στο χειρουργείο.

Το TMT ανά διάγνωση και ηλικία

Αν και η μεγάλη πλειοψηφία των ασθενών που υποβάλλονται σε ΟΑΙ είναι ασθενείς που πάσχουν από πρωτοπαθή οστεοαρθρίτιδα και κατά κανόνα υπερβαίνουν το 60^ο έτος της ηλικίας τους, ένας σημαντικός αριθμός ασθενών οδηγείται στην επέμβαση λόγω ανάπτυξης δευτεροπαθούς ΟΑ. Στην παρούσα σειρά το 40% των ΟΑΙ έγινε σε ασθενείς που έπασχαν από ΟΝ ή ΣΕΙ όπως επίσης και λόγω κατάγματος του άνω πέρατος του μηριαίου. Αντανάκλαση του γεγονότος αυτού είναι ο χαμηλός μέσος όρος ηλικίας των ασθενών καθώς το 30,5% των ασθενών ήταν νεώτεροι των πενήντα ετών κατά την επέμβαση.

- **Ασθενείς με ΟΝ**

Η ΟΑΙ αποτελεί από άποψη λειτουργικής αποκατάστασης και ανακούφισης από τον πόνο την πιο αποτελεσματική και προβλέψιμη επέμβαση για τους ασθενείς με άσηπτη νέκρωση της κεφαλής του μηριαίου (ΟΝ) . Οι ενδείξεις της ΟΑΙ σε ασθενείς με ΟΝ δεν είναι απόλυτα ξεκαθαρισμένες με την εξαίρεση των ασθενών που έχουν αναπτύξει έντονη ΟΑ ή βρίσκονται στο στάδιο IV κατά Ficat και είναι σχετικά μεγάλης ηλικίας. Νεώτεροι ασθενείς με μεγάλες βλάβες ή προχωρημένο στάδιο της νόσου αποτελούν μια ομάδα στην οποία η ΟΑΙ αποτελεί μια από τις πολλές θεραπευτικές προσεγγίσεις. Μεγάλες αποκλίσεις παρατηρούνται στη βιβλιογραφία σε σχέση με την επιβίωση των ΟΑΙ σε αυτούς τους ασθενείς. Αρκετοί ερευνητές υποστηρίζουν ότι η επιβίωση των ΟΑΙ σε ασθενείς με ΟΝ είναι πτωχότερη σε σχέση με το γενικό πληθυσμό. (Beaule PE et al 2004 & , Salvati EA et al 1988) Δεν είναι ξεκάθαρο ωστόσο αν αυτό οφείλεται στον χαμηλό μέσο όρο ηλικίας των ασθενών με ΟΝ , το γένος , ή στην υποκείμενη νόσο και τις συστηματικές της επιπτώσεις. (Sarmiento A et al 1990 & Saito S et al 1989) Είναι χαρακτηριστικό πως ασθενείς με Συστηματικό Ερυθρηματώδη Λύκο , ιστορικό χρήσης κορτικοστεροειδών ή κατάχρησης αλκοόλ εμφανίζουν συχνότερα αποτυχίες και επιπλοκές μετά από ΟΑΙ σε σύγκριση με το γενικό πληθυσμό ενώ ασθενείς με ιδιοπαθή ΟΝ όχι. (Murzic WJ,et al 1994) Ο συνηθέστερος λόγος αποτυχίας με τα υλικά χωρίς τσιμέντο πρώτης γενεάς είναι η φθορά του πολυαιθυλενίου και η εμφάνιση εκτεταμένης οστεόλυσης. Παρόλα αυτά πρέπει να σημειωθεί πως νεώτερες μελέτες με τη χρήση μοντέρνων

προθέσεων παρουσιάζουν αποτελέσματα συγκρίσιμα με αυτά του γενικού πληθυσμού. (Xenakis et al 2001 & D'Antonio JA et al 1997)

Τα αποτελέσματα των ασθενών με ΟΝ στην παρούσα σειρά συμφωνούν με τις τελευταίες μελέτες, καθώς δεν ανιχνεύτηκε καμιά διαφορά σε ότι αφορά την επιβίωση των ΟΑΙ σε ασθενείς με ΟΝ σε σύγκριση με το γενικό πληθυσμό. Καμιά διαφορά δεν ανιχνεύτηκε επίσης σε σχέση με τη συχνότητα και την βαρύτητα των επιπλοκών με την εξαίρεση της συχνότητας εμφάνισης εξαρθημάτων όπως αναλύθηκε παραπάνω. Αν και οι ασθενείς που πάσχουν από ΣΕΛ ή νεφρική ανεπάρκεια και οι ανοσοκατασταλμένοι ασθενείς είναι επιρρεπείς στην εμφάνιση λοιμώξεων και επιπλοκών από το χειρουργικό τραύμα όπως και σε θρομβοεμβολικά επεισόδια στην παρούσα σειρά δεν παρατηρήθηκαν αποκλίσεις σε σύγκριση με το γενικό πληθυσμό. (Hansen AD et al 1987, Ιδιαίτερη μνεία χρειάζεται για τους ασθενείς που είχαν υποβληθεί στο παρελθόν σε επεμβάσεις για την διάσωση της κεφαλής, είτε με αιματούμενη περόνη είτε με ήλο τανταλίου από την άποψη της χειρουργικής τεχνικής. Σ αυτούς τους ασθενείς η επέμβαση καθίσταται τεχνικά δυσκολότερη στην φάση της παρασκευής του μηριαίου και ιδιαίτερη φροντίδα χρειάζεται για την αποφυγή καταγμάτων ή πλημμελούς τοποθέτησης του μηριαίου στείλεου.

- Ασθενείς Με ΣΕΙ

Οι ασθενείς με ΣΕΙ αποτελούν μια ομάδα ασθενών με ιδιαίτερα χαρακτηριστικά που οφείλονται στις ανατομικές ιδιαιτερότητες του ισχίου. Στους ασθενείς αυτούς ο χειρουργός πρέπει να αντιμετωπίσει εκτός από τις αναπτυξιακές δυσμορφίες της κοτύλης και του μηριαίου που παρουσιάζουν μεγάλες διαφοροποιήσεις ανάλογα με τον τύπο του εξαρθήματος και σημαντικά προβλήματα όπως η μεγάλη ανισοσκελία το μήκος του μηριαίου και συνοδές διαταραχές του γόνατος και της σπονδυλικής στήλης. (Hartofilakidis et al). Ο κίνδυνος εμφάνισης επιπλοκών είναι μεγαλύτερος με την πιθανότητα εμφάνισης πάρεσης του ισχιακού νεύρου να αποτελεί το σοβαρότερο κίνδυνο.

Στην διάρκεια του προεγχειρητικού σχεδιασμού τέσσερις βασικοί παράγοντες θα πρέπει να ληφθούν υπόψη: Η υποπλασία της κοτύλης, η υποπλασία και η στροφική παραμόρφωση του μηριαίου, η αποκατάσταση της

λειτουργίας των απαγωγών και η αποκατάσταση της ανισοσκελίας. (Hartofilakidis et al)

Ανάλογα με τον τύπο του εξαρθήματος και τις πιθανές προηγηθείσες επεμβάσεις προκύπτουν διαφορετικού τύπου τεχνικές δυσχέρειες τόσο στο μηρό όσο κυρίως στην κοτύλη. Κοινός παρονομαστής είναι η δυσκολία σταθεροποίησης του κυπελίου στην υποπλαστική κοτύλη. Στον τύπο ένα κατά Χαρτοφυλακίδη συχνά η κοτύλη είναι αβαθής με υποπλαστικό και ελλειψοειδές χείλος στον τύπο δύο η οροφή της κοτύλης παρουσιάζει ελλείμματα ενώ στον τύπο τρία η κοτύλη είναι πολύ μικρών διαστάσεων. Πολλές φορές είναι αναγκαία η τοποθέτηση πολύ μικρών κυπελίων που συνεπάγεται τη χρήση κεφαλών 22mm για την διατήρηση του απαραίτητου πάχους πολυαιθυλενίου. Με τη χρήση κυπελίων χωρίς τσιμέντο η ενσφήνωση του κυπελίου είναι συχνά δύσκολη και η κάλυψη του από οστόν ανεπαρκής. Μια σειρά από τεχνικές και υλικά έχουν αναπτυχθεί και χρησιμοποιηθεί ανάλογα με τον τύπο του ΣΕΙ , όπως η κοτυλοπλαστική , η χρήση ασύμμετρων κυπελίων και η χρήση δομικών μοσχευμάτων. (Hartofilakidis G &, Stamos K, 1998, Koulouvaris P et al, 2008) Η λεπτομερής αναφορά σ αυτά ξεφεύγει από τους στόχους και τις δυνατότητες της παρούσας μελέτης.

Σε ότι αφορά τα αποτελέσματα των ΟΑΙ επί ΣΕΙ μια πρόσφατη συγκριτική μελέτη από το Νορβηγικό registry αναφέρει παρόμοια αποτελέσματα μεταξύ 6347 ΟΑΙ επί ΣΕΙ και 84871 ΟΑΙ στο γενικό πληθυσμό που πραγματοποιήθηκαν μεταξύ 1987 και 2003. (Engesaeter LB & Furnes 2008) Στις πρόσφατες μελέτες που αφορούν υλικά χωρίς τσιμέντο, η επιβίωση των ΟΑΙ επί ΣΕΙ αναφέρεται μεταξύ 100-95% με χρόνο παρακολούθησης ωστόσο που δεν υπερβαίνει τη δεκαετία. (Sanchez-Sotelo et al, 2002) Ποσοστά αποτυχίας που αγγίζουν το 30% αναφέρονται με υλικά με τσιμέντο και χρόνο παρακολούθησης που υπερβαίνει τα 15 έτη (Sochart DH et al, 1997). Τέλος 0-2% άσηπτη χαλάρωση αναφέρεται με τη χρήση κοτυλοπλαστικής από τους Χαρτοφυλακίδη και συν όπως και από τους Dorr et al .

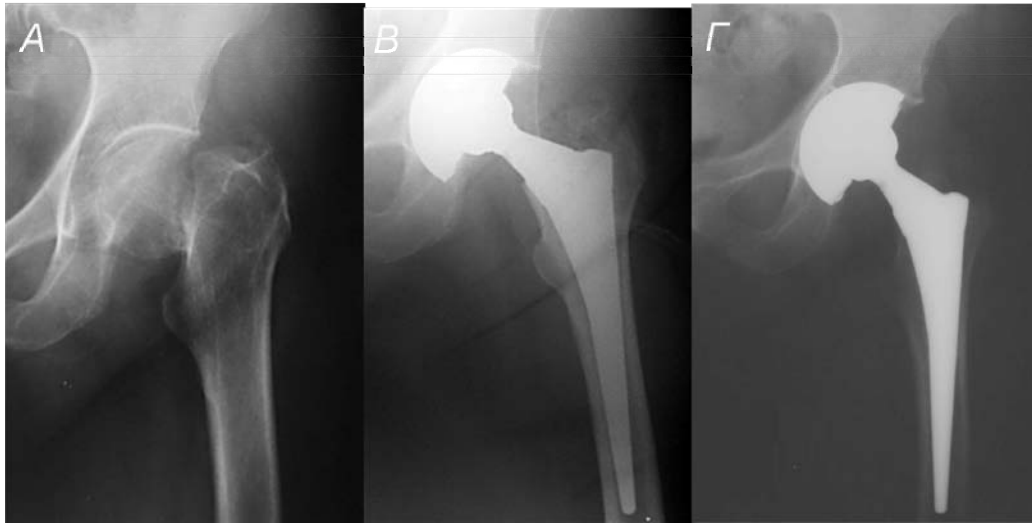Τα ποσοστά επιβίωσης των κυπελίων σε ασθενείς με ΣΕΙ ήταν απολύτως συγκρίσιμα με τους υπόλοιπους ασθενείς στην τρέχουσα σειρά. Αξιοσημείωτο είναι ωστόσο το γεγονός πως ο μέσος όρος διαμέτρου της κοτύλης ήταν

μικρότερος σ αυτούς τους ασθενείς όπως και το γεγονός ότι η κλίση της κοτύλης ήταν μεγαλύτερη από τον μέσο όρο και συχνότερα μεγαλύτερη από 55° μοίρες. Το γεγονός αυτό πρέπει να αποδοθεί στο συνδυασμό της ανατομικής διαμόρφωσης της κοτύλης στον τύπο I που συνήθως η κοτύλη είναι αβαθής και έχει ακανόνιστο ελλειψοειδές σχήμα με το ελλειπτικό σχήμα του κυπελίου. Σαν αποτέλεσμα η ενσφήνωση του κυπελίου που γίνεται στην περιφέρεια της κοτύλης ήταν πιο δύσκολη και επιτυγχάνονταν συνήθως με πιο κάθετη τοποθέτηση της. Στους ίδιους λόγους οφείλεται πιθανότατα και η συχνότερη χρήση βιδών σε αυτούς τους ασθενείς. Η καθετή τοποθέτηση της κοτύλης προδιαθέτει σύμφωνα με τη βιβλιογραφία σε συχνότερα εξαρθήματα και αυξημένη φθορά του πολυαιθυλενίου. Παρόλο που στους ασθενείς αυτούς αθροίζονται μαζί με τους παραπάνω και άλλοι προδιαθεσικοί παράγοντες εξαρθήματος και φθοράς όπως η μικρού διαμέτρου κεφαλή από CoCr και η διαταραχή της λειτουργίας των απαγωγών επί του παρόντος δεν ανιχνεύτηκε φθορά ούτε ήταν δυνατό να συσχετιστεί η εμφάνιση εξαρθήματος με την κλίση της κοτύλης.

- ΟΑΙ επί κατάγματος του Ισχίου

Η θέση της ολικής αρθροπλαστικής στην αντιμετώπιση των καταγμάτων του ισχίου αποτελεί ένα θέμα που εξακολουθεί να είναι ανοικτό προς συζήτηση. Σε ότι αφορά τα κατάγματα του αυχένα του μηριαίου καθολικά αποδεκτή ένδειξη ΟΑΙ αποτελεί η συνύπαρξη αρθρίτιδας οποιασδήποτε αιτιολογίας. Το υψηλό ποσοστό άσηπτης νέκρωσης και επανεπεμβάσεων μετά από οστεοσύνθεση και η χονδρόλυση μετά από ημι-ολική σε νέους ασθενείς έχει διευρύνει τις ενδείξεις της ΟΑΙ σ αυτούς τους ασθενείς. (*Bachiller FG et al 2002*). Αν και δεν υπάρχουν σαφείς προσδιορισμοί σε ότι αφορά το είδος του κατάγματος και την ηλικία του ασθενούς πολλοί υποστηρίζουν ότι η ΟΑΙ θα πρέπει να είναι η πρώτη θεραπευτική επιλογή σε νεώτερους δραστήριους ασθενείς με παρεκτοπισμένα κατάγματα του αυχένα. Ικανοποιητικά αποτελέσματα και επιβίωση συγκρίσιμη με το γενικό πληθυσμό έχουν δημοσιευτεί τα τελευταία χρόνια από πολλούς ερευνητές ενώ σύμφωνα με άλλους υπάρχει αυξημένο ποσοστό επιπλοκών με τα ποσοστά του εξαρθήματος να αγγίζουν το 10% και τα ποσοστά επανεπεμβάσεων το 40% σε

ορισμένες σειρές. (*Blomfeldt R et al 2005 & Rodríguez-Merchán EC et al 2002*). Η επιλογή ασθενών φαίνεται πως είναι ο σημαντικότερος παράγοντας που επηρεάζει το αποτέλεσμα καθώς πολλές σειρές περιλαμβάνουν ασθενείς μεγαλύτερης ηλικίας και με μεγάλο αριθμό συνοδών παθήσεων. Σε ότι αφορά τα διατροχαντήρια κατάγματα η επέμβαση είναι πολύ πιο δύσκολη τεχνικά και τα αποτελέσματα αμφίβολα. Η κυριότερη ένδειξη για ΟΑΙ σ αυτούς τους ασθενείς είναι η αποτυχία της οστεοσύνθεσης και τα παθολογικά κατάγματα.

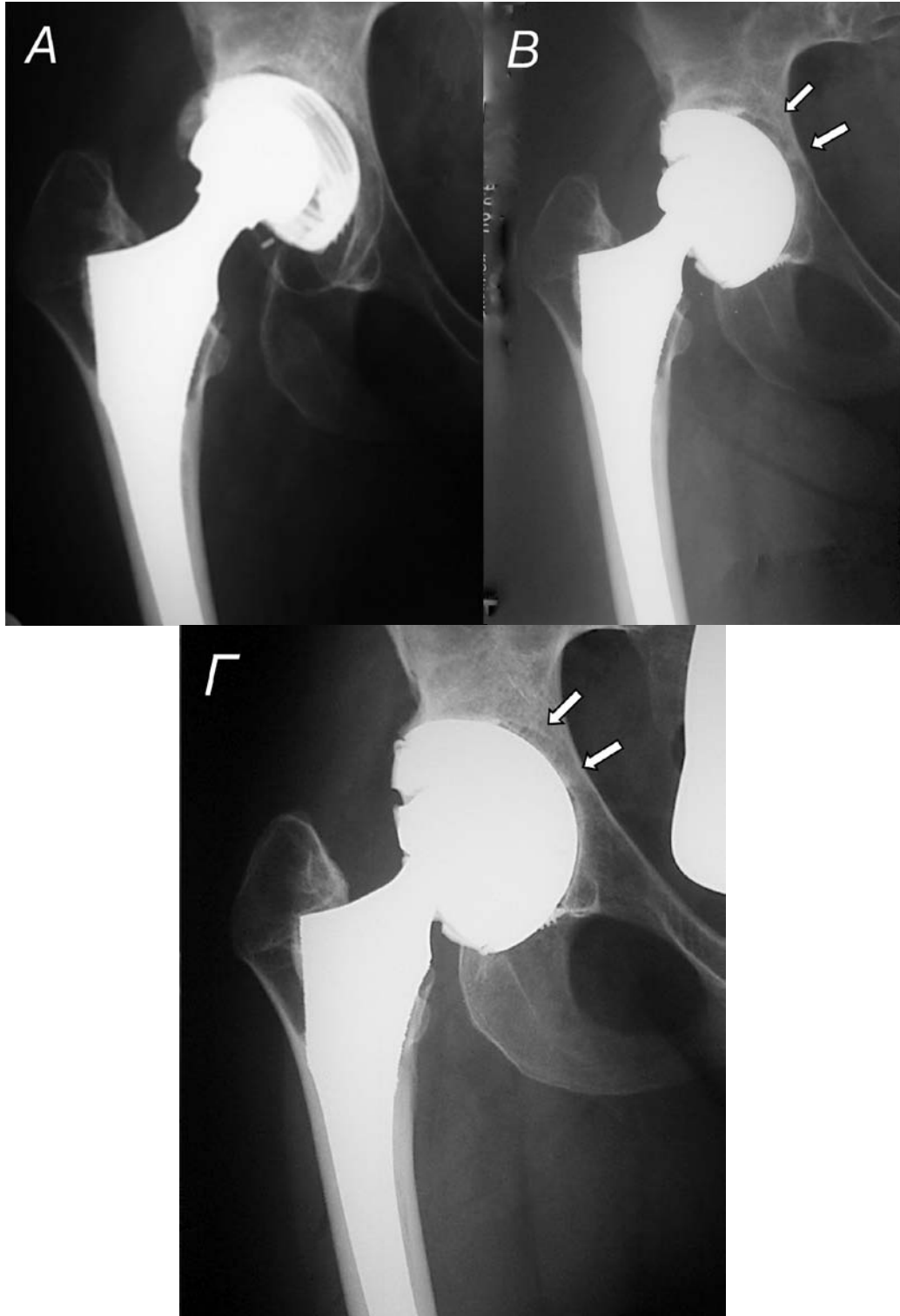


ΕΙΚΟΝΑ 85. Ασθενής με παρεκτοπισμένο υποκεφαλικό κατάγμα του ισχίου

Μια σειρά 22 ασθενών με κάταγμα του ισχίου περιλαμβάνονται σ αυτή τη μελέτη. Η επιλογή των ασθενών έχει γίνει με ιδιαίτερα αυστηρά κριτήρια και μεγάλη προσοχή. Περιλαμβάνει είτε πολύ νέους και δραστήριους ασθενείς με κάταγμα του αυχένα είτε αποτυχίες οστεοσύνθεσης. Σε ότι αφορά τα αποτελέσματα, κανένα κυπέλιο δεν αναθεωρήθηκε και κανένας ασθενής δεν χρειάστηκε να ξαναχειρουργηθεί ενώ δεν παρουσιάστηκαν ακτινοδιαυγαστικές ζώνες. Το ποσοστό των εξαρτημάτων ήταν ιδιαίτερα υψηλό της τάξης του 9% αλλά, αφορά δύο ασθενείς. Αν και ο σχετικά μικρός αριθμός ασθενών στην ομάδα αυτή δεν επιτρέπει την εξαγωγή ασφαλών συμπερασμάτων, τα αποτελέσματα αυτά παραπέμπουν σε ανάλογες δημοσιεύσεις που όπως ήδη αναφέρθηκε ανεβάζουν το ποσοστό εξαρτημάτων στο 10% στην συγκεκριμένη ομάδα. Οι λόγοι του αυξημένης συχνότητας των εξαρτημάτων σ αυτή την ομάδα δεν είναι διευκρινισμένοι και δεν είναι σαφές αν οφείλεται σε τεχνικές ιδιαιτερότητες ή στο προφίλ των ασθενών

- Αναθεώρηση κοτύλης με κυπέλιο TMT.

Οι επεμβάσεις αναθεώρησης των ολικών αρθροπλαστικών αποτελούν ένα ξεχωριστό κεφάλαιο της χειρουργικής των μεγάλων αρθρώσεων. Σαν αποτέλεσμα της μηχανικής αποτυχίας των ΟΑΙ και της εμφάνισης εκτεταμένης οστεόλυσης και απώλειας οστού, η ανακατασκευή της άρθρωσης συχνά απαιτεί ιδιαίτερες τεχνικές και ικανότητες. Σήμερα θεωρείται ότι η χρήση υλικών χωρίς τσιμέντο αποτελούν την καλύτερη δυνατή επιλογή για την αναθεώρηση ΟΑΙ. (Dorr et al, Gross et al) Σε ότι αφορά την αναθεώρηση της κοτύλης οι τεχνικές αποκατάστασης που προτείνονται εξαρτώνται από το είδος και την έκταση των ελλειμμάτων της κοτύλης όπως ταξινομήθηκαν από τον W Paprosky. Το TMT χρησιμοποιήθηκε από νωρίς στην αναθεώρηση των ΟΑΙ χάρη στα ιδιαίτερα χαρακτηριστικά του και την ταχεία οστική διείσδυση που υπόσχονταν τα πειραματικά δεδομένα. Μια σειρά από εργασίες έχουν δημοσιευτεί αναφέροντας πρώιμα και μεσοπρόθεσμα αποτελέσματα με τη χρήση ειδικών κυπελίων από TMT σε επεμβάσεις αποκατάστασης όπου τα μεγάλα οστικά κενά απαιτούν ιδιαίτερες τεχνικές. (Lewallen et al, Boscainos et al, Gross et al) Σε ασθενείς ωστόσο με ελλείμματα τύπου I κατά Paprosky, σε ασθενείς δηλαδή με ακέραιο το χείλος της κοτύλης η συνιστώμενη μέθοδος αποκατάστασης συνίσταται σε αντικατάσταση του κυπελίου από ένα ημισφαιρικό κυπέλιο με πορώδη επιφάνεια και την χρήση μοσχεύματος στην διεπιφάνεια. Η χρήση ελλειπτικών κυπελίων από TMT στις περιπτώσεις αυτές θεωρητικά προσέφερε το πλεονέκτημα της γρήγορης ενσωμάτωσης του κυπελίου. Οι Unger et al έχουν δημοσιεύσει αποτελέσματα με τη χρήση του κυπελίου από TMT σε 60 ασθενείς που υποβλήθηκαν σε αναθεώρηση κυπελίου με μέσο χρόνο παρακολούθησης τους 48 μήνες, με μια μόνο αναθεώρηση λόγω μηχανικής αποτυχίας. Χρησιμοποιήσαμε την κοτύλη από TMT σε 27 ασθενείς που υποβλήθηκαν σε αναθεώρηση και παρουσίαζαν ακέραιο χείλος της κοτύλης. Η ενσφήνωση του κυπελίου δεν παρουσίασε ιδιαίτερες δυσκολίες αν και χρησιμοποιήθηκαν βίδες πιο συχνά σε σύγκριση με το γενικό πληθυσμό (25,9% έναντι 7,4%). Μέχρι στιγμής, κανένα κυπέλιο δεν απέτυχε μηχανικά ούτε εμφανίστηκε μετανάστευση ή προοδευτικές ακτινοδιαγνωστικές ζώνες.



ΕΙΚΟΝΑ 86. *A: Αναθεώρηση κοτύλης λόγω εκτεταμένης φθοράς και οστεόλυσης. B: Ένα έτος μετεγχειρητικά, παρατηρείται μεγάλο κενό στη διεπιφάνεια. Γ: Το κενό έχει πληρωθεί στον ακτινολογικό έλεγχο κατά το τρίτο έτος*

- ΟΑΙ σε ασθενείς μικρότερους από 50 έτη

Η ολική αρθροπλαστική σε ασθενείς νεώτερους από 50 έτη κατά την επέμβαση αποτελούν μια ομάδα με ιδιαίτερα χαρακτηριστικά και διαφορετικά αποτελέσματα σε σχέση με το γενικό πληθυσμό. Οι ασθενείς αυτοί έχουν αυξημένο επίπεδο δραστηριότητας και αυξημένο προσδόκιμο επιβίωσης με συνέπεια να παρουσιάζουν συχνότερα εκτεταμένη φθορά του πολυαιθυλενίου και οστεόλυση. (*Schmalzried TP*) Σε αυτή την ομάδα των ασθενών ένα μεγάλο ποσοστό ασθενών επίσης οδηγείται σε ΟΑΙ συνεπεία ΟΝ ή ΣΕΙ ή συνεπεία καταγμάτων της κοτύλης ή της κεφαλής του μηριαίου. Τα αποτελέσματα των ΟΑΙ με τιμμένο σε αυτούς ασθενείς ήταν φτωχότερα από ότι σε ασθενείς μεγαλύτερης ηλικίας. (*Sarmiento et al*) Αυξημένο ποσοστό οστεόλυσης λόγω φθοράς και αποτυχίες του κυπελίου διαπιστώθηκαν επίσης με τις ΟΑΙ χωρίς τιμμένο με τα υλικά πρώτης γενιάς. (*Fye et al*). Μια σειρά από εναλλακτικές προτάσεις που περιλαμβάνουν ζεύγη τριβής με αυξημένη αντίσταση στη φθορά και επεμβάσεις που αποσκοπούν στην διατήρηση του οστικού υποβάθρου όπως η αρθροπλαστική επιφανείας έχουν προταθεί τα αποτελέσματα τους όμως δεν έχουν αξιολογηθεί επαρκώς. (*Beaule et al, Amstuz et al*) Τα αποτελέσματα με τη χρήση σύγχρονων προθέσεων είναι ενθαρρυντικά έχουν όμως σχετικά μικρό χρόνο παρακολούθησης καθώς οι περισσότερες αποτυχίες λόγω φθοράς εμφανίζονται μετά την πάροδο της δεκαετίας.

Στην παρούσα σειρά ένας μεγάλος αριθμός ασθενών (30,5%) υποβλήθηκε σε ΟΑΙ πριν τη συμπλήρωση των 50 ετών. Οι περισσότεροι από αυτούς έπασχαν από ΟΝ (43,5%) ή ΣΕΙ (34,3%). Δεν υπήρξαν αναθεωρήσεις λόγω άσηπτης χαλάρωσης και ακτινολογικές ενδείξεις οστεόλυσης. Με σημείο αποτυχίας την επανεπέμβαση για κάθε λόγο ωστόσο, οι ασθενείς της ομάδας παρουσίασαν ποσοστό επιβίωσης 93%. Αν και η διαφορά από το γενικό πληθυσμό δεν είναι στατιστικά σημαντική, η συχνότητα επανεπεμβάσεων είναι στατιστικά σημαντική σε σύγκριση με την ομάδα των ασθενών που είναι μεγαλύτεροι από 50 έτη ($p < .001$). Το εύρημα αυτό είναι συμβατό τόσο με τα βιβλιογραφικά δεδομένα που αφορούν την ομάδα αυτή όσο και τους ασθενείς με ΟΝ και ΣΕΙ που αποτελούν την πλειοψηφία, όσο και με το αυξημένο επίπεδο δραστηριότητας των ασθενών αυτών. Αν και ο χρόνος παρακολούθησης των

ασθενών αυτών είναι σχετικά βραχύς για την εξαγωγή ασφαλών συμπερασμάτων φαίνεται πως τα κυπέλια από TMT έχουν ικανοποιητική συμπεριφορά στην ομάδα των νέων ασθενών καθώς δεν καταγράφηκαν προς το παρόν προοδευτικές ακτινοδιαγνωστικές ζώνες ούτε και αξιόλογη φθορά του πολυαιθυλενίου.

Σε γενικές γραμμές με βάση την εμπειρία που αποκομίσαμε, η ΟΑΙ με τη χρήση κυπελίου από TMT και σταθερό, εμπакτωμένο πολυαιθυλένιο αποτελεί μια τεχνικά άρτια και επαναλήψιμη μέθοδο για την αντιμετώπιση της ΟΑ του ισχίου πρωτοπαθή και δευτεροπαθή. Σε σχέση με τα διαθέσιμα εμπορικά ημισφαιρικά κυπέλια με πορώδη επιφάνεια υπάρχουν σημαντικές διαφορές στην τεχνική εμφύτευσης που υπαγορεύονται από τα σχεδιαστικά χαρακτηριστικά και τις ιδιότητες του τανταλίου. Η ελλειπτική κοτύλη ενσφηνώνεται στην περιφέρεια και καθώς δεν είναι δυνατή η εκτίμηση της επαφής ή όχι του κυπελίου με το οστό στην περιοχή του θόλου εξαιτίας του σταθερού ένθετου είναι συχνή η ατελής εμβύθιση της και η μέγιστη επαφή οστού-υλικού στη διεπιφάνεια. Η περιφερική στήριξη επίσης σε συνδυασμό με το ογκώδες εργαλείο τοποθέτησης έχει την τάση να οδηγεί την τοποθέτηση του κυπελίου πιο εύκολα σε σχέση με τα συνηθισμένα κυπέλια σε πιο καθετή τοποθέτηση. Σε κάθε περίπτωση οι παραπάνω δυσκολίες μπορούν να ξεπεραστούν με την απόκτηση εμπειρίας και δεν συνιστούν πραγματικά προβλήματα για τον εξοικειωμένο χειρουργό. Επιφυλάξεις έχουν εκφραστεί επίσης για το σταθερό ένθετο σε σχέση με μελλοντικές επεμβάσεις αναθεώρησης του. Είναι σήμερα κοινή πρακτική η αντικατάσταση μόνο του κινητού ενθέτου σε περιπτώσεις φθοράς του ενώ το κέλυφος παραμένει σταθερό. (*Haft et al, 2005*). Αυτό δεν είναι δυνατό στην προκειμένη περίπτωση με το σταθερό ένθετο και δυνητικά σημαίνει αύξηση της βαρύτητας και της πολυπλοκότητας της αναθεώρησης σε περιπτώσεις φθοράς. Να σημειωθεί πάντως ότι προς το παρόν δεν έχουν αναφερθεί παρόμοιες περιπτώσεις στην διεθνή βιβλιογραφία και δεν υπάρχει εμπειρία εκτός από μεμονωμένες επεμβάσεις αναθεώρησης κυπελίων εξαιτίας κακής τοποθέτησης και αστάθειας. Είναι γεγονός ότι οι περιπτώσεις αυτές υπήρξαν ιδιαίτερα εργώδεις παρά την ανάπτυξη ειδικών εργαλείων, λόγω του ισχυρότατου δεσμού TMT και οστού στη διεπιφάνεια.

ΣΥΜΠΕΡΑΣΜΑΤΑ

- Η χρήση των κυπελίων από TMT με εμπακτωμένο σταθερό πολυαιθυλένιο αποδείχθηκε ασφαλής στη χρήση σε ασθενείς με πρωτοπαθή και δευτεροπαθή ΟΑ. Η επιβίωση των κυπελίων αυτών είναι συγκρίσιμη τουλάχιστον, με την επιβίωση των σύγχρονων ημισφαιρικών κυπελίων με κινητό ένθετο και ανάλογο χρόνο παρακολούθησης.
- Τα λειτουργικά αποτελέσματα και η συχνότητα των επιπλοκών που παρατηρήθηκαν είναι επίσης συγκρίσιμες με αυτές που έχουν αναφερθεί στη διεθνή βιβλιογραφία. Ιδιαίτερη μνεία πρέπει να γίνει στην πλήρη απουσία εν τω βάθει λοιμώξεων από την παρούσα σειρά.
- Τα ακτινολογικά ευρήματα κατά τη διάρκεια της παρακολούθησης επιβεβαιώνουν την ενσωμάτωση του κυπελίου και την οστική διείσδυση στη διεπιφάνεια του κυπελίου.
- Δεν παρατηρήθηκαν φαινόμενα που σχετίζονται με την εμφάνιση οστεόλυσης και μηχανικής χαλάρωσης στη διάρκεια της παρακολούθησης, δεν παρατηρήθηκαν δηλαδή προοδευτικές ακτινοδιαυγαστικές ζώνες στη διεπιφάνεια ή οστεολυτικές περιοχές δίκην μπαλονιού ούτε καταγράφηκε σημαντική φθορά του ενθέτου ακόμα και σε ασθενείς που ξεπερνούν τη δεκαετία παρακολούθησης.
- Εξαιτίας των σχεδιαστικών ιδιαιτεροτήτων του κυπελίου χρειάζεται εξοικείωση του χειρουργού για την τοποθέτηση του στον ιδανικό προσανατολισμό και χωρίς κενά στη διεπιφάνεια.
- Τα κενά στη διεπιφάνεια σύμφωνα με τα ευρήματα μας δεν πληρώνονται πάντα, σε αντίθεση με τα ως τώρα δημοσιευμένα στοιχεία, σε καμιά περίπτωση όμως δεν φαίνεται να επηρεάζουν την σταθερότητα και την μακροπρόθεσμη επιβίωση των κυπελίων.
- Σε αντίθεση με τις ημισφαιρικά κυπέλια από τιτάνιο στα οποία παρατηρείται οστεοπενία πίσω από το θόλο του κυπελίου, στα κυπέλια από TMT δεν παρατηρούνται ανάλογα φαινόμενα. Αντίθετα παρουσιάζεται αύξηση της δοκιδώσης και εμφάνιση πεπαχυσμένων δοκιδικών συστημάτων διατεταγμένων ακτινοειδώς πίσω από το θόλο. Η αιτία αυτής της παρατήρησης και η κλινική της σημασία είναι

αδιευκρίνιστες και θα πρέπει να αποτελέσουν αντικείμενο έρευνας στο άμεσο μέλλον.

- Τα αποτελέσματα της χρήσης του κυπελίου από TMT φαίνεται να είναι ανεξάρτητα από την υποκείμενη νόσο του ασθενούς κατά την επέμβαση. Η ανάλυση των αποτελεσμάτων μας σύμφωνα με την διάγνωση δεν αποκάλυψε διαφορές σε σχέση με την επιβίωση και τα λειτουργικά και ακτινολογικά αποτελέσματα στις επιμέρους ομάδες.
- Αν και η επιβίωση των κυπελίων από TMT δεν είναι στατιστικά πτωχότερη από το γενικό πληθυσμό σε νεώτερους ασθενείς, ούτε καταγράφηκαν αναθεωρήσεις λόγω χαλάρωσης στην ομάδα αυτή, η συχνότητα των επανεπεμβάσεων ήταν σημαντικά ψηλότερη σε σύγκριση με τους μεγαλύτερους ασθενείς.
- Το αυξημένο ποσοστό εξαρτημάτων στους ασθενείς με ON και κατάγματα σε σχέση με το γενικό πληθυσμό είναι ανάλογα με τα δημοσιευμένα αποτελέσματα και πρέπει να αποδοθούν στις ιδιαιτερότητες των ασθενών αυτών.
- Στους ασθενείς με ΣΕΙ χρησιμοποιήθηκαν μικρότερης διαμέτρου κοτύλες και παρατηρήθηκε η τάση για πιο καθετή τοποθέτηση τους. Οι ανατομικές ιδιομορφίες της κοτύλης σε ασθενείς με ΣΕΙ αποτελούν την αιτία αυτών των παρεκκλίσεων. Σε καμία περίπτωση δεν φαίνεται μέχρι τώρα να διαταράσσεται η επιβίωση των κυπελίων στους ασθενείς αυτούς.
- Η συμπεριφορά των κυπελίων από TMT σε περιπτώσεις αναθεώρησης ΟΑΙ υπήρξε απολύτως προβλέψιμη και συγκρίσιμη με τα αποτελέσματα του σε ασθενείς με πρωτογενή ΟΑΙ.

Τα εξαιρετικά λειτουργικά και κλινικά αποτελέσματα του κυπελίου από TMT επιβεβαιώνουν τα πειραματικά δεδομένα και τα θεωρητικά του πλεονεκτήματα σε ότι αφορά την ταχεία και σταθερή ενσωμάτωση και τη μείωση των φαινομένων φθοράς και οστεόλυσης. Αν και η παρούσα σειρά περιλαμβάνει ικανό αριθμό ασθενών που έχουν υπερβεί τα επτά έτη παρακολούθησης, επιφυλάξεις δημιουργεί το γεγονός ότι οι αποτυχίες λόγω άσηπτης χαλάρωσης και τα φαινόμενα φθοράς επιτείνονται στις περισσότερες

δημοσιευμένες σειρές ημισφαιρικών κυπελίων μετά την πάροδο της δεκαετίας. Συνεπώς η παρακολούθηση των ασθενών μας σε βάθος χρόνου και η συσσώρευση μακροπρόθεσμης εμπειρίας και από άλλα ερευνητικά κέντρα είναι απαραίτητη για την επιβεβαίωση των αποτελεσμάτων της παρούσας μελέτης. Περαιτέρω έρευνα χρειάζεται επίσης για την αποσαφήνιση του ρόλου της ελαστικότητας του κελύφους του κυπελίου στον ρυθμό φθοράς του ενθέτου και στα φαινόμενα οστικής ανακατασκευής πίσω από το κυπέλιο που όπως φαίνεται διαφέρουν σε σχέση με τα κυπέλια από τιτάνιο.

Abstract

Background.

Although Total Hip Replacement is a very successful operation in terms of pain relief and functional improvement, failures of the acetabular cup due to osteolysis are still the major concern regarding the survivorship of the THR especially in relatively young individuals. Wear particles, especially those derived from polyethylene may trigger osteolysis and subsequently lead to implant failure. To eliminate this problem a number of proposals have been tested experimentally and clinically such as the use of alternative bearing surfaces and improvement of the polyethylene resistance to wear. At the same time improvements of implant design and material may address the problem of osteolysis by eliminating the secondary sources of wear and preventing the entrance of particles at the bone-implant interface. The Monoblock Trabecular Metal cup (TMT cup) is such a design incorporating three distinctive innovative characteristics. The shell is made of a porous material with a structure and elasticity that resembles those of cancellous bone, it is elliptical instead of hemispherical and the poly-liner is compression molded to the shell and hence non-modular. From a theoretical and experimental point of view such a combination should reduce failure rates due to complete and rapid bone ingrowth and elimination of backside wear and ballooning.

Aim

This study was designed as a prospective cohort study in order to verify these potential advantages of the TMT cup in clinical praxis.

More specifically we investigated

1. the overall survivorship of TMT cups in primary & revision THR
2. Survivorship of the cup as per diagnosis and patients age
3. the radiologic results of these THRs, i.e radiologic loosening, migration, incidence of progressive radiolucent lines and osteolysis
4. the incidence and the fate of polar gaps on the bone-implant interface and the potential influence on the survivorship
5. the functional outcome
6. the rate and the severity of complications and whether or not there were implant-related complications

Materials-Methods

From 1997 to 2007 we implanted 613 consecutive TMT cups in 544 patients, 160 in males and 373 in females with an average age of 56,8 years. Patients who had less than 12 months of follow up and those who had died or lost were excluded from this study. 533 hips were available for the final follow-up at an average of 48,6 months and there were included to this study.

All patients had had radiographic and clinical follow-up at six weeks, one year and yearly ever after. Radiographic exam included standardized AP of the pelvis and lateral of the affected hip and patients evaluated clinically with Harris Hip Score and Oxford Score.

Results

There were no revisions due to aseptic loosening at these series up to now; neither have we detected radiographically loose components, migration or progressive radiolucent lines. Three cups were revised due to mal position and instability and one more hip had a femoral stem revision due to fracture of the lesser trochanter. Four dislocated hips underwent open reduction, one patient with SLE had a surgical debridement and another one required surgical excision of ectopic ossification.

In 80 patients polar gaps were detected in the baseline x-rays and 33 more had untreated OA cysts in the interface . Only 35% of these gaps and 6,19% of the cysts were filled-in completely by the end of the follow up period. We were unable to correlate the existence and the fate of the gaps and cysts with the survivorship, radiologic outcome and/or complication rate and functional outcome of these patients.

We detected no excessive wear of the liner and stable non-progressive radiolucencies in only 8 patients, a stable osteolytic lesion of the pelvis in one and another one in the trochanteric region of second patient.

Functional results were excellent both with objective and subjective criteria. The average HHS improved from 48 pre-operatively to 97 three post operatively and the OHS decreased from 47 to 16.5 respectively. Both Scores remained essentially unchanged from the third year onwards.

There were 16 dislocations in this group (3%) . Three required revision of the cup, four open reduction and the remaining nine were reduced by closed means. The incidence of dislocation was significantly higher in the ON population (5,6%) and the fracture cases (9%). One patient developed a Brooker IV ectopic ossification that required excision and in 17 a fracture of the femur occurred during canal preparation. Two patients developed non-fatal PE. There were no other significant complications.

We were unable to detect any differences in terms of survivorship and radiologic results comparing five different groups, as per diagnosis, namely patients suffering from OA, ON, DDH, fracture of the neck of femur and patients that underwent revision. Cup size was smaller in DDH patients and inclination of the cup higher reflecting the anatomical irregularities of the dysplastic hip.

Patients who underwent THR before the age of fifty had a significantly higher re-operation rate comparing to the group of the older patients.

Conclusions

TMT cup had excellent clinical and radiologic middle-term results comparable if not superior with Ti hemispherical cups at the same time interval. Our own results as well as results by other groups confirm, up to now, the theoretical and experimental data of this design.

Furthermore the TMT cup had excellent results in high demand patients such as the ON, DDH and revision patients. Even in very young patients with follow-up As long as 12 years we failed to detect poly-wear and osteolysis. Clearly further investigations and longer follow-up are required for this interesting innovative implant.

ΒΙΒΛΙΟΓΡΑΦΙΑ

1. ADAM A, SPENCE AJ. Intertrochanteric osteotomy for osteoarthritis of the hip; a review of fifty-eight operations. *J Bone Joint Surg Br.* 1958;40-B(2):219-26.
2. Adler E, Stuchin SA, Kummer FJ. Stability of press-fit acetabular cups. *J Arthroplasty.* 1992;7:295-301.
3. Alfonso DT, Toussaint RJ, Alfonso BD, Strauss EJ, Steiger DT, Di Cesare PE. Nonsurgical complications after total hip and knee arthroplasty. *Am J Orthop.* 2006 Nov;35(11):503-10.
4. Amirouche F, Romero F, Gonzalez M, Aram L. Study of micromotion in modular acetabular components during gait and subluxation: a finite element investigation. *J Biomech Eng.* 2008 Apr;130(2):
5. Amstutz HC, Campbell P, Le Duff MJ. Metal-on-metal hip resurfacing: what have we learned? *Instr Course Lect.* 2007;56:149-61.
6. Amstutz HC, Kabo JM, Kim WC, Jao J: Risk factors for femoral head resurfacing .p.203 In Fitzgerald R(ed) *Non-cemented total hip arthroplasty.* Raven press, NY 1988.
7. Amstutz HC, Le Duff MJ, Beaulé PE. Prevention and treatment of dislocation after total hip replacement using large diameter balls. *Clin Orthop Relat Res.* 2004 Dec;(429):108-16.
8. Andreu Martínez FJ, Martínez Mateu JM, Tormo Ferrero V. The role of radiotherapy for prevention of heterotopic ossification after major hip surgery. *Clin Transl Oncol.* 2007 Jan;9(1):28-31.
9. Archibeck MJ, Berger RA, Jacobs JJ, Quigley LR, Gitelis S, Rosenberg AG, Galante JO. Second-generation cementless total hip arthroplasty. Eight to eleven-year results. *J Bone Joint Surg Am.* 2001 Nov;83-A(11):1666-73.
10. ASTM. Standard specifications for unalloyed tantalum for surgical implant applications. (ASTM F 560-98). In: *Annual Book of ASTM Standards,* ASTM, Philadelphia , 1998:13.01:63-65
11. AUFRANC OE. Constructive hip surgery with the vitallium mold; a report on 1,000 cases of arthroplasty of the hip over a fifteen-year period.*J Bone Joint Surg Am.* 1957 Apr;39-A(2):237-4
12. Babis GC, Soucacos PN.Effectiveness of total hip arthroplasty in the management of hip osteonecrosis. *Orthop Clin North Am.* 2004 Jul;35(3):359-64,
13. Bachiller FG, Caballer AP, Portal LF. Avascular necrosis of the femoral head after femoral neck fracture. *Clin Orthop Relat Res.* 2002 Jun;(399):87-109. Review.
14. Bahrs C, Schnabel M, Frank T, Zapf C, Mutters R, von Garrel T.Lavage of contaminated surfaces: an in vitro evaluation of the effectiveness of different systems. *J Surg Res.* 2003 Jun 1;112(1):26-30.
15. Balboni TA, Gobezie R, Mamon HJ.Heterotopic ossification: Pathophysiology, clinical features, and the role of radiotherapy for prophylaxis. *Int J Radiat Oncol Biol Phys.* 2006 Aug 1;65(5):1289-99. Review.
16. Ballard WT, Callaghan JJ, Sullivan PM: The results of improved cementing techniques for total hip arthroplasty in patients less than fifty years old: A ten years follow up study. *JBJS 76A:* 959-964, 1994
17. Barberan J, Aguilar L, Carroquino G, Gimenez MJ, Sanchez B, Martinez D, Prieto J Conservative treatment of staphylococcal prosthetic joint infections in elderly patients.*Am J Med.* 2006 Nov;119(11):993.e7-10.
18. Bargiotas K, MalizosK,KarachaliosT, Hantes M, Varitimidis SE: Total hip arthroplasty using Trabecular Metal acetabular component: Middle term results. *Proceedings: 72nd Annual Meeting. Rosemont, IL: American Academy of Orthopaedic Surgeons, 2005, vol 6, pp 368-369*
19. Barrack RL, Burak C, Skinner HB. Concerns about ceramics in THA. *Clin Orthop Relat Res.* 2004 Dec;(429):73-9.
20. Barrack RL, Butler RA. Avoidance and management of neurovascular injuries in total hip arthroplasty. *Instr Course Lect.* 2003;52:267-74. Review
21. Barrack RL, Harris WH The value of aspiration of the hip joint before revision total hip arthroplasty.*J Bone Joint Surg Am.* 1993 Jan;75(1):66-76.

22. Barrack RL, Mulroy RD, Harris WH: Improved cementing techniques and femoral component loosening in young patients with hip arthroplasty: A 12-years radiographic review. *JBJS* 74B:385-389, 1992
23. Barrack RL. Concerns with cementless modular acetabular components. *Orthopedics*. 1996 Sep;19(9):741-3
24. Barrack RL. Preoperative planning for revision total hip arthroplasty. *Clin Orthop Relat Res*. 2004 Mar;(420):32-8.
25. Bauer R, Kerschbaumer F, Poisel S, Oberthaler W. The transgluteal approach to the hip joint. *Arch Orthop Trauma Surg*. 1979 Oct;95(1-2):47-9.
26. Bauer TW, Geesink RGT, Zimmerman R, McMahon JT: Hydroxyapatite coated femoral stems: histologic analysis of components retrieved at autopsy
27. Bauer TW, Stulberg BN, Ming J et al: Uncemented acetabular components: histologic analysis of retrieved hydroxyapatite coated and porous implants. *J Arthroplasty* 8:167, 1993
28. Beaule PE, Amstutz HC: Management of figat stage III and IV osteonecrosis of the hip. *J Am Acad Orthop Surg* 2004;12:96-105,
29. Beaule PE, Dorey FJ, LeDuff M, Gruen T, Amstutz HC. Risk factors affecting outcome of metal-on-metal surface arthroplasty of the hip. *Clin Orthop Relat Res*. 2004 Jan;(418):87-93.
30. Beaule PE, Ebramzadeh E, LeDuff M, Prasad R, Amstutz HC. Cementing a liner into a stable cementless acetabular shell: the double-socket technique. *J Bone Joint Surg Am*. 2004 May;86-A(5):929-34.
31. Beaule PE, Matta JM, Mast JW Hip arthrodesis: current indications and techniques. *J Am Acad Orthop Surg*. 2002 Jul-Aug;10(4):249-58.
32. Beaule PE, Schmalzried TP, Campbell P, Dorey F, Amstutz HC. Duration of symptoms and outcome of hemiresurfacing for hip osteonecrosis. *Clin Orthop Relat Res*.; 2001: 385:104-17. April
33. Beksaç B, González Della Valle A, Salvati EA. Thromboembolic disease after total hip arthroplasty: who is at risk? *Clin Orthop Relat Res*. 2006 Dec;453:211-24. Review
34. Berend ME, Bertrand T. Intraoperative fractures: rising problems. *Orthopedics*. 2007 Sep;30(9):750-1. Review
35. Bermudez MD, Carrion FJ, Martinez-Nicolas G, Lopez R, Wood RJK, Neville A: Erosion-corrosion of stainlesssteels, titanium, tantalum and zirconium. *Wear* 2005;258:693-700
36. Berry DJ, Lewallen DG, Hanssen AD, Cabanela ME. Pelvic discontinuity in revision total hip arthroplasty. *J Bone Joint Surg Am*. 1999 Dec;81(12):1692-702..
37. Berry DJ, Muller ME: Revision arthroplasty using an anti-protrusion cage for massive acetabular bone deficiency. *J Bone Joint Surg* 74B:711-715, 1992
38. Berry DJ, Sutherland CJ, Trousdale RT, et al: Bilobed oblong porous coated acetabular components in revision total hip arthroplasty. *Clin Orthop* 371:154-160, 2000
39. Bhandari M, Adili A, Schemitsch EH. The efficacy of low-pressure lavage with different irrigating solutions to remove adherent bacteria from bone. *J Bone Joint Surg Am*. 2001 Mar;83-A(3):412-9.
40. Biedermann R, Tonin A, Krismer M, Rachbauer F, Eibl G, Stöckl B. Reducing the risk of dislocation after total hip arthroplasty: the effect of orientation of the acetabular component. *J Bone Joint Surg Br*. 2005 Jun;87(6):762-9. Review
41. Bloebaum RD, Merrell M, Gustke K, et al: Retrieval analysis of a hydroxyapatite-coated prosthesis. *Clin Orthop* 267:97, 1991
42. Bloebaum RD, Beeks D, Dorr LD, Savory CG, DuPont JA, Hofmann AA. Complications with hydroxyapatite particulate separation in total hip arthroplasty. *Clin Orthop Relat Res*. 1994 Jan;(298):19-26.
43. Bloebaum RD, Rubman MH, Hofmann AA: Bone ingrowth into porous coated tibial component implanted with autograft bone chips; analysis of ten consecutively retrieved implants. *J Arthroplasty* 7:483, 1992
44. Blom AW, Taylor AH, Pattison G, Whitehouse S, Bannister GC. Infection after total hip arthroplasty. The Avon experience. *J Bone Joint Surg Br*. 2003 Sep;85(7):956-9.
45. Blomfeldt R, Törnkvist H, Ponzer S, Söderqvist A, Tidermark J. Comparison of internal fixation with total hip replacement for displaced femoral neck fractures.

- Randomized, controlled trial performed at four years. *J Bone Joint Surg Am.* 2005 Aug;87(8):1680-8.
46. Board TN, Karva A, Board RE, Gambhir AK, Porter ML. The prophylaxis and treatment of heterotopic ossification following lower limb arthroplasty. *J Bone Joint Surg Br.* 2007 Apr;89(4):434-40. Review.
 47. Bobyn JD, Pilliar RM, Cameron HU, Weatherly GC. The optimum pore size for the fixation of porous-surfaced metal implants by the ingrowth of bone. *Clin Orthop Relat Res.* 1980 Jul-Aug;(150):263-70.
 48. Bobyn JD, Pilliar RM, Cameron HU, Weatherly GC: Osteogenic phenomena across endosteal bone implant spaces with porous-surfaced intramedullary implants. *Acta Orthop Scand* 52:145, 1981
 49. Bobyn JD, Stackpool GJ, Hacking A, Tanzer M, Krygier JJ Characteristics of bone ingrowth and interface mechanics of a new porous tantalum biomaterial. *J. Bone and Joint Surg. Br.* 1999;81: 907-914
 50. Bobyn JD, Toh KK, Hacking A, Eng M, Tanzer M, Krygier JJ. Tissue response to porous tantalum acetabular cups. A canine model. *J Arthroplasty.* 1999;14:347-353.
 51. Bobyn JD, Tanzer M, Miller JE: *Fundamental Principles of biologic Fixation: Reconstructive surgery of the Joints*, Editor BF Morrey, Churchill Livingstone chapter 9 pp 75-94, 1999
 52. Bohm P, Bosche R. Survival analysis of the Harris-Galante I acetabular cup. *J Bone Joint Surg Br.* 1998;80:396-403.
 53. Bojescul JA, Xenos JS, Callaghan JJ, Savory CG. Results of porous-coated anatomic total hip arthroplasty without cement at fifteen years: a concise follow-up of a previous report. *J Bone Joint Surg Am.* 2003 Jun;85-A(6):1079-83.
 54. Bono JV, Sanford L, Toussaint JT. Severe polyethylene wear in total hip arthroplasty. Observations from retrieved AML PLUS hip implants with an ACS polyethylene liner. *J Arthroplasty.* 1994;9:119-125.
 55. Bori G, Soriano A, Garcia S, Mallofre C, Riba J, Mensa J. Usefulness of histological analysis for predicting the presence of microorganisms at the time of reimplantation after hip resection arthroplasty for the treatment of infection. *J Bone Joint Surg Am.* 2007 Jun;89(6):1232-7.
 56. Boscainos PJ, Kellett CF, Maury AC, Backstein D, Gross AE. Management of periacetabular bone loss in revision hip arthroplasty. *Clin Orthop Relat Res.* 2007 Dec;465:159-65.
 57. Brady OH, Marsi BA, Garbutz DS, Duncan CP. Use of reconstruction rings for the management of acetabular bone loss during revision hip surgery. *J AAOS*;7:1, 1999
 58. Bragdon CR, Jasty M, Lowenstein JD, Burke DW: The histology of bone ingrowth at the implant/bone interface under known amount of micromotion. *Trans Orthop Res Soc* 18:468, 1993
 59. Brandt, K. D., Smith, G. N. Jr & Simon, L. S. Intraarticular injection of hyaluronan as treatment for knee osteoarthritis: what is the evidence? *Arthritis Rheum.* 43, 1192-1203 (2000).
 60. Brinker MR, Rosenberg AG, Kull L, Galante JO. Primary total hip arthroplasty using noncemented porous-coated femoral components in patients with osteonecrosis of the femoral head. *J Arthroplasty.* 1994;9:457-68
 61. Buchholz HW, Elson RA, Engelbrecht E, Lodenkamper H, Rottger J, Siegel A. Management of deep infection of total hip replacement. *J Bone Joint Surg Br.* 1981;63-B(3):342-53
 62. Burke GL The corrosion of metals in tissues and an introduction to tantalum *Can Med Assoc J* 43:125-128, 1940
 63. Callaghan JJ, Albright JC, Goetz DD, Olejniczak JP, Johnston RC. Charnley total hip arthroplasty with cement. Minimum twenty-five-year follow-up. *J Bone Joint Surg Am.*;82:487, 2000.
 64. Callaghan JJ, Kim YS, Brown TD, Pedersen DR, Johnston RC. Concerns and improvements with cementless metal-backed acetabular components. *Clin Orthop Relat Res.* 1995 Feb;(311):76-84.

65. Callaghan JJ, Parvizi J, Novak CC, Bremner B, Shrader W, Lewallen DG, Johnston RC, Goetz DD. A constrained liner cemented into a secure cementless acetabular shell. *J Bone Joint Surg Am.* 2004 Oct;86-A(10):2206-11.
66. Callaghan JJ, Rosener AG, Rubash HE *THE ADULT HIP*, Lippincott, Williams & Wilkins Philadelphia 2007
67. Campbell P, Shen FW, McKellop H. Biologic and tribologic considerations of alternative bearing surfaces. *Clin Orthop Relat Res.* 2004 Jan;(418):98-11
68. Capello WN, D'Antonio JA, Manley MT, Feinberg JR. Hydroxyapatite in total hip arthroplasty. Clinical results and critical issues. *Clin Orthop Relat Res.* 1998 Oct;(355):200-11.
69. Carney HM An experimental study with tantalum. *Proc soc Exp Biol Med* 51:147-148, 1942
70. Chard, J & Dieppe, P. Glucosamine for osteoarthritis: magic, hype, or confusion? It's probably safe — but there's no good evidence that it works. *BMJ* 322, 1439–1440 (2001).
71. Charnley J The long-term results of low-friction arthroplasty of the hip performed as a primary intervention. 1970. *Clin Orthop Relat Res.* 2005 Jan;(430):3-11;
72. CHARNLEY J. Anchorage of the femoral head prosthesis to the shaft of the femur. *J Bone Joint Surg Br.* 1960 Feb;42-B:28-30.
73. Charnley J. Postoperative infection after total hip replacement with special reference to air contamination in the operating room. *Clin Orthop Relat Res.* 1972 Sep;87:167-87.
74. Charnley J. Total hip replacement by low-friction arthroplasty. *Clin Orthop Relat Res.* 1970 Sep-Oct;72:7-21.
75. Chen CJ, Xenos JS, McAuley JP, Young A, Engh CA Sr. Second-generation porous-coated cementless total hip arthroplasties have high survival. *Clin Orthop Relat Res.* 2006 Oct;451:121-7.
76. Chen WM, Engh CH, Hopper RH, et al: Acetabular revision with use of a bilobed component inserted without cement in patients who have acetabular bone-stock deficiency. *J Bone Joint Surg* 82A:197-206, 2000
77. Chiu KH, Shen WY, Ko CK, Chan KM. Osteonecrosis of the femoral head treated with cementless total hip arthroplasty. A comparison with other diagnoses. *J Arthroplasty.* 1997;12:683–8
78. Christie MJ: Clinical applications of Trabecular Metal. *Am J Orthop* 2002; 31:219-220.
79. Clarke IC, Donaldson T, Bowsher JG, Nasser S, Takahashi T. Current concepts of metal-on-metal hip resurfacing. *Orthop Clin North Am.* 2005 Apr;36(2):143-62,
80. Claus AM, Engh CA Jr, Sychterz CJ, Xenos JS, Orishimo KF, Engh CA Sr. Radiographic definition of pelvic osteolysis following total hip arthroplasty. *J Bone Joint Surg Am.* 2003 Aug;85-A(8):1519-26.
81. Cobb AG, Schmalzreid TP. The clinical significance of metal ion release from cobalt-chromium metal-on-metal hip joint arthroplasty. *Proc Inst Mech Eng [H].* 2006 Feb;220(2):385-98.
82. Cobb TK, Morrey BF, Ilstrup DM. The elevated-rim acetabular liner in total hip arthroplasty: relationship to postoperative dislocation. *J Bone Joint Surg Am.* 1996 Jan;78(1):80-6.
83. Cohen R: A porous tantalum trabecular metal: Basic science. *Am J Orthop* 2002;31:216-21
84. Conduah A, Lieberman JR. Venous thromboembolic prophylaxis after elective total hip arthroplasty. *Clin Orthop Relat Res.* 2005 Dec;441:274-84.
85. Cooper RA, McAllister CM, Borden LS, Bauer TW. Polyethylene debris-induced osteolysis and loosening in uncemented total hip arthroplasty. A cause of late failure. *J Arthroplasty.* 1992 Sep;7(3):285-90
86. Coventry MB Treatment of infections occurring in total hip surgery. *Orthop Clin North Am.* 1975 Oct;6(4):991-1003.
87. Crowe JF, Mani VJ, Ranawat CS: Total hip replacement in congenital dislocation and dysplasia of the hip. *J Bone Joint Surg Am* 1979;61:15–23.

88. Crowther JD, Lachiewicz PF. Survival and polyethylene wear of porous-coated acetabular components in patients less than fifty years old: results at nine to fourteen years. *J Bone Joint Surg Am.* 2002 May;84-A(5):729-35.
89. Cuckler JM. The rationale for metal-on-metal total hip arthroplasty. *Clin Orthop Relat Res.* 2005 Dec;441:132-6.
90. D'Antonio J, Capello WN, Jaffe WL: Hydroxyapatite coated hip implants: multicenter three years clinical and roengenographic results. *Clin Orthop* 285:102, 1992
91. Daly, P. J., and Morrey, B. F.: Operative correction of an unstable total hip arthroplasty. *J. Bone and Joint Surg.*, 74-A: 1334-1343, Oct. 1992
92. D'Antonio JA, Capello WN, Manley MT, Feinberg J. Hydroxyapatite coated implants. Total hip arthroplasty in the young patient and patients with avascular necrosis. *Clin Orthop.* 1997;344:124-38.
93. Davey JR, Harrow WH: loosening of cobalt-chrome beads from a porous-coated acetabular component. A report of ten cases. *Clin Orthop* 231:97, 1988
94. Dawson J, Fitzpatrick R, Carr A, Murray D. Questionnaire on the perceptions of patients about total hip replacement. *J Bone Joint Surg Br.* 1996;78:185-190.
95. Day, R. et al. A randomized trial of the efficacy and tolerability of the COX-2 inhibitor rofecoxib vs ibuprofen in patients with osteoarthritis. *Rofecoxib/Ibuprofen Comparator Study Group. Arch. Intern. Med.* 160,1781-1787 (2000)
96. Dearborn JT, Harris WH: High placement of an acetabular component inserted without cement in a revision total hip arthroplasty: Results after a mean of ten years. *J Bone Joint Surg* 81A:469-480, 1999
97. DeBoer DK, Christie MJ, Brinson MF, Morrison JC. Revision total hip arthroplasty for pelvic discontinuity. *J Bone Joint Surg Am.* 2007;89:835-40.
98. Del Schutte H Jr, Lipman AJ, Bannar SM, Livermore JT, Ilstrup D, Morrey BF. Effects of acetabular abduction on cup wear rates in total hip arthroplasty. *J Arthroplasty.* 1998 Sep;13(6):621-6.
99. DeLee J, Ferrari A, Charnley J. Ectopic bone formation following low friction arthroplasty of the hip. *Clin Orthop Relat Res.* 1976 Nov-Dec;(121):53-9.
100. DeLee JG, Charnley J. Radiological demarcation of cemented sockets in total hip replacement. *Clin Orthop Relat Res.* 1976;121:20-32.
101. Della Valle AG, Padgett DE, Salvati EA. Preoperative planning for primary total hip arthroplasty. *J Am Acad Orthop Surg.* 2005 Nov;13(7):455-62
102. Della Valle CJ, Berger RA, Shott S, Rosenberg AG, Jacobs JJ, Quigley L, Galante JO. Primary total hip arthroplasty with a porous-coated acetabular component. A concise follow-up of a previous report. *J Bone Joint Surg Am.* 2004 Jun;86-A(6):1217-22.
103. Dezateaux C, Rosendahl K. Developmental dysplasia of the hip. *Lancet.* 2007 May 5;369(9572):1541-52. Review.
104. Digas G, Kärrholm J, Thanner J, Herberts P. 5-year experience of highly cross-linked polyethylene in cemented and uncemented sockets: two randomized studies using radiostereometric analysis. *Acta Orthop.* 2007 Dec;78(6):746-54.
105. Digas G, Kärrholm J, Thanner J, Malchau H, Herberts P. The Otto Aufranc Award. Highly cross-linked polyethylene in total hip arthroplasty: randomized evaluation of penetration rate in cemented and uncemented sockets using radiostereometric analysis. *Clin Orthop Relat Res.* 2004 Dec;(429):6-16. Review
106. Dorr LD, Wan Z, Cohen J. Hemispheric titanium porous coated acetabular component without screw fixation. *Clin Orthop Relat Res.* 1998 Jun;(351):158-68.
107. Dorr LD, Wan Z. Ten years of experience with porous acetabular components for revision surgery. *Clin Orthop Relat Res.* 1995 Oct;(319):191-200.
108. Duffy GP, Prpa B, Rowland CM, Berry DJ. Primary uncemented Harris-Galante acetabular components in patients 50 years old or younger: results at 10 to 12 years. *Clin Orthop Relat Res.* 2004 ;427:157-161.
109. Dumbleton JH, Manley MT. Metal-on-Metal total hip replacement: what does the literature say? *J Arthroplasty.* 2005 Feb;20(2):174-88.
110. Edwards PS, Lipp A, Holmes A. Preoperative skin antiseptics for preventing surgical wound infections after clean surgery. *Cochrane Database Syst Rev.* 2004;(3):CD003949
111. Eftekhari NS. *Total Hip Arthroplasty.* St Louis: Mosby; 1993:128-129, 293-294.

112. Engesaeter LB, Furnes O, Havelin LI. Developmental dysplasia of the hip--good results of later total hip arthroplasty: 7135 primary total hip arthroplasties after developmental dysplasia of the hip compared with 59774 total hip arthroplasties in idiopathic coxarthrosis followed for 0 to 15 years in the Norwegian Arthroplasty Register. *J Arthroplasty*. 2008 Feb;23(2):235-40.
113. Engh CA Jr, Culpepper WJ 2nd, Engh CA. Long-term results of use of the anatomic medullary locking prosthesis in total hip arthroplasty. *J Bone Joint Surg Am*. 1997 Feb;79(2):177-84.
114. Engh CA Jr, Sychterz CJ, Young AM, Pollock DC, Toomey SD, Engh CA Sr. Interobserver and intraobserver variability in radiographic assessment of osteolysis. *J Arthroplasty*. 2002 Sep;17(6):752-9.
115. Engh CA, Bobyn JD, Glassman AH. Porous coated hip replacement: the factors governing bone ingrowth, stress shielding and clinical results. *J Bone Joint Surg Br*. 1987;69:45.
116. Engh CA, Hooten JP, Zettl-Schaffer KF et al: Evaluation of bone ingrowth in proximally and extensively porous-coated anatomic medullary locking prosthesis retrieved at autopsy. *JBJS 77A*:903 1995
117. Engh CA, Hopper RH Jr, Engh CA Jr. Long-term porous-coated cup survivorship using spikes, screws, and press-fitting for initial fixation. *J Arthroplasty*. 2004 Oct;19(7 Suppl 2):54-60.
118. Engh CA, Zettl-Schaffer KF, Kukita Y, Sweet D, Jasty M, Bragdon C. Histological and radiographic assessment of well functioning porous-coated acetabular components. A human postmortem retrieval study. *J Bone Joint Surg Am*. 1993 Jun;75(6):814-24.
119. Engh CA, Zettl-Schaffer KF, Kukita Y, Sweet D, Jasty M, Bragdon C. Histological and radiographic assessment of well functioning porous-coated acetabular components. A human postmortem retrieval study. *J Bone Joint Surg Am*. 1993 Jun;75(6):814-24.
120. Engh CCA, Hooten JP Jr, Zettl-Schaffer KF: Porous-coated total hip replacement *Clin Orthop* 298:89-96, 1994
121. Escobar A, Quintana JM, Bilbao A, Azkárate J, Güenaga JI. Validation of the Spanish version of the WOMAC questionnaire for patients with hip or knee osteoarthritis. Western Ontario and McMaster Universities Osteoarthritis Index. *Clin Rheumatol*. 2002 Nov;21(6):466-71.
122. Evans BG, Cuckler JM. Evaluation of the painful total hip arthroplasty. *Orthop Clin North Am*. 1992 Apr;23(2):303-11.
123. Fehring TK, Calton TF, Griffin WL. Cementless fixation in 2-stage reimplantation for periprosthetic sepsis. *J Arthroplasty*. 1999 Feb;14(2):175-81.
124. Fehring TK, Smith SE, Braun ER, Mobley C, Wang PL, Griffin WL. Motion at the modular acetabular shell and liner interface. *Clin Orthop Relat Res*. 1999;367:306-314.
125. Fijn R, Koorevaar RT, Brouwers JR. Prevention of heterotopic ossification after total hip replacement with NSAIDs. *Pharm World Sci*. 2003 Aug;25(4):138-45
126. Fitzgerald RH Jr. Antimicrobial therapy for the musculoskeletal system. *Instr Course Lect*. 1982;31:1-9. No abstract available.
127. Fitzgerald RH Jr. Infected Total Hip Arthroplasty: Diagnosis and Treatment. *J Am Acad Orthop Surg*. 1995 Oct;3(5):249-262.
128. Freedman KB, Brookenthal KR, Fitzgerald RH Jr, Williams S, Lonner JH. A meta-analysis of thromboembolic prophylaxis following elective total hip arthroplasty. *J Bone Joint Surg Am*. 2000 Jul;82-A(7):929-38.
129. Fye MA, Huo MH, Zatorski LE, Keggi KJ. Total hip arthroplasty performed without cement in patients with femoral head osteonecrosis who are less than 50 years old. *J Arthroplasty*. 1998;13:876-81.
130. Gaffey JL, Callaghan JJ, Pedersen DR, Goetz DD, Sullivan PM, Johnston RC. Cementless acetabular fixation at fifteen years. A comparison with the same surgeon's results following acetabular fixation with cement. *J Bone Joint Surg Am*. 2004 Feb;86-A(2):257-61.
131. Galante J, Rostoker W, Lueck R, Ray RD. Sintered fiber metal composites as a basis for attachment of implants to bone. *J Bone Joint Surg Am*. 1971;53:101-114.

132. Galante JO. *New developments in hip arthroplasty. Overview of current attempts to eliminate methylmethacrylate.Hip.* 1983;:181-9.
133. Galante JO: *Cementless acetabular fixation. Proceedings of the international society for technology in Arthroplasty, Chicago 1999*
134. Garbuz D, Morsi E, Gross AE: *Revision of the acetabular component of a total hip arthroplasty with a massive structural allograft. J Bone Joint Surg* 78A:693-697, 1996
135. Garcia-Cimbrelo E, Munuera L. *Early and late loosening of the acetabular cup after low-friction arthroplasty. J Bone Joint Surg Am.*;74:1119, 1992.
136. Garvin KL, Hanssen AD. *Infection after total hip arthroplasty. Past, present, and future. J Bone Joint Surg Am.* 1995 Oct;77(10):1576-88.
137. Gautier E, Ganz K, Krugel N, Gill T, Ganz R. *Anatomy of the medial femoral circumflex artery and its surgical implications. J Bone Joint Surg Br.* 2000 Jul;82(5):679-83.
138. Geesink RGT. *Hydroxyapatite coated total hip prostheses:2 years clinical and roentgenographic results of 100 cases. Clin Orthop* 261:39-58, 1990
139. Gerard K. Jeong, David E. Ruchelsman, Laith M. Jazrawi, and William L. Jaffe *Total Hip Arthroplasty in Sickle Cell Hemoglobinopathies J. Am. Acad. Ortho. Surg., May/June 2005; 13: 208 - 217.*
140. Girdlestone GR. *Acute pyogenic arthritis of the hip: an operation giving free access and effective drainage. 1943.Clin Orthop Relat Res.* 2008 :466(2):258-63.
141. Giulieri SG, Graber P, Ochsner PE, Zimmerli W *Management of infection associated with total hip arthroplasty according to a treatment algorithm.Infection.* 2004 Aug;32(4):222-8.
142. Glassman AH, Bobyn JD, Tanzer M *New femoral designs: do they influence stress shielding?Clin Orthop Relat Res.* 2006 Dec;453:64-74.
143. Glassman AH, Engh CA: *The removal of porous coated femoral hip stems. Clin Orthop* 285:164 , 1992
144. Goldberg VM, Fitzgerald SJ, Salata MJ. *Cementless two-staged total hip arthroplasty for deep periprosthetic infection.Clin Orthop Relat Res.* 2005 Dec;441:243-9.
145. Goodman S, Sastamoinen H, Shasha N, Gross A: *Complications of Ilio-Ischial Reconstruction Rings in Revision Total Hip Arthroplasty. J Arthroplasty* 19:436-446, 2004
146. Goodman S, Toksvig-Larsen S, Aspenberg P: *Ingrowth of bone into pores in titanium chambers implanted in rabbits: Effect of pore cross-sectional shape in the presence of dynamic shear. J Biomet Mat Res* 27:247-253, 1993
147. Greenspan Adam *ORTOPAEDIC RADIOLOGY.* Lippincott-Raven Philadelphia, 2002
148. Greidanus NV, Mitchell PA, Masri BA, Garbuz DS, Duncan CP. *Principles of management and results of treating the fractured femur during and after total hip arthroplasty. Instr Course Lect.* 2003;52:309-22.
149. Griffith MJ, Seidenstein MK, Williams D, Charnley J *The classic: socket wear in Charnley low friction arthroplasty of the hip. Clin Orthop Relat Res.* 2006 Jul;448:3-9.
150. Griffith MJ, Seidenstein MK, Williams D, Charnley J. *Socket wear in Charnley low friction arthroplasty of the hip. Clin Orthop Relat Res.* 1978 Nov-Dec;(137):37-47.
151. Gristina AG, Naylor PT, Myrvik QN. *Musculoskeletal infection, microbial adhesion, and antibiotic resistance. Infect Dis Clin North Am.* 1990 Sep;4(3):391-408
152. Gristina AG, Naylor PT, Webb LX. *Molecular mechanisms in musculoskeletal sepsis: the race for the surface. Instr Course Lect.* 1990;39:471-82.
153. Gristina AG, Shibata Y, Giridhar G, Kreger A, Myrvik QN. *The glycocalyx, biofilm, microbes, and resistant infection. Semin Arthroplasty.* 1994 Oct;5(4):160-70.
154. Gross AD: *Revision arthroplasty of the acetabulum with restoration of bone stock. Clin Orthop* 369:198-207, 1999
155. Gross AE, Goodman S. *The current role of structural grafts and cages in revision arthroplasty of the hip.Clin Orthop Relat Res.* 2004 Dec;(429):193-200.
156. Gross AE, Goodman SB: *Rebuilding the skeleton: The intraoperative use of Trabecular Metal in revision total hip arthroplasty. J Arthroplasty* 2005; 20(4 suppl 2):91-93.

157. Gruen TA, Poggie RA, Lewallen DG, Hanssen AD, Lewis RJ, O'Keefe TJ, Stulberg SD, Sutherland CJ. Radiographic evaluation of a monoblock acetabular component: a multicenter study with 2- to 5-year results. *J Arthroplasty*. 2005;20:369-378.
158. Grundschober F, Kellner G, et al: Long term osseous anchorage of endosseous dental implants made of tantalum and titanium. In Winter GB, Gibbons DF, Plenk h Jr eds, *Biomaterials* 1980. Chichester : John Wiley & sons 365-370,1982
159. Haft GF, Heiner AD, Callaghan JJ, Dorr LD, Wan Z, Long W, Longjohn DB, Brown TD. Polyethylene liner cementation into fixed acetabular shells. *J Arthroplasty*. 2002 Jun;17(4 Suppl 1):167-70
160. Haft GF, Heiner AD, Dorr LD, Brown TD, Callaghan JJ. A biomechanical analysis of polyethylene liner cementation into a fixed metal acetabular shell. *J Bone Joint Surg Am*. 2003 Jun;85-A(6):1100-10.
161. Hallan G, Lie SA, Havelin LI. High wear rates and extensive osteolysis in 3 types of uncemented total hip arthroplasty: a review of the PCA, the Harris Galante and the Profile/Tri-Lock Plus arthroplasties with a minimum of 12 years median follow-up in 96 hips. *Acta Orthop*. 2006 Aug;77(4):575-84
162. Hamadouche M, Witvoet J, Porcher R, Meunier A, Sedel L, Nizard R. Hydroxyapatite-coated versus grit-blasted femoral stems. a prospective, randomised study using EBRA-FCA. *J Bone Joint Surg Br*. 2001 Sep;83(7):979-87.
163. Hamilton WG, Calendine CL, Beykirch SE, Hopper RH Jr, Engh CA. Acetabular fixation options: first-generation modular cup curtain calls and caveats. *J Arthroplasty*. 2007 Jun;22(4 Suppl 1):75-81
164. Hamilton WG, Hopper RH Jr, Ginn SD, Hammell NP, Engh CA Jr, Engh CA. The effect of total hip arthroplasty cup design on polyethylene wear rate. *J Arthroplasty*. 2005 Oct;20(7 Suppl 3):63-72
165. Hansen AD, Cabanela ME, Mitcet CJ: Hip Arthroplasty in patients with systemic lupus erythymatosus *JBJS* 69A: 807-814, 1987
166. Hardinge, K. The direct lateral approach to the hip. *JBJS*, 1982 64-B: 17-19,.
167. Hardy AE, Synek V. Hip abductor function after the Hardinge approach: brief report. *J Bone Joint Surg Br*. 1988 Aug;70(4):673.
168. Harris WH, McCarthy JC Jr, O'Neill DA. Femoral component loosening using contemporary techniques of femoral cement fixation *J Bone Joint Surg Am*. 1982 Sep;64(7):1063-7.
169. Harris WH, Muratoglu OK. A review of current cross-linked polyethylenes used in total joint arthroplasty. *Clin Orthop Relat Res*. 2005 Jan;(430):46-52.
170. Harris WH, Sledge CB. Total hip and total knee replacement *N Engl J Med*. 1990 Sep 20;323(12):801-7.
171. Harris WH. Advances in total hip arthroplasty. The metal-backed acetabular component. *Clin Orthop Relat Res*. 1984 Mar;(183):4-11.
172. Harris WH. The problem is osteolysis. *Clin Orthop*.311:46-53,1995.
173. Harris WH. Traumatic arthritis of the hip after dislocation and acetabular fractures: treatment by mold arthroplasty. An end result study using a new method of result evaluation. *J Bone Joint Surg Am*. 1969;51:737-755.
174. Hartofilakidis G, Karachalios T, Karachalios G. The 20-year outcome of the Charnley arthroplasty in younger and older patients. *Clin Orthop Relat Res*. 2005 May;(434):177-82.
175. Hartofilakidis G, Karachalios T, Stamos KG. Epidemiology, demographics, and natural history of congenital hip disease in adults. *Orthopedics*. 2000 Aug;23(8):823-7
176. Hartofilakidis G, Karachalios T. Idiopathic osteoarthritis of the hip: incidence, classification, and natural history of 272 cases. *Orthopedics*. 2003 Feb;26(2):161-6.
177. Hartofilakidis G, Karachalios T. Total hip arthroplasty for congenital hip disease.
178. Hartofilakidis G, Stamos K, Ioannidis TT. Low friction arthroplasty for old untreated congenital dislocation of the hip. *J Bone Joint Surg Br*. 1988 Mar;70(2):182-6
179. Hartofilakidis G, Stamos K, Karachalios T, Ioannidis TT, Zacharakis N: Congenital hip disease in adults: Classification of acetabular deficiencies and operative treatment with acetabuloplasty combined with total hip arthroplasty. *J Bone Joint Surg Am* 1996;78: 683-692

180. Hartofilakidis G, Stamos K, Karachalios T. Treatment of high dislocation of the hip in adults with total hip arthroplasty. Operative technique and long-term clinical results. *J Bone Joint Surg Am.* 1998; 80:510-7.
181. Hartofilakidis G, Yiannakopoulos CK, Babis GC. The morphologic variations of low and high hip dislocation. *Clin Orthop Relat Res.* 2008 Apr;466(4):820-4. Epub 2008 Feb 21.
182. Hassinger SM, Harding G, Wongworawat MD. High-pressure pulsatile lavage propagates bacteria into soft tissue. *Clin Orthop Relat Res.* 2005 Oct;439:27-31.
183. Hawker GA. Who, when, and why total joint replacement surgery? The patient's perspective. *Curr Opin Rheumatol.* 2006 Sep;18(5):526-30.
184. Head WC, Bauk DJ, Emerson RH Jr. Titanium as the material of choice for cementless femoral components in total hip arthroplasty. *Clin Orthop Relat Res.* 1995 Feb;(311):85-90.
185. Healy WL, Casey DJ, Iorio R, Appleby D. Evaluation of the porous-coated anatomic hip at 12 years. *J Arthroplasty.* 2002 Oct;17(7):856-63.
186. Healy WL, Iorio R. Total hip arthroplasty: optimal treatment for displaced femoral neck fractures in elderly patients. *Clin Orthop Relat Res.* 2004 Dec;(429):43-8.
187. Hedley AK, Hendren DH, Mead LP. A posterior approach to the hip joint with complete posterior capsular and muscular repair. *J Arthroplasty.* 1990;5 Suppl:S57-66.
188. Heekin RD, Callaghan JJ, Hopkinson WJ. The porous coated anatomic total hip prosthesis, inserted without cement. *JBJS* 75A:77-91, 1993
189. Heekin RD, Engh CA, Herzworm PJ. Fractures through cystic lesions of the greater trochanter. A cause of late pain after cementless total hip arthroplasty. *J Arthroplasty.* 1996;11:757-760.
190. Heisel C, Silva M, Schmalzried TP. Bearing surface options for total hip replacement in young patients. *Instr Course Lect.* 2004;53:49-65.
191. Heros RJ, Willmann G: Ceramics in total hip arthroplasty : History, mechanical properties, clinical results, and current manufacturing state of the art. *Semin Arthroplasty* (:114-122, 1998
192. Hickman JM, Lachiewicz PF. Results and complications of total hip arthroplasties in patients with sickle-cell hemoglobinopathies. Role of cementless components. *J Arthroplasty* 1997;12:420-425.
193. Holding CA, Findlay DM, Stamenkov R, Neale SD, Lucas H, Dharmapatri AS, Callary SA, Shrestha KR, Atkins GJ, Howie DW, Haynes DR. The correlation of RANK, RANKL and TNFalpha expression with bone loss volume and polyethylene wear debris around hip implants. *Biomaterials.* 2006 Oct;27(30):5212-9
194. Holt G, Murnaghan C, Reilly J, Meek RM. The biology of aseptic osteolysis. *Clin Orthop Relat Res.* 2007 Jul;460:240-52.
195. Horne JG, Bruce W, Devane PA, Teoh HH. The effect of different cement insertion techniques on the bone-cement interface. *J Arthroplasty.* 2002 Aug;17(5):579-83.
196. Huk OL, Bansal M, Betts F, Rimnac CM, Lieberman JR, Huo MH, Salvati EA. Polyethylene and metal debris generated by non-articulating surfaces of modular acetabular components. *J Bone Joint Surg Br.* 1994;76:568-574.
197. Huo MH, Salvati EA, Browne MG, et al. Primary total hip arthroplasty in SLE. *J Arthroplasty* 1992;7:51-56.
198. Huo MH. Whats new in hip arthroplasty. *J Bone Joint Surg Am.* 2002;84:1894-1905.
199. Illgen R 2nd, Rubash HE. The optimal fixation of the cementless acetabular component in primary total hip arthroplasty. *J Am Acad Orthop Surg.* 2002 Jan-Feb;10(1):43-56.
200. Ingham E, Fisher J. The role of macrophages in osteolysis of total joint replacement. *Biomaterials.* 2005 Apr;26(11):1271-86
201. Itälä A, Heijink A, Leerapun T, Reach JS, An KN, Lewallen DG. Successful canine patellar tendon reattachment to porous tantalum. *Clin Orthop Relat Res.* 2007 Oct;463:202-7
202. Jasty M, Bragdon CR, Haire T, Mulroy RD Jr, Harris WH: Comparison of bone ingrowth into cobalt chrome sphere and titanium fiber mesh porous coated cementless canine acetabular components. *J Biomed Mater Res* 1993;27:639-644.

203. Johnston RC. Acrylic bone cement: clinical development and current status in North America. *Orthop Clin North Am.* 2005 Jan;36(1):75-84,
204. Jolles BM, Bogoch ER. Posterior versus lateral surgical approach for total hip arthroplasty in adults with osteoarthritis. *Cochrane Database Syst Rev.* 2006 Jul 19;3:CD003828.
205. Jolles BM, Zangger P, Leyvraz PF. Factors predisposing to dislocation after primary total hip arthroplasty: a multivariate analysis. *J Arthroplasty.* 2002 Apr;17(3):282-8. Jones CA, Voaklander DC, Johnston DW, Suarez-Almazor ME. Health related quality of life outcomes after total hip and knee arthroplasties in a community based population. *J Rheumatol.* 2000 Jul;27(7):1745-52.
206. Jordan, K. M. et al. EULAR Recommendations 2003: an evidence based approach to the management of knee osteoarthritis: Report of a Task force of the Standing Committee for International Clinical Studies Including Therapeutic Trials (ESCISIT). *Ann. Rheum. Dis.* 62,1145-1155 (2003).
207. Joshi AB, Porter ML, Trail IA: Long-term results of Charnley low friction arthroplasty in young patients. *JBJS* 75A:616-623, 1993
208. Karachalios T, Hartofilakidis G, Zacharakis N, Tsekoura M. A 12- to 18-year radiographic follow-up study of Charnley low-friction arthroplasty. The role of the center of rotation. *Clin Orthop Relat Res.* 1993 Nov;(296):140-7
209. Karachalios T, Tsatsaronis C, Efraimidis G, Papadelis P, Lyritis G, Diakoumopoulos G. The long-term clinical relevance of calcar atrophy caused by stress shielding in total hip arthroplasty: a 10-year, prospective, randomized study. *J Arthroplasty.* 2004 Jun;19(4):469-75.
210. Kärrholm Johan, Göran Garellick, Hans Lindahl, Peter Herberts Improved Analyses in the Swedish Hip Arthroplasty Register Scientific Exhibition presented at the Annual Meeting of the American Academy of Orthopaedic Surgeons, February 14-18, 2007, San Diego, California, USA.
211. Kavanagh BF, Wallrichs S, Dewitz M: Charnley low-friction arthroplasty of the hip: Twenty years results with cement *J Arthrop* 9:229-234, 1994
212. Kelley SS. High hip center in revision arthroplasty. *J Arthroplasty.* 1994;9:503-510
213. Kennedy JG, Rogers WB, Soffe KE, Sullivan RJ, Griffen DG, Sheehan LJ. Effect of acetabular component orientation on recurrent dislocation, pelvic osteolysis, polyethylene wear, and component migration. *J Arthroplasty.* 1998 Aug;13(5):530-4.
214. Kim SY, Kim DH, Kim YG, Oh CW, Ihn JC. Early failure of hemispheric hydroxyapatite-coated acetabular cups. *Clin Orthop Relat Res.* 2006 May;446:233-8.
215. Kim YH, Kim JS. Total hip arthroplasty in adult patients who had developmental dysplasia of the hip. *J Arthroplasty.* 2005;20:1029-36
216. Kim Y-H, Kim VEM: Uncemented porous coated anatomic hip replacement: Results at six years at a consecutive series. *JBJS* 75B6-14, 1993
217. Kitamura N, Pappedemos PC, Duffy PR 3rd, Stepniewski AS, Hopper RH Jr, Engh CA Jr, Engh CA. The value of anteroposterior pelvic radiographs for evaluating pelvic osteolysis. *Clin Orthop Relat Res.* 2006 Dec;453:239-45.
218. Klawitter JJ, Hulbert SF: Application of porous ceramics for the attachment of load bearing internal orthopaedic applications. *J Biomed Mater Res Symp* 2:161, 1971
219. Koessler MJ, Pitto RP. Fat and bone marrow embolism in total hip arthroplasty. *Acta Orthop Belg.* 2001 Apr;67(2):97-109
220. Komarasamy B, Vadivelu R, Bruce A, Kershaw C, Davison J. Clinical and radiological outcome following total hip arthroplasty with an uncemented trabecular metal monoblock acetabular cup. *Acta Orthop Belg.* 2006; 72:320-325.
221. Konttinen YT, Zhao D, Beklen A, Ma G, Takagi M, Kivelä-Rajamäki M, Ashammakhi N, Santavirta S. The microenvironment around total hip replacement prostheses. *Clin Orthop Relat Res.* 2005 Jan;(430):28-38
222. Koulouvaris P, Stafylas K, Xenakis T. Cementless modular centroid reconstruction cup in young adults with congenital dysplasia of the hip. *J Arthroplasty.* 2008 Jan;23(1):79-85.
223. Kuper M, Rosenstein A. Infection prevention in total knee and total hip arthroplasties. *Am J Orthop.* 2008 Jan;37(1):E2-5.

224. Kurtz SM, Muratoglu OK, Evans M, et al: *Advances in the processing , sterilization , and crosslinking of ultra-high molecular weight polyethylene for total hip arthroplasty. Trans Orthop Res Soc 18:434, 1993*
225. Kurtz SM, Ochoa JA, White CV, Srivastav S, Cournoyer J. *Backside nonconformity and locking restraints affect liner/shell load transfer mechanisms and relative motion in modular acetabular components for total hip replacement. J Biomech. 1998;31:431-437.*
226. Kwon MS, Kuskowski M, Mulhall KJ, Macaulay W, Brown TE, Saleh KJ. *Does surgical approach affect total hip arthroplasty dislocation rates? Clin Orthop Relat Res. 2006 Jun;447:34-8.*
227. Lachiewicz PF, Rogers GD, Thomason HC. *Aspiration of the hip joint before revision total hip arthroplasty. Clinical and laboratory factors influencing attainment of a positive culture. J Bone Joint Surg Am. 1996 May;78(5):749-54.*
228. Lane NE. *Clinical practice. Osteoarthritis of the hip. N Engl J Med. 2007 Oct 4;357(14):1413-21. Review.*
229. Langlais F, Belot N, Ropars M, Thomazeau H, Lambotte JC, Cathelineau G. *Antibiotic cements in articular prostheses: current orthopaedic concepts. Int J Antimicrob Agents. 2006 Aug;28(2):84-9. Epub 2006 Jun 2*
230. Langlais F. *Can we improve the results of revision arthroplasty for infected total hip replacement? J Bone Joint Surg Br. 2003 Jul;85(5):637-40.*
231. Latimer HA, Lachiewicz PF. *Porous-coated acetabular components with screw fixation. Five to ten-year results. J Bone Joint Surg Am. 1996 Jul;78(7):975-81.*
232. Learmonth ID, Young C, Rorabeck C. *The operation of the century: total hip replacement. Lancet. 2007 Oct 27;370(9597):1508-19*
233. Learmonth ID. *Prevention of infection in the 1990s. Orthop Clin North Am. 1993 Oct;24(4):735-41.*
234. Lee SB, Sugano N, Nakata K, Matsui M, Ohzono K. *Comparison between bipolar hemiarthroplasty and THA for osteonecrosis of the femoral head. Clin Orthop Relat Res. 2004 Jul;(424):161-5.*
235. Lee, C., Straus W. L., Balshaw, R., Barlas, S., Vogel, S. & Schnitzer, T. J. *A comparison of the efficacy and safety of nonsteroidal antiinflammatory agents versus acetaminophen in the treatment of osteoarthritis: a meta-analysis. Arthritis Rheum. 51, 746–754 (2004)*
236. Leung SB, Egawa H, Stepniewski A, Beykirch S, Engh CA Jr, Engh CA Sr. *Incidence and volume of pelvic osteolysis at early follow-up with highly cross-linked and noncross-linked polyethylene. J Arthroplasty. 2007 Sep;22(6 Suppl 2):134-9*
237. Levine B, Della Valle CJ, Jacobs JJ. *Applications of porous tantalum in total hip arthroplasty. J Am Acad Orthop Surg. 2006 :14:646-655*
238. Levitsky KA, Hozack WJ, Balderston RA, Rothman RH, Gluckman SJ, Maslack MM, Booth RE Jr. *Evaluation of the painful prosthetic joint. Relative value of bone scan, sedimentation rate, and joint aspiration. J Arthroplasty. 1991 Sep;6(3):237-44.*
239. Lewallen DG, Cabanela ME. *Hybrid primary total hip arthroplasty: a 5- to 9-year followup study. Clin Orthop Relat Res. 1996;333:126–133.*
240. Lewinnek GE, Lewis JL, Tarr R, Compere CL, Zimmerman JR. *Dislocations after total hip-replacement arthroplasties. J Bone Joint Surg Am. 1978 Mar;60(2):217-20.*
241. Liang MH, Katz JN, Phillips C, Sledge C, Cats-Baril W. *The total hip arthroplasty outcome evaluation form of the American Academy of Orthopaedic Surgeons. Results of a nominal group process. The American Academy of Orthopaedic Surgeons Task Force on Outcome Studies. J Bone Joint Surg Am. 1991 Jun;73(5):639-46*
242. Lidwell OM, Elson RA, Lowbury EJ, Whyte W, Blowers R, Stanley SJ, Lowe D. *Ultraclean air and antibiotics for prevention of postoperative infection. A multicenter study of 8,052 joint replacement operations. Acta Orthop Scand. 1987 Feb;58(1):4-13.*
243. Lidwell OM. *Air, antibiotics and sepsis in replacement joints. J Hosp Infect. 1988 May;11 Suppl C:18-40*
244. Lieberman JR, Fuchs MD, Haas SB, et al. *Hip arthroplasty in patients with chronic renal failure. J Arthroplasty 1995;10:191-195.*

245. Lieberman JR., Berry DJ., Montv MA., Aaron RK., Callaghan JJ., Rayadhyaksha A, and Urbaniak JR.: Osteonecrosis of the Hip: Management in the Twenty-first Century *JBJS.*, 84(A): 834 - 853. May 2002
246. Lo, G. H., LaValley, M., McAlindon, T. & Felson, D. T. Intraarticular hyaluronic acid in treatment of knee osteoarthritis: a meta-analysis. *JAMA.* 290, 3115–3221 (2003).
247. Lohmander, L. S. et al. Intra-articular hyaluronan injections in the treatment of osteoarthritis of the knee: a randomised, double blind, placebo controlled multicentre trial. *Hyaluronan Multicentre Trial Group. Ann. Rheum. Dis.* 55,424–431 (1996).
248. Lohmann CH, Nuechtern JV, Willert HG, Junk-Jantsch S, Ruether W, Pflueger G. Hypersensitivity reactions in total hip arthroplasty. *Orthopedics.* 2007 Sep;30(9):760-1. Review.
249. Macheras GA, Papagelopoulos PJ, Kateros K, Kostakos AT, Baltas D, Karachalios TS. Radiological evaluation of the metal-bone interface of a porous tantalum monoblock acetabular component. *J Bone Joint Surg Br.* 2006;88:304-309.
250. Malchau H, Wang YX, Kärrholm J, Herberts P. Scandinavian multicenter porous coated anatomic total hip arthroplasty study. Clinical and radiographic results with 7- to 10-year follow-up evaluation. *J Arthroplasty.* 1997 Feb;12(2):133-48.
251. Malik A, Maheshwari A, Dorr LD. Impingement with total hip replacement. *J Bone Joint Surg Am.* 2007 Aug;89(8):1832-42. Review.
252. Malizos KN, Bargiotas K, Papatheodorou L, Hantes M, Karachalios T. Survivorship of monoblock trabecular metal cups in primary THA : midterm results. *Clin Orthop Relat Res.* 2008 Jan;466(1):159-66.
253. Malkin SAS Femoral osteotomy for the treatment of osteoarthritis of the hip *BMJ* 1:304-305, 1939
254. Maloney WJ, Keeney JA. Leg length discrepancy after total hip arthroplasty.
255. Maloney WJ, Peters P, Engh CA, Chandler H. Severe osteolysis of the pelvis in association with acetabular replacement without cement. *J Bone Joint Surg Am.*;75:1627, 1993.
256. Mancuso CA, Ranawat CS, Esdaile JM, Johanson NA, Charlson ME. Indications for total hip and total knee arthroplasties. Results of orthopaedic surveys. *J Arthroplasty.* 1996 Jan;11(1):34-46
257. Marculescu CE, Berbari EF, Hanssen AD, Steckelberg JM, Harmsen SW, Mandrekar JN, Osmon DR. Outcome of prosthetic joint infections treated with debridement and retention of components. *Clin Infect Dis.* 2006 Feb 15;42(4):471-8.
258. Martell JM, Pierson RH III, Jacobs JJ, Rosenberg AG, Maley M, Galante JO. Primary total hip reconstruction with a titanium fiber-coated prosthesis inserted without cement. *J Bone Joint Surg Am.* 1993;75:554-571.
259. Masonis JL, Bourne RB. Surgical approach, abductor function, and total hip arthroplasty dislocation. *Clin Orthop Relat Res.* 2002 Dec;(405):46-53.
260. McAlindon, T. E., LaValley, M. P., Gulin, J. P. & Felson, D. T. Glucosamine and chondroitin for treatment of osteoarthritis:a systematic quality assessment and meta-analysis. *JAMA*283, 1469–1475 (2000).
261. McEvoy A, Jeyam M, Ferrier G, Evans CE, Andrew JG. Synergistic effect of particles and cyclic pressure on cytokine production in human monocyte/macrophages: proposed role in periprosthetic osteolysis. *Bone.* 2002 Jan;30(1):171-7.
262. McKellop HA, Shen FW, Lu B, Campbell P, et al: Development of an extremely wear-resistant ultra-high molecular weight polyethylene for total hip replacements. *J Orthop Res* 17:157-167, 1999
263. McMurray TP. Ununited fractures of the neck of the femur *JBJS Br* 18:319-327, 1936
264. McMurray TP. Osteo-arthritis of the hip joint. 1939. *Clin Orthop Relat Res.* 1990 Dec;(261):3-10
265. Meehan AM, Osmon DR, Duffy MC, Hanssen AD, Keating MR. Outcome of penicillin-susceptible streptococcal prosthetic joint infection treated with debridement and retention of the prosthesis. *Clin Infect Dis.* 2003 Apr 1;36(7):845-9.
266. Memtsoudis SG, Rosenberger P, Walz JM. Critical care issues in the patient after major joint replacement. *J Intensive Care Med.* 2007 Mar-Apr;22(2):92-104.

267. Miner AL, Losina E, Katz JN, Fossel AH, Platt R. Deep infection after total knee replacement: impact of laminar airflow systems and body exhaust suits in the modern operating room. *Infect Control Hosp Epidemiol.* 2007 Feb;28(2):222-6.
268. Mirra JM, Marder RA, Amstutz HC. The pathology of failed total joint arthroplasty. *Clin Orthop Relat Res.* 1982 Oct;(170):175-83.
269. Miyazaki T, Kim HM, Kokubo T, Ohtsuki C, Kato H, Nakamura T: Mechanism of bonelike apatite formation on bioactive tantalum metal in a simulated body fluid. *Biomaterials* 2002; 23:827-832.
270. Miyazaki T, Kim HM, Miyaji F, Kokubo T, Kato H, Nakamura T: Bioactive tantalum metal prepared by NaOH treatment. *J Biomed Mater Res* 2000; 50:35-42.
271. Mohler DG, Kull LR, Martell JM: Total hip arthroplasty with insertion of an acetabular component without cement and a femoral component with cement: Four to seven years results. *JBJS* 77A:86-96, 1995
272. Mont MA, Maar DC, Krackow KA, Jacobs MA, Jones LC, Hungerford DS. Total hip replacement without cement for non-inflammatory osteoarthritis in patients who are less than forty-five years old. *J Bone Joint Surg Am.* 1993;75:740-751.
273. Moore MS, McAuley JP, Young AM, Engh CA Sr. Radiographic signs of osseointegration in porous-coated acetabular components. *Clin Orthop Relat Res.* 2006 Mar;444:176-83.
274. Moran E, Masters S, Berendt AR, McLardy-Smith P, Byren I, Atkins BL Guiding empirical antibiotic therapy in orthopaedics: The microbiology of prosthetic joint infection managed by debridement, irrigation and prosthesis retention. *J Infect.* 2007 Jul;55(1):1-7.
275. Morscher EW, Hefli A, Aebi U. Severe osteolysis after third-body wear due to hydroxyapatite particles from acetabular cup coating. *J Bone Joint Surg Br.* 1998 Mar;80(2):267-72.
276. Morscher EW. Cementless total hip arthroplasty. *Clin Orthop Relat Res.* 1983 Dec;(181):76-91.
277. Morscher EW. Current status of acetabular fixation in primary total hip arthroplasty. *Clin Orthop Relat Res.* 1992;274:172-193.
278. Morshed S, Bozic KJ, Ries MD, Malchau H, Colford JM Jr. Comparison of cemented and uncemented fixation in total hip replacement: a meta-analysis. *Acta Orthop.* 2007 Jun;78(3):315-26.
279. Mueller LA, Kress A, Nowak T, Pfander D, Pitto RP, Forst R, Schmidt R. Periacetabular bone changes after uncemented total hip arthroplasty evaluated by quantitative computed tomography. *Acta Orthop.* 2006 Jun;77(3):380-5.
280. Mueller LA, Nowak TE, Mueller LP, Schmidt R, Ehrmann C, Pitto RP, Pfander D, Forst R, Eichinger S. Acetabular cortical and cancellous bone density and radiolucent lines after cemented total hip arthroplasty: a prospective study using computed tomography and plain radiography. *Arch Orthop Trauma Surg.* 2007 Dec;127(10):909-17.
281. Mueller LA, Voelk M, Kress A, Pitto RP, Schmidt R. An ABJS Best Paper: Progressive cancellous and cortical bone remodeling after press-fit cup fixation: a 3-year followup. *Clin Orthop Relat Res.* 2007 Oct;463:213-20.
282. Mulier M, Rys B, Moke L. Hedrocel trabecular metal monoblock acetabular cups: mid-term results. *Acta Orthop Belg.* 2006 ; 72:326-331.
283. Mulroy RD, Estok DM, Harris WH: Total hip arthroplasty with use of so-called second generation cementing techniques: A fifteen-years average follow up study. *JBJS* 77A:1845-1852, 1995
284. Murray WR: Acetabular salvage in revision total hip arthroplasty using the bipolar prosthesis. *Clin Orthop* 251:92-99, 1990
285. Murzic WJ, McCollum DE. Hip arthroplasty for osteonecrosis after renal transplantation. *Clin Orthop* 1994;299:212-219
286. Nayak NK, Mulliken B, Rorabeck CH, Bourne RB, Robinson EJ. Osteolysis in cemented versus cementless acetabular components. *J Arthroplasty.* 1996 Feb;11(2):135-40.
287. Neal BC, Rodgers A, Clark T, Gray H, Reid IR, Dunn L, MacMahon SW. A systematic survey of 13 randomized trials of non-steroidal anti-inflammatory drugs for the

- prevention of heterotopic bone formation after major hip surgery. *Acta Orthop Scand.* 2000 Apr;71(2):122-8.
288. Neame, R., Zhang, W. & Doherty, M. A historic issue of the *Annals*: three papers examine paracetamol in osteoarthritis. *Ann. Rheum. Dis.* 63, 897-900 (2004).
289. Nehme A, Lewallen DG, Hanssen AD. Modular porous metal augments for treatment of severe acetabular bone loss during revision hip arthroplasty *Clin Orthop Relat Res.*;429:201,2004
290. Nelson CL, Walz BH, Gruenwald JM. Resurfacing of only the femoral head for osteonecrosis. Long-term follow-up study. *J Arthroplasty.* 1997;12:736-40.
291. Nelson JP, Glassburn AR Jr, Talbott RD, McElhinney JP. The effect of previous surgery, operating room environment, and preventive antibiotics on postoperative infection following total hip arthroplasty. *Clin Orthop Relat Res.* 1980 Mar-Apr;(147):167-9.
292. Neumann L, Freund KG, Sorensen KH: Long term results of Charnley total hip replacement. *JBJS* 76B:245-251, 1994
293. Neumann L, Freund KG, Sorensen KH: Total hip arthroplasty with the Charnley prosthesis in patients fifty-five years old or less. *JBJS* 78A:73-79, 1996
294. Nunn D, MA Freeman, PF Hill, and SJ Evans The measurement of migration of the acetabular component of hip prostheses *J Bone Joint Surg Br*, Aug 1989; 71-B: 629 - 631.
295. Oh I, Carlson CE, Tomford WW, Harris WH Improved fixation of the femoral component after total hip replacement using a methacrylate intramedullary plug. *J Bone Joint Surg Am.* 1978 Jul;60(5):608-13
296. Oishi CS, Walker RH, Colwell CW Jr: The femoral component in total hip arthroplasty: Six to eight years follow up of 100 consecutive patients after use of a third generation cementing technique. *JBJS* 76A:1130-1136, 1994
297. Oki H, Ando M, Omori H, Okumura Y, Negoro K, Uchida K, Baba H. Relation between vertical orientation and stability of acetabular component in the dysplastic hip simulated by nonlinear three-dimensional finite element method. *Artif Organs.* 2004 Nov;28(11):1050-4
298. Osteoarthritis - an untreatable disease *Nat Rev Drug Discov.* 2005 Apr;4(4):331-44.
299. Own TD, Moran Cg, Smith AR: Results of uncemented porous coated anatomic total hip replacement.
300. Papagelopoulos PJ, Apostolou CD, Karachalios TS, Themistocleous GS, Giannakopoulos CK, Ioannidis TT. Pulmonary fat embolism after total hip and total knee arthroplasty. *Orthopedics.* 2003 May;26(5):523-7; quiz 528-9. Review
301. Papagelopoulos PJ, Lewallen DG, Cabanela ME, et al. Acetabular reconstruction using bipolar endoprosthesis and bone grafting in patients with severe bone deficiency. *Clin Orthop.*;314:170, 1995
302. Paprosky WG, Perona PG, Lawrence JM. Acetabular defect classification and surgical reconstruction in revision arthroplasty. A 6-year follow-up evaluation. *J Arthroplasty*;9:33, 1994.
303. Parry M, Wylde V, Blom AW. Ninety-day mortality after elective total hip replacement: 1549 PATIENTS USING ASPIRIN AS A THROMBOPROPHYLACTIC AGENT. *J Bone Joint Surg Br.* 2008 Mar;90(3):306-7.
304. Parvizi J, Campfield A, Clohisey JC, Rothman RH, Mont MA. Management of arthritis of the hip in the young adult. *J Bone Joint Surg Br.* 2006 Oct;88(10):1279-85
305. Patel JV, Masonis JL, Bourne RB, et al. The fate of cementless jumbo cups in revision hip arthroplasty. *J Arthroplasty.* 2003;18:129-133.
306. Patel PD, Potts A, Froimson MI. The dislocating hip arthroplasty: prevention and treatment. *J Arthroplasty.* 2007 Jun;22(4 Suppl 1):86-90. Review.
307. Patil S, Bergula A, Chen PC, Colwell CW Jr, D'Lima DD. Polyethylene wear and acetabular component orientation. *J Bone Joint Surg Am.* 2003;85-A Suppl 4:56-63.
308. Pflanger G, Plenk H Jr, Bohler N, et al: Experimental studies on total knee and hip endoprotheses made of tantalum. In Winter GB, Gibbons DF, Plenk h Jr eds, *Biomaterials* 1980. Chichester : John Wiley & sons 161-16, 1982
309. Phillips CB, Barrett JA, Losina E, Mahomed NN, Lingard EA, Guadagnoli E, Baron JA, Harris WH, Poss R, Katz JN. Incidence rates of dislocation, pulmonary embolism,

- and deep infection during the first six months after elective total hip replacement. *J Bone Joint Surg Am.* 2003 Jan;85-A(1):20-6.
310. Phillips FM, Pottenger LA, Finn HA, Vandermolen J. Cementless total hip arthroplasty in patients with steroid-induced avascular necrosis of the hip. A 62-month follow-up study. *Clin Orthop.* 1994;303:147-54.
 311. Pidhorz LE, Urban RM, Jacobs JJ, et al: A quantitative study of bone and soft tissues in cementless porous-coated acetabular components retrieved at autopsy. *J Arthroplasty* 8:213,1993
 312. Pilliar RM, Cameron HU, Macnab I. Porous surface layered prosthetic devices. *Biomed Eng.* 1975 Apr;10(4):126-31.
 313. Pilliar RM, Lee JM, Maniopoulos C: Observations on the effect of movement on bone ingrowth into porous surfaced implants. *Clin Orthop* 208:108 , 1986
 314. Piston RW, Engh CA, De Carvalho PI, Suthers K. Osteonecrosis of the femoral head treated with total hip arthroplasty without cement. *J Bone Joint Surg Am.* 1994;76:202-14
 315. Pitto RP, Bhargava A, Pandit S, Munro JT. Retroacetabular stress-shielding in THA. *Clin Orthop Relat Res.* 2008 Feb;466(2):353-8.
 316. Pitto RP, Hamer H, Fabiani R, Radespiel-Troeger M, Koessler M. Prophylaxis against fat and bone-marrow embolism during total hip arthroplasty reduces the incidence of postoperative deep-vein thrombosis: a controlled, randomized clinical trial. *J Bone Joint Surg Am.* 2002 Jan;84-A(1):39-48.
 317. Plenk H Jr, Pflanger G, Schider S, et al The current status of uncemented tantalum and niobium femoral endoprostheses. In: Morscher E Ed The cementless fixation of hip endoprostheses. Berlin Springer-Verlag, 1984:174-177
 318. Poggie RA, Turgeon TR, Coutts RD. Failure analysis of a ceramic bearing acetabular component. *J Bone Joint Surg Am.* 2007 Feb;89(2):367-75.
 319. Pollard B, Johnston M, Dixon D. Theoretical framework and methodological development of common subjective health outcome measures in osteoarthritis: a critical review. *Health Qual Life Outcomes.* 2007 Mar 7;5:14
 320. Pollard B, Johnston M. The assessment of disability associated with osteoarthritis. *Curr Opin Rheumatol.* 2006 Sep;18(5):531-6. Review.
 321. Pulido L, Ghanem E, Joshi A, Purtill JJ, Parvizi J. Periprosthetic Joint Infection: The Incidence, Timing, and Predisposing Factors. *Clin Orthop Relat Res.* 2008 Apr 18;
 322. Rahbek O, Kold S, Zippor B, Overgaard S, Soballe K: Particle migration and gap healing around trabecular metal implants. *Int Orthop* 2005;29: 368-374.
 323. Ramesh M. et al. Damage to the superior gluteal nerve after the Hardinge approach to the hip *JBJS.* 1996 78-B.. 903-906.
 324. Rasquinha VJ, Dua V, Rodriguez JA, Ranawat CS. Fifteen-year survivorship of a collarless, cemented, normalized femoral stem in primary hybrid total hip arthroplasty with a modified third-generation cement technique. *J Arthroplasty.* 2003 Oct;18(7 Suppl 1):86-94
 325. Reach JS Jr, Dickey ID, Zobitz ME, Adams JE, Scully SP, Lewallen DG. Direct tendon attachment and healing to porous tantalum: an experimental animal study. *J Bone Joint Surg Am.* 2007 May;89(5):1000-9.
 326. Richette, P. & Bardin, T. Structure-modifying agents for osteoarthritis: an update. *Joint Bone Spine* 71, 18-23 (2004).
 327. Ries MD. Enhanced polyethylene implants: have we been there before? *Instr Course Lect.* 2005;54:189-92.
 328. Ritter MA, Helphinstine J, Keating EM, Faris PM, Meding JB. Total hip arthroplasty in patients with osteonecrosis. The effect of cement techniques. *Clin Orthop.* 1997;338:94-9.
 329. Ritter MA, Olberding EM, Malinzak RA. Ultraviolet lighting during orthopaedic surgery and the rate of infection. *J Bone Joint Surg Am.* 2007 Sep;89(9):1935-40.
 330. Robinson RP, Robinson HJ Jr, Salvati EA. Comparison of the transtrochanteric and posterior approaches for total hip replacement. *Clin Orthop Relat Res.* 1980 Mar-Apr;(147):143-7.
 331. Rodríguez-Merchán EC. Displaced intracapsular hip fractures: hemiarthroplasty or total arthroplasty? *Clin Orthop Relat Res.* 2002 Jun;(399):72-7. Review.

332. Röhrli SM, Li MG, Nilsson KG, Nivbrant B. Very low wear of non-remelted highly cross-linked polyethylene cups: an RSA study lasting up to 6 years. *Acta Orthop.* 2007 Dec;78(6):739-45.
333. Rosenberg AD, Wambold D, Kraemer L, Begley-Keyes M, Zuckerman SL, Singh N, Cohen MM, Bennett MV. Ensuring appropriate timing of antimicrobial prophylaxis. *J Bone Joint Surg Am.* 2008 Feb;90(2):226-32.
334. Saito S, Saito M, Nishina T, Ohzono K, Ono K. Long-term results of total hip arthroplasty for osteonecrosis of the femoral head. A comparison with osteoarthritis. *Clin Orthop.* 1989;244:198-207
335. Saleh KJ, Jaroszynski G, Woodgate I, et al: Revision total hip arthroplasty with the use of structural acetabular allograft and reconstruction ring: A case series with a 10-year average follow-up. *J Arthroplasty* 15:951-958, 2000
336. Saleh KJ, Kassim R, Yoon P, Vorlicky LN. Complications of total hip arthroplasty. *Am J Orthop.* 2002 Aug;31(8):485-8. Review
337. Salvati E, Gonzales Della Valle A, Zoppi A, Pavone V. Thromboembolic disease in hip replacement surgery. *Chir Organi Mov.* 2005 Jul-Sep;90(3):209-28
338. Salvati EA, Cornell CN. Long-term follow-up of total hip replacement in patients with avascular necrosis. *Instr Course Lect.* 1988;37:67-73.
339. Samad, T. A. et al. Interleukin-1 mediated induction of COX-2 in the CNS contributes to inflammatory pain hypersensitivity. *Nature* 410, 471-475 (2001)
340. Samama CM, Ravaud P, Parent F, Barré J, Merti P, Mismetti P. Epidemiology of venous thromboembolism after lower limb arthroplasty: the FOTO study. *J Thromb Haemost.* 2007 Dec;5(12):2360-7.
341. Sanchez-Sotelo et al Surgical Treatment of Developmental Dysplasia of the Hip in Adults: II. Arthroplasty... *J Am Acad Orthop Surg.* 2002; 10: 334-344
342. Sandborn PM, Cook SD, Spires WP, Kester MA: tissue response to porous-coated implants lacking initial bone apposition *J Arthroplasty* 3:337, 1998
343. Sanderson PJ. Infection in orthopaedic implants *J Hosp Infect.* 1991 Jun;18 Suppl A:367-75.
344. Sarmiento A, Ebramzadeh E, Gogan WJ, McKellop HA. Total hip arthroplasty with cement. A long-term radiographic analysis in patients who are older than fifty and younger than fifty years. *J Bone Joint Surg Am.* 1990;72:1470-6
345. Schelfaut S, Cool S, Mulier M. The use of structural periacetabular allografts in acetabular revision surgery: 2.5-5 years follow-up. *Arch Orthop Trauma Surg.* 2008 Apr 16
346. Schildhauer TA, Peter E, Muhr G, Köller M. Activation of human leukocytes on tantalum trabecular metal in comparison to commonly used orthopedic metal implant materials. *J Biomed Mater Res A.* 2008
347. Schildhauer TA, Robie B, Muhr G, Köller M. Bacterial adherence to tantalum versus commonly used orthopedic metallic implant materials. *J Orthop Trauma.* 2006 Jul;20(7):476-84.
348. Schmalzried TP. The infected hip: telltale signs and treatment options. *J Arthroplasty.* 2006 Jun;21(4 Suppl 1):97-100.
349. Schmalzried TP, Callaghan JJ. Wear in total hip and knee replacements. *J Bone Joint Surg Am.* 1999 Jan;81(1):115-36.
350. Schmalzried TP, Harris WH: Hybrid total hip replacement . A 6.5 years follow-up study. *JBJS* 75B608-615, 1993
351. Schmalzried TP, Jasty M, Harris WH. Periprosthetic bone loss in total hip arthroplasty. Polyethylene wear debris and the concept of the effective joint space. *J Bone Joint Surg Am.* 1992;74:849-863.
352. Schmalzried TP, Wessinger SJ, Hill GE, Harris WH. The Harris-Galante porous acetabular component press-fit without screw fixation. Five-year radiographic analysis of primary cases. *J Arthroplasty.* 1994;9:235-242.
353. Schmalzried TP. Preoperative templating and biomechanics in total hip arthroplasty. *Orthopedics.* 2005 Aug;28(8 Suppl):s849-51
354. Schmalzried TP. Total resurfacing for osteonecrosis of the hip. *Clin Orthop Relat Res.* 2004 Dec;(429):151-6

355. Schreurs BW, Sloof TJJH, Buma P, et al: Acetabular reconstructions with impacted morselized cancellous bone graft and cement. *J Bone Joint Surg* 80B:391-395, 1998.
356. Schreurs BW, van Tieuven TG, Buma P, et al: Favourable results of acetabular reconstruction with impacted morselized grafts in patients younger than fifty years. *Acta Orthop Scand* 72:120-126, 2001
357. Schulte KR, Callaghan JJ, Kelley SS: The outcome of Charnley total hip arthroplasty with cement after a minimum twenty-years follow-up. The results of one surgeon. *JBJS* 75A 961-975 1993
358. Sculco TP. The acetabular component. An elliptical monoblock alternative. *J Arthroplasty*. 2002;17:118-120.
359. Sharkey PF, Hozack WJ, Dorr LD, Maloney WJ, Berry D. The bearing surface in total hip arthroplasty: evolution or revolution. *Instr Course Lect*. 2000;49:41-56
360. Sharkey PF, Parvizi J. Alternative bearing surfaces in total hip arthroplasty. *Instr Course Lect*. 2006;55:177-84.
361. Shen FW, McKellop H. Surface-gradient cross-linked polyethylene acetabular cups: oxidation resistance and wear against smooth and rough femoral balls. *Clin Orthop Relat Res*. 2005 Jan;(430):80-8.
362. Shinar AA, Harris WS: Bulk structural autogenous grafts and allografts for reconstruction of the acetabulum in total hip arthroplasty: Sixteen-year-average follow-up. *J Bone Joint Surg* 79A:159-168, 1997
363. Skedgel C, Goeree R, Pleasance S, Thompson K, O'Brien B, Anderson D. The cost-effectiveness of extended-duration antithrombotic prophylaxis after total hip arthroplasty. *J Bone Joint Surg Am*. 2007 Apr;89(4):819-28
364. Skinner HB. Ceramic bearing surfaces. *Clin Orthop Relat Res*. 1999 Dec;(369):83-91.
365. Smith-Petersen MN Evolution of mould arthroplasty of the hip joint. 1948. *Clin Orthop Relat Res*. 2006 Dec;453:17-21.
366. SMITH-PETERSEN MN. Approach to and exposure of the hip joint for mold arthroplasty. *J Bone Joint Surg Am*. 1949 Jan;31A(1):40-6
367. Soballe K, Hansen ES, Brockstedt-Rasmussen H, Bunger C. Tissue ingrowth into titanium and hydroxyapatite coated implants during stable and unstable mechanical conditions *J Orthop Res* 10:285-299, 1992
368. Soballe K, Toksvig-Larsen S, Gelineck J, et al: migration of hydroxyapatite femoral stems a roentgen stereophotogrammetric study. *JBJS* 75B:681-687, 1993
369. Sochart DH, Porter ML. The long-term results of Charnley low-friction arthroplasty in young patients who have congenital dislocation, degenerative osteoarthritis, or rheumatoid arthritis. *J Bone Joint Surg Am*. 1997 Nov;79(11):1599-617.
370. Söderman P, Malchau H. Is the Harris hip score system useful to study the outcome of total hip replacement? *Clin Orthop Relat Res*. 2001 Mar;(384):189-97.
371. Söderman P, Malchau H. Validity and reliability of Swedish WOMAC osteoarthritis index: a self-administered disease-specific questionnaire (WOMAC) versus generic instruments (SF-36 and NHP). *Acta Orthop Scand*. 2000 Feb;71(1):39-46.
372. Spangehl MJ, Masri BA, O'Connell JX, Duncan CP. Prospective analysis of preoperative and intraoperative investigations for the diagnosis of infection at the sites of two hundred and two revision total hip arthroplasties *J Bone Joint Surg Am*. 1999 May;81(5):672-83.
373. Sporer SM, O'Rourke M, Chong P, Paprosky WG. The use of structural distal femoral allografts for acetabular reconstruction. Average ten-year follow-up. *J Bone Joint Surg Am*. 2005 Apr;87(4):760-5.
374. Sporer SM, O'Rourke M, Paprosky WG. The treatment of pelvic discontinuity during acetabular revision. *J Arthroplasty*. 2005 Jun;20(4 Suppl 2):79-84.
375. Sporer SM, Paprosky WG. Acetabular revision using a trabecular metal acetabular component for severe acetabular bone loss associated with a pelvic discontinuity. *J Arthroplasty*. 2006;21(Suppl 2):87-90
376. Stulberg SD: Five-year follow-up of a tantalum, monoblock acetabular component. *J Arthroplasty* 2004;19:257.
377. Stulberg SD: The tantalum monoblock acetabular component: Rationale and three-year follow-up. *J Bone Joint Surg Br* 2004;86(supplIV):417.

378. Sullivan PM, MacKenzie JR, Callaghan JJ: Total hip arthroplasty with cement in patients who are less than fifty years old; Asisten to twenty-two years follow-up study *JBJS* 76A:863-869, 1994
379. Sumner DR, Galante JO. Determinants of stress shielding: design versus materials versus interface. *Clin Orthop Relat Res.* 1992 Jan; (274):202-12.
380. Swedish Consensus Conference. Total Hip Replacement in Sweden *JAMA* 248:1822, 1982
381. Swedish Hip Arthroplasty Register , Annual Report 2006 <http://www.jru.orthop.gu.se/>
382. Sychterz CJ, Moon KH, Hashimoto Y, Terefenko KM, Engh CA Jr, Bauer TW. Wear of polyethylene cups in total hip arthroplasty. A study of specimens retrieved post mortem. *J Bone Joint Surg Am.* 1996 Aug; 78(8):1193-200
383. Talmo CT, Bono JV. Preventing and managing intraoperative fractures and perforations in hip arthroplasty. *Orthopedics.* 2005 Sep; 28(9 Suppl):s1085-8. Review.
384. Tanzer M. Role and results of the high hip center. *Orthop Clin North Am.* 1998 Apr; 29(2):241-7.
385. Thanner J, Kärrholm J, Malchau H, Herberts P. Poor outcome of the PCA and Harris-Galante hip prostheses. Randomized study of 171 arthroplasties with 9-year follow-up. *Acta Orthop Scand.* 1999 Apr; 70(2):155-62.
386. Thanner J. The acetabular component in total hip arthroplasty. Evaluation of different fixation principles. *Acta Orthop Scand Suppl.* 1999 Aug; 286:1-41.
387. Tigges S, Stiles RG, Meli RJ, Roberson JR. Hip aspiration: a cost-effective and accurate method of evaluating the potentially infected hip prosthesis. *Radiology.* 1993 Nov; 189(2):485-8.
388. Tonino A, Oosterbos C, Rahmy A, Therin M, Doyle C. Hydroxyapatite-coated acetabular components. Histological and histomorphometric analysis of six cups retrieved at autopsy between three and seven years after successful implantation. *J Bone Joint Surg Am.* 2001 Jun; 83-A(6):817-25.
389. Torchia ME, Klassen RA, Bianco AJ: Total hip arthroplasty with cement in patients less than twenty-years old Long term results *JBJS* 78A:995-1003, 1996
390. Trebse R, Pisot V, Trampuz A. Treatment of infected retained implants. *J Bone Joint Surg Br.* 2005 Feb; 87(2):249-56.
391. Udomkiat P, Dorr LD, Wan Z. Cementless hemispheric porous-coated sockets implanted with press-fit technique without screws: average ten-year follow-up. *J Bone Joint Surg Am.* 2002 Jul; 84-A(7):1195-200.
392. Udomkiat P, Wan Z, Dorr LD. Comparison of preoperative radiographs and intraoperative findings of fixation of hemispheric porous-coated sockets. *J Bone Joint Surg Am.* 2001 Dec; 83-A(12):1865-70.
393. Unger AS, Lewis RJ, Gruen T. Evaluation of a porous tantalum uncemented acetabular cup in revision total hip arthroplasty: clinical and radiological results of 60 hips. *J Arthroplasty.* 2005 Dec; 20(8):1002-9.
394. Valle AGD, Zoppi A, Peterson M, Salvati EA. Clinical and radiographic results associated with a modern, cementless modular cup design in total hip arthroplasty *J Bone Joint Surg Am.* 2004; 86:1998-2004.
395. Vane, J. R., Bakhle, Y. S. & Botting, R. M. Cyclooxygenases 1 and 2. *Ann. Rev. Pharmacol. Toxicol.* 38, 97-120 (1998)
396. Veigl D, Niederlová J, Krystůfková O. Periprosthetic osteolysis and its association with RANKL expression. *Physiol Res.* 2007; 56(4):455-62.
397. Wagner H. Surface replacement arthroplasty of the hip. *Clin Orthop Relat Res.* 1978 Jul-Aug; (134):102-30.
398. Weaver JK. Total hip replacement: a comparison between the transtrochanteric and posterior surgical approaches. *Clin Orthop Relat Res.* 1975 Oct; (112):201-7.
399. Webb JC, Spencer RF. The role of polymethylmethacrylate bone cement in modern orthopaedic surgery. *J Bone Joint Surg Br.* 2007 Jul; 89(7):851-7.
400. Weeden SH, Paprosky WG. Porous-ingrowth revision acetabular implants secured with peripheral screws. A minimum twelve-year follow-up. *J Bone Joint Surg Am.* 2006 Jun; 88(6):1266-71.

401. Weeden SH, Schmidt RH. The use of tantalum porous metal implants for Paprosky 3A and 3B defects. *J Arthroplasty*. 2007 Sep;22(6 Suppl 2):151-5
402. Weisscher N, de Haan RJ, Vermeulen M. The impact of disease-related impairments on disability and health-related quality of life: a systematic review. *BMC Med Res Methodol*. 2007 Jun 19;7:24.
403. Whaley AL, Berry DJ, Harmsen WS: Extra-large uncemented hemispherical acetabular components for revision total hip arthroplasty. *J Bone Joint Surg* 83A:1352-1357, 2001
404. Williams S, Butterfield M, Stewart T, Ingham E, Stone M, Fisher J. Wear and deformation of ceramic-on-polyethylene total hip replacements with joint laxity and swing phase microseparation. *Proc Inst Mech Eng [H]*. 2003;217(2):147-53.
405. Wirz D, Daniels AU, Göpfert B, Morscher EW. Clinical development and current status: Europe. *Orthop Clin North Am*. 2005 Jan;36(1):63-73, vi. Review
406. Wolf LD, Hozack WJ, Rothman RH. Pulmonary embolism in total joint arthroplasty. *Clin Orthop Relat Res*. 1993 Mar;(288):219-33.
407. Woo, R. Y. G., and Morrey, B. F.: Dislocations after total hip arthroplasty. *J. Bone and Joint Surg.*, 64-A: 1295-1306, Dec. 1982
408. Woolson ST, Haber DF: Primary total hip arthroplasty with insertion of an acetabular component without cement and a femoral component with cement: Follow-up study at an average of six years. *J. Bone Joint Surg* 78A:698-705, 1996
409. Wright JM, Pellicci PM, Salvati EA, Ghelman B, Roberts MM, Koh JL. Bone density adjacent to press-fit acetabular components: a prospective analysis with quantitative computed tomography *J Bone Joint Surg Am*. 2001;83:529-536.
410. Wroblewski BM, Charnley J. Radiographic morphology of the osteoarthritic hip. *J Bone Joint Surg Br*. 1982;64(5):568-9.
411. Wroblewski BM, Siney PD: Charnley low friction arthroplasty of the hip: Long term results. *Clin Orthop* 292:191-202, 1993
412. Wylde V, Hewlett S, Learmonth ID, Cavendish VJ. Personal impact of disability in osteoarthritis: patient, professional and public values. *Musculoskeletal Care*. 2006 Sep;4(3):152-66.
413. Wylde V, Learmonth ID, Cavendish VJ. The Oxford hip score: the patient's perspective. *Health Qual Life Outcomes*. 2005 Oct 31;3:66.
414. Xenakis T, Koukoubis T, Hantes K, Varytimidis S, Soucacos PN. Bone grafting in total hip arthroplasty for insufficient acetabulum. *Acta Orthop Scand Suppl*. 1997 Oct;275:33-7.
415. Xenakis TA, Beris AE, Malizos KK, Koukoubis T, Gelalis J, Soucacos PN. Total hip arthroplasty for avascular necrosis and degenerative osteoarthritis of the hip. *Clin Orthop*. 1997;341:62-8.
416. Xenakis TA, Gelalis ID, Koukoubis TD, Soucacos PN, Vartziotis K, Kontoyiannis D, Tatsis C. Neglected congenital dislocation of the hip. Role of computed tomography and computer-aided design for total hip arthroplasty. *J Arthroplasty*. 1996 Dec;11(8):893-8.
417. Xenakis TA, Gelalis J, Koukoubis TA, Zaharis KC, Soucacos PN. Cementless hip arthroplasty in the treatment of patients with femoral head necrosis. *Clin Orthop Relat Res*. 2001 May;(386):93-9.
418. Xenos JS, Callaghan JJ, Heekin RD, Hopkinson WJ, Savory CG, Moore MS. The porous-coated anatomic total hip prosthesis, inserted without cement. A prospective study with a minimum of ten years of follow-up. *J Bone Joint Surg Am*. 1999 Jan;81(1):74-82.
419. Yiannakopoulos CK, Xenakis T, Karachalios T, Babis GC, Hartofilakidis G. Reliability and validity of the Hartofilakidis classification system of congenital hip disease in adults. *Int Orthop*. 2007 Nov 6;
420. Young AM, Sytchertz CJ, Hopper RH Jr, Engh CA. Effect of acetabular modularity on polyethylene wear and osteolysis in total hip arthroplasty. *J Bone Joint Surg Am*. 2002;84:58-63.
421. Younger AS, Duncan CP, Masri BA, McGraw RW. The outcome of two-stage arthroplasty using a custom-made interval spacer to treat the infected hip. *J Arthroplasty*. 1997 Sep;12(6):615-23.

422. Zerkak, D. & Dougados, M. *The use of glucosamine therapy in osteoarthritis. Curr. Pain Headache Rep.* 8, 507–511(2004).
423. Zhang, W., Jones, A. & Doherty, M. *Does paracetamol (acetaminophen) reduce the pain of osteoarthritis? A metaanalysis of randomised controlled trials. Ann. Rheum. Dis.* 63, 901–907 (2004).
424. Zicat B, Engh CA, Gokcen E. *Patterns of osteolysis around total hip components inserted with and without cement. J Bone Joint Surg Am.* 1995 Mar; 77(3):432-9.
425. Zimlich RH, Fehring TK. *Underestimation of pelvic osteolysis: the value of the iliac oblique radiograph. J Arthroplasty.* 2000 Sep; 15(6):796-801.
426. Zou X, Xue Q, Li H, Bünger M, Lind M, Bünge C. *Effect of alendronate on bone ingrowth into porous tantalum and carbon fiber interbody devices: an experimental study on spinal fusion in pigs. Acta Orthop Scand.* 2003 Oct; 74(5):596-603.
427. Zwartelé RE, Brand R, Doets HC. *Increased risk of dislocation after primary total hip arthroplasty in inflammatory arthritis: a prospective observational study of 410 hips. Acta Orthop Scand.* 2004 Dec; 75(6):684-90.
- 428.