

Εργαστήριο Ακτινολογίας
Ιατρικής Σχολής Πανεπιστημίου Θεσσαλίας
Καθηγητής: Ι. Φεζουλίδης

Διερεύνηση της στένωσης των νεφρικών αρτηριών με έγχρωμη υπερηχοτομογραφία (Color Doppler u/s), αξονική αγγειογραφία (CTA), μαγνητική αγγειογραφία(MRA) και ψηφιακή αφαιρετική αγγειογραφία(DSA) σε υπερτασικούς ασθενείς.

Ρούντας Δ. Χρήστος
Ιατρός Ακτινολόγος

Διδακτορική Διατριβή


Λάρισα 2007

ΠΑΝΕΠΙΣΤΗΜΙΟ ΘΕΣΣΑΛΙΑΣ
ΒΙΒΛΙΟΘΗΚΗ

ΠΑΝΕΠΙΣΤΗΜΙΟ ΘΕΣΣΑΛΙΑΣ
ΥΠΗΡΕΣΙΑ ΒΙΒΛΙΟΘΗΚΗΣ & ΠΛΗΡΟΦΟΡΗΣΗΣ
ΕΙΔΙΚΗ ΣΥΛΛΟΓΗ «ΓΚΡΙΖΑ ΒΙΒΛΙΟΓΡΑΦΙΑ»

Αριθ. Εισ.: 7797/1
Ημερ. Εισ.: 25-11-2009
Δωρεά: Π.Θ.
Ταξιθετικός Κωδικός: Δ
616.130 75
ΡΟΥ

ΠΑΝΕΠΙΣΤΗΜΙΟ
ΘΕΣΣΑΛΙΑΣ



004000083817

ΤΡΙΜΕΛΗΣ ΣΥΜΒΟΥΛΕΥΤΙΚΗ ΕΠΙΤΡΟΠΗ

Επιβλέποντες: **Ι. Φεζουλίδης**, Καθηγητής Ακτινολογίας

Ιατρικής Σχολής Πανεπιστημίου Θεσσαλίας

Ι. Στεφανίδης, Αναπληρωτής Καθηγητής Νεφρολογίας

Ιατρικής Σχολής Πανεπιστημίου Θεσσαλίας

Γ. Κουκούλης, Επίκουρος Καθηγητής Ενδοκρινολογίας

Ιατρικής Σχολής Πανεπιστημίου Θεσσαλίας

ΕΠΤΑΜΕΛΗΣ ΕΞΕΤΑΣΤΙΚΗ ΕΠΙΤΡΟΠΗ

Ι. Φεζουλίδης, Καθηγητής Ακτινολογίας

Ιατρικής Σχολής Πανεπιστημίου Θεσσαλίας

Ν. Σταθάκης, Καθηγητής Παθολογίας

Ιατρικής Σχολής Πανεπιστημίου Θεσσαλίας

Μ. Μελέκος, Καθηγητής Ουρολογίας

Ιατρικής Σχολής Πανεπιστημίου Θεσσαλίας

Ι. Στεφανίδης, Αναπληρωτής Καθηγητής Νεφρολογίας

Ιατρικής Σχολής Πανεπιστημίου Θεσσαλίας

Γ. Κουκούλης, Επίκουρος Καθηγητής Ενδοκρινολογίας

Ιατρικής Σχολής Πανεπιστημίου Θεσσαλίας

Μ. Βλυχού, Λέκτορας Ακτινολογίας

Ιατρικής Σχολής Πανεπιστημίου Θεσσαλίας

Ε. Καψαλάκη, Λέκτορας Ακτινολογίας

Ιατρικής Σχολής Πανεπιστημίου Θεσσαλίας

ΠΕΡΙΕΧΟΜΕΝΑ

ΓΕΝΙΚΟ ΜΕΡΟΣ

Εισαγωγή	σελ. 2
Ιστορική αναδρομή	σελ. 4
Ταξινόμηση αρτηριακής πίεσης και υπέρτασης	σελ. 8
Βλάβες οργάνων στόχων	σελ. 10
Ορισμός-Παθοφυσιολογία της υπέρτασης	σελ. 12
Επιδημιολογικά στοιχεία	σελ. 14
Αιτιολογική ταξινόμηση αρτηριακής υπέρτασης	σελ. 15
Νεφραγγειακή υπέρταση	σελ. 16
Στοιχεία Παθολογικής Ανατομικής	σελ. 19
Χαρακτηριστικά νεφραγγειακής υπέρτασης	σελ. 22
Κλινικές εκδηλώσεις στένωσης νεφρικών αρτηριών	σελ. 22
Αγγείωση του νεφρού	σελ. 23
Ανατομικά στοιχεία	σελ. 24
Απεικονιστικές μέθοδοι στη διάγνωση της στένωσης της νεφρικής αρτηρίας	σελ. 31
Απλή ακτινογραφία νεφρών-ουρητήρων-κύστης, Ενδοφλέβια ουρογραφία	σελ. 31
Ραδιοϊσοτοπικό νεφρόγραμμα	σελ. 33
Υπερηχοτομογραφία και Έγχρωμη Doppler Υπερηχοτομογραφία	σελ. 36
Σκιαγραφικά μέσα υπερήχων και εφαρμογές	σελ. 40
Ελικοειδής υπολογιστική τομογραφία	σελ. 41
Υπολογιστική τομογραφία πολλαπλών τομών	σελ. 44
Μαγνητικός Συντονισμός	σελ. 47
Ψηφιακή Αφαιρετική Ενδαρτηριακή Αγγειογραφία	σελ. 51
Τεχνική και αρχές λειτουργίας του ψηφιακού αγγειογράφου	σελ. 53
Νεφροτοξικότητα και ιωδιούχα μη ιονικά σκιαγραφικά μέσα	σελ. 57
Φαρμακοκινητική, μεταβολισμός των ιωδιούχων μη ιονικών σκιαγραφικών μέσων και μέτρα προφύλαξης	σελ. 58

ΕΙΔΙΚΟ ΜΕΡΟΣ

Περίληψη	σελ. 61
Εισαγωγή	σελ. 63
Σκοπός της μελέτης	σελ. 64
Ασθενείς-Μέθοδοι	σελ. 65
Αποτελέσματα	σελ. 72
Συζήτηση	σελ. 77
Εικόνες	σελ. 85
Στατιστικοί πίνακες αποτελεσμάτων	σελ. 89
Βιβλιογραφία	σελ. 91

Προλογίζοντας την παρούσα εργασία, θα ήθελα να εκφράσω τις θερμές ευχαριστίες μου στα μέλη της επταμελούς εξεταστικής επιτροπής που με τίμησαν με τη συμμετοχή τους κατά την παρουσίαση αυτής.

Ευχαριστώ επίσης τα μέλη της τριμελούς συμβουλευτικής επιτροπής, η συμβολή των οποίων ήταν καθοριστική για την ολοκλήρωση της παρούσας.

Θα ήθελα επίσης να εκφράσω τις ειλικρινείς ευχαριστίες μου στους ανθρώπους, που ο καθένας από τη θέση του με βοήθησαν και μου συμπαραστάθηκαν καθ' όλη τη διάρκεια εκπόνησης της παρούσας διατριβής.

Πρωτίστως θα ήθελα να εκφράσω την ειλικρινή ευγνωμοσύνη μου και να ευχαριστήσω θερμά τον κ. Ιωάννη Φεζουλίδη, Καθηγητή Ακτινολογίας της Ιατρικής Σχολής του Πανεπιστημίου Θεσσαλίας και Διευθυντή του Τμήματος Ιατρικής Απεικόνισης του Πανεπιστημιακού Νοσοκομείου Λάρισας, που με παρότρυνε να πραγματοποιήσω την παρούσα διατριβή, με ενθάρρυνε και με στήριξε ενεργά καθ' όλη τη διάρκεια της προσπάθειας για την ολοκλήρωσή της. Η έμπρακτη συμπαράστασή του, η εμπειρία και οι πολύτιμες συμβουλές του βοήθησαν ώστε να ολοκληρωθεί αυτή η μελέτη.

Ευχαριστώ ιδιαίτερα τον κ. Ιωάννη Στεφανίδη, Επίκουρο Καθηγητή Νεφρολογίας της Ιατρικής Σχολής του Πανεπιστημίου Θεσσαλίας, για την ουσιαστική συμβολή του από τη θέση του επιβλέποντα, αλλά και την αμέριστη συμπαράστασή του καθ' όλο το χρονικό διάστημα που πραγματοποιήθηκε η παρούσα διατριβή.

Η μελέτη αυτή ολοκληρώθηκε και με τη συμβολή και βοήθεια δύο εξαίρετων συναδέλφων και πολύτιμων συνεργατών.

Βαθύτατα ευχαριστώ την κ. Μαριάννα Βλυχού, Λέκτορα Ακτινολογίας της Ιατρικής Σχολής του Πανεπιστημίου Θεσσαλίας, που μου συμπαραστάθηκε ενεργά καθ' όλη τη διάρκεια εκπόνησης της παρούσας διατριβής. Η επιστημονική της κατάρτιση και η ιδιαίτερη εμπειρία της στη στατιστική ανάλυση των δεδομένων της μελέτης αυτής, ήταν καθοριστική για την ολοκλήρωσή της.

Επίσης με ειλικρινή ευγνωμοσύνη ευχαριστώ την κ. Ευτυχία Καψαλάκη, Λέκτορα Ακτινολογίας της Ιατρικής Σχολής του Πανεπιστημίου Θεσσαλίας, που με βοήθησε ουσιαστικά να ολοκληρώσω επιτυχώς την παρούσα διατριβή. Οι πολύτιμες παρατηρήσεις της και οι συμβουλές της, ήταν καθοριστικές στη συγγραφή της παρούσας.

Τέλος, θα ήθελα να αναφερθώ στον άνθρωπο, ο οποίος όλα αυτά τα χρόνια είναι στο πλάι μου. Η παρουσία και η ενθάρρυνση της, ήταν πηγή έμπνευσης για μένα.

Αντιγόνη σ' Ευχαριστώ.

**Συγκριτική μελέτη των παθήσεων των
νεφρικών αρτηριών με Μαγνητική, Αξονική,
Ψηφιακή αφαιρετική και Έγχρωμη
υπερηχοτομογραφική αγγειογραφία**

ΓΕΝΙΚΟ ΜΕΡΟΣ

ΕΙΣΑΓΩΓΗ

Οι κυριότερες παθήσεις της νεφρικής αρτηρίας είναι η στένωση (αθηρωματική, ή ινομυωματώδης δυσπλασία), η παρουσία ανευρύσματος, η αρτηριοφλεβώδης επικοινωνία, η θρόμβωση και η εμβολή. Οι εν λόγω παθολογικές καταστάσεις προκαλούν συχνά αύξηση της αρτηριακής πίεσης και η μη έγκαιρη διάγνωση και θεραπευτική παρέμβαση έχουν σαν αποτέλεσμα την έκπτωση της νεφρικής λειτουργίας και τη νεφρική ανεπάρκεια.

Στη διεθνή βιβλιογραφία αναφέρεται, ότι στους ασθενείς, οι οποίοι υποβάλλονταν σε διαγνωστικές αγγειογραφίες (εξωκράνια μοίρα καρωτίδων, στεφανιογραφία, ή αγγειογραφία των κάτω άκρων), συνυπήρχε στένωση της νεφρικής αρτηρίας. Κατά την διενέργεια διαγνωστικής στεφανιογραφίας, στο 9,1 % (σύνολο 3987) των ασθενών, ανευρέθηκε και στένωση της νεφρικής αρτηρίας (Conlon et al. 2001). Σε ασθενείς με έμφραγμα του μυοκαρδίου, στην μελέτη του Uzu και συν. το 1997, στο 12 % (σύνολο 297), αναδείχτηκε και στένωση της νεφρικής αρτηρίας . Σε ασθενείς με περιφερική αποφρακτική αγγειοπάθεια, το ποσοστό συνύπαρξης της στένωσης της νεφρικής αρτηρίας ήταν 23 % (σύνολο 450), αναφέρει ο Swartbol και συν. το 1992.

Στις μελέτες των προαναφερθέντων συγγραφέων, σε ασθενείς με υπέρταση, το ποσοστό συνύπαρξης στένωσης της νεφρικής αρτηρίας κυμαίνονταν από 76-86% [1,2]. Από τα παραπάνω στοιχεία φαίνεται, ότι σε ασθενείς με πολυαγγειακή νόσο και υπέρταση, συμμετέχει και η στένωση της νεφρικής αρτηρίας.

Η διερεύνηση της αρτηριακής υπέρτασης σε νεαρούς ασθενείς, ή σε πρωτοεμφανιζόμενη υπέρταση, πρέπει να συμπεριλαμβάνει οπωσδήποτε και τον απεικονιστικό έλεγχο για την ύπαρξη τυχόν στένωσης της νεφρικής αρτηρίας.

ΙΣΤΟΡΙΚΗ ΑΝΑΔΡΟΜΗ

Ο Joseph Struthius (1510-1568) μελέτησε τον σφυγμό της αρτηρίας και στο άρθρο του το 1555 μ. Χ, *Sphygmicae artis iam mille ducentos annos perditae & desideratae Libri V*, έκανε την πρώτη προσπάθεια ποιοτικής εκτίμησης του σφυγμού, προσπάθεια που οδήγησε αργότερα στην δυνατότητα μέτρησης της αρτηριακής πίεσης [3].

Η αρτηριακή πίεση μετρήθηκε για πρώτη φορά από τον Stephen Hales το 1773. Ο Hales περιέγραψε επίσης την σπουδαιότητα του όγκου του αίματος στην ρύθμιση της αρτηριακής πίεσης [4].

Η συνεισφορά των περιφερικών αρτηριολίων στην διατήρηση της αρτηριακής πίεσης σε σταθερά επίπεδα, ονομάστηκε "τόνος" και περιγράφηκε για πρώτη φορά από τον Lower το 1669 και μεταγενέστερα από τον Sinac το 1783 [5].

Ο ρόλος των αγγειοκινητικών νεύρων στη ρύθμιση της αρτηριακής πίεσης, παρατηρήθηκε από διαπρεπείς ερευνητές όπως ο Claude Bernard, Charles E. Edouard, Charles Brown-Siquard, και Augustus Waller [6].

Ο Cannon και Rosenblueth καθιέρωσαν την μέτρηση της αρτηριακής πίεσης στην περιοχή του βραχιονίου και μελέτησαν την φαρμακολογική δράση της επινεφρίνης [7]. Ο ιατρός Richard Bright, το πρώτο μισό του 19^{ου} αιώνα, παρατήρησε τις μεταβολές της υπέρτασης και τις επιπτώσεις στο καρδιαγγειακό σύστημα των ασθενών με χρόνια νεφρική νόσο. Ο George Johnson το 1868 έθεσε ως αξίωμα, ότι η αιτία της υπερτροφίας της αριστερής κοιλίας (left ventricular hypertrophy, LVH) στη νόσο του Bright, ήταν η παρουσία υπερπλασίας του μυϊκού χιτώνα στις μικρές αρτηρίες, σε όλο το σώμα [8,9].

Περαιτέρω κλινικές μελέτες του Sir William Gull και H.G. Sutton (1872) οδήγησαν στην περαιτέρω κατανόηση των επιπτώσεων της υπέρτασης στο καρδιαγγειακό σύστημα [10].

Ο Frederick Mahomed ήταν ένας από τους πρώτους γιατρούς που καθιέρωσαν συστηματικά την μέτρηση της αρτηριακής πίεσης και την συμπεριέλαβαν στους παράγοντες εκτίμησης της κλινικής κατάστασης του ασθενούς [11].

Οι μελέτες του Janeway και Walhard οδήγησαν στην αναγνώριση της βλάβης στο

όργανο-στόχο και κατέγραψαν την υπέρταση ως σιωπηλό δολοφόνο ("silent killer") [12,13].

Η έννοια της ρενίνης, αγγειοτενσίνης και της αλδοστερόνης, καθιερώθηκαν ως όροι από αρκετούς ερευνητές στο τέλος του 19^{ου} και αρχές του 20^{ου} αιώνα. Οι Irwine, Page, van Slyke, Goldblatt, Laragh και Tuttle, ανήκουν στις προεξέχουσες μορφές στην βιβλιογραφία της υπέρτασης, το έργο των οποίων εμπλούτισε τις γνώσεις μας στην κατανόηση της βιοχημικής βάσης της υπέρτασης [14]. Με την περιγραφή και κατανόηση των ήχων που ακούγονται από το στήθοσκόπιο, ο N.S. Korotkoff το 1905, συνέβαλλε στην μέτρηση της συστολικής και διαστολικής αρτηριακής πίεσης [15].

Στους Cushman και Ondetti, οι οποίοι ανακάλυψαν τον αναστολέα του μετατρεπτικού ενζύμου στο δηλητήριο φιδιών, οφείλεται η σύνθεση του μοντέρνου αντιυπερτασικού φαρμάκου, της καπτοπρίλης [16].

Ο Harry Goldblatt (1891-1977), ένας από τους κορυφαίους ερευνητές στην αρτηριακή υπέρταση, ξεκίνησε την ιατρική του σταδιοδρομία ως ειδικευόμενος στην χειρουργική το 1916. Μετά το τέλος του πρώτου παγκοσμίου πολέμου, όπου υπηρέτησε ως ορθοπαιδικός, επέστρεψε στο Cleveland το 1924 στη θέση του αναπληρωτή καθηγητή της παθολογίας στο Western Reserve University School of Medicine. Το 1954 πήρε τη θέση του καθηγητή της πειραματικής παθολογίας.

Το ενδιαφέρον του για την υπέρταση άρχισε από την περίοδο της ειδίκευσής του στην χειρουργική, το οποίο αργότερα θα του εξασφάλιζε την παγκόσμια αναγνώριση. Κατά τα πρώτα στάδια ειδίκευσής του στην παθολογία μελέτησε ασθενείς με φυσιολογική αρτηριακή πίεση και συστηματική αθηρωμάτωση, η οποία δεν επηρέαζε τους νεφρούς, σε αντιδιαστολή με ασθενείς με υπέρταση, στους οποίους η αθηρωμάτωση περιοριζόταν στις νεφρικές αρτηρίες. Είχε διδαχτεί, ότι καλοήθης ιδιοπαθής υπέρταση, οριζόταν η εμμένουσα αύξηση της αρτηριακής πίεσης αγνώστου αιτιολογίας, χωρίς σημαντική προσβολή της νεφρικής λειτουργίας και ότι πρώτα συνέβαινε η αύξηση της αρτηριακής πίεσης και αποτέλεσμα αυτής ήταν η αθηρωμάτωση των αρτηριών. Σε μερικές περιπτώσεις παρατηρούσαν έκπτωση της νεφρικής λειτουργίας, η οποία οδηγούσε σε ουραιμία. Οι παρατηρήσεις όμως του Goldblatt τον οδήγησαν στο συμπέρασμα, ότι προϋπήρχε αθηρωμάτωση των αγγείων

και μετά ακολουθούσε η αύξηση της αρτηριακής πίεσης.

Η πειραματική επαλήθευση της θεωρίας του ήταν αδύνατη, γιατί δεν γνώριζε τον τρόπο με τον οποίο θα μπορούσε να δημιουργήσει την αγγειακή αθηρωμάτωση. Αποφάσισε λοιπόν, ότι προσομοιώνοντας τα αποτελέσματα της αποφρακτικής αγγειακής νεφρικής νόσου, μειώνοντας το εύρος των νεφρικών αρτηριών, αυτό θα ήταν επαρκές για να αποδείξει τη θεωρία του. Για να πετύχει αυτή την στένωση των νεφρικών αρτηριών, ο Goldblatt δημιούργησε άγκιστρα, τα οποία με εφαρμογή πίεσης, προκαλούσαν μείωση του εύρους των νεφρικών αρτηριών. Χρησιμοποιώντας τα άγκιστρα σε πειράματα με σκύλους, ανέδειξε αύξηση της αρτηριακής πίεσης χωρίς προσβολή της νεφρικής λειτουργίας (Εικόνα 1). Ένα απ' τα πρώιμα και απροσδόκητα ευρήματα ήταν, ότι μειώνοντας το εύρος μιας νεφρικής αρτηρίας, είχε ως αποτέλεσμα την άνοδο της αρτηριακής πίεσης, η οποία όμως επανέρχονταν σε φυσιολογικά επίπεδα όταν απομακρύνονταν τα άγκιστρα πίεσης. Τα πειράματα που ακολούθησαν, τόσο του Goldblatt, όσο και άλλων ερευνητών απέδειξαν ότι η μείωση του εύρους των νεφρικών αρτηριών προκαλεί μια χημική αλυσιδωτή αντίδραση, η οποία οδηγεί στην αύξηση της αρτηριακής πίεσης. Η ρενίνη, ουσία που απελευθερώνεται από τους νεφρούς, ενεργοποιείται όταν υπάρχει στένωση των νεφρικών αρτηριών. Η παρουσία ρενίνης στην αιματική κυκλοφορία προάγει την παραγωγή της αγγειοτενσίνης I. Η αγγειοτενσίνη I είναι ανενεργός, μέχρι να αντιδράσει με το μετατρεπτικό ένζυμο της αγγειοτενσίνης (angiotensin converting enzyme ACE), ώστε να μετατραπεί σε αγγειοτενσίνη II, η οποία είναι κύριος παράγοντας πρόκλησης υπέρτασης.

Τα άγκιστρα που κατασκεύασε ο Goldblatt, προκαλούσαν την ίδια αλυσιδωτή αντίδραση. Διαδοχικά πειράματα και παρατηρήσεις οδήγησαν στην απομόνωση του παράγοντα αναστολής του μετατρεπτικού ενζύμου. Εμποδίζοντας την μετατροπή της αγγειοτενσίνης I σε αγγειοτενσίνη II, παρατηρήθηκε ελάττωση της πιθανότητας εμφάνισης αγγειακού εγκεφαλικού επεισοδίου, έμφραγμα του μυοκαρδίου και καρδιακή ανεπάρκεια σε πολλούς υπερτασικούς ασθενείς [17,18].

Το 1934, ο Harry Goldblatt και συνάδελφοί του δημοσίευσαν το άρθρο: "Η πρόκληση εμμένουσας συστολικής αρτηριακής υπέρτασης, λόγω νεφρικής ισχαιμίας στο περιοδικό *Journal of Experimental Medicine*. Το άρθρο του Goldblatt είναι ένα από τα πιο γνωστά στην ιστορία της ιατρικής και ο όρος νεφρός του Goldblatt ("Goldblatt

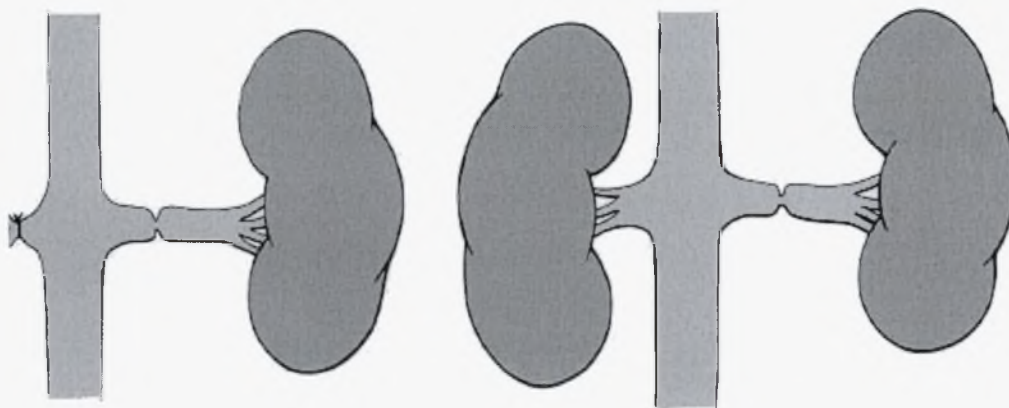
kidney") χρησιμοποιείται έως σήμερα [19].

Ένα χρόνο νωρίτερα, 18 και 25 Φεβρουαρίου 1933, ο John Loesch είχε δημοσιεύσει μία παρόμοια μελέτη στο γερμανόφωνο περιοδικό *Zentralblatt fuer Innere Medizin* με τίτλο: "Συνεισφορά στην πειραματική νεφρίτιδα και αρτηριακή υπέρταση".

Η κεντρική ιδέα και των δύο άρθρων ήταν ίδια: Η νεφρική ισχαιμία προκαλεί μόνιμη υπέρταση.

Παρόλο που ο Loesch κατόρθωσε πρώτος και επιτυχώς να αποδείξει την πρόκληση αρτηριακής υπέρτασης λόγω νεφρικής ισχαιμίας, το άρθρο του δεν έτυχε της ίδιας αναγνώρισης με του Goldblatt. Στο περιοδικό, *History of Medicine*, οι αρθρογράφοι B. Glodny και D. Glodny, πιστεύουν ότι και οι δύο ερευνητές Loesch και Goldblatt πρέπει να τυγχάνουν της ίδιας αναγνώρισης, για τις σπουδαίες και πρωτοπόρες ανακαλύψεις [20].

Εικόνα 1. Για την κατανόηση του μηχανισμού της νεφραγγειακής υπέρτασης, ο Goldblatt χρησιμοποίησε δύο πειραματικά μοντέλα σε σκύλο. Στο πρώτο πειραματικό μοντέλο, προκάλεσε στένωση σε μία νεφρική αρτηρία, ενώ ο δεύτερος νεφρός είχε αφαιρεθεί (Μοντέλο ένας νεφρός, ένα άγκιστρο). Στο δεύτερο πειραματικό μοντέλο προκάλεσε στένωση στην μία νεφρική αρτηρία, ενώ ο άλλος νεφρός ήταν στη θέση του (Μοντέλο δύο νεφροί, ένα άγκιστρο). Και στις δύο περιπτώσεις, προκλήθηκε υπέρταση. Και στα δύο πειράματα, μετά την αφαίρεση του άγκιστρου πίεσης, η αρτηριακή πίεση επανερχόταν σε φυσιολογικά επίπεδα.



Μοντέλο ένας νεφρός, ένα άγκιστρο.

Μοντέλο δύο νεφροί, ένα άγκιστρο

ΤΑΞΙΝΟΜΗΣΗ ΑΡΤΗΡΙΑΚΗΣ ΠΙΕΣΗΣ ΚΑΙ ΥΠΕΡΤΑΣΗΣ

Άριστη αρτηριακή πίεση: Συστολική <120 mmHg

Διαστολική <80 mmHg

Φυσιολογική αρτηριακή πίεση: Συστολική 120 -129 mmHg

Διαστολική 80 -84 mmHg

Οριακή αρτηριακή πίεση: Συστολική 130 -139 mmHg

Διαστολική 85 -89 mmHg

Υπέρταση

Στάδιο 1 Συστολική 140 -159 mmHg

Διαστολική 90 -99 mmHg

Στάδιο 2 Συστολική 160 -179 mmHg

Διαστολική 100 -109 mmHg

Στάδιο 3 Συστολική \geq 180 mmHg

Διαστολική \geq 110 mmHg

Μεμονωμένη Συστολική \geq 140 mmHg

Διαστολική < 90 mmHg

Η παραπάνω ταξινόμηση είναι της Ευρωπαϊκής Εταιρίας Υπέρτασης-Ευρωπαϊκής Εταιρίας Καρδιολογίας (2003), η οποία υιοθετήθηκε από την Βρετανική Εταιρία Υπέρτασης και την Καναδική Εταιρία Υπέρτασης.

Το 2003 Εταιρείες Υπέρτασης, όπως η Ευρωπαϊκή Εταιρία Υπέρτασης, η Αμερικανική Εθνική Επιτροπή για την Υπέρταση (JNC-7), ο Παγκόσμιος Οργανισμός Υγείας-Διεθνής Εταιρεία Υπέρτασης, δημοσίευσαν νέες κατευθυντήριες οδηγίες για την υπέρταση. Η σύνταξη και δημοσίευση αυτών των οδηγιών δικαιολογείται από την πρόσφατη δημοσίευση πολλών σημαντικών μελετών, αλλά δεν καταργεί την ανάγκη

σύνταξης εθνικών οδηγιών που είναι προσαρμοσμένες στις συνθήκες που επικρατούν σε κάθε χώρα, ως προς τους παράγοντες καρδιαγγειακού κινδύνου (επιπολασμός, σχετιζόμενος κίνδυνος, ποσοστά ρύθμισης), τις αντιλήψεις και τον τρόπο ζωής, τις κοινωνικοοικονομικές συνθήκες και τις δυνατότητες και την δομή των συστημάτων δημόσιας υγείας. Αν και όλες οι κατευθυντήριες οδηγίες βασίζονται στα ίδια δεδομένα, το ενδιαφέρον είναι, ότι υπάρχουν σημαντικές διαφορές ανάμεσά τους, π.χ. μεταξύ Ευρωπαϊκών, Αμερικανικών και Διεθνών οδηγιών. Οι διαφορές αυτές μπορούν να αποδοθούν, όχι μόνο στους προαναφερθέντες ιδιαίτερους χαρακτήρες κάθε περιοχής, αλλά και σε διαφορές στην φιλοσοφία, τη νοοτροπία και τις αντιλήψεις μεταξύ των συγγραφικών ομάδων. Τις ίδιες κατευθυντήριες οδηγίες έχει υιοθετήσει και η Ελληνική Εταιρεία Υπέρτασης [21].

Η Αμερικανική Εταιρεία Υπέρτασης καθιέρωσε τον όρο της προϋπέρτασης, δίνοντας έμφαση στην σωστή αντιμετώπιση των πρόωρων ενδείξεων της εμφάνισης της υπέρτασης. Σύμφωνα με τα νέα δεδομένα, τιμές συστολικής πίεσεως 120-139mmHg οι οποίες εθεωρούντο εντός των φυσιολογικών ορίων, πλέον χαρακτηρίζονται ως μη φυσιολογικές (προϋπέρταση). Επίσης, προϋπέρταση διαστολική, έχουν και οι ασθενείς με διαστολική πίεση 80-90mmHg [22,23].

ΒΛΑΒΕΣ ΟΡΓΑΝΩΝ ΣΤΟΧΩΝ

Η υπέρταση στα αρχικά της στάδια είναι μία κατά βάση ασυμπτωματική νόσος. Μόνο 2 στους 10 υπερτασικούς θα προειδοποιηθούν από συμπτώματα, όπως κεφαλαλγία, ζάλη ή δυσφορία, ότι η πίεσή τους είναι αυξημένη. Εν τούτοις αυτό δεν εμποδίζει την πίεση να δημιουργεί βλάβες σε ζωτικά όργανα, όπως στην καρδιά, στις αρτηρίες, στους νεφρούς και τους οφθαλμούς. Με την πάροδο των ετών οι βλάβες αυτές θα εκδηλωθούν ως έμφραγμα του μυοκαρδίου και καρδιακή ή νεφρική ανεπάρκεια (Πίνακας 1). Σήμερα με την εξέλιξη της τεχνολογίας και με τα διαγνωστικά μέσα που έχουμε στην διάθεσή μας, μπορούμε να διαπιστώσουμε πολύ νωρίς τις μικροσκοπικές βλάβες που προκαλεί η αυξημένη αρτηριακή πίεση στα όργανα αυτά. Με τους υπερήχους μετράμε το πάχος των καρδιακών τοιχωμάτων για να διαπιστώσουμε αν υπάρχει υπερτροφία της αριστεράς κοιλίας που είναι κακό προγνωστικό σημείο για αρρυθμίες, έμφραγμα του μυοκαρδίου και καρδιακή ανεπάρκεια. Μετρώντας το λεύκωμα στα ούρα 24ώρου έχουμε μία καλή εικόνα, αν η αυξημένη πίεση έχει κάνει αισθητή την παρουσία της στα νεφρικά σπειράματα. Ανεύρεση έστω και μικροσκοπικής ποσότητας αλβουμίνης (20-200mg το 24ωρο), που ονομάζεται μικρολευκωματινουρία, σηματοδοτεί αυξημένο κίνδυνο, όχι μόνο για την εξέλιξη της νεφρικής βλάβης, αλλά και για εκδήλωση καρδιαγγειακών επεισοδίων.

Σε μια μεγάλη μελέτη από τον M. Law και συνεργάτες [24], παρουσιάστηκαν αποτελέσματα τα οποία αναφέρουν, ότι ελάττωση της υπέρτασης κατά 5 mmHg, με τη χρήση αποτελεσματικής αντιυπερτασικής αγωγής, μειώνει τον κίνδυνο αγγειακού εγκεφαλικού επεισοδίου κατά 34% και το έμφραγμα του μυοκαρδίου κατά 50% [25,26,27,28].

Η αρτηριακή υπέρταση, ειδικά στους νεφρούς προκαλεί αλλοιώσεις των αρτηριολίων και των σπειραμάτων, τη λεγόμενη νεφροσκλήρυνση (ή υπερτασική νεφροπάθεια). Σε χρόνια αρτηριακή υπέρταση η υπερτασική νεφροπάθεια παίρνει τη μορφή καλοήθους νεφροσκλήρυνσης, η οποία περιλαμβάνει τις ακόλουθες αλλοιώσεις:

- 1) Πάχυνση του έσω χιτώνα και υαλίνωση του μέσου χιτώνα με στένωση του αυλού των αρτηριολίων.
- 2) Υπερτροφία και σταδιακή σκλήρυνση και ίνωση των νεφρώνων.

3) Ύψωση του διάμεσου ιστού, σε βαρύτερες περιπτώσεις. Μετά από την πάροδο περισσότερη των 10 ετών, οι βαριές μορφές υπέρτασης προκαλούν βαθμιαία πτώση του ρυθμού σπειραματικής διήθησης και νεφρική ανεπάρκεια τελικού σταδίου [22,29].

Πίνακας 1. Προσδιορισμός του συνολικού καρδιαγγειακού κινδύνου, ανάλογα με το στάδιο της υπέρτασης και την συνύπαρξη άλλων παραγόντων κινδύνου

	ΟΡΙΑΚΗ ΑΡΤ. ΠΙΕΣΗ	ΥΠΕΡΤΑΣΗ ΣΤΑΔΙΟ 1	ΥΠΕΡΤΑΣΗ ΣΤΑΔΙΟ 2	ΥΠΕΡΤΑΣΗ ΣΤΑΔΙΟ 3
ΑΛΛΟΙ ΠΑΡΑΓΟΝΤΕΣ ΚΙΝΔΥΝΟΥ	ΣΑΠ 130-139 ή ΔΑΠ 85-89	ΣΑΠ 140-159 ή ΔΑΠ 90-99	ΣΑΠ 160-179 ή ΔΑΠ 100-109	ΣΑΠ \geq 180 ή ΔΑΠ \geq 110
Χωρίς άλλους παράγοντες κινδύνου	ΣΥΝΗΘΗΣ	ΜΙΚΡΟΣ	ΜΕΣΟΣ	ΜΕΓΑΛΟΣ
1-2 παράγοντες κινδύνου	ΜΙΚΡΟΣ	ΜΕΣΟΣ	ΜΕΣΟΣ	ΜΕΓΑΛΟΣ
\geq 3 ή ΒΟΣ, διαβήτης, νεφρική βλάβη, καρδιαγγειακή νόσος	ΜΕΓΑΛΟΣ	ΜΕΓΑΛΟΣ	ΜΕΓΑΛΟΣ	ΜΕΓΑΛΟΣ

ΣΑΠ = συστολική πίεση, ΔΑΠ = διαστολική πίεση, ΒΟΣ = βλάβη οργάνων στόχων (υπερτροφία αριστερής κοιλίας, λευκωματουρία, αθηρωμάτωση καρωτίδων ή περιφερικών αρτηριών).

2003 ESH/ESC Hypertension Guidelines (Ευρωπαϊκή Εταιρία Υπέρτασης)

ΟΡΙΣΜΟΣ

Ως Αρτηριακή υπέρταση ορίζεται, η αύξηση της αρτηριακής πίεσης (ΑΠ) σε επανειλημμένες μετρήσεις, σε επίπεδα πάνω από τα φυσιολογικά όρια που έχει θεσπίσει ο Παγκόσμιος Οργανισμός Υγείας και η Ευρωπαϊκή Εταιρία Υπέρτασης. (Συστολική 120-129 mm Hg και Διαστολική 80-84 mm Hg) [29].

ΠΑΘΟΦΥΣΙΟΛΟΓΙΑ ΤΗΣ ΥΠΕΡΤΑΣΗΣ

Η πίεση του αίματος δημιουργείται από την συστολή της καρδιάς, της οποίας η μέγιστη πίεση (συστολική πίεση), αναπτύσσεται κατά την εξώθηση. Η καρδιακή χάλαση, που ακολουθεί την εξώθηση, προκαλεί την πτώση της πίεσης του αίματος στην κατώτερη τιμή της (διαστολική πίεση). Μεταξύ των τιμών της συστολικής και της διαστολικής πίεσης, βρίσκεται η τιμή της μέσης αρτηριακής πίεσης.

Η μέση αρτηριακή πίεση, ορίζεται ως το γινόμενο του κατά λεπτόν όγκου αίματος επί την αντίσταση των συστηματικών αγγείων. Η τιμή της μέσης αρτηριακής πίεσης, ρυθμίζεται αυστηρά, μέσα σε όρια που επιτρέπουν την διατήρηση της αιμάτωσης των ιστών, με τον ελάχιστο δυνατό τραυματισμό των αγγείων. Η διατήρηση της πίεσης του αίματος μέσα σ' αυτά τα όρια, πραγματοποιείται με τρεις κυρίως μηχανισμούς:

1) Η αντανakλαστική λειτουργία των τασεοϋποδοχέων που ρυθμίζουν την πίεση του αίματος, ελέγχοντας τις αυτόνομες εκφορτίσεις του εγκεφαλικού στελέχους. Οι διακυμάνσεις της αρτηριακής πίεσης ανιχνεύονται από εξειδικευμένους υποδοχείς του καρωτιδικού κόλπου, οι οποίοι μεταβιβάζουν το ερέθισμά τους στο εγκεφαλικό στέλεχος, προκαλώντας μεταβολές της ροής των αδρενεργικών ερεθισμάτων του στελέχους. Μ' αυτές τροποποιούνται η καρδιακή συχνότητα, η συσταλτικότητα της καρδιάς και οι συστηματικές αγγειακές αντιστάσεις, προκειμένου να αποκατασταθεί η πίεση στο προκαθορισμένο ύψος.

2) Το σύστημα ρενίνης-αγγειοτενσίνης.

Η ρενίνη, ένα ένζυμο που παράγει ο νεφρός, επιδρά σε μια πρωτεΐνη του πλάσματος, σχηματίζοντας την αγγειοτενσίνη I, η οποία στους πνεύμονες μετατρέπεται σε αγγειοτενσίνη II. Η αγγειοτενσίνη II είναι ισχυρή αγγειοσυσταλτική ορμόνη, η οποία αυξάνει τις αντιστάσεις των συστηματικών αγγείων, αλλά ταυτόχρονα προκαλεί και την σύνθεση της αλδοστερόνης στα επινεφρίδια. Η αλδοστερόνη προάγει την

επαναρρόφηση χλωριούχου νατρίου και νερού από τους νεφρούς. Την απελευθέρωση ρενίνης στα παρασπειραματικά κύτταρα του νεφρού επηρεάζουν πολλοί παράγοντες, όπως οι μεταβολές της αιμάτωσης του νεφρού, οι μεταβολές της συγκέντρωσης νατρίου στο υγρό του άπω νεφρικού σωληναρίου, β-αδρενεργικά ερεθίσματα και οι επιδράσεις των τοπικών προσταγλανδινών.

3) Η ρύθμιση του όγκου του πλάσματος.

Ο όγκος του πλάσματος επηρεάζει άμεσα την πίεση του αίματος και πρέπει να διατηρείται μέσα στα όρια που επιτρέπουν την επαρκή αιμάτωση των ιστών [30,31].

ΕΠΙΔΗΜΙΟΛΟΓΙΚΑ ΣΤΟΙΧΕΙΑ

Στην Ελλάδα, μέχρι πριν από λίγα χρόνια υπήρχαν ελάχιστα δεδομένα για τον επιπολασμό της υπέρτασης και καθόλου στοιχεία για την επίγνωση, την θεραπεία και τον έλεγχό της. Η πρώτη μελέτη που προσδιόρισε τον επιπολασμό της υπέρτασης στην Ελλάδα διεξήχθη μεταξύ 1979 και 1983 σε τυχαίο δείγμα του πληθυσμού της Αθήνας [32].

Η δεύτερη μελέτη στον τομέα αυτό, πραγματοποιήθηκε το 1997, από τους Στεργίου και συνεργάτες και αφορούσε στον πληθυσμό του χωριού Δίδυμα στην Πελοπόννησο. Η μελέτη αυτή, είχε το μειονέκτημα του μικρού αριθμού δείγματος και αφορούσε κυρίως αγροτικό πληθυσμό. Ωστόσο, από την μελέτη αυτή μπορούμε να έχουμε μία σχετική εικόνα της υπέρτασης στον αγροτικό πληθυσμό [33].

Σε μια άλλη μελέτη, που έγινε από τον Μάρτιο έως τον Οκτώβριο του 1998, εξετάστηκαν 1976 εργαζόμενοι σε 19 εργοστάσια στην περιοχή της Νάουσας του νομού Ημαθίας και ελέγχθηκε ο επιπολασμός της υπέρτασης [34].

Σε πρόσφατη δημοσίευση το 2003, (μελέτη ΑΤΤΙΚΗ), σε πληθυσμό της Αττικής βρέθηκε ότι το 38% των ανδρών και το 24% των γυναικών εμφάνιζαν αυξημένες τιμές αρτηριακής πίεσης (> 140/90 mm Hg). Μπορούν δηλαδή να χαρακτηρισθούν ως υπερτασικοί.

Με βάση τα στοιχεία αυτά, με αναγωγή, μπορεί να υποτεθεί ότι περίπου 2,8 εκατομμύρια Έλληνες εμφανίζουν αυξημένα επίπεδα αρτηριακής πίεσης. Από το σύνολο των υπερτασικών ατόμων λιγότεροι από 2 στους 10 φαίνεται να ρυθμίζουν την πίεση τους στο φυσιολογικό. Παρήγορο είναι το γεγονός, ότι η υιοθέτηση της πατροπαράδοτης Μεσογειακής διαίτας έχει ευεργετικό ρόλο, όχι μόνο στην πρόληψη, αλλά και στη ρύθμιση της αρτηριακής υπέρτασης [35].

ΑΙΤΙΟΛΟΓΙΚΗ ΤΑΞΙΝΟΜΗΣΗ ΤΗΣ ΑΡΤΗΡΙΑΚΗΣ ΥΠΕΡΤΑΣΗΣ

A) Πρωτοπαθής ή Ιδιοπαθής Υπέρταση

Είναι η πιο συχνή μορφή υπέρτασης και αφορά στο 90% των υπερτασικών ασθενών. Η διάγνωση αυτής της μορφής τίθεται εξ' αποκλεισμού, εφ' όσον δε μπορούμε να προσδιορίσουμε το γενεσιουργό αίτιο. Παρά την κατηγοριοποίηση αυτή, η πρωτοπαθής υπέρταση φαίνεται να αποτελεί μία πολυπαραγοντική νόσο. Αρκετοί φαινότυποι και γονότυποι ασθενών έχουν ενοχοποιηθεί για την υπέρταση. Σ' αυτή την υπόθεση συμπεριλαμβάνονται μεταλλάξεις και πολυμορφισμοί γονιδίων και πρωτεϊνών, όπως το αγγειοτενσινογόνο γονίδιο, ο αναστολέας του μετατρεπτικού ενζύμου (ACE), οι αδρενεργικοί υποδοχείς και η διαταραχή των επιπέδων αλδοστερόνης στην κυκλοφορία [29, 36,37].

B) Δευτεροπαθής υπέρταση

Αφορά σε ποσοστό περίπου 10% των υπερτασικών ασθενών.

1) Νεφρογενής Υπέρταση

α) Η νεφρική παρεγχυματική νόσος αποτελεί την συνηθέστερη αιτία

β) Νεφραγγειακή υπέρταση (Στένωση νεφρικής αρτηρίας)

γ) Όγκοι και χωροκατακτητικές βλάβες των νεφρών (υπερνέφρωμα, ρενίνωμα, απλή κύστη)

2) Υπέρταση ενδοκρινούς αιτιολογίας

Πρωτοπαθής υπεραλδοστερινισμός, Σύνδρομο Cushing, Φαιοχρωμοκύττωμα,

Ακρομεγαλία, Ανδρογεννητικό σύνδρομο, Υπερθυρεοειδισμός

3) Καρδιαγγειακής αιτιολογίας Υπέρταση

Στένωση του ισθμού της αορτής, Βραδυκαρδία, Ανεπάρκεια αορτικής βαλβίδας

4) Υπερασβεστιαμία

5) Παθήσεις ΚΝΣ (εγκεφαλίτιδα)

6) Λήψη φαρμάκων (οιστρογόνα), ή ναρκωτικές ουσίες (κοκαΐνη) [29].

ΝΕΦΡΑΓΓΕΙΑΚΗ ΥΠΕΡΤΑΣΗ

Η νεφραγγειακή υπέρταση, αποτελεί το δεύτερο συχνότερο αίτιο της δευτεροπαθούς υπέρτασης. Προϋπόθεση αποτελεί η νεφρική ισχαιμία και οφείλεται σε στένωση της νεφρικής αρτηρίας, ετερόπλευρη ή αμφοτερόπλευρη, ή σπανιότερα σε κλάδους της νεφρικής αρτηρίας. Απόδειξη της ύπαρξης νεφραγγειακής υπέρτασης είναι η ίαση, ή σημαντική βελτίωση της υπέρτασης, μετά την αποκατάσταση της στένωσης.

Η στένωση αυτή οφείλεται :

1) Σε αθηρωματική πλάκα (60-75%), η οποία περισσότερες φορές εντοπίζεται στην έκφυση της αρτηρίας από την αορτή, συχνά αμφοτερόπλευρα. Μπορεί να έχουμε επέκταση της αθηρωματικής πλάκας από την αορτή στον αυλό της νεφρικής αρτηρίας [38]. Παρατηρείται κυρίως σε ηλικιωμένους ασθενείς, ιδίως άρρενες. Το ιστορικό των ασθενών αυτών συνήθως συμπεριλαμβάνει το κάπνισμα, την υπερλιπιδαιμία, σακχαρώδη διαβήτη και παχυσαρκία [39,40].

2) Η ινομυωματώδης δυσπλασία περιγράφηκε για πρώτη φορά στα τέλη της δεκαετίας του 1950 και αφορά στο 10-20% της δευτεροπαθούς υπέρτασης [41]. Αποτελεί το δεύτερο συχνότερο αίτιο στένωσης της νεφρικής αρτηρίας, συνηθέστερα στις νεαρές ενήλικες γυναίκες (αναλογία γυναικών –ανδρών 4:1) και πριν το 35⁰ έτος της ηλικίας. Μπορεί να προσβάλλει και τις δύο νεφρικές αρτηρίες, ή κλάδους αυτών, συνήθως είναι ετερόπλευρη. Οι στενώσεις εντοπίζονται στο άπω δεύτερο- τρίτο τριτημόριο της αρτηρίας [42].

Η αιτιοπαθογένεια της ινομυωματώδους δυσπλασίας δεν είναι γνωστή. Το κάπνισμα, η χορήγηση οιστρογόνων και η μηχανική πίεση επί της αρτηρίας, αποτελούν ενοχοποιητικούς παράγοντες [43].

Αναφέρονται τέσσερις τύποι της ινώδους νόσου της νεφρικής αρτηρίας:

- α) ινομυωματώδης δυσπλασία του μέσου χιτώνα
- β) δυσπλασία πέριξ του μέσου χιτώνα
- γ) ινομυωματώδης δυσπλασία του έσω χιτώνα
- δ) υπερπλασία του μέσου χιτώνα.

Αν και η ακριβής συχνότητα αυτών των συγκεκριμένων ιστολογικών τύπων δεν

είναι ξεκάθαρη, η ινομυωματώδης δυσπλασία του μέσου χιτώνα είναι η πιο συχνή και αφορά στο 70%-85% της ινομυωματώδους δυσπλασίας της νεφρικής αρτηρίας. Η πλειονότητα των ασθενών με δυσπλασία του μέσου χιτώνα είναι σχεδόν αποκλειστικά γυναίκες, ηλικίας 25-50 ετών. Η δυσπλασία του μέσου χιτώνα προοδευτικά οδηγεί σε μεγαλύτερο βαθμό στένωσης, στο ένα τρίτο των περιπτώσεων, εν τούτοις, τελεία απόφραξη της αρτηρίας και ισχαιμική ατροφία του προσβεβλημένου νεφρού, είναι σπάνια. Η θεραπευτική αντιμετώπιση αυτού του τύπου της δυσπλασίας, αφορά στην ρύθμιση της υπέρτασης, αφού η επίπτωση στη νεφρική λειτουργία είναι αμελητέα.

Η δυσπλασία πέριξ του μέσου χιτώνα αποτελεί το δεύτερο συχνότερο αίτιο της ινομυωματώδους δυσπλασίας και αφορά σε ποσοστό 10%-25%. Και αυτή η αλλοίωση αφορά γυναίκες και διαγνώσκεται σε ηλικία 15-30 ετών. Συνήθως εντοπίζεται αμφοτερόπλευρα, είναι μεγάλου βαθμού στένωση και μπορεί να προκαλέσει τελεία απόφραξη της αρτηρίας. Στις ασθενείς αυτές, η θεραπευτική αντιμετώπιση της στένωσης, πρέπει να αντιμετωπίζεται έγκαιρα, ώστε να διορθωθεί η υπέρταση και να αποφευχθεί έκπτωση της νεφρικής λειτουργίας.

Η ινομυωματώδης δυσπλασία του έσω χιτώνα και η υπερπλασία του μέσου χιτώνα (δεν μπορούν να διαχωριστούν μεταξύ τους ούτε αγγειογραφικά), δεν είναι συχνές και αφορά σε ποσοστό 5-10% των ινομυωματωδών αλλοιώσεων της νεφρικής αρτηρίας. Η ινομυωματώδης δυσπλασία του έσω χιτώνα εμφανίζεται πρωτίστως σε παιδιά και έφηβους. Η υπερπλασία του μέσου χιτώνα αφορά κυρίως τους έφηβους και αγγειογραφικά απεικονίζεται ως αδρή γραμμοειδής στένωση, η οποία επεκτείνεται στους κύριους νεφρικούς κλάδους της αρτηρίας.

Η υπερπλασία του μέσου χιτώνα, όπως και η ινομυωματώδης δυσπλασία του έσω χιτώνα, αποτελούν προοδευτική νόσο και προκαλούν συχνά ατροφία του νεφρού. Ως εκ τούτου, η έγκαιρη θεραπευτική αντιμετώπιση της στένωσης κρίνεται επιβεβλημένη, ώστε να αποφευχθεί η δια βίου λήψη αντιυπερτασικής αγωγής [44, 45, 46].

Σπανιότερα αίτια :

- 1 Ανεύρυσμα της νεφρικής αρτηρίας
- 2 Διαχωριστικό ανεύρυσμα αορτής
- 3 Θρόμβωση, εμβολή νεφρικής αρτηρίας
- 4 Αρτηριοφλεβώδης δυσπλασία
- 5 Αγγειίτιδα (αρτηρίτιδα Takayasu, οζώδης πολυαρτηρίτιδα)
- 6 Νεφρόπτωση (σπάνια, συνοδεύεται από ινομυωματώδη δυσπλασία)
- 7 Πίεση ή διήθηση της νεφρικής αρτηρίας (υπερνέφρωμα, απλή κύστη, μεταστάσεις) [47,48].

Από άποψης αιτιολογικού μηχανισμού, η νεφρική ισχαιμία που προκύπτει, προκαλεί την έκκριση ρενίνης από τα επιθηλιακά κύτταρα του προσαγωγού αρτηριδίου του μαλπιγγιανού σωματίου που αποτελεί την μία πλευρά της παρασπειραματικής συσκευής. Η παθολογική υπερέκκριση ρενίνης, οδηγεί αρχικά σε αυξημένη παραγωγή αγγιοτενσίνης II και στη συνέχεια έκκριση αλδοστερόνης από τον φλοιό των επινεφριδίων. Η υπέρταση οφείλεται, αφενός στην άμεση αγγειοσυσπαστική δράση της αγγιοτενσίνης II και αφετέρου στην κατακράτηση Na^+ με διάταση του εξωκυτταρίου χώρου και του ενδαγγειακού όγκου, που προκαλεί η αλδοστερόνη .

Η υπερδιέγερση του συστήματος ρενίνης–αγγιοτενσίνης–αλδοστερόνης παρατηρείται και στην υπέρταση που προκαλείται στην στένωση του ισθμού της αορτής. Τα όργανα των οποίων τα αγγεία εκβάλλουν πέρα από την στένωση του ισθμού, συμπεριλαμβανομένων και των νεφρών υποαιματώνονται. Η μειωμένη νεφρική αιμάτωση προκαλεί υπερέκκριση ρενίνης [29].

ΣΤΟΙΧΕΙΑ ΠΑΘΟΛΟΓΙΚΗΣ ΑΝΑΤΟΜΙΚΗΣ

Τα μεγάλα αγγεία αποτελούνται από τρεις χιτώνες, τον έσω, τον μέσο και τον έξω χιτώνα. Ο έσω χιτώνας αποτελείται κυρίως από το ενδοθήλιο και από σχετικά λίγο συνδετικό ιστό, ο οποίος ανευρίσκεται κάτω από αυτό. Ο μέσος χιτώνας αποτελείται από κυκλοτερείς λείες μυϊκές και ελαστικές ίνες. Επίσης ανευρίσκονται ινοκυτταρικά στοιχεία, τα οποία αυξάνουν με την πάροδο της ηλικίας.

Οι μεγάλες αρτηρίες διακρίνονται σε αρτηρίες ελαστικού και μυϊκού τύπου. Οι πρώτες με κύριο εκπρόσωπο την αορτή και τους μεγάλους κλάδους της, παρουσιάζουν άφθονο ελαστικό ιστό οργανωμένο σε συγκεντρικά θυριδωτά πέταλα. Ανάμεσά τους υπάρχουν οι λείες μυϊκές ίνες. Τα ελαστικά πέταλα σε δύο θέσεις παχύνονται και σχηματίζουν το έσω και έξω ελαστικό πέταλο, στα όρια αντίστοιχα του έσω και έξω χιτώνα. Οι αρτηρίες μυϊκού τύπου με κύριο εκπρόσωπο τις αρτηρίες των άκρων, έχουν περισσότερο ανεπτυγμένο μυϊκό και λιγότερο ελαστικό ιστό και έχουν συνήθως ένα μόνο ελαστικό πέταλο, το έσω.

Η διάκριση των παθολογικών αλλοιώσεων, από τις αλλοιώσεις που προκαλούνται με την πάροδο της ηλικίας στα αγγεία, είναι δύσκολη. Οι αρτηριακές αλλοιώσεις λόγω γήρατος είναι οι εξής:

1. Ίνωση του μέσου χιτώνα.
2. Πάχυνση του έσω χιτώνα
3. Εκφύλιση ελαστικών ινών του μέσου χιτώνα και των έσω και έξω ελαστικών πετάλων.

ΑΡΤΗΡΙΟΣΚΛΗΡΩΣΗ

Γύρω από τον όρο αυτό δημιουργείται συχνά σύγχυση. Πιο πάνω αναφέρθηκε η γεροντική αρτηριοσκλήρωση. Οι σαφώς παθολογικές αρτηριοσκληρώσεις είναι:

α) Υπερτασική αρτηριοσκλήρωση και Αρτηριδιοσκληρυνση
Αντιπροσωπεύει τις αλλοιώσεις προσαρμογής του αρτηριακού τοιχώματος στην υπέρταση. Στα νεαρά άτομα έχουμε τις εξής αλλοιώσεις:

- 1) Υπερπλασία λείων μυϊκών ινών στον έσω και μέσο χιτώνα των μέσου και μικρού μεγέθους αρτηριών

2)Αύξηση των ελαστικών ινών.

Στην κακοήθη υπέρταση τα υπερτροφικά φαινόμενα δεν προλαβαίνουν να αναπτυχθούν. Αντίθετα, συμβαίνουν καταστρεπτικές αλλοιώσεις, κυρίως στο τοίχωμα των αρτηριδίων, όπως νέκρωση με ιδιαίτερη προσβολή των λείων μυϊκών ινών. Συνυπάρχει εξοίδηση του αρτηριδιακού τοιχώματος με διήθηση της περιοχής από ινωδογόνο που καθιζάνει και σχηματίζει ένα είδος ινιδοειδούς νέκρωσης.

β) Αρτηριοσκλήρωση τύπου Moenckenberg

Χαρακτηρίζεται από μαζική ασβέστωση του μέσου χιτώνα. Όλες οι διαβαθμίσεις βαρύτητας μπορούν να απαντηθούν. Η αλλοίωση άλλοτε είναι τμηματική και άλλοτε αφορά ολόκληρο το μήκος της αρτηρίας. Συνήθως είναι αβλαβής.

γ) Αθηρωματοσκλήρωση .

Η ακριβής φύση της αθηρωματοσκλήρωσης δεν είναι απόλυτα γνωστή. Προσβάλλει κυρίως τις μεγάλες και μέσου μεγέθους αρτηρίες με βαθμιαία ελάττωση σε βαρύτητα και αριθμό προς τις μικρές αρτηρίες. Βασικά προσβάλλεται ο έσω χιτώνας των αρτηριών. Οι βλάβες είναι εστιακές, ακανόνιστες, οι οποίες συχνά συνωστίζονται, συρρέουν και προκαλούν βαριές καταστροφές στο αρτηριακό τοίχωμα. Η ασβέστωση, η νέκρωση, η εξέλκωση και η αιμορραγία του έσω χιτώνα αποτελούν την εξέλιξη και τις επιπλοκές των αθηρωματωδών πλακών.

Μεταβολές στον μέσο χιτώνα και τον ελαστικό ιστό

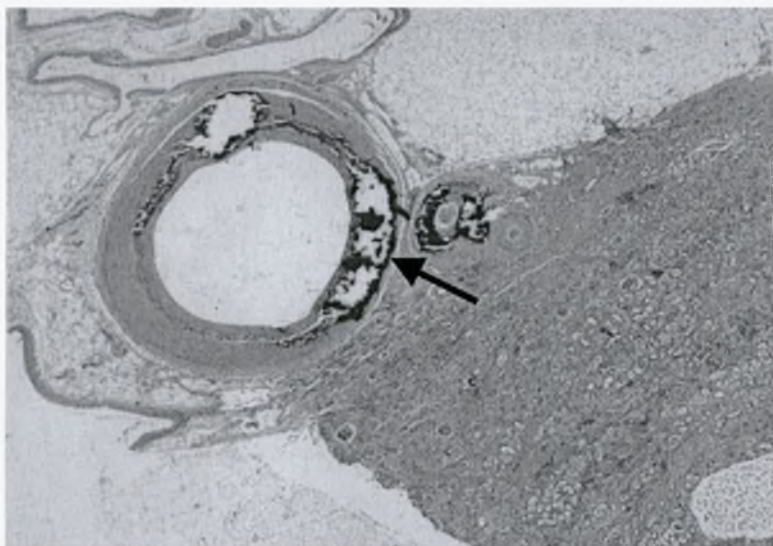
Είναι δευτερογενείς και προκαλούνται σε προχωρημένα στάδια.

α) Το έσω ελαστικό πέταλο διασπάται και κατατεμαχίζεται και μπορεί να είναι ελλειμματικό σε μεγάλη περιοχή, κυρίως κάτω από εκτεταμένες αθηρωματώδεις αλλοιώσεις.


β) Ο μέσος χιτώνας υπόκειται λέπτυνση και μάλιστα κατά το μισό ή περισσότερο από το κανονικό εύρος του.

Οι αλλοιώσεις της αθηροσκλήρωσης στον αυλό της αρτηρίας μπορούν να προκαλέσουν στένωση, ή και απόφραξη αυτού, ή να προκαλέσουν διεύρυνση αυτού και να δημιουργηθούν ανευρύσματα.

Οι αθηρωματικές πλάκες αναπτύσσονται στην κυρίως νεφρική αρτηρία και στους πιο μεγάλους κλάδους της. Αντίθετα, οι άλλοι κλάδοι μέχρι τις τοξοειδείς αρτηρίες, παρουσιάζουν ινώδη πάχυνση και σκλήρυνση του έσω χιτώνα [49, 50].



Εικ.2α



Εικ.2β

Εικόνα 2. (α) Αθηρωματικές αλλοιώσεις νεφρικής αρτηρίας(βέλος)
β) ινομυωματώδης δυσπλασία νεφρικής αρτηρίας
(σε παθολογοανατομικό παρασκεύασμα).

ΧΑΡΑΚΤΗΡΙΣΤΙΚΑ ΝΕΦΡΑΓΓΕΙΑΚΗΣ ΥΠΕΡΤΑΣΗΣ

- 1)Υπέρταση σε παιδιά, νεαρούς ενήλικες (<30 ετών) και ενήλικες άνω των 50 ετών
- 2)Αιφνίδια εμφάνιση, ή επιδείνωση υπέρτασης
- 3)Υπέρταση και επηρεασμένη νεφρική λειτουργία (μετά α-ΜΕΑ)
- 4)Μικρού μεγέθους νεφρός ετερόπλευρα
- 5)Υπέρταση και εκτεταμένη αγγειακή αποφρακτική νόσος
- 6)Ανεξήγητη καρδιακή ανεπάρκεια και επεισόδια οξέος πνευμονικού οιδήματος
- 7)Υπέρταση ανθεκτική σε περισσότερα από τρία αντιυπερτασικά [51,52].

ΚΛΙΝΙΚΕΣ ΕΚΔΗΛΩΣΕΙΣ ΤΗΣ ΣΤΕΝΩΣΗΣ ΝΕΦΡΙΚΩΝ ΑΡΤΗΡΙΩΝ

Η στένωση Νεφρικής Αρτηρίας μπορεί:

- 1.Να είναι ασυμπτωματική
 - Να προκαλέσει
1. Υπέρταση
- 2.Ισχαιμική νεφροπάθεια
- 3.Επιταχυνόμενη καρδιαγγειακή νόσο
- 4.Αγγειακό Εγκεφαλικό Επεισόδιο
- 5.Καρδιακή ανεπάρκεια
- 6.Δευτεροπαθή Αλδοστερινισμό [53,54,55]

ΑΓΓΕΙΩΣΗ ΤΟΥ ΝΕΦΡΟΥ

Οι νεφροί στους ενήλικες δέχονται το 20-25% του κατά λεπτό όγκου αίματος (ΚΛΟΑ), δηλαδή πενήντα φορές περισσότερο όγκο αίματος το λεπτό (1,2–1,3 l/min), από ότι θα αντιστοιχούσε στο βάρος τους. Η νεφρική ροή αίματος είναι περίπου οκταπλάσια σε σύγκριση με το μυοκάρδιο και τετραπλάσια σε σύγκριση με το ήπαρ και τους ραβδωτούς μυς [29].

Οι νεφροί αρδεύονται από τις σύστοιχες νεφρικές αρτηρίες, που είναι μεγάλοι κλάδοι της κοιλιακής αορτής και ανήκουν στις τελικές αρτηρίες .

Η νεφρική αρτηρία στις πύλες του νεφρού διαιρείται συνήθως σε δύο κλάδους, τον πρόσθιο και τον οπίσθιο, ή και περισσότερους. Οι κλάδοι αυτοί εισέρχονται στο νεφρό από την πύλη του νεφρού και ο καθένας υποδιαιρείται στους ακόλουθους κατά σειρά κλάδους:

α) τις μεσολόβιες αρτηρίες που πορεύονται στη μυελώδη ουσία μεταξύ των πυραμίδων, έως τη βάση των πυραμίδων.

β) Οι τοξοειδείς αρτηρίες πορεύονται τοξοειδώς και παράλληλα προς τη βάση της κάθε πυραμίδας, μεταξύ φλοιώδους και μυελώδους μοίρας, τις οποίες και αιματώνουν.

γ) Από τις τοξοειδείς αρτηρίες εκφύονται οι μεσολοβίδιες αρτηρίες, οι οποίες πορεύονται στη φλοιώδη ουσία του νεφρού ανάμεσα στις πυραμίδες του Ferrein.

δ) Από τα πλάγια των μεσολοβιδίων αρτηριών εκφύονται τα προσαγωγά αρτηρίδια, τα οποία εισέρχονται στο μαλπιγγιανό σωματίο και σχηματίζουν το αγγειακό σπείραμα.

ε) Από το αγγειακό σπείραμα αρχίζει το απαγωγό αρτηρίδιο. Το αρτηρίδιο αυτό, μετά την έξοδό του από το μαλπιγγιανό σωματίο, σχηματίζει ένα τριχοειδικό πλέγμα που περιβάλλει το μαλπιγγιανό σωματίο και το ουροφόρο σωληνάριο, ακολουθώντας την πορεία του τελευταίου μέχρι τη βάση της πυραμίδας του Malpighi, οπότε αρχίζει το φλεβικό δίκτυο [29,56,57].

ΑΝΑΤΟΜΙΚΑ ΣΤΟΙΧΕΙΑ

Οι νεφρικές αρτηρίες είναι δύο, μία για κάθε νεφρό και εκφύονται στο ύψος του 1^{ου} ή 2^{ου} οσφυϊκού σπονδύλου. Η δεξιά νεφρική αρτηρία, από το σημείο έκφυσής της από την αορτή έως το σημείο εισόδου στην πύλη του νεφρού, είναι μακρύτερη (0,5-8 εκ.) από την αριστερή (0,5-6 εκ) και πορεύεται πίσω από την κάτω κοίλη φλέβα. Η διάμετρος της κύριας νεφρικής αρτηρίας κυμαίνεται από 4 χιλιοστά έως 12 χιλιοστά, με μέση τιμή της διαμέτρου στα 7,9 χιλιοστά. Στην πύλη του νεφρού, η αρτηρία ανευρίσκεται ανάμεσα στην νεφρική φλέβα και τον ουρητήρα, με την φλέβα να βρίσκεται εμπρός και τον ουρητήρα πίσω από την αρτηρία [58].

Συνήθως εκφύονται με γωνία 90° από την αορτή. Η γωνία έκφυσης των νεφρικών αρτηριών στον κάθετο άξονα αυτό, όσον αφορά την δεξιά νεφρική αρτηρία κυμαίνεται από ±10° έως + 55° (μέσος όρος + 24°), με την μεγάλη πλειοψηφία (83%) ανάμεσα σε 0° και 40°. Στην αριστερή νεφρική αρτηρία η γωνία έκφυσης από τον κάθετο άξονα, κυμαίνεται από + 30° έως ±55° (μέσος όρος + 11°), με την μεγάλη πλειοψηφία (80%) ανάμεσα σε 10° και ±20° (Εικόνα 6, 7).

Σε ένα ποσοστό περίπου 50% η έκφυση των δύο νεφρικών αρτηριών βρίσκεται στο ίδιο επίπεδο. Από το υπόλοιπο 50%, η έκφυση της δεξιάς νεφρικής αρτηρίας βρίσκεται ψηλότερα από την αριστερή σε ποσοστό 70% περίπου. Η επιμήκης απόσταση μεταξύ των δύο εκφύσεων κυμαίνεται ανάμεσα σε ένα τρίτο του σπονδυλικού σώματος, έως και δύο σπονδυλικά σώματα. Η μέση απόσταση ανάμεσα στις δύο εκφύσεις είναι 8 χιλιοστά, με μέγιστη απόσταση τα 54 χιλιοστά [59,60,61].

Οι νεφρικές αρτηρίες εκφύονται αμέσως κάτωθεν της άνω μεσεντερίου αρτηρίας. Η απόσταση της έκφυσης των νεφρικών αρτηριών από την άνω μεσεντέριο αρτηρία, όσον αφορά την δεξιά νεφρική αρτηρία είναι κατά μέσο όρο 14,5 χιλιοστά (με διακύμανση 2-35 χιλιοστά) και για την αριστερή, η μέση απόσταση είναι 18 χιλιοστά (με διακύμανση 4-50 χιλιοστά) .

Διακρίνονται στις κύριες και πολικές αρτηρίες (Polar Arteries) ή επικουρικές αρτηρίες (Accessory or Supernumerary Arteries), όπου κάθε μία αρτηρία αρδεύει

συγκεκριμένη τμηματική περιοχή του νεφρού και οι οποίες εισέρχονται στο νεφρικό παρέγχυμα εκτός της πύλης . Μπορεί να αιματώνουν επικουρικά οποιαδήποτε περιοχή του νεφρού [62].

Οι ανατομικές παραλλαγές, που αφορούν στον αριθμό, στο ύψος έκφυσης και στην πορεία των νεφρικών αρτηριών, είναι πάρα πολύ συχνές και είχαν περιγραφεί πριν από πολλά χρόνια (Εικόνα 3) [63].

Η συχνότητα αυτών των παραλλαγών φτάνει στο 20%-75% των μελετών στην διεθνή βιβλιογραφία. Το μεγαλύτερο ποσοστό αφορά τις λεγόμενες πολικές ή υπεράριθμες αρτηρίες [64, 65].

Όσον αφορά την θέση έκφυσης των νεφρικών αρτηριών, η δεξιά και αριστερή νεφρική αρτηρία μπορεί να εκφύονται από την αορτή με κοινό κορμό, ή να εκφύονται σε χαμηλότερη θέση, συνήθως σε συνδυασμό με χαμηλή θέση των νεφρών (Εικόνα 4).

Ο αριθμός των νεφρικών αρτηριών σε κάθε πλευρά ποικίλλει, όπως και ο πρώιμος διχασμός της αρτηρίας από την έκφυσή της σε περισσότερους κλάδους [66]. Ο Quain ανέφερε τρεις αρτηρίες για ένα νεφρό, σε ποσοστό 3% των περιπτώσεων [67].

Η νεφρική αρτηρία, δεξιά ή αριστερά, μπορεί να εκφύεται από την περιοχή του διχασμού της κοιλιακής αορτής, από την κοινή λαγόνιο, την έσω λαγόνιο, την κάτω μεσεντέριο, την μέση ιερή, ή από κοινό στέλεχος μεσοπλευρίας-νεφρικής αρτηρίας, ή από κοινό στέλεχος με την κάτω μεσεντέριο αρτηρία. Η κάτω φρενική αρτηρία επίσης μπορεί να δώσει επικουρικό κλάδο για το νεφρό [68,69].

Σε μια μεγάλη μελέτη για τις νεφρικές αρτηρίες ο Merklin και Michels με την συλλογή δεδομένων από δημοσιεύσεις 45 συγγραφέων και σε 10.967 νεφρούς βρέθηκαν τα ακόλουθα:

-Μία νεφρική αρτηρία για κάθε νεφρό, ποσοστό 72%.

-Μία νεφρική αρτηρία με μονήρη κλάδο για τον άνω πόλο, 12.6% (412 από 3269 περιπτώσεις) .

-Δύο αρτηρίες για κάθε νεφρό, 11% (530 από 4901 περιπτώσεις).

-Μία νεφρική για την πύλη και μία για τον άνω πόλο, εκφυόμενη από την αορτή, 6% (211 από 3384 περιπτώσεις).

-Μία νεφρική για την πύλη και μία για τον κάτω πόλο, εκφυόμενη από την αορτή, 3% (115 από 3674 περιπτώσεις) .

-Τρεις αρτηρίες 1.7% (70 από 4019 περιπτώσεις).

-Δύο αρτηρίες, μία εκ των οποίων με μονήρη κλάδο για τον άνω πόλο, 2.7% (37 από 1370 περιπτώσεις) [70].

Σε μια άλλη εργασία στο πανεπιστήμιο Khon Kaen της Ταϊλάνδης από το 1999 έως και το 2000 μελετήθηκαν 534 πτωματικοί νεφροί και βρέθηκαν :

-Μία νεφρική αρτηρία για κάθε νεφρό, σε 436 νεφρούς (ποσοστό 81.64%).

-Δύο νεφρικές αρτηρίες σε 93 νεφρούς (ποσοστό 17.43%), εκ των οποίων οι 40 (ποσοστό 7,5%) ήταν στην πύλη του νεφρού, οι 37 (ποσοστό 6,93%) στην πύλη του νεφρού με συνοδό άνω πολική αρτηρία και 16 (ποσοστό 3%) στην πύλη του νεφρού με συνοδό κάτω πολική αρτηρία.

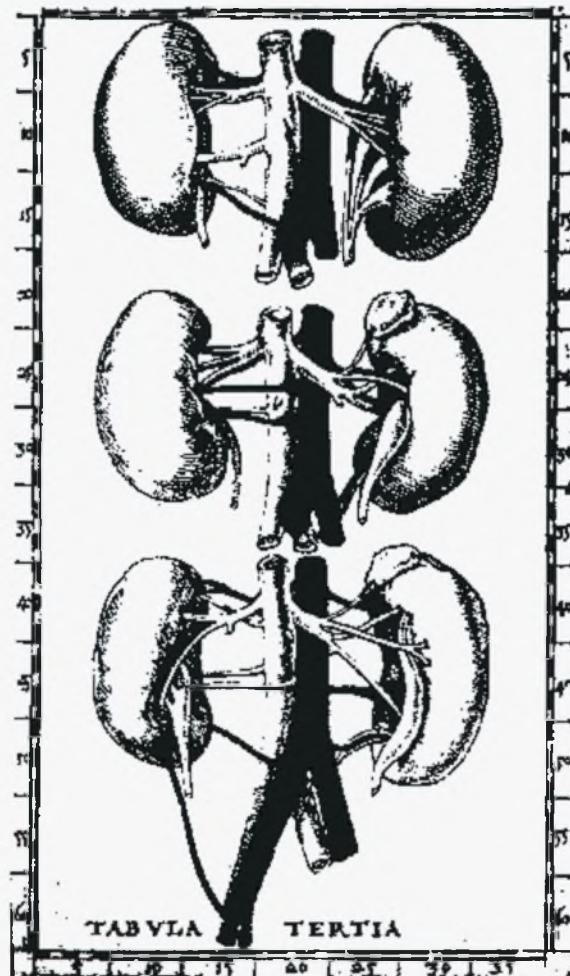
-Τρεις νεφρικές αρτηρίες βρέθηκαν σε 5 νεφρούς (ποσοστό 0,93%), εκ των οποίων οι 2 νεφροί (ποσοστό 0,37%) είχαν δύο αρτηρίες στην πύλη του νεφρού με συνοδό άνω πολική αρτηρία και 3 νεφροί (ποσοστό 0,56%) είχαν δύο αρτηρίες στην πύλη του νεφρού με συνοδό κάτω πολική αρτηρία [71] (Εικόνα 5).

Η συχνότητα των πολικών αρτηριών είναι 27,7% (δεξιά 12,2% και αριστερά 15,5%). Η συχνότητα αμφοτερόπλευρης ύπαρξης πολικών αρτηριών είναι 11,4%. Φαίνεται ότι η ύπαρξη πολικών αρτηριών αριστερά είναι πιο συχνή (27,6%), απ' ότι δεξιά (18,6%). Η παρουσία δεύτερης πολικής αρτηρίας εμφανίζεται με την παρόμοια συχνότητα, τόσο δεξιά (4,7%), όσο και αριστερά (4,4%) [72].

Παραλλαγές εντοπίζονται και στο ύψος έκφυσης των νεφρικών αρτηριών, σε σχέση με τους οσφυϊκούς σπονδύλους. Αναφέρεται έκφυση των αρτηριών στο κάτω τριτημόριο του πρώτου και στο άνω τριτημόριο του δεύτερου οσφυϊκού σπονδύλου. Η δεξιά και αριστερή νεφρική αρτηρία βρίσκονταν στο ίδιο ύψος έκφυσης σε ένα ποσοστό 30%. Υψηλότερη θέση της δεξιάς, αναφέρεται σε ποσοστό 47%, ενώ η αριστερή ανευρέθηκε υψηλότερα στο 23% των περιπτώσεων. Στη βιβλιογραφία αναφέρονται και σπάνιες περιπτώσεις, κατά τις οποίες η δεξιά νεφρική εκφύεται στο ύψος του ενδέκατου θωρακικού σπονδύλου (2 αρτηρίες σε 1389 εξετασθέντες ασθενείς) [73].

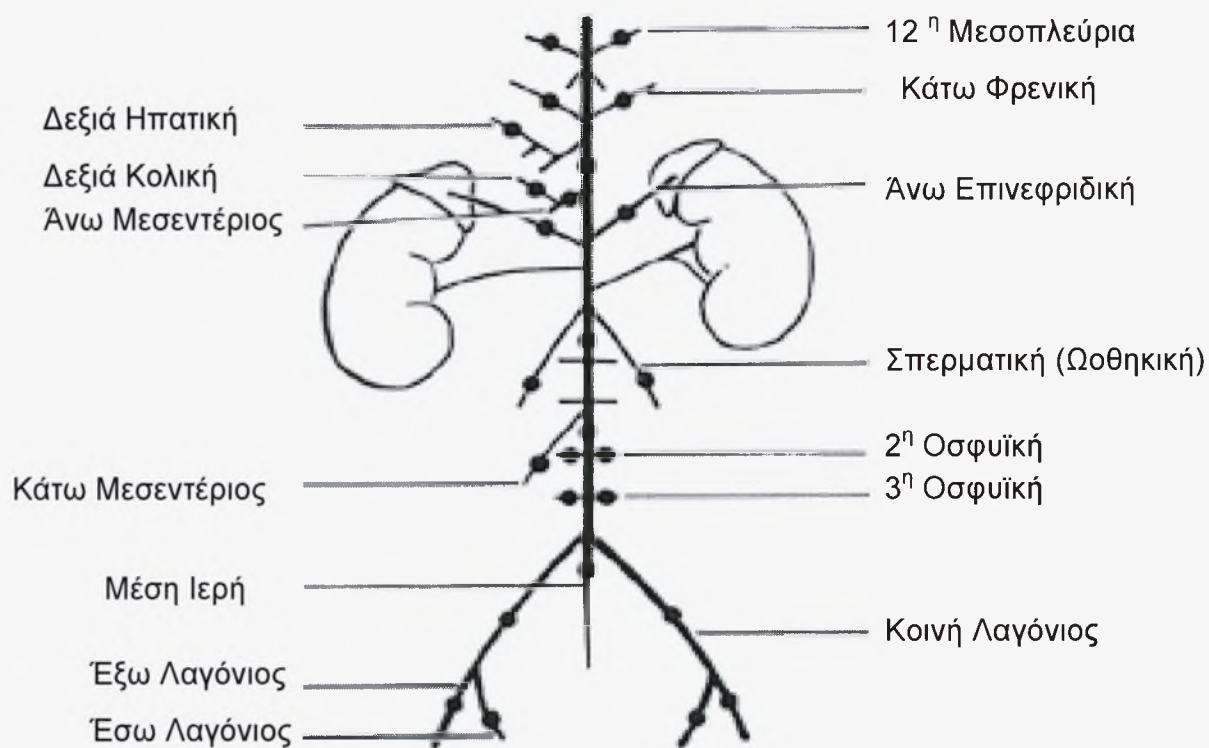
Στην διεθνή βιβλιογραφία, αναφέρονται και περιπτώσεις πολικών αρτηριών, οι οποίες συνοδεύονται από ανατομικές παραλλαγές άλλων αρτηριών, όπως των ωθηκικών [74].

Επίσης, οι πολικές νεφρικές αρτηρίες μπορεί να συνοδεύουν συγγενείς ανωμαλίες, όπως διαταραχή στην περιστροφή του νεφρού, ή ανώμαλη αγγείωση του νεφρού από την ετερόπλευρη αρτηρία [75,76].

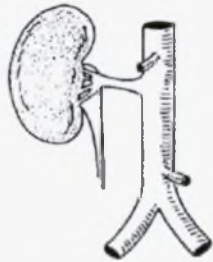


Εικόνα 3. Παραλλαγές του αριθμού και της έκφυσης της δεξιάς νεφρικής αρτηρίας
Bartolomeo Eustachi Βενετία (1564). *Tabulae anatomicae*

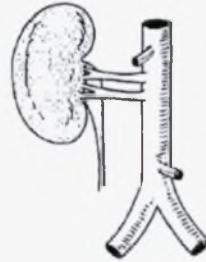
Εικόνα 4: Πιθανή θέση έκφυσης των νεφρικών αρτηριών



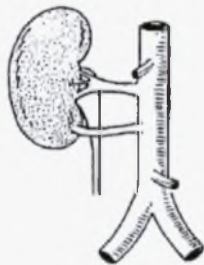
Εικόνα 5: Τύπος και συχνότητα της αρτηριακής νεφρικής αιμάτωσης



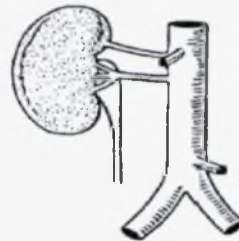
Μία νεφρική αρτηρία
81,64% (436/534)



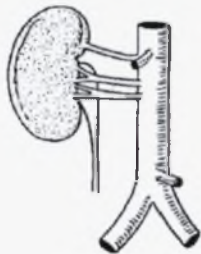
Δύο νεφρικές αρτηρίες
7,50% (40/534)



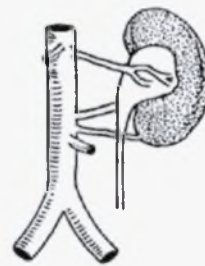
Μία κύρια και μία κάτω πολική
3,00 % (16/534)



Μία κύρια και μία άνω πολική
6,93% (37/534)

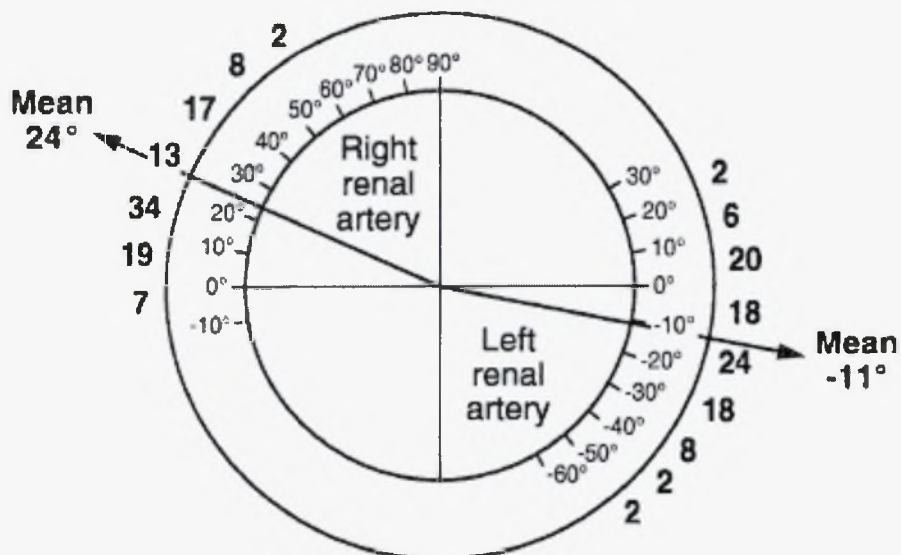


Δύο νεφρικές αρτηρίες και μία
άνω πολική 0,37% (2/534)

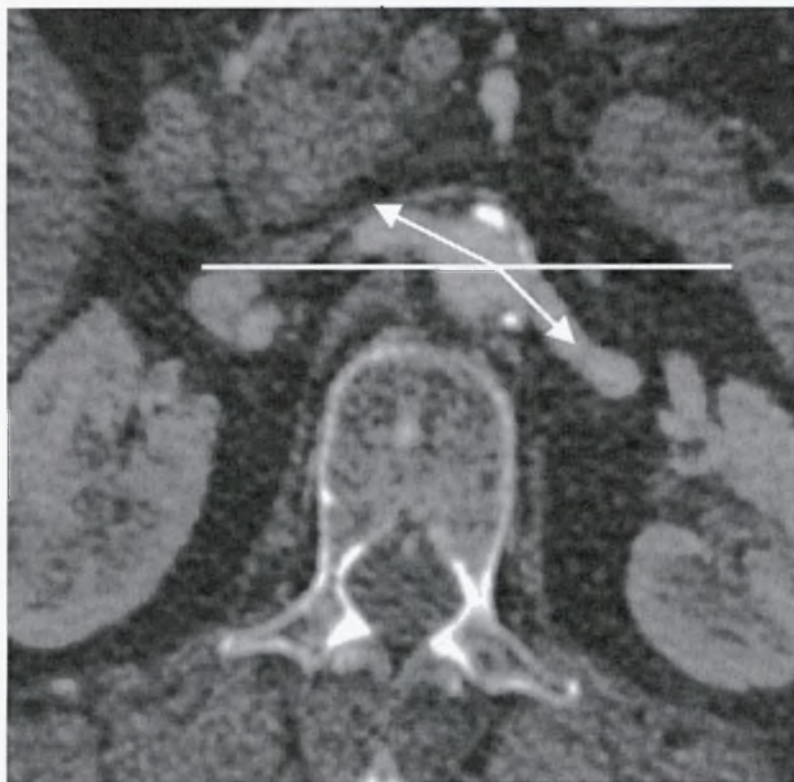

Δύο νεφρικές αρτηρίες και μία
Κάτω πολική 0,56% (3/534)

Από Sampaio και Passos,1992



Εικόνα 6. Γωνία έκφυσης της δεξιάς και της αριστερής νεφρικής αρτηρίας από την αορτή Από J.-P. Beregi και συν.



Εικόνα 7. Εγκάρσια τομή Υπολογιστικής Τομογραφίας. Γωνία έκφυσης της δεξιάς και αριστερής νεφρικής αρτηρίας από την αορτή (βέλη)
[Από αρχείο]

ΑΠΕΙΚΟΝΙΣΤΙΚΕΣ ΜΕΘΟΔΟΙ ΣΤΗΝ ΔΙΑΓΝΩΣΗ ΤΗΣ ΣΤΕΝΩΣΗΣ ΤΗΣ ΝΕΦΡΙΚΗΣ ΑΡΤΗΡΙΑΣ

Η απεικόνιση σήμερα έχει στην διάθεσή της πολλές και αξιόπιστες μεθόδους για την διάγνωση της στένωσης της νεφρικής αρτηρίας.

1) Η απλή ακτινογραφία νεφρών- ουρητήρων- κύστης (NOK): εκτελείται ως απλή ακτινογραφία ή στα πλαίσια της ενδοφλέβιας ουρογραφίας. Ο ρόλος της είναι η ανάδειξη του περιγράμματος των νεφρών (εντός του ακτινοδιαυγαστικού περινεφρικού λίπους). Στην απλή NOK είναι δυνατόν να παρατηρηθούν ανωμαλίες του μεγέθους και του σχήματος των νεφρών. Ετερόπλευρη ελάττωση του μεγέθους του νεφρού παρατηρείται σε νεφρική ισχαιμία [77].

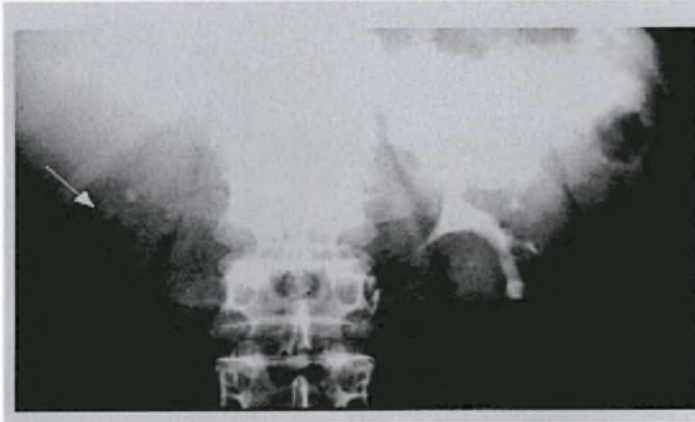
Η ενδοφλέβια ουρογραφία (απεκκριτική ουρογραφία ή ενδοφλέβια πυελογραφία) άρχισε να χρησιμοποιείται από το 1964 στην ανίχνευση της στένωσης της νεφρικής αρτηρίας και της νεφραγγειακής υπέρτασης. Μετά την ενδοφλέβια έγχυση της σκιαγραφικής ουσίας (i.v. bolus) λαμβάνονται ακτινογραφίες ανά λεπτό για 5 min και μετά από 10 και 15 min. Υπόνοια στένωσης τίθεται σε διαφορά μεγέθους των νεφρών (>1,5 cm) και σε καθυστέρηση της εμφάνισης του σκιαστικού (λήψεις 1-2 min) στο πάσχον πυελοκαλυκικό σύστημα του νεφρού (test Amplatz). Στις μετά από 5 και 10 λεπτά λήψεις, μπορεί να διαπιστωθεί μεγαλύτερη πυκνότητα του σκιαγραφικού με εντονότερη σκιαγράφιση του πυελοκαλυκικού συστήματος στην πάσχουσα πλευρά. Η μεγαλύτερη συγκέντρωση σκιαστικού οφείλεται στη μείωση της επαναρρόφησής του, η οποία παρατηρείται αρκετές φορές σε στένωση της νεφρικής αρτηρίας (Εικόνα 8,9).

Λόγω χαμηλής σχετικά ευαισθησίας (74,5%) και ειδικότητας (86,2%), η ουρογραφία σε ταχείς χρόνους δε χρησιμοποιείται πλέον [54].

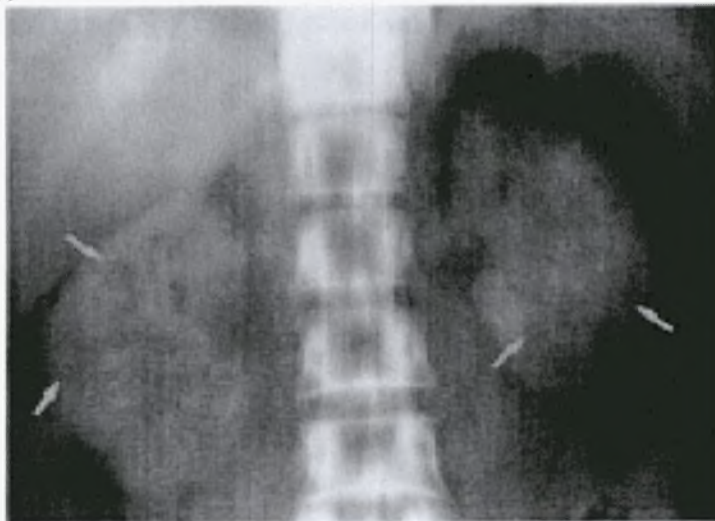
Από τα βασικά μειονεκτήματα της μεθόδου, είναι η αδυναμία διάγνωσης της αμφοτερόπλευρης στένωσης.

Επιπλέον, με τη μέθοδο αυτή δεν απεικονίζεται η στένωση και δεν μπορεί να εκτιμηθεί η λειτουργική σημασία της [78].

Εικ. 8.



Εικ.9.



Εικόνα 8. Ενδοφλέβια ουρογραφία 1 λεπτό μετά την ενδοφλέβια έγχυση του σκιαγραφικού μέσου. Διαπιστώνεται καθυστέρηση στην εμφάνιση της σκιαγραφικής ουσίας στο πυελοκαλυκικό σύστημα του δεξιού νεφρού (βέλος), σε σύγκριση με τον αριστερό, που θέτει την υπόνοια στένωσης της δεξιάς νεφρικής αρτηρίας.

Εικόνα 9. Νεφροτομογραφική λήψη μετά την ενδοφλέβια έγχυση του σκιαγραφικού μέσου. Διαπιστώνεται φυσιολογικό μέγεθος νεφρών, με παρουσία φλοιϊκών κύστεων άμφω (βέλη).

2) Το ραδιοϊσοτοπικό νεφρόγραμμα

Αποτελεί μία άλλη απεικονιστική μέθοδο για την μελέτη της νεφρικής αιμάτωσης.

Οι σπινθηρογραφικές μελέτες μπορούν να εφαρμοστούν κατά περίπτωση, ώστε να ανιχνεύσουν στένωση της νεφρικής αρτηρίας. Οι καθιερωμένες τεχνικές περιλαμβάνουν λειτουργικές μετρήσεις και μελέτη ροής του ραδιοφαρμάκου. Με την χορήγηση αναστολέα του μετατρεπτικού ενζύμου, μπορούμε με ασφάλεια να προσδιορίσουμε τον πάσχοντα νεφρό [79].

Ραδιοφάρμακα – Τεχνικές

Οι ραδιοϊσοτοπικές νεφρικές μελέτες διακρίνονται σε τρεις κύριες κατηγορίες: στις μελέτες υπολογισμού της συνολικής νεφρικής λειτουργίας (χωρίς απεικόνιση), καθώς και στις δυναμικές και στατικές σπινθηρογραφικές απεικονιστικές εξετάσεις.

Τα κυριότερα ραδιοφάρμακα για το δυναμικό σπινθηρογράφημα νεφρών είναι το $^{99m}\text{Tc-DTPA}$ (diethylenetriamine pentaacetic acid), το οποίο καθαίρεται από τους νεφρούς αποκλειστικά με σπειραματική διήθηση και ως εκ τούτου χρησιμοποιείται και για τον υπολογισμό του ρυθμού σπειραματικής διήθησης (GFR), καθώς και ραδιοφάρμακα που απεκκρίνονται από τα νεφρικά σωληνάρια (παρέχουν έτσι τη δυνατότητα υπολογισμού του ERPF) όπως το $^{99m}\text{Tc-MAG}_3$ (mercaptoacetyltriglycine) και λιγότερο συχνά το ^{123}I (παλαιότερα το ^{131}I) – ΟΙΗ (orthoiodohippurate).

Στο δυναμικό σπινθηρογράφημα νεφρών, καταγράφοντας διαδοχικές εικόνες, παρακολουθούμε την πορεία του ραδιοφαρμάκου στα νεφρικά αγγεία, στο νεφρικό παρέγχυμα και στο ουροποιητικό σύστημα. Με τη βοήθεια Η/Υ και κατάλληλου λογισμικού (software) γίνεται επεξεργασία των δεδομένων, ώστε να σχηματιστούν γραφικές καμπύλες της μεταβολής του ρυθμού κρούσεων στα νεφρά σε συνάρτηση με το χρόνο. Η χορήγηση του ραδιοφαρμάκου γίνεται ενδοφλεβίως με ταχεία έγχυση, ενώ ο όγκος του είναι κατά το δυνατόν μικρός, έτσι ώστε να φτάνει όλο ταυτόχρονα στο νεφρό. Απαραίτητη είναι η καλή ενυδάτωση του εξεταζομένου (1-2 lt νερό), ξεκινώντας περίπου 1 ώρα πριν την εξέταση, ενώ αναγκαία είναι και η ούρηση αμέσως πριν την έναρξη της μελέτης. Ο ασθενής κατά τη σπινθηρογράφιση είναι ξαπλωμένος με την κεφαλή της γ-camera στην οπίσθια θέση. Συνήθως λαμβάνονται

λήψεις διάρκειας 1-2 sec για το 1^ο min μετά τη χορήγηση και αμέσως μετά λήψεις διάρκειας 30-60 sec για τα επόμενα 25-30 min.

Στη νεφρογραφική καμπύλη διακρίνουμε τρία τμήματα που αντιστοιχούν σε φάσεις της εξέτασης. Στο πρώτο τμήμα (αγγειακή φάση) ελέγχεται η νεφρική αιμάτωση, καταγράφοντας την πορεία του ραδιοφαρμάκου που φτάνει στο νεφρό και διανέμεται στο νεφρικό αγγειακό δίκτυο (παράλληλα ελέγχεται και η κοιλιακή αορτή). Στο δεύτερο τμήμα της καμπύλης (παρεγχυματική φάση) το ραδιοφάρμακο συγκεντρώνεται κατεξοχήν στο νεφρικό παρέγχυμα (αγγειώδες σπείραμα – ουροφόρα σωληνάκια), καταγράφοντας έτσι (σε φυσιολογικές περιπτώσεις) τη μέγιστη ραδιενεργό συγκέντρωση στα νεφρά («peak» της καμπύλης). Στο τρίτο τμήμα της καμπύλης (αποχετευτική φάση) καταγράφεται η απομάκρυνση (αποχέτευση) του ραδιοφαρμάκου από το πυελοκαλυκτικό σύστημα.

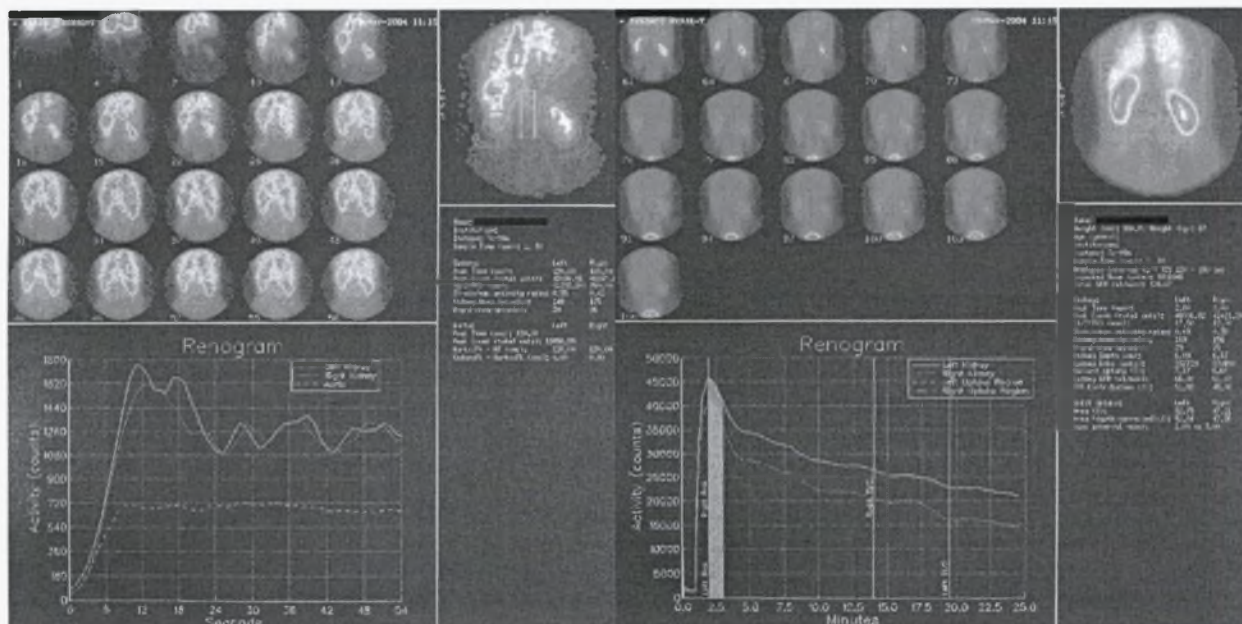
Στο φυσιολογικό δυναμικό σπινθηρογράφημα νεφρών, οι δύο νεφροί απεικονίζονται ταυτόχρονα με παρόμοια ένταση, η οποία είναι παρόμοια με την ένταση απεικόνισης του σπλήνα. Η κλίση ανόδου της καμπύλης των νεφρών είναι παράλληλη με εκείνη της κοιλιακής αορτής, ενώ το μέγιστο της αγγειακής φάσης δεν πρέπει να καθυστερεί πάνω από 3 sec από το μέγιστο της καμπύλης της αορτής. Στο δεύτερο τμήμα της καμπύλης (παρεγχυματική φάση) η μέγιστη ραδιενεργός συγκέντρωση στα νεφρά παρουσιάζεται περίπου στο 3^ο-5^ο λεπτό, ενώ από το μαθηματικό ολοκλήρωμα των δύο νεφρικών καμπυλών μπορεί να υπολογιστεί η σχετική λειτουργική συμμετοχή των δύο νεφρών στη συνολική νεφρική λειτουργία (φυσιολογικά η διαφορά του ποσοστού λειτουργικής συμμετοχής μεταξύ των δύο νεφρών δεν υπερβαίνει το 16%, δηλ. 42% ο ένας και 58% ο άλλος νεφρός – κατά άλλους η μέγιστη φυσιολογική διαφορά είναι 14%, δηλ. 43% με 57%). Η κλίση ανόδου της νεφρικής καμπύλης στους δύο νεφρούς είναι παρόμοια και στη δεύτερη φάση της μελέτης.

Μείωση και καθυστέρηση στην αιμάτωση, χαμηλό ύψος και καθυστέρηση του peak της καμπύλης πάνω από 1 min συγκριτικά με τον υγιή νεφρό (καθώς και παρατεταμένος μέσος χρόνος διόδου από το νεφρικό παρέγχυμα), βραδύς ρυθμός αποχέτευσης (παρά την απουσία κωλύματος) και μειωμένο ποσοστό συμμετοχής στη συνολική νεφρική λειτουργία (< 42%), ενώ αντίθετα ο άλλος νεφρός έχει

φυσιολογική απεικόνιση και νεφραγγειακή καμπύλη και στις τρεις φάσεις της μελέτης. Δεδομένου ότι η συχνότητα της νεφραγγειακής υπέρτασης είναι πολύ μικρή και τα σπινθηρογραφικά ευρήματα δεν είναι πολλές φορές παθολογικά, χρησιμοποιείται συχνά η «δοκιμασία με καπτοπρίλη». Η καπτοπρίλη είναι αναστολέας του μετατρεπτικού ενζύμου, αναστέλλοντας έτσι τον παλινδρομο μηχανισμό παραγωγής αγγειοτενσίνης II, με συνέπεια την πτώση της αρτηριακής πίεσης στους νεφραγγειακούς ασθενείς και τη μείωση της νεφρικής λειτουργίας του πάσχοντα νεφρού.

Ο ασθενής υποβάλλεται σε δύο δυναμικές μελέτες (συνήθως με $^{99m}\text{Tc-DTPA}$) πριν και μετά από χορήγηση καπτοπρίλης. Ιδιαίτερα σημαντική είναι η σωστή προετοιμασία του εξεταζομένου (διακοπή καπτοπρίλης για 2 ημέρες και αναστολέων του μετατρεπτικού ενζύμου μακράς δράσεως για 7 ημέρες τουλάχιστον, διακοπή διουρητικών για 2-3 ημέρες, πολύ καλή ενυδάτωση και διακοπή άναλου διαίτας). Αρχικά πραγματοποιείται το απλό σπινθηρογράφημα (χωρίς τη χορήγηση καπτοπρίλης) και σε περιπτώσεις που τα ευρήματα δεν κρίνονται παθολογικά, ακολουθεί μετά τουλάχιστον 48 h η δεύτερη μελέτη [80].

Η ευαισθησία και η ειδικότητα της μεθόδου στην βιβλιογραφία αναφέρεται 91%-93% και 94%-97% αντίστοιχα [81,82,83].



Εικόνα 10. Δυναμικό σπινθηρογράφημα νεφρών με $^{99m}\text{Tc-DTPA}$: Φυσιολογική μελέτη

3) Η υπερηχοτομογραφία και η έγχρωμη Doppler υπερηχοτομογραφία.

Σήμερα αποτελεί την πιο συχνά χρησιμοποιούμενη μέθοδο για τον έλεγχο των νεφρών και των νεφρικών αρτηριών [84,85]. Σημαντικό βοήθημα αποτέλεσε η αναβάθμισή της με την υπερηχοτομογραφία ροής (Power Doppler) στην ποιοτική και ποσοτική εκτίμηση της αιματικής ροής. Πολύτιμη προσφορά στην μελέτη των αγγείων έδωσαν και τα λεγόμενα «σκιαγραφικά μέσα» που χρησιμοποιούνται σήμερα στον υπερηχοτομογραφικό έλεγχο.

Με την εφαρμογή της στη μελέτη των νεφρών εκτιμώνται η νεφρική αιμάτωση, η αρτηριακή στένωση και απόφραξη, η θρόμβωση της νεφρικής φλέβας, η αρτηριοφλεβώδης επικοινωνία και τα ανευρύσματα [86].

Αρχές λειτουργίας και τεχνική της υπερηχοτομογραφίας

Η υπερηχοτομογραφία στηρίζεται στη χρήση ηχητικών κυμάτων (υπερήχων) με συχνότητα μεγαλύτερη αυτής του ακουστικού φάσματος. Οι υπέρηχοι παράγονται από τον ηχοβολέα (transducer) και διαπερνούν τους ιστούς με ταχύτητα 1500 μέτρα το δευτερόλεπτο. Κατά την διέλευσή τους μέσα από τους διάφορους ιστούς του σώματος, ένα μέρος της ισχύος τους απορροφάται. Η εξασθένηση αυτής της ισχύος εξαρτάται από τους εξής παράγοντες:

- α) Μήκος κύματος των υπερήχων
- β) Τύπος και πυκνότητα ιστών
- γ) Βαθμός ανομοιογένειας των ιστών
- δ) Αριθμό και τύπο των ανακλαστικών επιφανειών που συναντούν οι υπέρηχοι στην πορεία τους.

Παρ' όλα αυτά μπορεί να θεωρηθεί, ότι η μέση τιμή εξασθένησης των υπερήχων κατά την πορεία τους μέσα στους ιστούς, είναι $1\text{db}/1\text{cm}/1\text{Mhz}$. Έτσι, για παράδειγμα δέσμη 2,5 Mhz, η εξασθένηση θα είναι $2,5 \times 1 = 2,5\text{ db/cm}$, ενώ για δέσμη 5 Mhz, η εξασθένηση θα είναι $5 \times 1 = 5\text{ db/cm}$. Αυτό το παράδειγμα εξηγεί την ταχύτερη εξασθένηση των υπερήχων υψηλής συχνότητας.

Η εξασθένηση των υπερήχων κατά την πορεία τους μέσα στους ιστούς του

ανθρωπίνου σώματος γίνεται με τους εξής τρόπους:

α) Απορρόφηση, κατά κύριο λόγο, με την μετατροπή της απορροφούμενης ενέργειας σε θερμότητα

β) Ανάκλαση, κατά την οποία η δέσμη υπερήχων ανακλάται και επιστρέφει στην πηγή παραγωγής.

γ) Διάχυση, κατά την οποία η δέσμη υπερήχων προσκρούει σε ανώμαλες και μικρές επιφάνειες, ανακλάται και διαχέεται προς άλλες κατευθύνσεις, μακριά από την πηγή παραγωγής της.

Όταν το παραγόμενο ηχητικό κύμα προσκρούσει σε ένα όργανο, ή μία επιφάνεια με διαφορετική υφή και πυκνότητα, ανακλάται. Το ανακλώμενο ηχητικό κύμα ανιχνεύεται από τον ηχοβολέα, μέσω πιεζοηλεκτρικών κρυστάλλων, που το μετατρέπουν σε ηλεκτρική ενέργεια. Το πιεζοηλεκτρικό φαινόμενο, οφείλεται στην ιδιότητα που έχουν ορισμένοι κρύσταλλοι, να παράγουν ηλεκτρικά φορτία όταν πιέζονται μηχανικά και παραμορφώνονται και το αντίστροφο, δηλαδή, όταν εφαρμόζεται σε αυτούς διαφορά δυναμικού, να αλλάζει το σχήμα τους.

Με την χρησιμοποίηση αυτής της ιδιότητας των κρυστάλλων, όταν εφαρμόζουμε ηλεκτρικό ρεύμα μικρής διάρκειας στον κρύσταλλο, τον θέτουμε σε παλμική κίνηση, η οποία παράγει υπερήχους. Αντίστροφα, όταν οι υπέρηχοι επιστρέφουν στον κρύσταλλο, μετά από την διαδρομή που έχουν διανύσει στο σώμα, προσκρούουν επάνω του και δημιουργούν μηχανική παραμόρφωση και παραγωγή ηλεκτρικού ρεύματος.

Επειδή η πρόσκρουση των υπερήχων στο μορφομετατροπέα παράγει διαφορές δυναμικού πολύ μικρές, της τάξης του 0,01 mV μέχρι 1000 mV, είναι πολύ ασθενείς για να χρησιμοποιηθούν και για τον λόγο αυτό χρησιμοποιούνται ειδικά όργανα, οι προενισχυτές. Στις ανακλάσεις που φθάνουν στο μορφομετατροπέα γίνεται και μια άλλη ενίσχυση. Αυτή είναι απαραίτητη, γιατί κατά την διαδρομή των υπερήχων μέσα στους ιστούς, αυτοί απορροφούνται και εξασθενούν. Έτσι οι ήχοι και οι ανακλάσεις τους που προέρχονται από τις μακρύτερα τοποθετημένες επιφάνειες πρέπει να ενισχυθούν. Η ενίσχυση αυτή γίνεται από μια ομάδα πλήκτρων, ώστε να είναι δυνατή η χωριστή ενίσχυση σε διαφορετικές αποστάσεις και βάθη από τον μορφομετατροπέα. Αυτή η έννοια αναφέρεται στο ηλεκτρικό σήμα που παράγεται

από κάθε ηχώ που επιστρέφει στον μορφομετατροπέα. Κάθε τέτοιο σήμα μετατρέπεται σε ακέραιο αριθμό και τροφοδοτείται στον αριθμητικό επεξεργαστή, που διαθέτουν τα μηχανήματα υπερήχων και όπου γίνεται η επεξεργασία και η ανασύνθεση της εικόνας με την μετατροπή των αριθμών σε διαβαθμίσεις του γκριζου και με την τοποθέτησή τους στο ανάλογο βάθος. Έτσι έχουμε την δημιουργία μίας δισδιάστατης εικόνας με τη χρήση ηλεκτρονικού υπολογιστή. Σήμερα χρησιμοποιείται το δισδιάστατο υπερηχοτομογράφημα πραγματικού χρόνου (real time) που απεικονίζει την υφή και κίνηση των ιστών σε διαρκή χρονική ροή στην οθόνη, επιτρέποντας τη μελέτη τόσο στατικών όσο και δυναμικών φαινομένων [87]. Η υπερηχοτομογραφία Doppler και η έγχρωμη Doppler υπερηχοτομογραφία στηρίζονται στο φαινόμενο Doppler κατά το οποίο η αντιληπτή από ακίνητο παρατηρητή συχνότητα του ανακλώμενου ήχου από μία κινούμενη ανακλαστική επιφάνεια διαφέρει από εκείνη που εκπέμπεται και εξαρτάται από την ταχύτητα κίνησης και τη γωνία πρόπτωσης με μία γνωστή συναρτησιακή σχέση. Στην εξεταστική πράξη ο ηχοβολέας εκπέμπει σήμα που ανακλάται από τα κινούμενα ερυθρά αιμοσφαίρια και επανέρχεται στον ηχοβολέα. Με τη βοήθεια του υπολογιστή του μηχανήματος λαμβάνεται ένα φάσμα ταχυτήτων από μία περιοχή σε συνάρτηση με τον χρόνο (Doppler), ή λαμβάνεται μία δισδιάστατη εικόνα με διαφορετικά χρώματα που αντιστοιχούν σε διαφορετικές ταχύτητες και φορές ροής από ή προς τον ηχοβολέα (έγχρωμο Doppler) [88].

Τεχνική

Συνήθως, κατά την εξέταση των νεφρών, χρησιμοποιείται ηχοβολέας συχνότητας εκπομπής 3,5 MHz. Η εξέταση αρχίζει με τον εξεταζόμενο σε ύπτια θέση και πραγματοποιείται σε θέση βαθιάς εισπνοής για τη κάθοδο των σπλάχνων και την αποφυγή της παρεμβολής της ακουστικής σκιάς των κατώτερων πλευρών. Γίνεται έλεγχος των νεφρών, μετράται το μέγεθος, η ηχογένεια και το πάχος του φλοιού. Λαμβάνονται τομές παράλληλες προς τον επιμήκη και εγκάρσιο άξονα των οργάνων.

Για τον έλεγχο των νεφρικών αρτηριών, εντοπίζεται το σημείο έκφυσης των νεφρικών αρτηριών από την αορτή. Ο έλεγχος γίνεται με εγκάρσιες τομές ως προς τον επιμήκη άξονα της αορτής. Γίνεται μελέτη της έκφυσης των νεφρικών αρτηριών για τυχόν ύπαρξη επασβεστωμένων αθηρωματικών πλακών. Στην συνέχεια με την

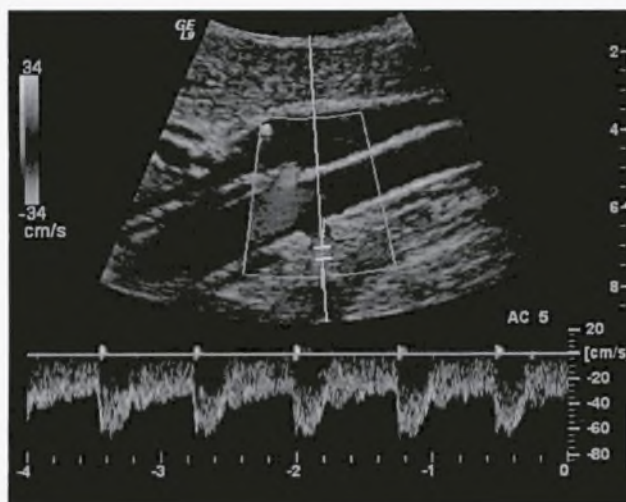
χρήση του έγχρωμου Doppler, μελετάται η ροή εντός των αγγείων και γίνεται μέτρηση της ταχύτητας ροής. Η μέτρηση της ταχύτητας ροής πρέπει να γίνεται στην έκφυση των αρτηριών από την αορτή, ή δυνατόν σε όλο το μήκος της αρτηρίας και στην περιοχή της πύλης του νεφρού. Κάποιοι μελετητές μετρούν και την ταχύτητα ροής των ενδονεφρικών κλάδων [89].

Στην διεθνή βιβλιογραφία αναφέρονται ικανοποιητικά αποτελέσματα, όσον αφορά την αξιοπιστία της έγχρωμης υπερηχοτομογραφίας στην διάγνωση των στενώσεων των νεφρικών αρτηριών. Η ευαισθησία και ειδικότητα της μεθόδου κυμαίνεται σε ποσοστά από 77%-95,3% και 56%-97% αντίστοιχα [90,91,92].

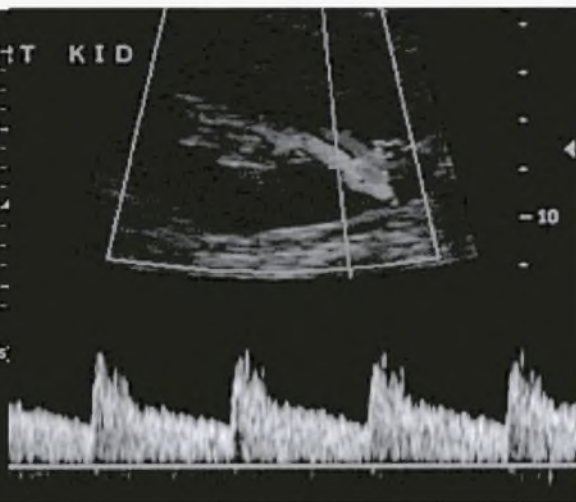
Η χρήση της υπερηχοτομογραφίας ροής (Power Doppler), γίνεται όταν υπάρχει πολλή μικρή ροή εντός της αρτηρίας και βοηθάει στην διάγνωση της απόφραξης ή ύπαρξης μεγάλου βαθμού στένωση του αγγείου [93].

Από τα μειονεκτήματα της μεθόδου, είναι ο σωματότυπος του ασθενούς (παχυσαρκία), η επιπροβολή αερίων από τον γαστρεντερικό σωλήνα, η αδυναμία συγκράτησης της αναπνοής και η αδυναμία εκτίμησης των στενώσεων μικρού βαθμού.

Εικ.11



Εικ.12



Εικόνα 11. Έγχρωμη υπερηχοτομογραφία Doppler στο ύψος έκφυσης των νεφρικών αρτηριών από την αορτή (επιμήκης τομή). Φυσιολογική κυματομορφή της νεφρικής αρτηρίας.

Εικόνα 12. Στην περιοχή της δεξιάς νεφρικής πύλης(εγκάρσια τομή). Φυσιολογική κυματομορφή της νεφρικής αρτηρίας.

Σκιαγραφικά μέσα υπερήχων και εφαρμογές

Η πρώτη αναφορά σκιαγραφικών ουσιών για υπερήχους, έγινε από τον καρδιολόγο Charles Joiner, το 1960.

Ο μηχανισμός δράσης των σκευασμάτων αυτών, στηρίζεται στην παραγωγή μικροφουσαλίδων, οι οποίες μετά την ενδοφλέβια έγχυση, προκαλούν αύξηση της ηχογένειας του εξεταζομένου αγγείου.

Οι ουσίες αυτές πρέπει να πληρούν τις παρακάτω προϋποθέσεις:

- α) Να είναι πολύ ηχογενείς, ώστε να γίνονται αντιληπτές.
- β) Να έχουν μικρό μέγεθος, ώστε να διέρχονται από τα τριχοειδή
- γ) Ικανοποιητική διάρκεια ζωής στο ρεύμα του αίματος.

Σήμερα κυκλοφορούν τα σκιαγραφικά 3^{ης} γενιάς, τα οποία διαθέτουν πολυμερή κελύφη και περιέχουν αέρα, ή υπερφθωριοάνθρακες [94,95,96].

Η ευαισθησία και η ειδικότητα της έγχρωμης υπερηχοτομογραφίας Doppler με την χρήση σκιαγραφικών μέσων, στην ανίχνευση της στένωσης της νεφρικής αρτηρίας, αναφέρεται, 100% και 87,5% αντίστοιχα [97].

4) Η υπολογιστική (αξονική) τομογραφία (ΥΤ), η ελικοειδής ή σπειροειδής υπολογιστική τομογραφία (helical or spiral computed tomography) και υπολογιστική τομογραφία πολλαπλών τομών (multislice CT)

Η χρήση της υπολογιστικής (αξονικής) τομογραφίας τα τελευταία χρόνια, κερδίζει έδαφος στην μελέτη και ανάδειξη των παθήσεων των νεφρικών αρτηριών. Ειδικά με την χρήση των τομογράφων με πολλαπλούς ανιχνευτές (multidetectors) οι παρεχόμενες πληροφορίες είναι αρκετά λεπτομερείς και αξιόπιστες, ακόμη και στους ενδονεφρικούς κλάδους των νεφρικών αρτηριών [98, 99].

Τα αγγεία αναδεικνύονται με ειδικές τεχνικές μετεπεξεργασίας (ΥΤ αγγειογραφία). Επίσης δίδεται η δυνατότητα ανακατασκευής τομών με αλληλεπικάλυψη και πολύ καλής ποιότητας ανασύνθεση τομών σε οβελιαίο, στεφανιαίο και λοξά επίπεδα, ή πραγματοποίησης τρισδιάστατων ανασυνθέσεων. Ειδικότερα οι αγγειογραφικές τεχνικές της ΥΤ (όπως και οι σύγχρονες αγγειογραφικές τεχνικές του μαγνητικού συντονισμού) αντικαθιστούν σταδιακά την αρτηριογραφία στη διάγνωση παθήσεων της αορτής και των νεφρικών αρτηριών.

Με την χρήση των αγγειογραφικών τεχνικών γίνεται μελέτη του αριθμού των αγγείων, της έκφυσης και της πορείας των νεφρικών αρτηριών [100,101].

Τεχνική και αρχές λειτουργίας της υπολογιστικής τομογραφίας

Στην υπολογιστική (αξονική) τομογραφία χρησιμοποιούμε περιστρεφόμενο σύστημα λυχνίας ακτίνων Χ και ανιχνευτών (detectors) μεταξύ των οποίων παρεμβάλλεται το σώμα του εξεταζόμενου σε ύπτια θέση πάνω στην εξεταστική τράπεζα. Για την καταγραφή μίας τομής πραγματοποιείται ακτινοβολή σε πολλαπλές προβολές κατά την περιστροφή του συστήματος λυχνίας - ανιχνευτών. Το ηλεκτρικό ρεύμα του κάθε ανιχνευτή από κάθε προβολή καταγράφεται ηλεκτρονικά και η έντασή του εξαρτάται από την ποσότητα που εκπέμπεται και την ενέργεια των φωτονίων, καθώς και από τους συντελεστές εξασθένησης των επιμέρους ανατομικών στοιχείων από τα οποία διήλθε η ακτινοβολία (όσο πυκνότερος είναι ο ιστός τόσο μεγαλύτερη είναι η εξασθένηση της δέσμης και τόσο

λιγότερα τα φωτόνια που φθάνουν στον ανιχνευτή). Το σύνολο των καταγραφών από όλες τις προβολές το επεξεργάζεται ο υπολογιστής του τομογράφου και το αποτέλεσμα που προκύπτει είναι μία μήτρα με συγκεκριμένη ανάλυση όπου η τιμή κάθε σημείου αποτελεί τον επιμέρους συντελεστή εξασθένησής του. Η αντιστοίχιση των τιμών εξασθένησης σε τιμές της κλίμακας του γκρίζου μας παρέχει την εικόνα της τομής στο σώμα του εξεταζόμενου. Η διαδικασία αυτή επαναλαμβάνεται για κάθε τομή με συγκράτηση της αναπνοής του εξεταζόμενου κατά τη λήψη της τομής και επαναλαμβάνεται μετά από μετακίνηση της εξεταστικής τράπεζας και νέας συγκράτησης της αναπνοής για την επόμενη τομή. Ο χρόνος τομής σήμερα έχει μειωθεί μέχρι 1 δευτερόλεπτο με τους σύγχρονους τομογράφους. Με τον τρόπο αυτόν παρέχεται μία εξαιρετική απεικόνιση των δομών, χωρίς επιπροβολές της θέσης τους στο εγκάρσιο επίπεδο, καθώς και των διαχωριστικών τους επιφανειών, ενώ η διακριτική ικανότητα και σκιαγραφική αντίθεση των πυκνοτήτων είναι πολύ μεγαλύτερη από αυτή της απλής ακτινογραφίας [87,88,102].

Η αρχή της ελικοειδούς ή σπειροειδούς υπολογιστικής τομογραφίας στηρίζεται στη συνεχή ακτινοβολή με το σύστημα λυχνίας-ανιχνευτών με ταυτόχρονη μετακίνηση της εξεταστικής τράπεζας (και του εξεταζόμενου). Ενώ στη συμβατική υπολογιστική τομογραφία τα δεδομένα καταγράφονται με κυκλικό τρόπο για κάθε τομή, στην ελικοειδή δεν υπάρχει μία τομή σαν έννοια, αλλά συνεχής καταγραφή δεδομένων (τιμών ανιχνευτών) για την εξεταζόμενη περιοχή, η οποία γεωμετρικά έχει την μορφή έλικας στο σώμα του εξεταζόμενου. Από τον όγκο αυτών των δεδομένων ανασυντίθενται επί μέρους τομές με ειδικό αλγόριθμο παρεμβολής (interpolation), οι οποίες έχουν πάχος ίσο με το πάχος της δέσμης και με κέντρο το οποίο μπορεί να επιλεγεί ελεύθερα πάνω σε οποιοδήποτε σημείο της έλικας των δεδομένων. Είναι για παράδειγμα δυνατόν να εξετασθεί η περιοχή των νεφρών με πάχος δέσμης 5 χιλ. και να ανασυντεθούν τομές πάχους 5 χιλ. με απόσταση τομών 5 χιλ., ή εναλλακτικά αλληλεπικαλυπτόμενες τομές πάχους 5 χιλ. με απόσταση τομών 2 χιλ. στις οποίες αναγνωρίζονται ευκολότερα μικρές ιστικές δομές ή βλάβες. Ένα επιπλέον σημείο διαφοροποίησης είναι η δυνατότητα επιλογής της ταχύτητας μετακίνησης της τράπεζας ανά περιστροφή της λυχνίας. Η ελικοειδής υπολογιστική τομογραφία παρουσιάζει τα εξής πλεονεκτήματα: Είναι σημαντικά ταχύτερη εξέταση (είναι δυνατή

η εξέταση όλης της άνω κοιλίας σε 20 δευτερόλεπτα με μία συγκράτηση της αναπνοής) και συνεπώς, πολύ χρήσιμη σε μη συνεργάσιμους ασθενείς και σε παιδιά. Επιτρέπει την ανίχνευση μικρών αλλοιώσεων που μπορεί να χαθούν στη συμβατική ΥΤ. Έχει την δυνατότητα ικανοποιητικής ανασύνθεσης αλληλεπικαλυπτόμενων τομών. Σαρώνει ταχύτερα τις περιοχές, επιτρέποντας έτσι, τη καλύτερη εκμετάλλευση των ενδοφλεβίως χορηγούμενων σκιαγραφικών ουσιών και την επαναληπτική σάρωση περιοχών σε διάφορες φάσεις της σκιαγράφησης (π.χ. αγγειακή φάση, φάση του αγγειακού και σωληναριακού νεφρογράμματος και καθυστερημένη-ουρογραφική φάση). Τέλος έχει την δυνατότητα υψηλής ποιότητας μετεπεξεργασίας εικόνων με ανασύνθεση τομών σε κάθε επιθυμητό επίπεδο, καθώς επίσης και τη δυνατότητα για τρισδιάστατες και αγγειογραφικές εικόνες (ΥΤ αγγειογραφία) από μία εξέταση [103,104].

Η αγγειογραφική μελέτη των αρτηριών με Υπολογιστική τομογραφία, γίνεται κατά τη διάρκεια και μετά από ταχεία, ενδοφλέβια έγχυση ιωδιούχου μη ιονικού σκιαγραφικού μέσου. Ο όγκος του σκιαγραφικού μέσου, ο ρυθμός έγχυσης (ml/sec) και ο συνολικός χρόνος χορήγησης, επιτυγχάνεται με την χρήση ηλεκτρονικού εγχυτή. Για την επεξεργασία των εικόνων και ανασύνθεση σε τρισδιάστατο επίπεδο, χρησιμοποιείται ο σταθμός εργασίας, που αποτελεί σήμερα απαραίτητο εξοπλισμό του αξονικού τομογράφου [105].

Στα μειονεκτήματα της μεθόδου πρέπει να αναφερθεί η χρήση ιοντίζουσας ακτινοβολίας και η χορήγηση ιωδιούχου σκιαγραφικού μέσου, το οποίο αποτελεί παράγοντα νεφροτοξικότητας. Η εκτίμηση της στένωσης της νεφρικής αρτηρίας, εξαρτάται από την ικανοποιητική συγκέντρωση του σκιαγραφικού μέσου στην αρτηρία, από την δυνατότητα συνεργασίας του ασθενούς και από την ικανοποιητική ανάλυση των δεδομένων για την ανασύνθεση των εικόνων σε δισδιάστατο επίπεδο. Η τεχνική αυτή με την σημερινή τεχνολογία και συγκριτικά με την ψηφιακή αγγειογραφία, έχει περιορισμούς στην ανάδειξη των πολικών και επικουρικών κλάδων των νεφρικών αρτηριών, λόγω του μικρού μεγέθους αυτών [106].

Υπολογιστική τομογραφία πολλαπλών τομών (multislice CT) ή πολλαπλών ανιχνευτών (multidetectors)

Είναι ή η νεότερη απεικονιστική τεχνική στην Υ.Τ, με την οποία επιτυγχάνεται μείωση του χρόνου εξέτασης, μείωση του πάχους τομής και η δυνατότητα σάρωσης σε μεγαλύτερο εξεταζόμενο πεδίο.

Με την χρήση Υ.Τ πολλαπλών τομών δίδεται η δυνατότητα της απεικόνισης από το εγκάρσιο επίπεδο, και σε πραγματικό χρόνο, σε τρισδιάστατο επίπεδο (MPR).

Από την αρχή εφαρμογής τους στην κλινική πράξη, υπάρχει εκθετική αύξηση του αριθμού των εγκατεστημένων τομογράφων. Έως το 1998 υπήρχαν μόνο 10 τομογράφοι σε λειτουργία, το 1999 ήταν 100 και το 2000 είχαν εγκατασταθεί 1000 τομογράφοι [107].

Αρχή λειτουργίας

Σε αντίθεση με τους αξονικούς τομογράφους παλαιότερης τεχνολογίας οι οποίοι χρησιμοποιούν ανιχνευτές τύπου βεντάλιας (τρίτης γενιάς), ή κυκλικού δακτυλίου (τέταρτης γενιάς), οι Υ.Τ πολλαπλών τομών είναι εφοδιασμένοι με δύο ή περισσότερες σειρές ανιχνευτών. Χρησιμοποιούν τεχνική τρίτης γενιάς με σύγχρονη περιστροφή λυχνίας – ανιχνευτών, καθώς και σταθερούς ανιχνευτές. Ενώ το 1970 οι τομογράφοι χρησιμοποιούσαν έναν ανιχνευτή, το 1990 ήταν διαθέσιμοι τομογράφοι με δύο σειρές ανιχνευτών με ταυτόχρονη περιστροφή της ακτινολογικής λυχνίας, σήμερα χρησιμοποιούνται 6, 8, 16, 32, 64, 128 και 256 σειρές ανιχνευτών.

Σ' αυτά τα συστήματα ο χρόνος περιστροφής της λυχνίας και ο χρόνος εξέτασης είναι πολύ σύντομος. Τομογράφοι με τέσσερις σειρές ανιχνευτών και χρόνο περιστροφής 0,5sec, είναι οκτώ φορές πιο γρήγοροι από τομογράφο ελικοειδούς σάρωσης και χρόνο περιστροφής 1 sec [107].

Πλεονεκτήματα

Ο χρόνος σάρωσης και επομένως η διάρκεια της εξέτασης μειώνεται σημαντικά. Η διάρκεια εξέτασης με Υ.Τ πολλαπλών τομών, μπορεί να είναι έως και είκοσι φορές μικρότερη σε σχέση με έναν Υ.Τ ελικοειδούς σάρωσης. Το εύρος της εξεταζόμενης περιοχής είναι μεγαλύτερο και λεπτότερο πάχος τομής.

Η σύντομη διάρκεια της σάρωσης μειώνει την πιθανότητα σφαλμάτων κίνησης, ειδικά σε παιδιά και μη συνεργάσιμους ασθενείς. Όσο μειώνεται ο χρόνος σάρωσης, η ποσότητα σκιαγραφικού μέσου που χορηγούμε είναι μικρότερη και μπορούμε να καλύψουμε με την ίδια ποσότητα, μεγαλύτερη περιοχή εξέτασης.

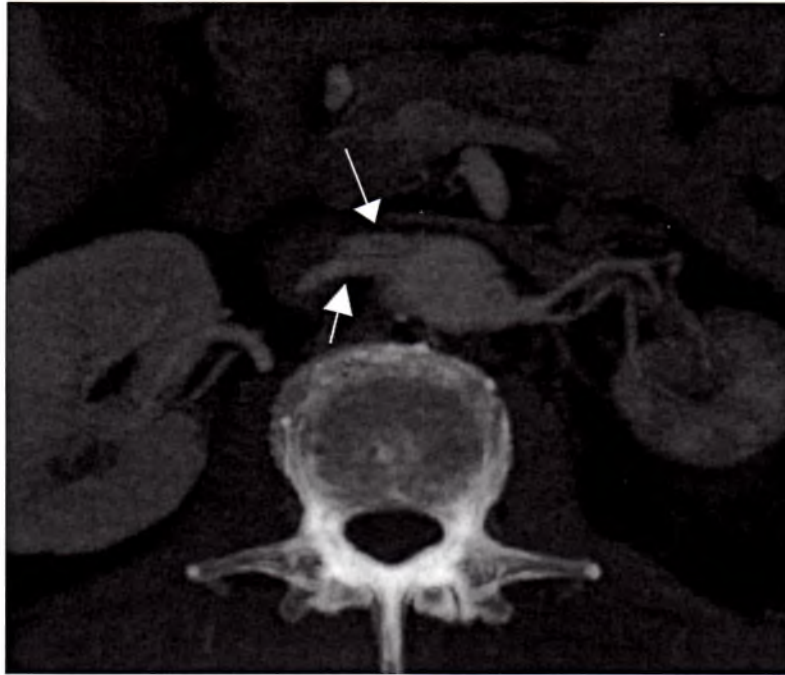
Το μεγάλο εύρος σάρωσης βελτιώνει την ποιότητα των αγγειογραφιών. Μπορούμε να απεικονίσουμε όλη την κοιλιακή αορτή, τις λαγόνιες αρτηρίες, τις μηριαίες αρτηρίες, έως και τις αρτηρίες των κάτω άκρων. Η χωρική διακριτική ικανότητα είναι πολύ υψηλή και η ποιότητα των παραγόμενων εικόνων σε άλλα επίπεδα (MPR), είναι εφάμιλλη των εικόνων της μαγνητικής τομογραφίας.

Μειονεκτήματα

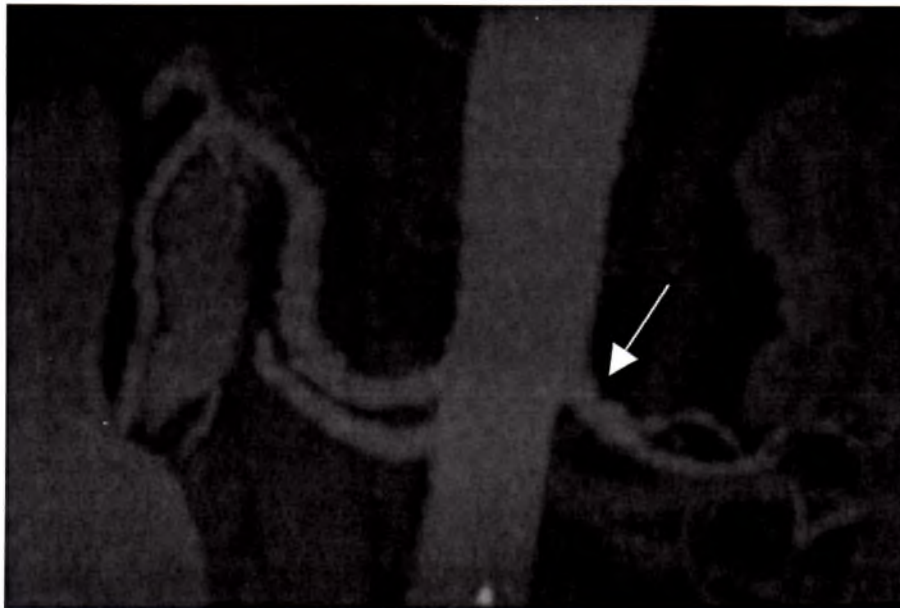Με τους σύγχρονους τομογράφους έχουμε αύξηση του όγκου των δεδομένων. Σε αξονικό τομογράφο τεσσάρων ανιχνευτών και εύρος διαφραγμάτων 1mm και εξεταζόμενη περιοχή 60 εκατοστών, η οποία μπορεί να καλυφθεί σε πενήντα μόνο δευτερόλεπτα, μπορεί να έχουμε 500-800 εικόνες. Στις αγγειογραφίες με Υ.Τ, οι παραγόμενες εικόνες μπορεί να είναι πάνω από 1000.

Η ταχύτητα παραγωγής εικόνων και η διαχείριση των πληροφοριών αποτελεί περιοριστικό παράγοντα για να εφαρμοστούν οι τεχνικές αυτές σε εξετάσεις ρουτίνας. Ο θόρυβος της εικόνας αυξάνει όσο μειώνουμε το πάχος τομής. Για τον λόγο αυτό, είναι σημαντικό να ανακατασκευάσουμε εικόνες με μεγαλύτερο πάχος τομής (MPR), για να μειωθεί ο θόρυβος στην παραγόμενη εικόνα.

Στις περιπτώσεις όπου απαιτείται λεπτό πάχος τομής ή εικόνες υψηλής ευκρίνειας, έχουμε αυξημένη έκθεση του εξεταζομένου σε ιοντίζουσα ακτινοβολία [107].



Εικόνα 13. Προβολή μεγίστης έντασης MIP, σε εγκάρσιο επίπεδο. Διακρίνονται δύο νεφρικές δεξιά (βέλη), με ρικνό νεφρό αριστερά (Από Αρχείο)



Εικόνα 14. Προβολή μεγίστης έντασης MIP, σε στεφανιαίο επίπεδο. Ίδιος ασθενής με εικ. 13. Διακρίνεται μικρή στένωση στην έκφυση της αριστερής νεφρικής(βέλος).

5) Μαγνητικός Συντονισμός (MRI, magnetic resonance imaging)

Ο μαγνητικός συντονισμός (μαγνητική τομογραφία, είναι από τις νεώτερες απεικονιστικές μεθόδους που χρησιμοποιούνται στην καθημερινή κλινική πράξη για την μελέτη των διαφόρων παθολογικών καταστάσεων. Η εξέλιξη του μαγνητικού συντονισμού έχει προσφέρει πολλά και στην μελέτη των νεφρών και της αγγείωσης αυτών. Η έλλειψη ιοντίζουσας ακτινοβολίας, η καλή σκιαγραφική διακριτική ικανότητα στους μαλακούς ιστούς, η δυνατότητα άμεσης απεικόνισης σε κάθε επιθυμητό επίπεδο, η χρήση μη ιωδιούχου σκιαγραφικού μέσου, η ικανότητα δυναμικής μελέτης περιοχών στις διάφορες φάσεις της σκιαγράφησης και η δυνατότητα απεικόνισης αγγείων, κατατάσσει την μαγνητική τομογραφία απαραίτητο και πολύτιμο εργαλείο για την διάγνωση των παθήσεων των νεφρικών αρτηριών [108].

Τεχνική και αρχές λειτουργίας του μαγνητικού συντονισμού

Ο μαγνητικός συντονισμός στηρίζεται στην παραγωγή, συλλογή και μέτρηση των μεταβολών του μαγνητικού πεδίου, εντός του οποίου έχει τοποθετηθεί ο ασθενής, οι οποίες προέρχονται μετά από χρήση ηλεκτρομαγνητικών παλμών. Οι μεταβολές αυτές προέρχονται από τους πυρήνες των ατόμων των διαφόρων ιστών, χωρίς να χρειάζεται κανένα είδος ακτινοβολίας. Τα σημερινά μηχανήματα στις διαγνωστικές εφαρμογές εκμεταλλεύονται συγκεκριμένα σήματα που προέρχονται από τους πυρήνες των ατόμων του υδρογόνου, δηλαδή τα πρωτόνια. Υπάρχει σήμερα, σε πειραματικό στάδιο, η δυνατότητα καταγραφής σημάτων μαγνητικού συντονισμού άλλων στοιχείων, όπως του φωσφόρου και του νατρίου. Στη φυσιολογική κατάσταση, εκτός μαγνητικού πεδίου, τα πρωτόνια υδρογόνου έχουν στροφορμή (spin), το άνυσμα της οποίας εμφανίζει τυχαίο προσανατολισμό(φάση ηρεμίας). Με την εφαρμογή ενός ισχυρού μαγνητικού πεδίου, με την τοποθέτηση του εξεταζομένου στον μαγνητικό τομογράφο, τα ανύσματα αυτά ευθυγραμμίζονται με το άνυσμα του μαγνητικού πεδίου. Στη συνέχεια, με την εφαρμογή ενός ραδιοπαλμού συγκεκριμένης συχνότητας για το είδος των πρωτονίων και την ένταση του κύριου μαγνητικού πεδίου, τα πρωτόνια εκτρέπονται από τον τεχνητό τους

προσανατολισμό, εντός του μαγνητικού πεδίου του μηχανήματος (φάση διέγερσης). Μόλις σταματήσει η εφαρμογή του παλμού τα πρωτόνια έχουν την τάση να επανέρχονται στον αρχικό τους προσανατολισμό. Κατά την επιστροφή τους στην τεχνητή ευθυγράμμιση, εκπέμπουν μετρήσιμα σήματα, τα οποία τελικά χρησιμοποιούνται για την παραγωγή της εικόνας στον μαγνητικό τομογράφο.

Η ανωτέρω χαλάρωση μετά την παύση του ραδιοπαλμού, γίνεται σε επίμηκες και εγκάρσιο επίπεδο.

Η συνολική μαγνητική συνιστώσα των πρωτονίων σε μία ουσία κατά την διέγερση, εκτρέπεται στο εγκάρσιο επίπεδο κάθετα προς τον άξονα του κυρίου μαγνητικού πεδίου, ενώ μετά τη διακοπή του ραδιοπαλμού η εγκάρσια συνιστώσα μειώνεται με ρυθμό που καθορίζεται από τον ονομαζόμενο χρόνο T2 (της συγκεκριμένης ουσίας) και εξαρτάται από τις μικροαλληλεπιδράσεις μεταξύ πρωτονίων. Από την άλλη πλευρά, η επίμηκης συνιστώσα επανεμφανίζεται παράλληλα με το άνυσμα του κυρίου μαγνητικού πεδίου με ρυθμό που καθορίζεται από τον ονομαζόμενο χρόνο T1 (της συγκεκριμένης ουσίας) και εξαρτάται από την απόδοση της ενέργειας στο χημικό περιβάλλον. Το συνολικό άνυσμα πραγματοποιεί δηλαδή μία σύνθετη μεταπτωτική κίνηση στον χώρο των τριών διαστάσεων και μπορεί να καταγραφεί σαν ηλεκτρομαγνητικό κύμα από ένα πηνίο απ' όπου παράγεται ηλεκτρική ενέργεια (ρεύμα). Επιπλέον, με μία πολύπλοκη διαδικασία βαθμίδωσης του μαγνητικού πεδίου, τα σημεία στον χώρο κωδικοποιούνται με διαφορετικές συχνότητες συντονισμού και τα καταγραφόμενα ηλεκτρικά ρεύματα συλλέγονται, ενώ με τη κατάλληλη μαθηματική επεξεργασία (παρόμοια με εκείνη του υπολογιστικού τομογράφου) τα ρεύματα μετατρέπονται σε δισδιάστατη εικόνα με αποχρώσεις του γκριζου.

Η σειρά των παλμών διέγερσης και των υπολοίπων διαδικασιών συλλογής του σήματος (βαθμίδωση, καταγραφή ηλεκτρικού ρεύματος) ονομάζεται παλμοσειρά ή ακολουθία παλμών. Η δυνατότητα επιλογής του χρόνου από τη διέγερση μέχρι τη συλλογή του σήματος (χρόνος ηχούς, TE) και του χρόνου από την έναρξη της διέγερσης μέχρι την έναρξη της επομένης διέγερσης (χρόνος επανάληψης, TR) με τους ποικίλους δυνατούς συνδυασμούς τους, μας επιτρέπουν τη συλλογή σήματος η ένταση του οποίου εξαρτάται επιλεκτικά από τον χρόνο T1 της εξεταζόμενης ουσίας,

τον χρόνο T2, ή την πυκνότητα των πρωτονίων στην ουσία. Οι αντίστοιχες ακολουθίες χαρακτηρίζονται σαν T1- και T2-ζυγισμένες ακολουθίες, ή ακολουθίες πυκνότητας πρωτονίων [87,109].

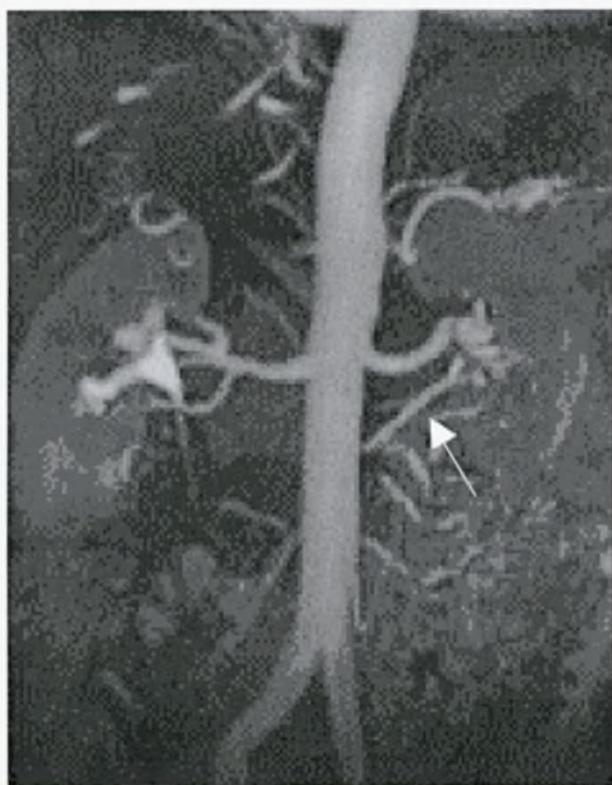Για την μαγνητική αγγειογραφία της κοιλιακής αορτής και των νεφρικών αρτηριών χρησιμοποιούνται υπερταχείες ακολουθίες με ενδοφλέβια χορήγηση παραμαγνητικής σκιαγραφικής ουσίας [110].

Οι αγγειογραφικές ανασυνθέσεις σε τρισδιάστατο επίπεδο και προβολές σε διάφορα επίπεδα, γίνεται με ειδικά πρωτόκολλα επεξεργασίας των δεδομένων (Εικόνα 15).

Η μέθοδος στην εκτίμηση των στενώσεων των νεφρικών αρτηριών έχει ευαισθησία και ειδικότητα, 100% και 90% αντίστοιχα [111,112].

Στα μειονεκτήματα της μεθόδου πρέπει να αναφερθούν τα κάτωθι: μεγάλη ευαισθησία σε κινήσεις του εξεταζομένου (motion artifacts), αντένδειξη σε ασθενείς που φέρουν μεταλλικές ενδοπροθέσεις στο σώμα, βηματοδότη καρδιάς, το περιορισμένο εύρος (60 εκατοστά) του μηχανήματος, καθιστά την εξέταση αδύνατη σε υπέρβαρους ασθενείς, όπως και σε ασθενείς πάσχοντες από κλειστοφοβία.

Τέλος, μειονέκτημα της τεχνικής αυτής, αποτελεί η υπερεκτίμηση του βαθμού στένωσης των αρτηριών [113].



Εικόνα 15. Μαγνητική αγγειογραφία (MRA) νεφρικών αρτηριών σε στεφανιαίο επίπεδο, μέγιστης έντασης προβολή (MIP). Φυσιολογική απεικόνιση των νεφρικών αρτηριών. Παρουσία κάτω πολικής αρτηρίας για τον αριστερό νεφρό(βέλος).

6) Ψηφιακή αφαιρετική ενδαρτηριακή αγγειογραφία

Η ιστορία της ενδαρτηριακής αγγειογραφίας ξεκινάει στα τέλη του 1890.

Η εξέλιξη των διάφορων μεθόδων της αγγειογραφίας όπως αυτή καταγράφεται στο πέρασμα του χρόνου αναφέρεται παρακάτω:

- Ανγειονογραφία : Έγχυση σκιαγραφικού μέσου σε αγγείο και ταυτόχρονες ακτινογραφικές λήψεις. Τα αγγεία επιπροβάλλονται στα οστά και στα μαλακά μόρια.

- Αφαιρετική αγγειογραφία : Με ειδικά ακτινολογικά φιλμ, οστά και μαλακοί ιστοί μπορούν να αφαιρεθούν από την εικόνα, χρησιμοποιώντας ένα φιλμ ως αφαιρετική μάσκα. Αυτή η μέθοδος δεν χρησιμοποιείται πλέον.

- Ψηφιακή αφαιρετική αγγειογραφία (DSA) : Είναι η τεχνική που χρησιμοποιείται κατά κύριο λόγο. Η αφαίρεση των αγγείων από τους υπόλοιπους ιστούς, γίνεται ψηφιακά.

- Περιστρεφόμενη ψηφιακή αφαιρετική αγγειογραφία : Αποτελεί την εξέλιξη της προηγούμενης τεχνικής, κατά την οποία η λυχνία μπορεί να περιστραφεί σε μία προκαθορισμένη από εμάς κίνηση και ταυτόχρονα να λαμβάνονται εικόνες, σε όλη την περιοχή σάρωσης. Η επεξεργασία και ανάλυση των εικόνων πραγματοποιείται σε σταθμό εργασίας.

- Τρισδιάστατη (3D) ψηφιακή αφαιρετική αγγειογραφία : Η χρήση ειδικού λογισμικού επεξεργασίας των δεδομένων της περιστρεφόμενης ψηφιακής αφαιρετικής αγγειογραφίας και με την βοήθεια σταθμού επεξεργασίας των δεδομένων, μας δίνει σήμερα την δυνατότητα απεικόνισης του αρτηριακού δένδρου σε τρισδιάστατο επίπεδο και σε οποιαδήποτε γωνία επιθυμούμε [114,115].

Η αγγειογραφία είναι επεμβατική μέθοδος και αποτελεί την εξέταση αναφοράς και εκλογής στη διερεύνηση των αγγείων.

Η διαγνωστική χρήση της ενδαρτηριακής ψηφιακής αφαιρετικής αγγειογραφίας έχει σήμερα περιοριστεί σημαντικά, λόγω της εξέλιξης των μη επεμβατικών απεικονιστικών μεθόδων (Triplex, CTA και MRA). Χρησιμοποιείται όμως στις διαδερμικές θεραπευτικές τεχνικές (αγγειοπλαστική με ή χωρίς τοποθέτηση ενδοπρόθεσης στο αγγείο, εμβολισμός αιμορραγούντος αγγείου, εμβολισμός αρτηριοφλεβώδους δυσπλασίας και εμβολισμός αρτηρίας σε ανεγχείρητο όγκο).

Η ενδαρτηριακή ψηφιακή αφαιρετική αγγειογραφία των νεφρών χρησιμοποιείται κυρίως στις εξής περιπτώσεις:

1) Στην εκτίμηση της νεφραγγειακής υπέρτασης και στη διάγνωση των παθήσεων της νεφρικής αρτηρίας (στένωση, ανεύρυσμα, θρόμβωση, εμβολή, αρτηριοφλεβώδης επικοινωνία).

2) Στη μεταμόσχευση των νεφρών για τον έλεγχο των αγγειακών αναστομών ή, πριν από αυτή, στον δότη, για τη διαπίστωση του αριθμού των νεφρικών αρτηριών και αποκλεισμό παθολογίας των κλάδων της νεφρικής αρτηρίας του νεφρού που πρόκειται να μεταμοσχευτεί.

3) Στις διαδερμικές θεραπευτικές τεχνικές.

Τεχνική της ψηφιακής αφαιρετικής ενδαρτηριακής αγγειογραφίας και αρχές λειτουργίας του ψηφιακού αγγειογράφου

Ο ψηφιακός αγγειογράφος, όπως προαναφέρθηκε, αποτελείται από μία ομάδα μηχανημάτων παραγωγής ακτινοβολίας Χ, αναπαραγωγής και ψηφιακής αποθήκευσης των εικόνων που παράγονται.

Αποτελείται από την λυχνία παραγωγής ακτίνων Χ και έναν ενισχυτή εικόνας. Το σύστημα αυτό είναι τύπου C-arm (δυνατότητα περιστροφής από $+90^{\circ}$ έως -90° και μετακίνηση κατά τον επιμήκη άξονα). Ο ενισχυτής εικόνας είναι υψηλής ευαισθησίας, βρίσκεται απέναντι από την λυχνία και περιστρέφεται αντίθετα με αυτήν. Το σύστημα συνοδεύεται από την οθόνη ακτινοσκόπησης και το σταθμό καταγραφής της εξέτασης.

Στην ενδαρτηριακή ψηφιακή αφαιρετική τεχνική πραγματοποιούνται λήψεις αμέσως πριν από τη χορήγηση του σκιαγραφικού υλικού, οι οποίες αφαιρούνται ψηφιακά με την χρήση ειδικού αλγορίθμου στον ηλεκτρονικό υπολογιστή από τις λήψεις που γίνονται μετά τη χορήγηση του σκιαγραφικού, με τρόπο ώστε στις τελικές εικόνες να απεικονίζεται μόνο η διαφορά, δηλαδή το σκιαγραφούμενο αγγείο. Η τεχνική αυτή επιτρέπει την απεικόνιση, χωρίς επιπροβολές δύσκολων ανατομικών περιοχών, καθώς και τη μείωση της ποσότητας του σκιαγραφικού μέσου και της διαμέτρου των καθετήρων [116,117,118].

Τεχνική

Ο ασθενής, αφού ενημερωθεί για το είδος και τον σκοπό της εξέτασης, τοποθετείται στην εξεταστική τράπεζα. Μετά από τοπική αναισθησία και αντισηψία, πραγματοποιείται η παρακέντηση της κοινής μηριαίας αρτηρίας (δεξιά ή αριστερή), με βελόνη (εναλλακτικά μπορεί να παρακεντηθεί η βραχιόνιος, η μασχαλιαία αρτηρία και η κερκιδική αρτηρία, αν η μηριαία αρτηρία δεν είναι ψηλαφητή). Μετά την παρακέντηση με την τεχνική Seldinger, προωθείται ένα οδηγό σύρμα πάνω στο οποίο προωθείται ο καθετήρας. Μετά την τοποθέτησή του άκρου του καθετήρα στην επιθυμητή θέση, αποσύρεται το οδηγό σύρμα και ακολουθούν η έγχυση του ιωδιούχου σκιαγραφικού μέσου, ενώ ταυτόχρονα πραγματοποιούνται ακτινογραφικές

λήψεις.

Οι καθετήρες μπορεί να έχουν κυκλικό άκρο με πολλαπλές σπές (τύπου pigtail) για έγχυση μεγάλης ποσότητας σκιαγραφικού μέσου στην αορτή, ή να είναι κεκαμένοι (τύπου Renal, Simmons, Cobra) για τον εκλεκτικό καθετηριασμό των νεφρικών αρτηριών.

Αρχικά πραγματοποιείται έγχυση σκιαγραφικού μέσου με τον καθετήρα στην αορτή, στο ύψος του Θ11-Θ12 μεσοσπονδυλίου διαστήματος. Μετά την μελέτη της αορτογραφίας, ελέγχεται το ύψος έκφυσης των νεφρικών αρτηριών και η ύπαρξη πιθανών παραλλαγών. Με ειδικά διαμορφωμένους καθετήρες, πραγματοποιείται εκλεκτικός καθετηριασμός της νεφρικής αρτηρίας και ακολουθεί διαγνωστική σκιαγράφιση.

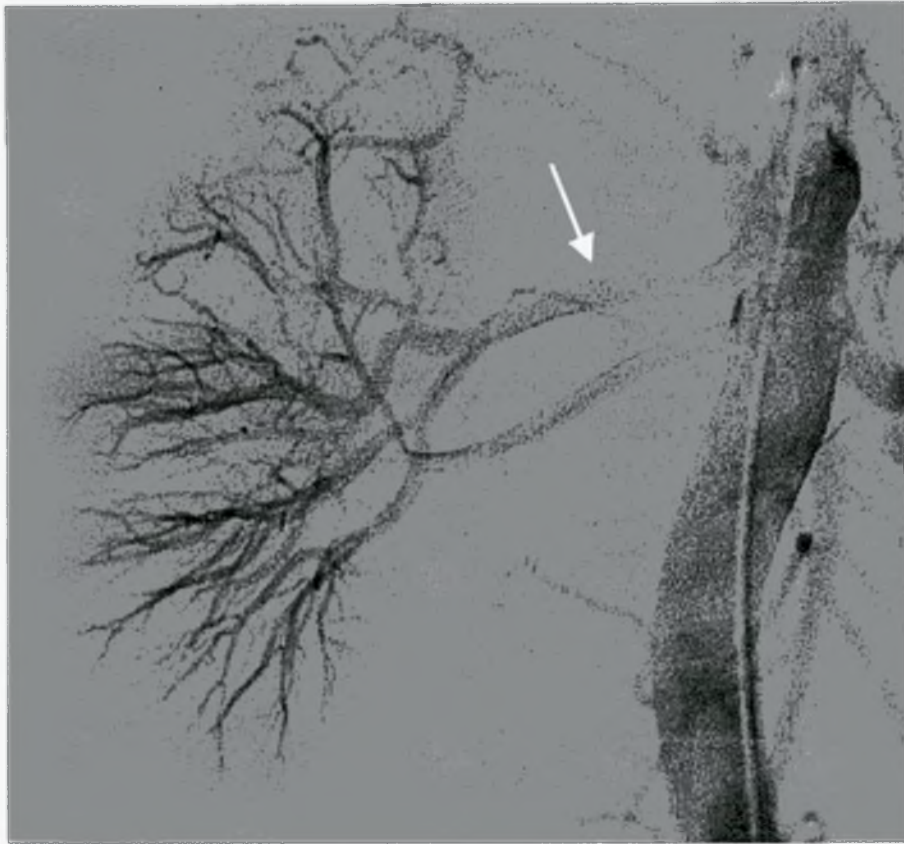
Η αγγειογραφία των νεφρών πραγματοποιείται ώστε να διακρίνονται τρεις φάσεις σκιαγράφησης:

- 1) η αρτηριακή (απεικόνιση της νεφρικής αρτηρίας και των ενδονεφρικών κλάδων,
- 2) η παρεγχυματική ή νεφρογραφική (απεικόνιση του νεφρικού παρεγχύματος με την σκιαγράφιση των τριχοειδών του νεφρού) και
- 3) η φλεβική (σκιαγράφιση των μεγάλων φλεβικών κλάδων και της νεφρικής φλέβας) [87].

Ως επεμβατική διαγνωστική μέθοδο η αγγειογραφία εμπεριέχει βαθμό επικινδυνότητας και επιπλοκών όπως:

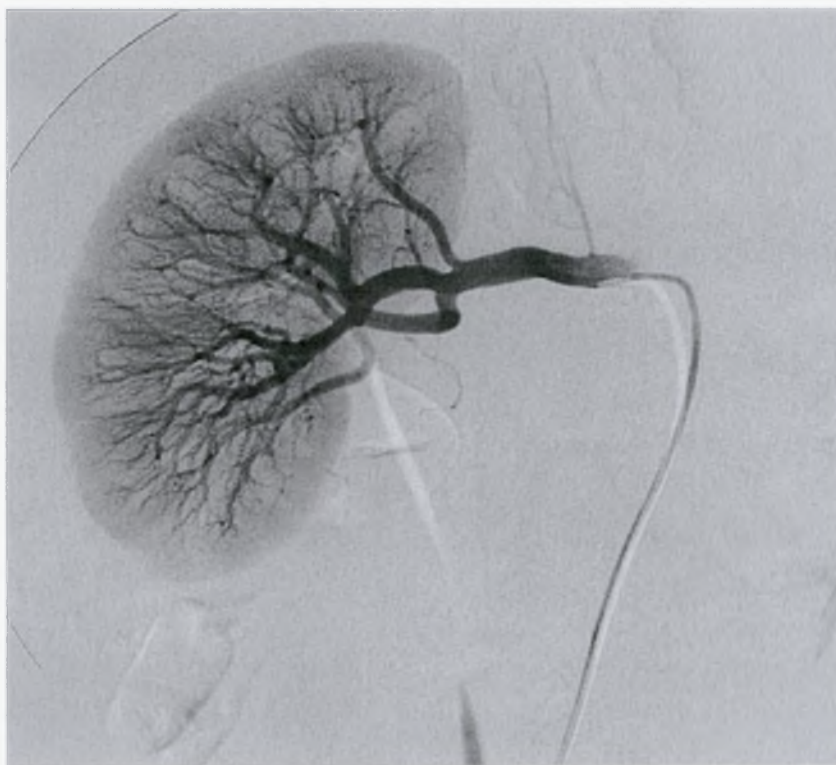Αιμάτωμα στην περιοχή παρακέντησης της αρτηρίας, διαχωρισμός και τραυματική ρήξη αγγείου, αναφυλακτική αντίδραση στο σκιαγραφικό μέσο, έκθεση σε ιοντίζουσα ακτινοβολία και του ασθενή και του εξεταστή.

Οι προαναφερθείσες επιπλοκές αποτελούν και τα μειονεκτήματα της μεθόδου [119].



Εικόνα 16. Ενδαρτηριακή ψηφιακή αγγειογραφία κοιλιακής αορτής στο ύψος της έκφυσης των νεφρικών αρτηριών. Φυσιολογική απεικόνιση της δεξιάς νεφρικής αρτηρίας. Παρουσία κάτω πολικής αρτηρίας για τον δεξιό νεφρό (βέλος).

(Από Αρχείο μας)



Εικόνα 17. Εκλεκτική ψηφιακή αγγειογραφία δεξιάς νεφρικής αρτηρίας με καθετήρα τύπου Renal (Νεφρογραφική φάση). Φυσιολογική απεικόνιση.

(Από Αρχείο μας)

Νεφροτοξικότητα και ιωδιούχα μη ιονικά σκιαγραφικά μέσα

Ορισμός: Νεφροτοξικότητα, προκληθείσα από την ενδοφλέβια χορήγηση σκιαγραφικού μέσου, ονομάζεται η κατάσταση κατά την οποία προκύπτει διαταραχή της νεφρικής λειτουργίας (αύξηση του επιπέδου κρεατινίνης ορού πάνω από 25% ή 44mmol/l) μέσα σε 3 ημέρες από τη χορήγηση του σκιαγραφικού, χωρίς να υπάρχει άλλη προφανής αιτία [120]. Σήμερα είναι παγκοσμίως παραδεκτό, ότι ενδοφλέβια ή ενδαρτηριακή χορήγηση ιωδιούχου μη ιονικού σκιαγραφικού μέσου, μπορεί να προκαλέσει διαταραχή της νεφρικής λειτουργίας, ή και οξεία νεφρική ανεπάρκεια. Η παραδοχή αυτή είναι γνωστή πάνω από μισό αιώνα και είναι μία από τις πιο συχνές αιτίες νεφρικής ανεπάρκειας σε νοσηλευόμενους ασθενείς. Η βαρύτητα έκπτωσης της νεφρικής λειτουργίας είναι ανάλογη με τυχόν προϋπάρχουσα διαταραχή της νεφρικής λειτουργίας. Συνήθως, η τιμή της κρεατινίνης ορού επανέρχεται σε φυσιολογικά επίπεδα σε μία εβδομάδα, έως και δέκα ημέρες μετά την χορήγηση σκιαγραφικού μέσου. Σπάνια, η βλάβη μπορεί να είναι μόνιμη και ο ασθενής να χρειαστεί αιμοκάθαρση [121,122].

Ανάλογα με την συνύπαρξη προδιαθεσικών παραγόντων, η συχνότητα εμφάνισης νεφροτοξικότητας, κυμαίνεται σε ποσοστό 50% - < 5%. Προδιαθεσικοί παράγοντες για την επιδείνωση της νεφρικής λειτουργίας είναι η αφυδάτωση, ο σακχαρώδης διαβήτης, η ελάττωση του συνολικού όγκου του αίματος, η μεγάλου βαθμού υπέρταση, η ήδη προϋπάρχουσα έκπτωση της νεφρικής λειτουργίας (οξεία, ή χρόνια νεφρική ανεπάρκεια), η καρδιακή ανεπάρκεια και η ταυτόχρονη χορήγηση άλλων νεφροτοξικών φαρμακευτικών σκευασμάτων. Η μεγάλη ηλικία του εξεταζομένου ανήκει επίσης στους προδιαθεσικούς παράγοντες [78,123,124].

Το πολλαπλό μείγμα παλαιότερα θεωρείτο προδιαθεσικός παράγων για την εμφάνιση νεφροτοξικότητας, αντίληψη που σήμερα δεν ισχύει [125].

Φαρμακοκινητική, μεταβολισμός των ιωδιούχων μη ιονικών σκιαγραφικών μέσων και μέτρα προφύλαξης

Δύο έως πέντε λεπτά, μετά την ενδοφλέβια χορήγηση του σκιαγραφικού μέσου, αυτό μεταφέρεται από το πλάσμα του αίματος στον εξωκυττάριο χώρο. Αποβάλλεται από τους νεφρούς με σωληναριακή διήθηση από τα άπω εσπειραμένα σωληνάκια σε ποσοστό 98 %. Το υπόλοιπο 2% αποβάλλεται από τα χοληφόρα στο ήπαρ. Ο χρόνος ημίσειας ζωής του σκευάσματος είναι δύο ώρες μετά την έγχυση, ενώ αποβάλλεται με τα ούρα το 75% του συνολικού όγκου αυτού, τέσσερις ώρες μετά [126].

Τα σκιαγραφικά μέσα δρουν ως οσμωτικά διουρητικά και δεν επανααρροφώνται, ενώ κατά την απέκκρισή τους συμπαρασύρουν αυξημένο ποσοστό ύδατος. Αρχικά έχουμε παροδική αύξηση της νεφρικής αιματικής ροής, η οποία συνοδεύεται από μεγαλύτερης διάρκειας μείωση της νεφρικής αιματικής ροής. Κατά την διάρκεια της δεύτερης φάσης εκκρίνονται αγγειοκινητικές ουσίες (βασσοπρεσίνη, ενδοθηλίνη, προστακυκλίνη, νιτρικό οξύ και αδενοσίνη), ενώ ταυτόχρονα προκαλείται απευθείας επιβάρυνση, ή και καταστροφή των κυττάρων των σωληναρίων και παροδική πρωτεϊνουρία. Η απευθείας βλαπτική επίδραση στα κύτταρα των σωληναρίων, πιθανόν να οφείλεται στην έκλυση ριζών ενεργού οξυγόνου [120].

Σύμφωνα με οδηγία της Ευρωπαϊκής Ακτινολογικής Εταιρίας του Ουροποιητικού Συστήματος, σε ασθενείς με φυσιολογική νεφρική λειτουργία μπορεί να χορηγηθεί ιωδιούχο μέσο (πυκνότητας 300 mg ιωδίου /ml), μέχρι του ποσού των 400 ml. Σε ασθενείς με επίπεδα κάθαρσης κρεατινίνης 130-300 $\mu\text{mol/ml}$, δόση μέχρι του ποσού των 150 ml. Σε ασθενείς με χαμηλότερα επίπεδα κάθαρσης κρεατινίνης, ποσό από 60 ml έως 100 ml. Οι επαναλαμβανόμενες χορηγούμενες δόσεις σε μικρό χρονικό διάστημα πρέπει να αποφεύγονται. Πρέπει να τονιστεί, ότι η ενδαρτηριακή χορήγηση σκιαγραφικού μέσου, αυξάνει τον κίνδυνο νεφροτοξικότητας [127].

Σήμερα, η κύρια προφύλαξη έναντι της πιθανής εμφάνισης νεφροτοξικότητας μετά από την χρήση ιωδιούχων μη ιονικών σκιαγραφικών μέσων, είναι η επαρκής ενυδάτωση. Η προτεινόμενη δοσολογία ενδοφλέβιας χορήγησης φυσιολογικού ορού (NaCl 0,9 %, 1ml/kgr βάρους /ώρα), 4 έως 12 ώρες πριν και 12 έως 24 ώρες μετά

την χορήγηση σκιαγραφικού μέσου. Στην ενυδάτωση του ασθενούς, πρέπει να λαμβάνεται υπ' όψιν η καρδιακή λειτουργία και η ανάλογη χορήγηση υγρών. Η N-ακετυλοκυστεΐνη, είναι από τις φαρμακευτικές ουσίες που χρησιμοποιούνται σήμερα για την αποφυγή πρόκλησης νεφροτοξικότητας. Έχει αγγειοδιασταλτική δράση, παράγει αντιοξειδωτικούς παράγοντες, είναι εύκολη στην χρήση και με χαμηλό κόστος. Χορηγείται από το στόμα 600 mg το πρώτο 24ωρο πριν την ενδοφλέβια χορήγηση σκιαγραφικού μέσου και ένα 24ωρο μετά την εξέταση [128]. Άλλα φαρμακευτικά σκευάσματα που χρησιμοποιούνται σήμερα είναι η θεοφυλλίνη και οι ανταγωνιστές των διαύλων ασβεστίου. Δρουν με παρόμοιο μηχανισμό, αυτόν της αγγειοδιαστολής και του εκλεκτικού ανταγωνισμού της αδενοσίνης [129].

ΕΙΔΙΚΟ ΜΕΡΟΣ

Imaging modalities for renal artery stenosis in suspected renovascular hypertension: prospective intraindividual comparison of Color Doppler US, CT Angiography, Gd enhanced MR Angiography and Digital Subtraction Angiography

Abstract

To evaluate the diagnostic accuracy of Color Doppler US, CT Angiography (CTA) and Gd-enhanced MR Angiography (MRA) compared with digital subtraction angiography (DSA) for detection of renal artery stenosis in patients with clinically suspected renovascular hypertension. Fifty-eight patients with suspected renovascular hypertension were enrolled in the study. All patients underwent Color Doppler US, CTA and Gd-enhanced MRA. DSA was the gold standard method for the number of renal arteries, existence and degree of stenosis or evidence of fibromuscular dysplasia. DSA depicted 132 renal arteries, 16 stenoses and 4 arteries with fibromuscular dysplasia. Color Doppler US failed to detect 1 main and 14 polar arteries. CTA depicted all main renal arteries and 7/16 polar arteries, but failed to detect stenosis in 2 accessory vessels. Likewise, MRA did not detect stenotic accessory renal arteries, depicted 9/16 polar renal arteries but missed 2 main renal arteries. All methods depicted the four main renal arteries with fibromuscular dysplasia. The overall sensitivity, specificity, positive and negative predictive accuracy were 75%, 89.6%, 60% and 94.6% respectively for color Doppler US, 94%, 93%, 71% and 99% respectively for CTA and 90%, 94.1%, 75% and 98% respectively for Gd-enhanced MRA. CTA and Gd-enhanced MRA have comparable and satisfactory results with respect to the negative predictive accuracy of the suspected renal artery stenosis. The concept of an imaging algorithm including US as screening test when appropriate and CTA or MRA as the second step-procedure is suggested. Therefore, DSA may be reserved for cases with major discrepancies or therapeutic interventions.

Προοπτική μελέτη, κατά την οποία συγκρίνεται ανά ασθενή η έγχρωμη doppler υπερηχοτομογραφία, η αξονική αγγειογραφία, η μαγνητική αγγειογραφία μετά χορήγηση γαδολινίου, με την ψηφιακή αγγειογραφία νεφρικών αρτηριών σε υπόνοια νεφραγγειακής υπέρτασης

Περίληψη

Εκτίμηση της διαγνωστικής ακρίβειας της έγχρωμης doppler υπερηχοτομογραφίας, της αξονική αγγειογραφίας (CTA), της μαγνητικής αγγειογραφίας μετά την ενδοφλέβια χορήγηση γαδολινίου (MRA), συγκριτικά με την ψηφιακή αγγειογραφία (DSA), σε ασθενείς με κλινική υποψία νεφραγγειακής υπέρτασης.

Συνολικά 58 ασθενείς με υποψία νεφραγγειακής υπέρτασης συμπεριλήφθησαν στην μελέτη. Οι ασθενείς εξετάστηκαν με έγχρωμη υπερηχοτομογραφία, CTA και MRA, μετά την ενδοφλέβια χορήγηση γαδολινίου. Η DSA ήταν η εξέταση αναφοράς, όσον αφορά τον αριθμό των νεφρικών αρτηριών, την ύπαρξη και του βαθμού στένωσης, καθώς και την παρουσία ινομυωματώδους δυσπλασίας. Η DSA ανέδειξε 132 αρτηρίες, 16 στενώσεις και 4 αρτηρίες με ινομυωματώδη δυσπλασία. Το έγχρωμο υπερηχοτομογράφημα δεν ανέδειξε 1 κύρια και 14 πολικές αρτηρίες. Η CTA ανέδειξε όλες τις κύριες αρτηρίες και 7/16 πολικές αρτηρίες, αλλά απέτυχε στην ανάδειξη της στένωσης σε 2 πολικές αρτηρίες. Παρομοίως η MRA δεν ανέδειξε την στένωση σε 2 πολικές αρτηρίες, ανέδειξε 9/16 πολικές αρτηρίες, αλλά απέτυχε στην ανάδειξη 2 κύριων νεφρικών αρτηριών. Όλες οι μέθοδοι ανέδειξαν τις αρτηρίες με ινομυωματώδη δυσπλασία. Η ευαισθησία, η ειδικότητα, η θετική και αρνητική προγνωστική αξία ήταν 75%, 89.6%, 60% και 94.6% αντίστοιχα για το έγχρωμο Doppler US, 94%, 93%, 71% και 99% αντίστοιχα για την CTA και 90%, 94.1%, 75% και 98% αντίστοιχα για την MRA. Η CTA και MRA έχουν συγκρίσιμα και ικανοποιητικά αποτελέσματα, με ιδιαίτερη σημασία στην αρνητική προγνωστική τους αξία, όσον αφορά στην υπόνοια στένωσης της νεφρικής αρτηρίας. Η βασική ιδέα ενός απεικονιστικού αλγορίθμου, συμπεριλαμβάνει το έγχρωμο υπερηχοτομογράφημα, αν είναι διαθέσιμο, και σαν δεύτερο βήμα προτείνεται η CTA και MRA. Η DSA πρέπει να γίνεται, όταν οι δύο προηγούμενες μέθοδοι δεν είναι διαγνωστικές και σε διαδερμικές θεραπευτικές παρεμβάσεις.

ΕΙΣΑΓΩΓΗ

Η νεφραγγειακή νόσος θεωρείται η πιο κοινή αιτία μιας δυνητικά θεραπεύσιμης υπέρτασης, δευτεροπαθούς αιτιολογίας, και βρίσκεται σε ποσοστό 1-5% στον γενικό πληθυσμό υπέρτασικών ατόμων [130,131]. Σε ασθενείς με συμπτωματολογία που υποδηλώνει υπέρταση νεφραγγειακής αιτιολογίας, όπως για παράδειγμα σε υπέρταση που δεν μπορεί να ρυθμιστεί ικανοποιητικά, η συχνότητα της στένωσης νεφρικών αρτηριών φτάνει το 20-40% [132]. Οι δύο πιο κοινές παθήσεις των νεφρικών αρτηριών, είναι η στένωση, ως δευτεροπαθές αίτιο της αθηρωματικής νόσου και η ινομυωματώδης δυσπλασία. Η αθηρωματικής αιτιολογίας στένωση της νεφρικής αρτηρίας αποτελεί το κύριο αίτιο νεφρικής ανεπάρκειας τελικού σταδίου σε ηλικιωμένα άτομα [42,133]. Η πρώιμη ανίχνευση της στένωσης της νεφρικής αρτηρίας είναι καθοριστική, προκειμένου να θεραπευτεί κατάλληλα και ως εκ τούτου να μειωθεί η πιθανότητα νεφρικής νόσου τελικού σταδίου σ' αυτούς τους ασθενείς. Έτσι, ο ρόλος της απεικονιστικής διερεύνησης είναι δεδομένος για την ακριβή ανίχνευση της παθολογίας των νεφρικών αρτηριών, καθώς και για την επιλογή της κατάλληλης θεραπείας.

Η φάρετρα των απεικονιστικών μεθόδων για την διερεύνηση των νεφρικών αρτηριών, περιλαμβάνει την έγχρωμη Doppler υπερηχοτομογραφία, την αγγειογραφία με αξονικό και μαγνητικό τομογράφο, καθώς και την ψηφιακή αφαιρετική, κυρίως ενδαρτηριακή, αγγειογραφία [134,135,136,137].

Ο διαγνωστικός ρόλος της ενδαρτηριακής αγγειογραφίας σήμερα τείνει να περιοριστεί, καθώς αναπτύσσονται οι μη επεμβατικές διαγνωστικές αγγειογραφίες υπό αξονικό και μαγνητικό τομογράφο [42, 137,138].

Παράμετροι που είναι υπέρ της μη επεμβατικής διερεύνησης των νεφρικών αρτηριών, συμπεριλαμβάνουν την άνεση του εξεταζόμενου, τη διάρκεια της εξέτασης, τη μειωμένη πιθανότητα επιπλοκών, το μειωμένο κόστος, καθώς και η διαθεσιμότητα της μαγνητικής και αξονικής αγγειογραφίας [139,140].

Ωστόσο, η ψηφιακή αφαιρετική αγγειογραφία θεωρείται ακόμη εξέταση αναφοράς, ως προς την απεικονιστική ακρίβεια στην εκτίμηση των μικρών αρτηριών, ενώ προσφέρει και τη δυνατότητα ταυτόχρονης θεραπευτικής παρέμβασης, όπως της

διαδερμικής επαναδιάτασης του αγγείου με μπαλόνι αγγειοπλαστικής, ή με ενδαυλική τοποθέτηση νάρθηκα τύπου stent [140].

Η χειρουργική επέμβαση σήμερα χρησιμοποιείται σε επιλεγμένες περιπτώσεις και όπου η διαδερμική αγγειοπλαστική είναι αδύνατη.

Σκοπός της μελέτης

Σήμερα, αν και έχουμε στην διάθεσή μας πολλές και αξιόπιστες απεικονιστικές μεθόδους για την διάγνωση της στένωσης της νεφρικής αρτηρίας, στην διεθνή βιβλιογραφία δεν υπάρχει συγκριτική μελέτη και εκτίμηση της διαγνωστικής ακρίβειας του έγχρωμου Doppler υπερηχογραφήματος, της αγγειογραφίας με αξονικό τομογράφο (CTA), και της μαγνητικής αγγειογραφίας (MRA) με ενδοφλέβια χορήγηση παραμαγνητικής σκιαγραφικής ουσίας, σε σύγκριση με την ψηφιακή αφαιρετική αγγειογραφία (DSA). Η ψηφιακή αφαιρετική αγγειογραφία είναι έως σήμερα, η εξέταση αναφοράς για τη διάγνωση της στένωσης της νεφρικής αρτηρίας. Σκοπός της παρούσας μελέτης είναι η εκτίμηση της διαγνωστικής ακρίβειας του έγχρωμου Doppler υπερηχογραφήματος, της αγγειογραφίας με αξονικό τομογράφο (CTA), και της μαγνητικής αγγειογραφίας (MRA) με ενδοφλέβια χορήγηση παραμαγνητικής σκιαγραφικής ουσίας, σε σύγκριση με την ψηφιακή αφαιρετική αγγειογραφία (DSA), για τη διάγνωση της στένωσης της νεφρικής αρτηρίας σε ασθενείς με κλινική υποψία νεφραγγειακής υπέρτασης.

Αν λάβουμε υπόψη, ότι στην καθημερινή κλινική πράξη έχει μπει πλέον η υπολογιστική τομογραφία και ο μαγνητικός συντονισμός, ο έλεγχος της αξιοπιστίας αυτών των μεθόδων σε σύγκριση με την ψηφιακή αφαιρετική αγγειογραφία, μπορεί να αποτελέσει χρήσιμο εργαλείο για την έγκαιρη διάγνωση της νεφραγγειακής υπέρτασης, έτσι ώστε ο ασθενής να προχωρήσει σε θεραπευτική διαδερμική παρέμβαση.

Ο σκοπός της παρούσας μελέτης είναι να συγκρίνει αυτές τις τέσσερις απεικονιστικές μεθόδους σε έναν πληθυσμό υπερτασικών ασθενών, πιθανότατα νεφραγγειακής αιτιολογίας, καθώς και να προτείνει έναν απεικονιστικό αλγόριθμο διερεύνησης της νεφραγγειακής υπέρτασης.

ΑΣΘΕΝΕΙΣ-ΜΕΘΟΔΟΙ

Σε μία χρονική περίοδο 4 ετών, στην προοπτική συγκριτική μελέτη μας, παραπέμφθηκαν στο τμήμα μας 129 ασθενείς για διερεύνηση υπέρτασης. Από αυτούς οι 58 (25 άνδρες, 33 γυναίκες, εύρος ηλικιών 17-75 έτη, μέσος όρος ηλικίας 47,4 έτη), όλοι ασθενείς με υποψία νεφραγγειακής υπέρτασης, συμπεριλήφθησαν στη μελέτη μας. Συνολικά εξετάστηκαν 116 νεφροί.

Η υποψία της νεφραγγειακής αιτιολογίας υπέρτασης βασίστηκε στην παρουσία ενός τουλάχιστον από τα ακόλουθα κλινικά κριτήρια:

- A. Έναρξη υπέρτασης πριν την ηλικία των 30, ή μετά την ηλικία των 50 ετών.
- B. Μεγάλου βαθμού υπέρταση, η οποία ήταν ανθεκτική στη συνήθη θεραπευτική αγωγή, και υπέρταση, η οποία σχετιζονταν με προοδευτική έκπτωση της νεφρικής λειτουργίας.
- Γ. Αιφνίδια έναρξη αρτηριακής υπέρτασης, με εξέχουσα αύξηση της διαστολικής πίεσης.
- Δ. Ταχέως εξελισσόμενη αρτηριακή υπέρταση.

Τα κριτήρια αποκλεισμού ήταν τα ακόλουθα :

A. Ιστορικό σακχαρώδους διαβήτη.

B. Κολλαγονώσεις, αγγειίτιδες, ή άλλες συστηματικές νόσοι.

Η ομάδα των ασθενών στις προαναφερθείσες συστηματικές νόσους αποκλείστηκε, λόγω αυξημένης συχνότητας συνύπαρξης στένωσης των νεφρικών αρτηριών.

Γ. Σοβαρές αλλεργικές αντιδράσεις στα σκιαγραφικά μέσα αντίθεσης.

Δ. Απόλυτη αντένδειξη για την εκτέλεση της μαγνητικής αγγειογραφίας (μεταλλικές ενδοπροθέσεις στο σώμα, βηματοδότης καρδιάς).

Μόνον ένας από τους ασθενείς μας έπασχε από κλειστοφοβία, αλλά κατόρθωσε να ολοκληρώσει τον απεικονιστικό έλεγχο με μαγνητική τομογραφία, μετά την από του στόματος χορήγηση ήπιου ηρεμιστικού φαρμακευτικού σκευάσματος.

Η μέση συστολική αρτηριακή πίεση όλων των εξετασθέντων ασθενών, ήταν 162mmHg \pm 21 και η μέση διαστολική αρτηριακή πίεση του αίματος ήταν 90 mm Hg \pm 14. Η επιτροπή δεοντολογίας του νοσοκομείου, ενέκρινε την παρούσα μελέτη, ενώ γραπτή συγκατάθεση δόθηκε από όλους τους ασθενείς που συμμετείχαν σε αυτή, μετά από λεπτομερή ενημέρωση.

Αρχικά όλοι οι ασθενείς εξετάστηκαν με έγχρωμη Doppler υπερηχοτομογραφία των νεφρικών αρτηριών, ακολούθησε η αξονική (CT) και μαγνητική (MR) αγγειογραφία και τελικά με ψηφιακή αφαιρετική αγγειογραφία. Το χρονικό διάστημα, μέχρι να ολοκληρωθεί ο απεικονιστικός έλεγχος, κυμαίνονταν από 2-3 εβδομάδες.

Η Doppler υπερηχοτομογραφία των νεφρικών αρτηριών πραγματοποιήθηκε σε μηχάνημα ATL HDI 3000 με κεφαλή convex 2-4 MHz, σε ύπτια και πλάγια θέση.

Οι Doppler υπερηχοτομογραφικές μελέτες περιέλαβαν απεικόνιση των κύριων νεφρικών αρτηριών, ενώ έγινε προσπάθεια να αναγνωριστούν οι πολικές νεφρικές αρτηρίες. Η επιλεγμένη γωνία σάρωσης ήταν μεταξύ 30° και 60° για τις νεφρικές αρτηρίες, σε εγκάρσιο και επιμήκη άξονα, στην περιοχή έκφυσης των νεφρικών αρτηριών από την αορτή. Οι μετρήσεις συμπεριέλαβαν μέγιστες συστολικές

ταχύτητες ροής στις κύριες νεφρικές αρτηρίες, το πηλίκο ταχύτητας νεφρικής αρτηρίας προς ταχύτητα αορτής και μετρήσεις της αιματικής ροής στους ενδονεφρικούς κλάδους.

Μέγιστες συστολικές ταχύτητες <100cm/sec θεωρήθηκαν ως φυσιολογικές, ταχύτητες μεταξύ 100 cm/sec και 200 cm/sec θεωρήθηκαν ενδεικτικές ήπιας στένωσης (<50% στένωση του αρτηριακού αυλού) και ταχύτητες >200cm/sec ενδεικτικές σοβαρής στένωσης (50-99% στένωση του αρτηριακού αυλού). Το πηλίκο ταχύτητας νεφρικής αρτηρίας προς ταχύτητα αορτής, όταν ήταν μεγαλύτερο από 3, ήταν κριτήριο για σοβαρού βαθμού στένωση της νεφρικής αρτηρίας. Η εκτίμηση των ενδονεφρικών κλάδων, πραγματοποιήθηκε με τον ασθενή σε πλάγια θέση (decubitus) και χρόνος επιτάχυνσης >0,07sec με κύμα tardus-parvus θεωρήθηκε διαγνωστικό σοβαρής στένωσης του εξωνεφρικού τμήματος των αρτηριών. Στους ασθενείς μας δεν αναδείχτηκε απόφραξη νεφρικής αρτηρίας (Πίνακας 2).

Πίνακας 2. Διαγνωστικά κριτήρια έγχρωμου Doppler υπερηχοτομογραφήματος

Πίνακας χ- Διαγνωστικά κριτήρια έγχρωμου Doppler υπερηχοτομογραφήματος		
Κατάταξη	Συστολική ταχύτητα	Ταχύτητα νεφρικής/ ταχύτητα αορτής
Φυσιολογική	<100 cm/sec	<3
Ήπια στένωση	100-200 cm/sec	<3
Σοβαρή στένωση	>200 cm/sec	>3

Ακολούθως, όλοι οι ασθενείς υποβλήθηκαν σε CT αγγειογραφία των νεφρικών αρτηριών με ελικοειδή αξονικό τομογράφο (Tomoscan SR 5000 Philips). Η εξέταση ξεκινούσε με εντοπιστικές τομές χαμηλής δόσης ακτινοβολίας, για να καθοριστεί το επίπεδο των νεφρικών αρτηριών και η μελέτη πραγματοποιούνταν σε κεφαλουραία κατεύθυνση. Το πρωτόκολλο εξέτασης περιλάμβανε εγκάρσιες τομές στο επίπεδο των νεφρικών αρτηριών με εξεταστικό πεδίο (FOV) 220 mm. Ακολουθούσε έγχυση συνολικά 150 ml μη ιονικού σκιαγραφικού μέσου, με την βοήθεια αυτόματου εγχυτή,

με ρυθμό 4ml/sec, διαμέσου ενδοφλέβιου καθετήρα 18G. Το πάχος τομής ήταν 1,5 mm, η μετακίνηση της τράπεζας 2 mm, ο χρόνος σάρωσης 1,5 sec, 120 kVp, 175 mA και ο δείκτης ανασύνθεσης 1 mm. Ο χρόνος έναρξης της σάρωσης ήταν σταθερά 22 sec, μετά την ενδοφλέβια χορήγηση σκιαγραφικού μέσου (Πίνακας 3).

Μετά την εξέταση, οι εγκάρσιες πρωτογενείς εικόνες αναλύονταν σε σταθμό εργασίας (Philips Easy Vision workstation release2.1) για να ληφθούν εικόνες μέγιστης έντασης προβολής (MIP) και πολυεπίπεδης ανασύνθεσης (MPR).

Πίνακας 3. Πρωτόκολλο εξέτασης CT αγγειογραφίας

Τύπος μηχανήματος	Philips SR 5000
Κατεύθυνση σάρωσης	Κεφαλουραία
Περιοχή σάρωσης	Έκφυση νεφρικών αρτηριών
Ρυθμός έγχυσης	4 ml /sec
Συνολικός όγκος σκιαγραφικού	150 ml /sec
Χρόνος έναρξης της σάρωσης	22 sec
Εξεταστικό πεδίο (FOV)	220 mm
Πάχος τομής	1,5 mm
Χρόνος σάρωσης	1,5 sec
Μετακίνηση της τράπεζας	2 mm
Δείκτης ανασύνθεσης	1 mm

Οι μαγνητικές αγγειογραφίες των νεφρικών αρτηριών πραγματοποιούνταν σε μηχάνημα έντασης μαγνητικού πεδίου 1.5 Tesla (Magnetom Vision, Siemens). Σε όλους τους ασθενείς χρησιμοποιούνταν πηνίο σώματος (phased array). Μετά τον εντοπισμό των κύριων νεφρικών αρτηριών σε στεφανιαίο και εγκάρσιο επίπεδο πραγματοποιούνταν στεφανιαία 3D υπερταχεία ακολουθία βαθμιδωτής ηχούς (fast spoiled gradient- echo Turbo-Flash), με συγκράτηση αναπνοής και καταστολή λίπους. Οι παράμετροι απεικόνισης ήταν χρόνος επανάληψης (TR): 4,0 ms, χρόνος ηχούς (TE):1,6 ms, γωνία διέγερσης 30° , πάχος όγκου ιστών διέγερσης (slab thickness) 64 mm, πάχος επίδρασης (effect thickness) 1,78 mm, εξεταστικό πεδίο (FOV) 360 mm, μήτρα απεικόνισης 256X156 και χρόνος σάρωσης 19 sec. Παραμαγνητική σκιαγραφική ουσία (Γαδολίνιο), χορηγούνταν μέσω ενδοφλέβιου καθετήρα 18 G με εγχυτή, με ρυθμό έγχυσης 2 ml/sec (0,2 mmol/Kg). Ο χρόνος καθυστέρησης πριν τη λήψη καθοριζόταν από την ανίχνευση σκιαγραφικού στις νεφρικές αρτηρίες μετά την έγχυση 2 ml γαδολινίου, που ακολουθούνταν αμέσως από 20 ml φυσιολογικού ορού. Η ανακατασκευή των εικόνων αναλύονταν σε σταθμό εργασίας με τεχνική μέγιστης έντασης προβολής (MIP) σε όλους τους ασθενείς, σε εγκάρσια και στεφανιαία προβολή (Πίνακας 4).

Πίνακας 4: Πρωτόκολλο εξέτασης MR αγγειογραφίας

Τύπος μηχανήματος	Magnetom Vision, Siemens
Ένταση μαγνητικού πεδίου	1,5 Tesla
Κατεύθυνση σάρωσης	Κεφαλουραία
Περιοχή σάρωσης	Κοιλιακή χώρα
Ρυθμός έγχυσης γαδολινίου	2 ml/sec
Συνολικός όγκος	0,2 mmol/Kg
Χρόνος επανάληψης (TR)	4,0 ms
Χρόνος ηχούς (TE)	1,6 ms
Γωνία διέγερσης	30 ⁰
Πάχος όγκου ιστών διέγερσης	64 mm
Πάχος επίδρασης	1,78 mm
Εξεταστικό πεδίο (FOV)	360 mm
Μήτρα απεικόνισης	256 X 156
Χρόνος σάρωσης	19 sec

Οι CTA και MRA αναλύθηκαν ξεχωριστά από δύο έμπειρους ακτινολόγους σε διπλή τυφλή μελέτη. Ο αριθμός των νεφρικών αρτηριών που αναγνωρίστηκαν (κύριες και πολικές), η παρουσία και ο βαθμός της στένωσης της νεφρικής αρτηρίας ή οποιοδήποτε άλλο παθολογικό εύρημα καταγράφηκαν. Η ταξινόμηση της στένωσης της νεφρικής αρτηρίας, στην CTA και MRA, ορίστηκε ως εξής:

- α) ήπια στένωση όταν η μείωση του αυλού ήταν <50%,
- β) σοβαρή στένωση όταν η μείωση ήταν 50-99% και
- γ) πλήρης απόφραξη.

Η ψηφιακή αφαιρετική αγγειογραφία (DSA) των νεφρικών αρτηριών πραγματοποιούνταν με μηχάνημα V 3000 Integris (Philips). Το πρωτόκολλο εξέτασης περιελάμβανε αορτογραφία της κοιλιακής αορτής, με καθετήρα 5F τύπου pigtail, μετά από παρακέντηση της μηριαίας αρτηρίας. Έγχυση μη ιονικού σκιαγραφικού μέσου στην αορτή πραγματοποιούνταν με ρυθμό 16 ml/sec και μέγιστη δόση 25 ml. Στη συνέχεια πραγματοποιούνταν εκλεκτική αγγειογραφία αμφοτέρων των νεφρικών αρτηριών, με υδρόφιλο καθετήρα τύπου Cobra 5 F, σε οπισθοπρόσθια και πλάγια προβολή. Ο όγκος του σκιαγραφικού μέσου ήταν 8 ml (3 ml/sec). Καταγράφονταν ο αριθμός των κύριων, πολικών- επικουρικών νεφρικών αρτηριών, η παρουσία στένωσης, ή άλλης παθολογίας. Η ταξινόμηση της στένωσης γινόταν όπως στις MRA και CTA, από δύο έμπειρους ακτινολόγους (Πίνακας 5).

Πίνακας 5: Πρωτόκολλο εξέτασης Ψηφιακής αγγειογραφίας

Τύπος μηχανήματος	Philips Integris V 3000
Περιοχή εξέτασης	Κοιλιακή χώρα
Αορτογραφία	καθετήρας 5F pigtail
Ρυθμός έγχυσης	16 ml/sec
Συνολικός όγκος σκιαγραφικού	25 ml
Εκλεκτική αγγειογραφία νεφρικής	καθετήρας 5F Cobra
Ρυθμός έγχυσης	3 ml/sec
Συνολικός όγκος σκιαγραφικού	8 ml

Αποτελέσματα

Για τη στατιστική ανάλυση της μελέτης τα ευρήματα της κάθε μεθόδου εκτιμήθηκαν ξεχωριστά και τυφλά πριν την πραγματοποίηση της ψηφιακής αφαιρετικής αγγειογραφίας (DSA). Επιπλέον, η ευαισθησία, η ειδικότητα, η θετική και αρνητική προγνωστική αξία υπολογίστηκαν για κάθε διαγνωστική μέθοδο ξεχωριστά. Υπολογίστηκε το διάστημα εμπιστοσύνης για την πιθανότητα p της διωνυμικής κατανομής με στάθμη σημαντικότητας 95% για τις παραπάνω μεταβλητές.

Τα αποτελέσματά μας συνοψίζονται στον πίνακα 6, αναφορικά με τα ευρήματα όλων των απεικονιστικών μεθόδων που χρησιμοποιήθηκαν. Η ψηφιακή αφαιρετική αγγειογραφία, η οποία θεωρείται η εξέταση αναφοράς, ανέδειξε 132 αρτηρίες (116 κύριες και 15 πολικές και 1 επικουρική νεφρική αρτηρία) στους 58 ασθενείς που εξετάστηκαν. Επιπλέον, πολλαπλές νεφρικές αρτηρίες εντοπίστηκαν σε 13 ασθενείς.

Η έγχρωμη Doppler υπερηχοτομογραφία δεν μπόρεσε να ανιχνεύσει την αριστερή κύρια νεφρική αρτηρία σε έναν ασθενή. Επιπλέον, το υπερηχογράφημα ανέδειξε δύο πολικές αρτηρίες, ενώ δεν ανέδειξε 13 πολικές και μία επικουρική νεφρική αρτηρία. Το υπερηχογράφημα ανέδειξε συνολικά 117/132 (88.6%) νεφρικές αρτηρίες.

Η CT αγγειογραφία θεωρήθηκε τεχνικά επαρκής για την ανάδειξη όλων των κύριων νεφρικών αρτηριών σε όλους τους ασθενείς. Δεν κατάφερε να αναδείξει 9 από τις 16 πολικές αρτηρίες και δύο εξ'αυτών με στενώσεις. Συνολικά αναδείχθηκαν 123/132 (93.2%) νεφρικές αρτηρίες με τη μέθοδο αυτή.

Η μαγνητική αγγειογραφία δεν ανέδειξε δύο κύριες νεφρικές αρτηρίες, λόγω επιπροβολής των νεφρικών φλεβών αμφοτερόπλευρα, από λανθασμένο υπολογισμό του χρόνου καθυστέρησης (Εικόνα 20). Η εξέταση επαναλήφθηκε σε δεύτερο χρόνο, ενώ στα στατιστικά μας στοιχεία αξιολογήθηκε η πρώτη εξέταση. Η μαγνητική αγγειογραφία κατάφερε να αναδείξει 9 από τις 16 πολικές αρτηρίες και αυτή ήταν η δεύτερη καλύτερη εκτίμηση μετά την ψηφιακή αφαιρετική αγγειογραφία. Συνολικά αναδείχθηκαν 123/132 (93.2%) νεφρικές αρτηρίες.

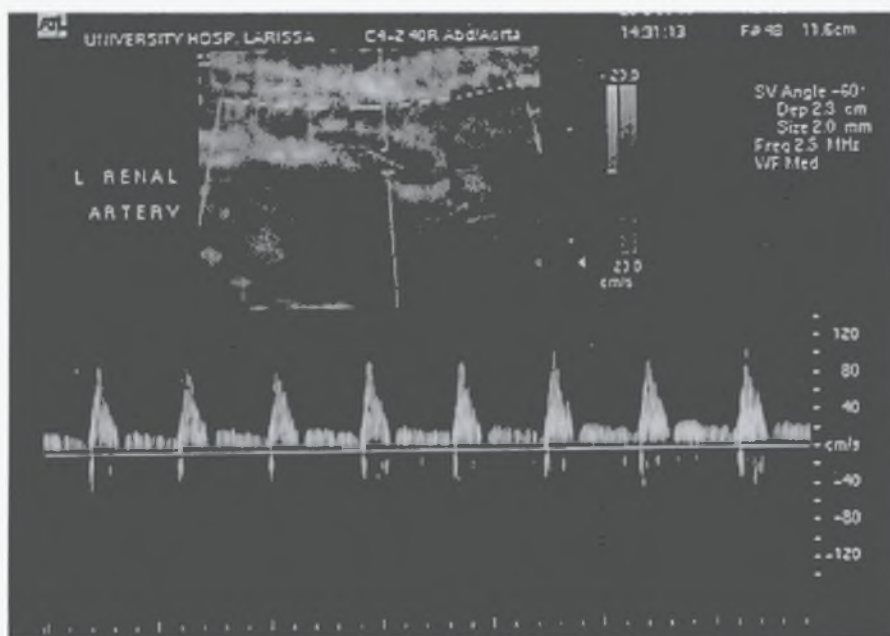
Τα ευρήματα της έγχρωμης Doppler υπερηχοτομογραφίας εκτιμήθηκαν ανάλογα με τη δυνατότητα αναγνώρισης στένωσης, ή ινομυωματώδους δυσπλασίας στις νεφρικές αρτηρίες. Η αξιολόγηση ανέδειξε 15 αληθώς θετικά, 10 ψευδώς θετικά, 87

αληθώς αρνητικά και 5 ψευδώς αρνητικά αποτελέσματα (εικ.18, 19). Αναφορικά με τα αληθώς θετικά ευρήματα, η έγχρωμη Doppler υπερηχοτομογραφία ανέδειξε και τις 4 νεφρικές αρτηρίες με ινομυωματώδη δυσπλασία και εκτίμησε 6 περιπτώσεις με ήπια στένωση και 5 περιπτώσεις με σοβαρή στένωση. Τα δεδομένα αυτά αντιστοιχούν σε ευαισθησία 0,75 [95% Διάστημα Εμπιστοσύνης-Confidence Interval CI]: 0,56<Se<0,94], ειδικότητα 0,89 [95% CI:0,836<Sp<0,957], θετική προγνωστική αξία 0,6 [95% CI: 0,408<pp<0,792] και αρνητική προγνωστική αξία 0,94 [95% CI: 0,857<np<1,035].

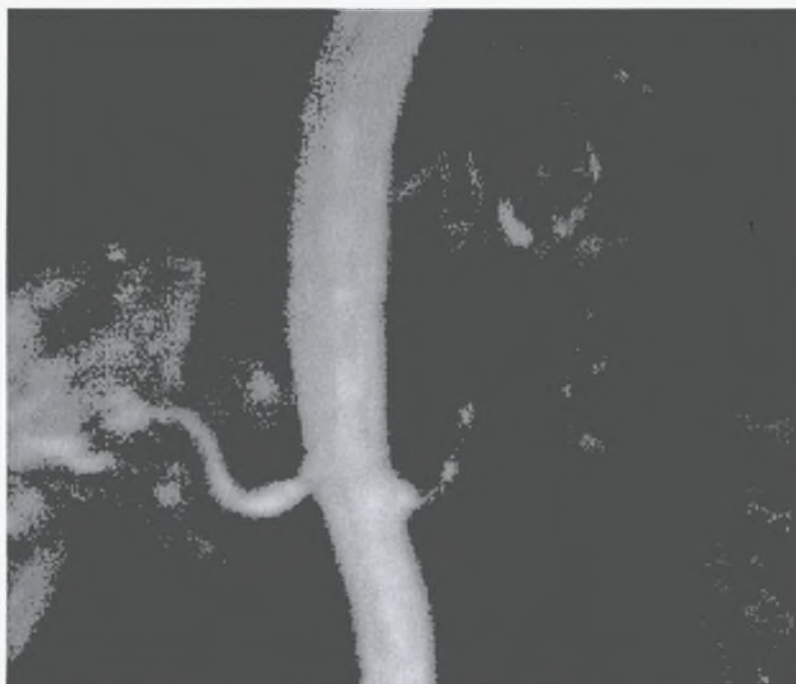
Τα αποτελέσματα της CT αγγειογραφίας κατανέμονται ως εξής: 17 αληθώς θετικά, 7 ψευδώς θετικά, 98 αληθώς αρνητικά και 1 ψευδώς αρνητικό. Λαμβάνοντας υπόψη τα αληθώς θετικά ευρήματα, η CT αγγειογραφία διέγνωσε και τις 4 νεφρικές αρτηρίες με ινομυωματώδη δυσπλασία και εκτίμησε ως ήπια στένωση μία περίπτωση, ενώ εκτίμησε ως σοβαρή στένωση 12 περιπτώσεις. Τα δεδομένα αυτά αντιστοιχούν σε ευαισθησία της τάξεως του 0,94 [95% Διάστημα Εμπιστοσύνης: 0,839 <ευαισθησία<1,05], ειδικότητα της τάξεως του 0,93 [95% C.I.:0,886 <ειδικότητα<0,981], θετική προγνωστική ακρίβεια της τάξης του 0,71 [95% C.I.: 0,526< pp<0,89] και αρνητική προγνωστική ακρίβεια της τάξης του 0,99 [95% C. I.: 0,95< np<1,03].

Τα ευρήματα της μαγνητικής αγγειογραφίας μετά την ενδοφλέβια χορήγηση γαδολινίου ήταν ως ακολούθως: 18 αληθώς θετικά, 6 ψευδώς θετικά, 97 αληθώς αρνητικά και 2 ψευδώς αρνητικά. Όσον αφορά τα αληθώς θετικά ευρήματα η μαγνητική αγγειογραφία διέγνωσε και τις 4 περιπτώσεις νεφρικών αρτηριών με ινομυωματώδη δυσπλασία και δεν εκτίμησε καμία από τις περιπτώσεις με ήπια στένωση, ενώ διέγνωσε και τις 14 περιπτώσεις με σοβαρού βαθμού στένωση (εικ.21,22). Αυτά τα δεδομένα αντιστοιχούν σε ευαισθησία της τάξεως του 0,9 (95% C. I. :0,769 <ευαισθησία<1,31), ειδικότητα της τάξεως του 0,94 (95% C. I. : 0,897 <ειδικότητα<0,987), θετική προγνωστική ακρίβεια της τάξης του 0,75 (95% C. I. :0,577< pp<0,923) και αρνητική προγνωστική ακρίβεια της τάξης του 0,98 (95% C. I.: 0,924< np<1,036). Τα ανωτέρω αποτελέσματα συνοψίζονται στους πίνακες 7, 8 και 9.

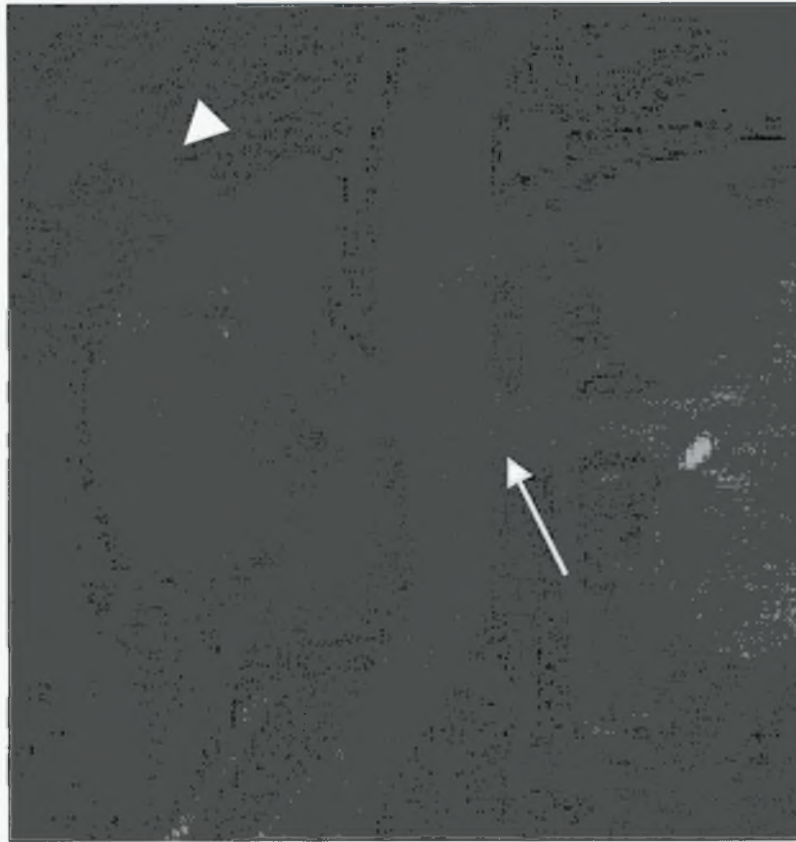
Από τις ανωτέρω μεθόδους μόνο η ψηφιακή αγγειογραφία διέγνωσε την στένωση των 2 πολικών αρτηριών. Επιπρόσθετα, τα υπερηχοτομογραφικά ευρήματα θεωρήθηκαν φυσιολογικά σε τρεις περιπτώσεις ήπιας στένωσης και σε δύο περιπτώσεις σοβαρής στένωσης, όπου ήταν προσβεβλημένες οι κύριες νεφρικές αρτηρίες. Η έγχρωμη Doppler υπερηχοτομογραφία ανέδειξε και τους δύο ασθενείς με αμφοτερόπλευρα ευρήματα που υποδήλωναν ινομυωματώδη δυσπλασία, δηλαδή μέση προς περιφερική διαταραχή της ροής και αύξηση των ταχυτήτων. Τόσο η CT αγγειογραφία, όσο και η μαγνητική αγγειογραφία διέγνωσαν σωστά και τις δύο αυτές περιπτώσεις. Η CT αγγειογραφία δεν μπόρεσε να ανιχνεύσει μία περίπτωση ήπιας στένωσης και η μαγνητική αγγειογραφία δεν μπόρεσε να αναδείξει δύο περιπτώσεις ήπιας στένωσης σε κύριες νεφρικές αρτηρίες.



Εικόνα 18). Έγχρωμο υπερηχοτομογράφημα στην περιοχή έκφυσης της αριστερής νεφρικής αρτηρίας. Η συστολική ταχύτητα είναι 100cm/sec, η οποία είναι φυσιολογική.



Εικόνα 19. Ίδιος ασθενής με εικ. 18. Η MRA απεικονίζει στένωση της αριστερής νεφρικής αρτηρίας, εύρημα, το οποίο επιβεβαίωσε και η DSA.



Εικόνα 20. Πρώιμη σκιαγράφιση νεφρικών φλεβών (βέλος), οι οποίες επιπροβάλλουν στις εκφύσεις των νεφρικών αρτηριών. Διακρίνεται και η πυλαία φλέβα (κεφαλή βέλους).

Συζήτηση

Η παρούσα μελέτη ακολούθησε προσεκτική επιλογή όλων των ασθενών με παρόμοια κριτήρια, ώστε να συμπεριληφθούν στην μελέτη. Ως εκ τούτου, όλοι οι ασθενείς επιλέχτηκαν κατά τέτοιο τρόπο, ώστε τυχόν ανομοιογένειες, οι οποίες μπορούσαν να επηρεάσουν την ομάδα μελέτης, να είναι ελαχιστοποιημένες.

Στη μελέτη μας, θεωρήσαμε την ψηφιακή αφαιρετική αγγειογραφία ως την μέθοδο αναφοράς με ευαισθησία και ειδικότητα 100%. Αυτό δεν υποστηρίζεται πάντοτε από την βιβλιογραφία, αλλά στον δικό μας πληθυσμό μελέτης δεν συμπεριλήφθησαν περιπτώσεις με αμφιλεγόμενα αποτελέσματα ψηφιακής αφαιρετικής αγγειογραφίας [141]. Ως εκ τούτου μπορούμε να βασιστούμε στα δεδομένα τα οποία μας παρείχαν οι μελέτες ψηφιακής αφαιρετικής αγγειογραφίας, αν και έχουν δημοσιευτεί περιορισμοί και σε αυτήν την απεικονιστική μέθοδο.

Ένας μεγάλος αριθμός μελετών έχουν δημοσιευτεί, οι οποίες συγκρίνουν διαφορετικές απεικονιστικές μεθόδους αναφορικά με την στένωση των νεφρικών αρτηριών. Ωστόσο υπάρχουν περιορισμένα στοιχεία που να συγκρίνουν και τις τέσσερις απεικονιστικές μεθόδους σε μία προοπτική μελέτη. Στην παρούσα προοπτική κλινική μελέτη, εκτιμήθηκε ο ρόλος της κάθε απεικονιστικής μεθόδου, κατά την διαγνωστική προσπέλαση ασθενών με υπέρταση, φαρμακευτικά ανθεκτική, λόγω νεφραγγειακής στένωσης.

Στην μελέτη αυτή, η ειδικότητα και η ευαισθησία του **έγχρωμου Doppler υπερηχοτομογραφήματος** αναφορικά με την δυνατότητα ανίχνευσης παθολογίας των νεφρικών αρτηριών ήταν 75% και 89,6% αντίστοιχα. Παρατηρήθηκε υπερεκτίμηση της σοβαρότητας της στένωσης σε δύο περιπτώσεις. Υπήρχαν επίσης ορισμένες διαφωνίες, αναφορικά με την κατάταξη της στένωσης στις κύριες νεφρικές αρτηρίες, με υποεκτίμηση σε δύο περιπτώσεις και μη ανάδειξη σε τρεις περιπτώσεις. Ωστόσο υπήρχαν δέκα ασθενείς στους οποίους διαγνώστηκε λανθασμένα ότι είχαν στένωση νεφρικών αρτηριών, ενώ υπήρχαν και πέντε περιπτώσεις στις οποίες δεν ανιχνεύθηκαν οι στενώσεις, αν και σε δύο περιπτώσεις τα ευρήματα συμπεριλάμβαναν πολικές αρτηρίες.

Ένα σημαντικό μειονέκτημα αποτέλεσε στην μελέτη μας, η αδυναμία της

υπερηχοτομογραφίας να ανιχνεύσει αξιόπιστα τις πολικές νεφρικές αρτηρίες. Πολλοί συγγραφείς συμφωνούν ότι η αναλογία ανίχνευσης είναι φτωχή αν και ένα 25% - 30% του γενικού πληθυσμού μπορεί να διαθέτει μια τέτοια ανατομική παραλλαγή. Στη δική μας σειρά, δύο από τις δεκαέξι (12,5%) των πολικών νεφρικών αρτηριών αναδείχθηκαν με υπερηχοτομογράφημα, οι οποίες ήταν φυσιολογικές, αλλά δύο από αυτές που δεν αναδείχθηκαν, είχαν ευρήματα στένωσης, όπως φάνηκε με την ψηφιακή αγγειογραφία. Έχει πρόσφατα δημοσιευτεί, ότι η στένωση σε πολική αρτηρία μπορεί να είναι το αίτιο υπέρτασης και θεωρείται ότι ένα τέτοιο εύρημα μπορεί να υποστηρίξει την θεωρία ενός νέου συνδρόμου [142]. Ως εκ τούτου είναι σημαντικό να αποκλειστεί στένωση, όχι μόνο στις κύριες, αλλά και στις πολικές νεφρικές αρτηρίες [91,142,143].

Στη μελέτη μας η στένωση της νεφρικής αρτηρίας μεγαλύτερη από 50 %, στο έγχρωμο Doppler υπερηχοτομογράφημα χαρακτηρίστηκε ως σοβαρή. Μία πιο λεπτομερής κατάταξη των στενώσεων αν και ήταν εφικτή αποφεύχθηκε, όπως και σε πολλές προηγούμενες μελέτες, διευκολύνοντας την σύγκριση των ευρημάτων του έγχρωμου Doppler υπερηχοτομογραφήματος με τις άλλες απεικονιστικές μεθόδους, ιδιαίτερα με την μαγνητική αγγειογραφία και την CT αγγειογραφία [97,112].

Στη διεθνή βιβλιογραφία τα ποσοστά ευαισθησίας και ειδικότητας της μεθόδου εμφανίζουν μεγάλο εύρος διακύμανσης, από 63% - 100% ευαισθησία και ειδικότητα από 46% - 98% [144].

Αναφορικά με την CT αγγειογραφία στην σειρά των δικών μας ασθενών η ευαισθησία και ειδικότητα ήταν 94% και 93% αντίστοιχα, παρόμοια με αυτά της βιβλιογραφίας [136,137,145,146,147,148].

Σύμφωνα με τα δεδομένα μας η CT αγγειογραφία μπόρεσε να ανιχνεύσει όλες τις κύριες νεφρικές αρτηρίες με σοβαρού βαθμό στένωση, ωστόσο δεν ανίχνευσε μία περίπτωση με ήπια στένωση. Επίσης η CT αγγειογραφία δεν μπόρεσε να ανιχνεύσει στένωση σε δύο πολικές αρτηρίες, οι οποίες διαγνώστηκαν με ψηφιακή αγγειογραφία και δεν απεικόνισε 9 από τις 16 πολικές αρτηρίες. Η CT αγγειογραφία αποδείχτηκε ακριβής, ως προς την εκτίμηση όλων των περιπτώσεων

ινομυωματώδους δυσπλασίας.

Έχει πρόσφατα διατυπωθεί, ότι η CT αγγειογραφία ίσως δεν είναι τόσο αξιόπιστη, όσο έχει περιγραφεί σε παλαιότερες μελέτες, όταν εφαρμόζεται σε πολύ μεγάλο και μη επιλεγμένο κλινικό πληθυσμό [149]. Στην συγκεκριμένη αναδρομική μελέτη, το ποσοστό ευαισθησίας και ειδικότητας της CT αγγειογραφίας, αναφέρεται στο 58%. Οι ασθενείς που μελετήθηκαν στην εργασία αυτή, ήταν τυχαίο δείγμα, χωρίς να πληρούν τα κλινικά κριτήρια που εμείς ορίσαμε. Το επιχείρημα αυτό, αν και αμφισβητούμενο, δεν αναιρεί τα ευρήματά μας, δεδομένου ότι η επιλογή των ασθενών μας έγινε μετά από την εφαρμογή συγκεκριμένων κριτηρίων. Υπάρχουν πολλές μελέτες στη βιβλιογραφία οι οποίες διερευνούν την διαγνωστική ικανότητα αυτής της μεθόδου, συγκρίνοντάς την με την ψηφιακή αγγειογραφία και υποδηλώνουν, ότι αυτή αντιπροσωπεύει μία ελκυστική και ελάχιστα επεμβατική μέθοδο για ασθενείς με στένωση της νεφρικής αρτηρίας. Τα δικά μας αποτελέσματα συμφωνούν με την διεθνή βιβλιογραφία [145,146,147].

Ο Galanski και συν. ήταν μεταξύ των πρώτων συγγραφέων, οι οποίοι δημοσίευσαν τα ευρήματά τους σχετικά με την παθολογία των νεφρικών αρτηριών εφαρμόζοντας την CT αγγειογραφία [134].

Ο Wittembeg και συν. δημοσίευσαν ότι η CT αγγειογραφία κατόρθωσε να αναδείξει 30 από τις 33 πολικές αρτηρίες [145].

Σύμφωνα με πρόσφατη δημοσιευμένη μελέτη, οι πολυτομικοί αξονικοί τομογράφοι μπορούν με την CT αγγειογραφία να αναδείξουν σε υψηλότερο ποσοστό την παρουσία των πολικών και επικουρικών νεφρικών αρτηριών [100,105].

Η μαγνητική αγγειογραφία με ενδοφλέβια χορήγηση γαδολινίου στην μελέτη μας, ανέδειξε όλες τις κύριες νεφρικές αρτηρίες με σοβαρή στένωση, αλλά δεν κατόρθωσε να αναδείξει 2 πολικές αρτηρίες με στένωση. Η μαγνητική αγγειογραφία υπερεκτίμησε επίσης την σοβαρότητα της στένωσης και στις 4 περιπτώσεις με ήπια στένωση, καθώς και στις 2 περιπτώσεις με σοβαρού βαθμού στένωση. Επιπλέον δεν κατέστη εφικτό να αναδείξει 2 κύριες νεφρικές αρτηρίες, λόγω επιπροβολής των νεφρικών φλεβών. Ανεξάρτητα από την ικανότητα της μαγνητικής αγγειογραφίας, με ενδοφλέβια χορήγηση γαδολινίου, να αναδεικνύει ολόκληρη την κοιλιακή αορτή, 7

από τις 16 πολικές αρτηρίες δεν ανιχνεύτηκαν, πιθανά λόγω της πολύ μικρής διαμέτρου τους. Στην διεθνή βιβλιογραφία τα ποσοστά ανάδειξης των πολικών αρτηριών είναι μεγαλύτερα, όμως παραμένει το πρόβλημα στην ανίχνευση των μικρών πολικών αρτηριών [11,112,150]. Στην μαγνητική αγγειογραφία της κοιλιακής αορτής, η επιπροβολή των κλάδων της άνω μεσεντερίου αρτηρίας στο νεφρικό παρέγχυμα, δυσχεραίνει την διάκριση από τις μικρές πολικές αρτηρίες.

Επιπλέον, υπήρχαν 6 περιπτώσεις με ψευδώς θετικά αποτελέσματα και επιπρόσθετα 2 περιπτώσεις, οι οποίες υπερεκτιμήθηκαν από ήπιες σε σοβαρές στενώσεις. Η συνολική ευαισθησία και ειδικότητα ήταν 90 % και 94,1 % αντίστοιχα. Οι εικόνες στην μαγνητική αγγειογραφία μπορεί να επηρεαστούν από τεχνικά σφάλματα κίνησης και αναπνοής, γεγονός το οποίο αποφεύχθηκε στην παρούσα μελέτη. Η πρώιμη σκιαγράφηση των νεφρικών φλεβών, είχε σαν αποτέλεσμα την μη απεικόνιση των δύο κύριων νεφρικών αρτηριών στον πληθυσμό μελέτης μας. Το ποσοστό αυτό δεν είναι αντιπροσωπευτικό των περιορισμών που έχει η μαγνητική αγγειογραφία [97,112,145,146].

Η μαγνητική αγγειογραφία με ενδοφλέβια χορήγηση γαδολινίου, όπως αναδείχτηκε και από την μελέτη μας, αποτελεί μία αξιόπιστη εναλλακτική απεικονιστική μέθοδο έναντι της ψηφιακής αφαιρετικής αγγειογραφίας, προκειμένου να ανιχνευτεί η παθολογία των νεφρικών αρτηριών, με αναφερόμενη ευαισθησία μεγαλύτερη του 96% και ειδικότητα μεγαλύτερη του 92% [141,151,152,153].

Συγκριτικά με το έγχρωμο Doppler υπερηχοτομογράφημα η μαγνητική αγγειογραφία και η CT αγγειογραφία επιτρέπουν την ανίχνευση αιμοδυναμικά μη σημαντικών στενώσεων, οι οποίες είναι σημαντικές για την πρόοδο των ασθενών με νεφραγγειακή νόσο, και έχει δημοσιευτεί ότι έχουν υψηλότερη ευαισθησία σε ασθενείς με σοβαρή στένωση [154,155].

Στην μελέτη μας και η CT αγγειογραφία και η μαγνητική αγγειογραφία δεν μπόρεσαν να αναδείξουν όλες τις πολικές νεφρικές αρτηρίες οι οποίες αναδείχτηκαν μόνο με ψηφιακή αφαιρετική αγγειογραφία. Παράγοντες όπως η πολύ μικρή διάμετρος, η γωνίωση των αγγείων, ή η εσφαλμένη ερμηνεία ως πρώιμος διχασμός της κύριας νεφρικής αρτηρίας, μπορεί να συνέβαλλαν στο ανωτέρω αποτέλεσμα. Ως εκ τούτου είναι σημαντικό να λαμβάνει κανείς υπόψη, ότι τόσο το υπερηχογράφημα, όσο η CT

αγγειογραφία και η μαγνητική αγγειογραφία, συχνά αδυνατούν να ανιχνεύσουν τις πολικές νεφρικές αρτηρίες και τις στενώσεις αυτών. Η ινομυωματώδης δυσπλασία των τεσσάρων νεφρικών αρτηριών ανιχνεύτηκε σωστά από όλες τις απεικονιστικές μεθόδους, ωστόσο ο μικρός αριθμός των περιπτώσεων οι οποίες συμπεριλαμβάνονται στην μελέτη μας, καθώς και η προχωρημένη μορφολογία της νόσου, η οποία ήταν σαφής και προφανής από όλες τις απεικονιστικές μεθόδους, μπορεί να εξηγήσει αυτό το εξαιρετικό αποτέλεσμα που αναφέρουμε. Τα δημοσιευμένα δεδομένα στην βιβλιογραφία ποικίλλουν, με αναφερόμενη ευαισθησία, από 92%, 95% και 100% [147,156,157].

Αναφορικά με την θετική προγνωστική ακρίβεια των ανωτέρων μεθόδων η μαγνητική αγγειογραφία έχει καλύτερα αποτελέσματα (75%). Η θετική προγνωστική αξία της αξονικής αγγειογραφίας και του έγχρωμου Doppler υπερηχοτομογραφήματος ήταν 71 % και 60% αντίστοιχα. Αυτές οι χαμηλές τιμές οφείλονται στον υψηλό αριθμό των ψευδώς θετικών αποτελεσμάτων στην μελέτη μας. Αυτό θα πρέπει, κατά την γνώμη μας να λαμβάνεται υπόψη, επειδή είναι αποφασιστικής σημασίας οι περιπτώσεις, όπου ο ασθενής χρειάζεται να διερευνηθεί περαιτέρω με ψηφιακή αφαιρετική αγγειογραφία. Παρά ταύτα η αρνητική προγνωστική ακρίβεια ήταν πολύ υψηλή, τόσο για την CT αγγειογραφία 99 %, όσο και για την μαγνητική αγγειογραφία 98 %. Φαίνεται ότι ως προς την ακρίβεια η CT αγγειογραφία είναι λίγο καλύτερη, σχετικά με τον αποκλεισμό της υποκείμενης παθολογίας των νεφρικών αρτηριών. Ωστόσο και οι δύο απεικονιστικές μέθοδοι CTA και MRA μπορούν να αποκλείσουν με μεγάλη αξιοπιστία, ασθενείς οι οποίοι δεν έχουν παθολογία από τις νεφρικές αρτηρίες.

Από την μελέτη μας πρέπει να τονίσουμε το πλεονέκτημα της ψηφιακής αφαιρετικής αγγειογραφίας, η οποία δίδει την δυνατότητα εκλεκτικής σκιαγράφησης του κάθε νεφρού ξεχωριστά, καθώς και τον εκλεκτικό καθετηριασμό των πολικών αρτηριών, καθίσταται δηλαδή, πιο ευχερής η αναγνώριση της αιμάτωσης και η τυχόν ύπαρξη πολικής ή επικουρικής αγγείωσης (Εικόνα 23,24). Το πλεονέκτημα αυτό δεν υπάρχει στην αξονική και μαγνητική αγγειογραφία, διότι σκιαγραφούνται ταυτόχρονα η κοιλιακή αορτή και οι δύο νεφροί. Έτσι, η αναγνώριση τυχόν ύπαρξης πολικών ή επικουρικών νεφρικών αρτηριών, καθίσταται συχνά δύσκολη.

Η μελέτη μας υποστηρίζει ότι, τόσο η CT αγγειογραφία, όσο και η μαγνητική αγγειογραφία, οι οποίες αποτελούν μη επεμβατικές διαγνωστικές μέθοδοι, μπορούν να χρησιμοποιηθούν για την απεικονιστική διερεύνηση των νεφρικών αρτηριών με αρκετά ικανοποιητικά αποτελέσματα, έχοντας επίγνωση των περιορισμών (Εικόνα 25,26,27). Αυτό συμφωνεί με τα ευρήματα από προηγούμενη μετα-ανάλυση και των τριών απεικονιστικών μεθόδων, η οποία συμπέρανε ότι η μαγνητική αγγειογραφία με ενδοφλέβια χορήγηση γαδολίνιου και η CT αγγειογραφία μπορεί να αποτελέσουν τις μεθόδους εκλογής, όταν εφαρμόζονται σε ασθενείς που προσέρχονται για διερεύνηση πιθανής νεφραγγειακής υπέρτασης [152].

Όμως, είναι πολύ σημαντικό να λάβουμε υπόψιν μερικά πρόσφατα δεδομένα από την ομάδα μελέτης RADISH (Renal Artery Diagnostic Imaging Study in Hypertension). Υπάρχει ένα καλά τεκμηριωμένο συμπέρασμα, το οποίο αναθεωρεί με πρωτοποριακό τρόπο ολόκληρο το σκεπτικό εφαρμογής της CT αγγειογραφίας και της μαγνητικής αγγειογραφίας, λόγω της μη αποδεκτής χαμηλής δυνατότητας ανίχνευσης ευρημάτων σε μία μεγάλη ομάδα μελέτης που αποτελείτο από 356 ασθενείς [141,158].

Διαφορές επίσης, όσο αφορά τα στατιστικά αποτελέσματα στην απεικονιστική διερεύνηση της στένωσης της νεφρικής αρτηρίας, έχουν ανακοινωθεί και από άλλες εργασίες. Οι εργασίες αυτές, όπως και η προαναφερθείσα (RADISH), χρησιμοποίησαν άλλα σχεδιαστικά μοντέλα μελέτης, αλλά υπάρχουν κατά κανόνα σχεδόν ευνοϊκά αποτελέσματα, ως προς την εφαρμογή των ελάχιστα επεμβατικών απεικονιστικών μεθόδων. Τα παραπάνω αποτελέσματα, τα οποία δεν συμφωνούν με ένα πολύ μεγάλο ποσοστό δημοσιευμένων δεδομένων, μπορούν να αναλυθούν και να εξηγήσουν την διαφορά των στατιστικών δεδομένων, η οποία οφείλεται σε διαφορετικά κριτήρια επιλογής των ασθενών.

Η διερεύνηση της νεφραγγειακής υπέρτασης πρέπει να εξατομικεύεται ανά ασθενή, με στόχο κυρίως να προχωρήσουμε στον απεικονιστικό αλγόριθμο, ο οποίος είναι ο καταλληλότερος για τον συγκεκριμένο ασθενή [159].

Το έγχρωμο Doppler υπερηχοτομογράφημα έχει το πλεονέκτημα ότι αποτελεί μία μέθοδο ευρέως διαδεδομένη, όχι ιδιαίτερα ακριβή, καλά ανεκτή από τον ασθενή και με δυνατότητα επανάληψης. Μπορεί να είναι χρήσιμο ως πρώτη μέθοδος

διερεύνησης για περιπτώσεις που είναι ύποπτες για παθολογία νεφρικών αρτηριών και θεωρείται ως μία μέθοδος με ικανοποιητική ακρίβεια, αν και υπάρχουν σημαντικοί περιορισμοί που σχετίζονται με την εφαρμογή αυτής της μεθόδου [89,160,161,162].

Η έγχρωμη Doppler υπερηχοτομογραφία προφανώς δεν μπορεί να είναι η μέθοδος επιλογής για έναν παχύσαρκο ασθενή, αλλά μπορεί να χρησιμεύσει σαν ένα αξιόπιστο screening-test για έναν ασθενή με κανονικό σωματότυπο. Η CT αγγειογραφία, ή η μαγνητική αγγειογραφία μπορούν να αποτελέσουν το δεύτερο απεικονιστικό βήμα για την διερεύνηση της στένωσης των νεφρικών αρτηριών.

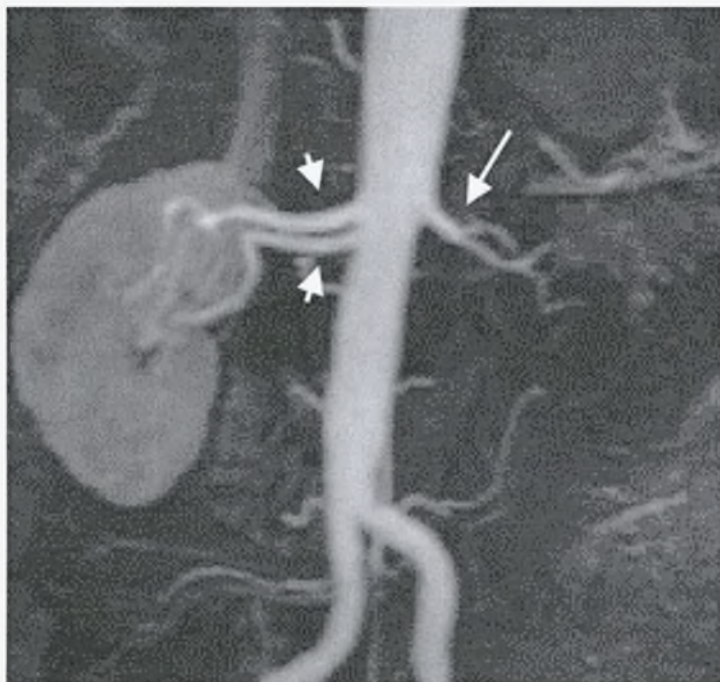
Τα απεικονιστικά χαρακτηριστικά της CT αγγειογραφίας περιλαμβάνουν υψηλή χωρική ανάλυση και ταχύτατους χρόνους για την απεικόνιση των δεδομένων.

Οι συνήθεις περιορισμοί της CT αγγειογραφίας περιλαμβάνουν σοβαρές αλλεργικές αντιδράσεις σε ιωδιούχα σκιαγραφικά μέσα, την έκθεση στην ιοντίζουσα ακτινοβολία και την πιθανότητα νεφροτοξικής δράσης του σκιαγραφικού μέσου. Κανείς από τους ασθενείς μας δεν παρουσίασε αλλεργική αντίδραση, ή αρνητική επίδραση στη νεφρική λειτουργία.

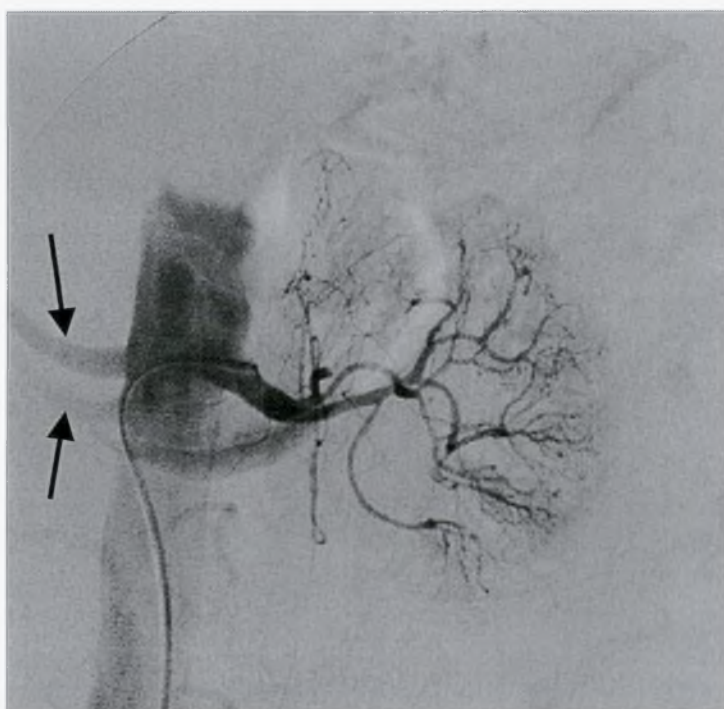
Οι περιορισμοί της MRA περιλαμβάνουν, μη καλό συγχρονισμό της αρτηριακής φάσης, αδυναμία του ασθενούς να κρατήσει την αναπνοή του, καθώς και μικρό όγκο απεικόνισης των δεδομένων. Τα πλεονεκτήματα είναι ότι η μέθοδος δεν είναι επεμβατική, δεν υπάρχει έκθεση του ασθενούς σε ιοντίζουσα ακτινοβολία και δεν έχουν αναφερθεί σοβαρές αλλεργικές αντιδράσεις από την ενδοφλέβια χορήγηση γαδολινίου. Ως εκ τούτου, η μαγνητική αγγειογραφία θεωρείται ως μία καλή και αξιόπιστη εναλλακτική απεικονιστική μέθοδος, έναντι της ψηφιακής αφαιρετικής αγγειογραφίας σε ασθενείς οι οποίοι μπορεί να υποβληθούν σε αυτή, δηλαδή χωρίς μεταλλικά εμφυτεύματα, ή πάσχοντες από κλειστοφοβία [163].

Σύμφωνα με τα αποτελέσματά μας, η CT αγγειογραφία φαίνεται να υπερτερεί ελαφρά ως προς την ακριβή ανίχνευση της παθολογίας των νεφρικών αρτηριών και ανάδειξης της πολικής νεφρικής αρτηρίας. Ως εκ τούτου μπορεί να προταθεί, ότι η σύμφωνη γνώμη του αποτελέσματος της έγχρωμης Doppler υπερηχοτομογραφίας και, είτε της αξονικής αγγειογραφίας, είτε της μαγνητικής αγγειογραφίας είναι επαρκής, προκειμένου να αναδειχτεί παθολογία των νεφρικών αρτηριών. Αποτελούν

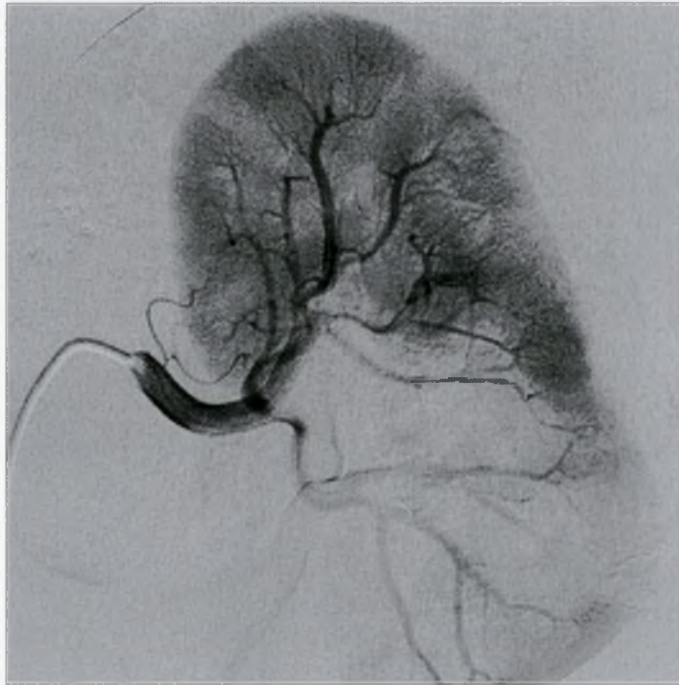επομένως αξιόπιστες, μη επεμβατικές μέθοδοι, ώστε να χρησιμοποιηθούν στην καθημερινή κλινική πράξη. Η εφαρμογή του ανωτέρου συνδυασμού, είναι ιδιαίτερα χρήσιμη σε περιπτώσεις αιμοδυναμικά σημαντικής στένωσης των νεφρικών αρτηριών. Οι δύο αυτές μέθοδοι, όπως προαναφέρθηκε, παρουσιάζουν το μειονέκτημα της μη ανάδειξης της στένωσης σε πολικές αρτηρίες. Η ψηφιακή αφαιρετική αγγειογραφία μπορεί να προταθεί σε ασθενείς, στους οποίους η έγχρωμη Doppler υπερηχοτομογραφία δεν είναι αξιολογήσιμη και όταν έχουμε μεγάλη διαφοροποίηση των ευρημάτων μεταξύ των δύο μεθόδων (CTA και MRA), επίσης σε ασθενείς όπου τα προηγούμενα απεικονιστικά ευρήματα είναι αρνητικά και η υπέρταση δεν μπορεί να εξηγηθεί και, τέλος σε ασθενείς οι οποίοι έχουν την ένδειξη για να προχωρήσουν σε αγγειοπλαστική με ή χωρίς ενδαυλική τοποθέτηση νάρθηκα.



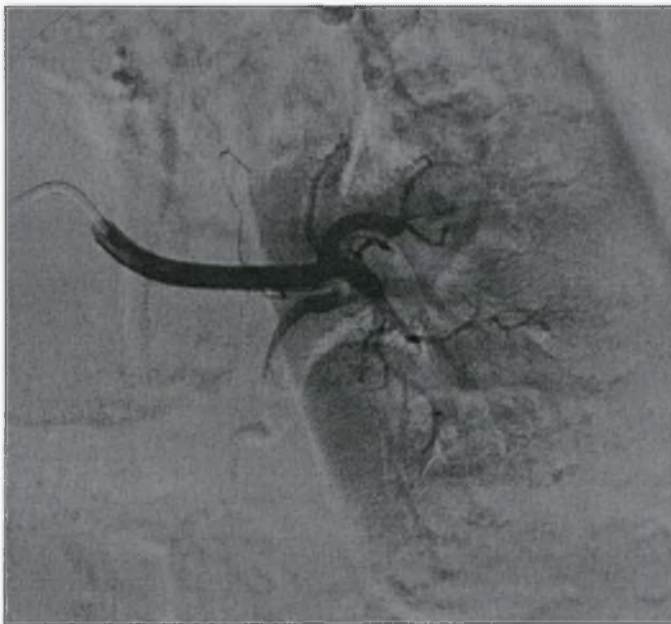
Εικόνα 21. Η MRA αναδεικνύει την αριστερή νεφρική αρτηρία, ως στενωμένη (βέλος). Παρουσία πολικής αρτηρίας δεξιά (μικρά βέλη).



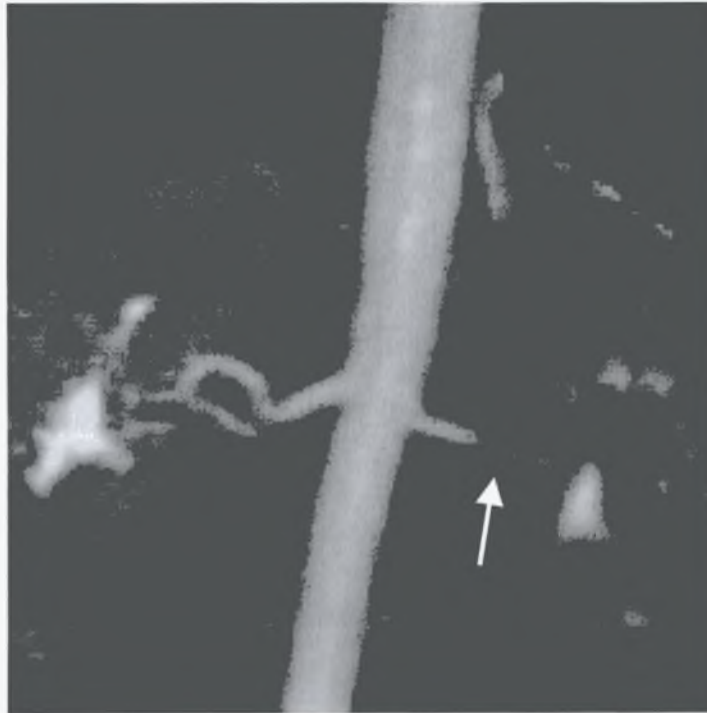
Εικόνα 22. Ίδιος ασθενής με εικ.21. Υποπλαστική απεικόνιση της αριστερής νεφρικής, χωρίς στένωση. Δύο νεφρικές αρτηρίες δεξιά (βέλη).



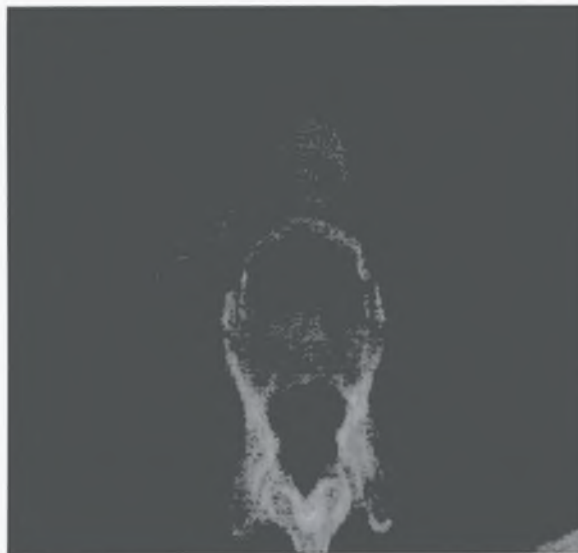Εικόνα 23 Εκλεκτικός καθετηριασμός αριστερής νεφρικής.
Σκιαγραφείται ο άνω πόλος και τμήμα του κάτω πόλου.



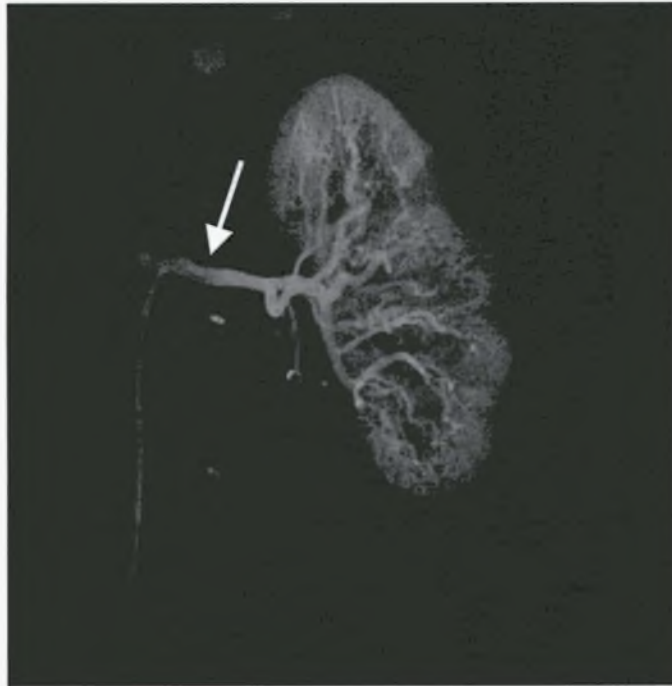Εικόνα 24. Ίδιος ασθενής. Παρουσία πολικής αρτηρίας για τον
μέσο και κάτω πόλο του νεφρού.



Εικόνα 25. MRA νεφρικών, η οποία απεικονίζει μεγάλη στένωση αριστερά (βέλος)



Εικόνα 26. Ίδιος ασθενής. Προβολή μέγιστης έντασης MIP, σε εγκάρσιο επίπεδο με CTA. Δεν απεικονίζεται στένωση στην αριστερή νεφρική.



Εικόνα 27. DSA. Εκλεκτικός καθετηριασμός της αριστερής νεφρικής.
Ήπια στένωση μετά την έκφυση (βέλος).

ΣΤΑΤΙΣΤΙΚΟΙ ΠΙΝΑΚΕΣ ΑΠΟΤΕΛΕΣΜΑΤΩΝ

Πίνακας 6. Κατανομή των ευρημάτων των απεικονιστικών μεθόδων

	ΑΛΗΘΩΣ ΘΕΤΙΚΑ	ΑΛΗΘΩΣ ΑΡΝΗΤΙΚΑ	ΨΕΥΔΩΣ ΘΕΤΙΚΑ	ΨΕΥΔΩΣ ΑΡΝΗΤΙΚΑ	n
US	15	87	10	5	117
CTA	17	98	7	1	123
MRA	18	97	6	2	123
DSA	20	112	-	-	132

Πίνακας 7. Απεικονιστικά ευρήματα του US, CTA, MRA και DSA.

Ευρήματα	US	CTA	MRA	DSA
Φυσιολογική νεφρική αρτηρία	90	92	90	98
Φυσιολογική πολική αρτηρία	2	7	9	13
Φυσιολογική επικουρική αρτηρία	0	0	0	1
Αθηρωματική στένωση κύριας νεφρικής αρτηρίας	21	20	20	14
Αθηρωματική στένωση πολικής αρτηρίας	0	0	0	2
Ινομυωματώδης Δυσπλασία	4	4	4	4
Αθέατη κύρια νεφρική αρτηρία	1	0	2	0
Αθέατη πολική αρτηρία	14	9	7	0
Συνολικός αριθμός αρτηριών	117	123	123	132

Πίνακας 8. Κατανομή των αληθώς θετικών ευρημάτων, σε σχέση με ηπίου και σοβαρού βαθμό στένωση ,μεταξύ των απεικονιστικών μεθόδων(n=20)

	Στένωση <50%	Στένωση 50-99%	ΙΜΔ	ΣΥΝΟΛΟ
US	6	5	4	15
CTA	1	12	4	17
MRA	0	14	4	18
DSA	4	12	4	20

*ΙΜΔ=Ινομυωματώδης Δυσπλασία

Πίνακας 9. Αποτελέσματα διαγνωστικής ακρίβειας των τριών απεικονιστικών μεθόδων σε σύγκριση με την ψηφιακή αφαιρετική αγγειογραφία.

	Ευαισθησία	Ειδικότητα	Θετική προγνωστική αξία	Αρνητική προγνωστική αξία
US	75%	89.6%	60%	94.6%
CTA	94%	93%	71%	99%
MRA	90%	94.1%	75%	98%

BIBΛΙΟΓΡΑΦΙΑ

1. Renal artery stenosis: prevalence and associated risk factors in patients undergoing routine cardiac catheterization Harding MB, Smith LR, Himmelstein SI, Harrison K, Phillips HR, Schwab SJ.. J Am Soc Nephrol. 1992; 2:1608-16.
2. A clinical approach to the management of a patient with suspected renovascular disease who presents with leg ischemia. Plouin P. F., Clement D. L., Boccalon H., Dormandy J., Durand-Zaleski I., Fowkes G., Norgren L., Brown T. Int Angiol. 2003 Dec;22(4):333-9. Review
3. An early account of blood pressure measurement by JOSEPH STRUTHIUS (1510-1568) A. Schott Medical History, 1977,21:305-309.
4. A Short History of Blood Pressure Measurement. Jeremy Booth Proc.roy. Soc. Med. Volume 70 November 1977
5. Richard Lower, M.D., Physician and Surgeon (1631–1691) Donovan AJ. World J Surg. Volume 28, September, 2004
6. Augustus Desire Waller (1856-1922). CopeZ. Med Hist. 1973 Oct;17(4):380-5.
7. Application of the rosenblueth hypothesis to assess cycle length effects on the refractoriness of the atrioventricular node Ming-Lon Young, G. S. Wolff, A. Castellanos and H. Gelband The American Journal of Cardiology, January 1986,142-145
8. Richard Bright—Physician Extraordinaire Venita Jay, Arch Pathol Lab Med—Vol 124, September 2000
9. History About the Discovery of the Renin-Angiotensin System N. Basso, N. A. Terragno Hypertension 2001;38;1246-1249
10. Sir William Withey Gull (1816–1890) J.M.S. Pearce Eur Neurol 2006; 55:53–56
11. Frederick Akbar Mahomed and his role in the description of hypertension at Guy's Hospital. Cameron JS, Kidney Int. 1996 May;49(5):1488-506
12. Theodore Caldwell Janeway (1872-1917): the quest for precision. O'Brien E. J Hum Hypertens. 1996 Aug;10(8):501-4

13. Theodore Caldwell Janeway, Clinician and Pathophysiologist. Jordan M. Prutkin
Clin. Cardiol. 30, 146–148 (2007)
14. From blood pressure to hypertension: the history of research P M Esunge
Journal of the Royal Society of Medicine Volume 84 October 1991
15. A contribution to the problem of methods for the determination of
the blood pressure. Korotkoff N S. Rep Imp Mil Med Acad St Petersburg
1905;11:365-7
16. The History of Inhibitors of Angiotensin- Converting Enzyme, Vane, JR. Journal
of Physiology and Pharmacology. 1999. 50 (4), 489–498.
17. The Goldblatt Memorial Lecture , A. Clifford Barger. Hypertension 1: 447 -455,
1979)
18. Studies on experimental hypertension Goldblatt, H.. Ann. Int. Med. 11: 69, 1937
19. Studies on experimental hypertension The Production of Persistent Elevation of
Systolic Blood Pressure by Means of Renal Ischemia Goldblatt H, Lynch J, Hanzal
RF, Summerville WW: J Exp Med 59: 347, 1934
20. John Loesch, Discoverer of Renovascular Hypertension, and Harry Goldblatt: Two
Great Pioneers in Circulation Research . B. Glodny , D. Glodny .History of Medicine
21 February 2006 Volume 144
21. Πρακτικές κατευθυντήριες οδηγίες για την Υπέρταση, 2005. Ελληνική Εταιρεία
Μελέτης της Υπέρτασης. www.hypertension.gr
22. European Society of Hypertension-European Society of Cardiology Guidelines for
the Management of Arterial Hypertension. J Hypertens 2003; 21:1011-53.
23. Guidelines for management of hypertension: report of the fourth working party of
the British Hypertension Society, 2004. B Williams, NR Poulter, MJ Brown, M Davis,
GT McInnes, JF Potter, PS Sever ,S McG Thom. Journal of Human Hypertension
(2004) 18, 139–185
24. Lowering blood pressure to prevent myocardial infarction and stroke: a new
preventive strategy M Law, N Wald and J Morris Health Technol Assess.
2003;7(31):1-94
25. Coronary and cardiovascular risk estimation in uncomplicated mild hypertension. A
comparison of risk assessment methods. Yikona JI, Wallis EJ, Ramsay LE, Jackson
PR. J Hypertens 2002; 20:2173–2182.

26. Ambulatory blood pressure monitoring and organ damage. Mancia G, Parati G. *Hypertension* 2000; 36:894–900.

27. A. Role of echocardiography and carotid ultrasonography in stratifying risk in patients with essential hypertension: the Assessment of Prognostic Risk Observational Survey Cuspidi C, Ambrosioni E, Mancia G, Pessina AC, Trimarco B, Zanchetti. *J Hypertens* 2002; 20: 1307–1314.

28. Blood pressure, stroke, and coronary heart disease. Part 1, Prolonged differences in blood pressure: prospective observational studies corrected for the regression dilution bias. Mac Mahon S et al. *Lancet* 1990; 335: 765–774.

29. Στοιχεία Νεφρολογίας. Ι. Στεφανίδης ,Επίκουρος Καθηγητής Νεφρολογίας Ιατρικής Σχολής Πανεπιστημίου Θεσσαλίας. Σύγχρονη Ουρολογία ,Μ.Μελέκος. Ιατρικές εκδόσεις Πασχαλίδης ,Αθήνα 2006

30. *Essentials of Medicine, Cecil*, (μετάφραση Χ. Μουτσόπουλος, Ιατρικές εκδόσεις Λίτσας Αθήνα 1991).

31. Pathogenesis of Hypertension S. Oparil, ; M. Amin Zaman, ; D. A. Calhoun, *Ann Intern Med.* 2003;139:761-776

32. Coronary heart disease risk factors in a random sample of Athenian adults: the Athens study Mouloupoulos SD, Adamopoulos PN, Diamantopoulos EI, et al.. *Am J Epidemiol* 1987; 126: 882-892.

33. Prevalence, awareness, treatment, and control of hypertension in Greece: the Didima study. Stergiou GS, Thomopoulou GC, Skeva II, Mountokalakis TD. *Am J Hypertens* 1999; 12: 959-965.

34. Επιπολασμός ,επίγνωση ,θεραπεία και έλεγχος της υπέρτασης σε εργαζόμενους σε εργοστάσια της Νάουσας .Π.Σαραφίδης, Σ.Γουσόπουλος .Α.Λαζαρίδης, Π.Ζεμπεκάκης,Ι.Τζιόλας,Λ.Χατζησταυρή,Α.Τουρκαντώνης *Αρτηριακή Υπέρταση* 11,1-3:26-41 ,2002

35. Epidemiology of cardiovascular risk factors in Greece: aims, design and baseline characteristics of the ATTICA study C. Pitsavos, D. B Panagiotakos, C. Chrysohoou, C. Stefanadis. *BMC Public Health* 2003, 3.

36. Gene polymorphisms of the rennin-angiotensin system and age-related changes in systolic and diastolic blood pressure in subjects with hypertension. Rudnichi A, Safar ME, Lajemi M, Benetos A. *Am.J.Hypertens.* 17,321-327 (2004)

37. Serum aldosterone and the incidence of hypertension in non hypertensive persons. Vasan RS, Evans JC ,Larson MG et al *N.Engl.J.Med.* 351,33-41 (2004)

38. Renovascular hypertension: the diagnosis and management of renal ischaemia U. Humke , M. Uder . BJU International (1999), 84, 555–569
39. Cooperative study of renovascular hypertension. Demographic analysis of the study. Maxwell MH, Bleifer KH, Franklin SS, Varady PD.. JAMA 1972; 220: 1195-1204.
40. The natural history of atherosclerotic and fibrous renal artery disease Schreiber M, Pohl M, Novick A.. Urol Clin N Amer1984; 11: 383-392.
41. Fibromuscular dysplasia of the renal arteries Mattias Aurell British Medical Journal, 1979, 1, 1180-1181
42. Renal artery stenosis Safian RD and Textor CS.. N. Engl. J. Med. 2001;344: 431 - 442.
- 43 . Etiologic factors in renovascular fibromuscular dysplasia. A case- control study CN Sang, PK Whelton, UM Hamper, M Connolly, S Kadir, RI White, R Sanders, Liang and W Bias1989;14;472-479 Hypertension
44. Renovascular Hypertension and Ischemic Nephropathy Marc A. Pohl. Hypertension and the Kidney ,2003
45. Renovascular hypertension:Balancing the controversiesin diagnosis and treatment D. Garovic, G C. Kane, G L. Schwartz, Cleveland Clinic Journal of Medicine Volume 72 December 2005
46. Fibromuscular dysplasia of the renal artery responsible for renovascular hypertension: a histological presentation based on a series of 102 patients. Vuong PN, Desoutter P, Mickley V, Bultmann B, Rothenberger-Janzen K, Guyot H, Janzen J. Vasa. 2004 Feb;33(1):13-8.
47. Renovascular Hypertension –Its Evaluation and Management JIACM 2003; 4(2): 139-46
48. Renovascular Hypertension Caused by Compression of the Renal Artery by the Diaphragmatic Crus J. B. Spies, M. H. LeQuire, J. G. Robison, W. C. Beckett, Jr., D. T. Perkinson, S. L. Vicks AJR :149, December 1987
49. Ειδική Παθολογική Ανατομική ,(Συστηματική παθολογία),Παθήσεις αγγείων. Κ. Σ.Παπαδημητρίου. Εκδόσεις Λίτσας ,Αθήνα 1990.

- 50 . Coronary plaque erosion without rupture into a lipid core. A frequent cause of coronary thrombosis in sudden coronary death. Farb A, Burke AP, Tang AL, Liang TY, Mannan P, Smialek J, Virmani R. *Circulation*. 1996 Apr 1;93(7):1354-63
51. Renovaskulaere Hypertonie Diagnostik und Therapie J. Riehl E. Spuentrup B. Heintz R. W. Guenther J. Floege *Der Internist* 5 2005
52. Renovascular Hypertension and Ischemic Nephropathy .Vesna D. Garovic,; Stephen C. Textor, *Circulation*. 2005;112:1362-1374.)
53. Secondary hypertension in a blood pressure clinic. Sinclair AM, Isles CG, Brown I, et al. *Arch Intern Med* 1987; 147: 1289-1293.
54. Detection of renovascular hypertension. State of the art: 1992.Mann SJ, Pickering TG. *Ann Intern Med* 1992; 117: 845-853.
55. Clinical and biochemical criteria in the detection of renal artery stenosis. Bijlstra PJ, Postma CT, de Boo T, Thien T. *J Hypertens* 1996; 14: 1033-1040.
56. Gray's Anatomy of the Human Body (30th Edition) Lippincott Williams & Wilkins; 30th edition (December 1, 1985)
57. The arteries of the human kidney H. Fine ,E. N. Keen *J. Anat.* (1966), 100, 4, pp. 881-894
58. Extrarenal Vascular Anatomy of Kidney: Assessment of Variations and their Relevance to Partial Nephrectomy K. J. Weld, S. B. Bhayanl, J. Belani, C. D. Ames, G. Hruby, J. Landman *UROLOGY* 66 (5), 2005
59. Anatomic variation in the origin of the main renal arteries:spiral CTA evaluation J.-P. Beregi, B. Mauroy, S. Willoteaux, C. Mounier-Vehier, M. Rymy-Jardin, J.-P. Francke *Eur. Radiol.* 9, 1330±1334 (1999)
60. Renal Artery Origins: Best Angiographic Projection Angles . Evert-Jan Verschuyt, R. Kaatee, F. J. A. Beek, Willem P. T. M. Mali, *Radiology* 1997; 205:115-120
61. Renal Artery Origins: Location and Distribution in the Transverse Plane at CT' Event-Jan Verschuyt, R Kaatee, F.J. A. Beek, G. Pasterkamp, W. H. Bush, Jaap J. Beutler, P. J. G. van der Ven, Willem P. T. M. Mali, *Radiology* 1997; 203:71-75
62. Rare Additional Renal Artery in Live-Related Transplantation K.S. Satyapal, A.A. Haffejee, M.L. Naidoo, J.V. Robbs, S. Akojee, L. Ramsaroop *Clinical Anatomy* 19:363–364 (2006)

63. "Eustachius and his anatomical plates." Roberts, K. B. Newsletter of the Canadian Society for the History of Medicine, (1979) Apr.: 9-13
64. Bilateral triple renal arteries in a patient with lilac artery occlusion : a case report. M Bayazit, MK Grl, Y Zorlutuna, O Tasdemir ,K Bayazit Surg Radiol Anat (1992) 14 : 81-83
65. Common variations in renal anatomy, affecting blood supply form and topography. Anson BJ, Daseler EH. Surg Gyn Obstet (1961) 112:439-446
66. Seven Renal Arteries U. G. Rossi, M. Romano, C. Ferro Clinical Anatomy 19:632–633 (2006).
67. Illustrated Encyclopedia of Human Anatomic Variation Ronald A. Bergman, Adel K. Afifi, MS Ryosuke Miyauchi, The University of Iowa
68. Truncus Intercosto-renal. D. Bachmann, E. Haasner. (1965) Fortschr. Geb. Rontgenstr. Nuklearned. 102:712-713.
69. Rare Case of Right Accessory Renal Artery Originating as a Common Trunk With the Inferior Mesenteric Artery: A Case Report M. Loukas, S Aparicio, A. Beck, R.L Calderon, M. Kennedy Clinical Anatomy 18:530–535 (2005)
70. The variant renal and suprarenal blood supply with data on the inferior phrenic, ureteral and gonadal arteries. Merklin RJ, Michels NA. J Int Coll Surg 1958; 29:41–76
71. Anatomy of Renal Arterial Supply K. Khamanarong, P. Prachaney, A. Utraravichien, T. Tong-un, K. Sripaoraya Clinical Anatomy 17:334–336 (2004)
72. Additional renal arteries: incidence and morphometry .Satyapal KS, Haffejee AA, Singh B, Ramsaroop L, Robbs JV, Kalideen JM. 2001.. Surg Radiol Anat 23:33–38.
73. Rare Variations in Renal Blood Supply CT Appearances and Embryological Background B.Cocheteux at al Eur.Radiology (2001),11:779-786
74. Bilateral Accessory Renal Arteries Associated With Some Anomalies of the Ovarian Arteries: A Case Study G. Singh, Y.K. NG, B.H. Bay Clinical Anatomy 11:417–420 (1998)
75. Unrotated left kidney associated with an accessory renal artery Alper Atasever, H. Hamdi Ielik, Barbaros Durgun ,Engin Yilmaz J. Anat. (1992) 181, pp. 507
76. Main arterial supply of a kidney from the opposite renal artery: an unusual case. Giavroglou C, Kokkinakis H. Acta Radiol. 2005 Oct;46(6):567-8

77. Άτλας Ακτινολογικών Προβολών. Κουμαριανός Δ. 2^η έκδοση. Εκδόσεις Παρισιάνος. Αθήνα 1999
78. Urography into the 21st Century: New Contrast Media, Renal Handling, Imaging Characteristics, and Nephrotoxicity' Richard W. Katzberg, Radiology 1997; 204:297-312
79. Manual of Nuclear Medicine Imaging Chr. C.Kuni, R.P. du Cret Εκδόσεις Thieme 1997, New York-Stuttgart.
80. Στοιχεία Πυρηνικής Ιατρικής. Διδακτικές σημειώσεις φοιτητών Ιατρικής Σχολής Πανεπιστημίου Θεσσαλίας. Π. Γεωργούλιας ,Λέκτορας, Πυρηνικός Ιατρός
81. Captopril Renography in the diagnosis of renal artery stenosis:accuracy and limitations Mann SJ ,Pickering TG ,Sos TA,et al. Am.J.Med 90:30-40,1991
82. Patients at high risk for renal artery stenosis :a simple method of scintigraphy analysis with Tc^{99m} –DTPA and Captopril. Chen CC ,Hoffer PB ,Vahjen G: Radiology 176:365-370 ,1990.
83. Renal Scintigraphic Captopril Test in the Diagnosis of Renovascular Hypertension E. Fommei, S. Ghione, L. Palla, F. Mosca, M. Ferrari, C. Palombo, S. Giaconl, P. Gazzetti, L. Donato Hypertension 1987;10:212-220
84. Sonography in renovascular hypertension. Lee H, Grant EG: J Ultrasound Med 2002, 21:431-441.
85. Renovascular disease.Rankin SC, Saunders AJ, Cook GJ, Scoble JE: Clin Radiol 2000, 55:1-12.
86. The urinary tract. In Diagnostic Ultrasound Thurston W, Stephanie RW.. Rumack CM, Wilson SR, Charbonneau JW. 2nd Edition. Mosby, 1998: 329-297
87. Εξέταση των οργάνων στην άνω κοιλία με Υπερηχοτομογραφία και Υπολογιστική Τομογραφία .Ι.Γ Αρτόπουλος 1^η Έκδοση Θεσσαλονίκη 1994.
88. Απεικονιστικές Εξετάσεις στην Ουρολογία Νικόλαος Λ. Κελέκης, Επίκουρος Καθηγητής Ακτινοδιαγνωστικής Ιατρικής Σχολής Πανεπιστημίου Θεσσαλίας Σύγχρονη Ουρολογία ,Μ. Μελέκος. Ιατρικές εκδόσεις Πασχαλίδης ,Αθήνα 2006
89. Ultrasound of renal vessels. Zubarev AV.Eur Radiol. 2001;11(10):1902-15. Review

90. The Utility of Duplex Ultrasound Scanning of the Renal Arteries for Diagnosing Significant Renal Artery Stenosis J.W. Olin; Marion R. Piedmonte; Jess R. Young; Susan DeAnna; Michael Grubb; and Mary Beth Childs_1 June 1995 Volume 122 Issue 11, 833-838 Annals of Internal Medicine
91. Duplex ultrasound as first-line screening test for patients suspected of renal artery stenosis: prospective evaluation in high-risk group . A. NchimiJ. F. Biquet D. BrisboisP. ReginsterK. BoualiC. SaiveP. Magotteaux. Eur Radiol (2003) 13:1413.1419
92. Diagnostic role of new Doppler index in assessment of renal artery stenosis S. Chain H.r Luciardì, G. Feldman, S. Berman,R. N Herrera, J. Ochoa, J. Muntaner, E. M Escudero ,R. Ronderos Cardiovascular Ultrasound 2006, 4:4 doi:10.1186/1476-7120-4-4
93. Renal vascular Doppler imaging: clinical benefits of power mode.Helenon O, Correas JM, Chabriais J, Boyer JC, Melki P, Moreau JF: Radiographics 1998, 18:1441-1454.]
94. Ultrasound contrast agents Cosgrove D. (ed). Clin.Radiol 1996 ;51
95. Developments in ultrasound contrast media. H.C,Blomley, M,Eckersley, Cosgrove D. Eur.Radiol 2001;11:675-689
96. Οι σκιαγραφικές υπερηχογραφικές ουσίες και οι απεικονιστικές εφαρμογές τους. Δ Κόκκινος . Ελληνική Ακτινολογία Τόμος 36,(2):219-230,2005.
97. Contrast-enhanced sonography in the diagnosis of renal artery stenosis: comparison with MR-angiography.Argalia G, Cacciamani L, Fazi R, Salera D, Giuseppetti GM. Radiol. Med. (Torino). 2004;107(3): 208-17
98. Preoperative evaluation of vessels oft he upper abdomen with spiral CT: comparison with conventional CT and arterial DSA Bautz W, Strotzer M, Lenz M, Dittler HJ, Kalender WA. Radiology 1991; 181(P):261.
99. A prospective study of helical computed tomography angiography versus angiography for the detection of renal artery stenosis in hypertensive patients. Elkohen M, Beregi JP, Deklunder G et al. J Hypertens 1996; 14: 525-8.
100. Evaluation of Living Renal Donors: Accuracy of Threedimensional 16-Section CT N. Rastogi, D. V. Sahani, M. A. Blake, D.C. Ko, P. R. Mueller Radiology 2006;240:136–144
101. Multi-detector row CT of the kidneys and urinary tract: techniques and applications in the diagnosis of benign diseases. Sheth S, Fishman EK. RadioGraphics 2004;24(2):e20

102. The Kidney. In: Computed body tomography with MRI correlation. Kenney PJ, Mc Clennan BL, Lee JKT, Sagel SS, Stanley RJ, Heiken JP, eds. 3d ed. Lippincott-Raven, 1998: 1087-1170.
103. Helical CT evaluation of potential kidney donors: findings in 154 donors. Platt JF, Ellis JH, Korobkin M, Reige K AJR Am J Roentgenol 1997;169(5):1325-1330.
104. Living donor kidneys: usefulness of multi-detector row CT for comprehensive evaluation. Kim JK, Park SY, Kim HJ, et al. Radiology 2003;229(3):869-876.
105. Aortoiliac and Renal Arteries:Prospective Intraindividual Comparison of ContrastenhancedThree-dimensional MR Angiography and Multi-Detector Row CT Angiography J. K. Willmann,S. Wildermuth, T. Pfammatter,J. E. Roos,B. Seifert,P.R. Hilfiker,B. Marincek, D. Weishaupt Radiology 2003; 226:798-811.
106. Utility of CT angiography for evaluation of living kidney donors .DP Slakey, S Florman, J Lovretich, AA Zarifian ,SS Cheng Clin Transplantation 1999: 13: 104-107.
107. Spiral and Multislice Computed Tomography of the Body. M.Prokop, M. Galanski, 2003 Stuttgart, Georg Thieme Verlag
108. Is magnetic resonance angiography useful in renovascular disease? S. Prasad, K. Bannister, J. Taylor Internal Medicine Journal 2003; 33: 84-90]
109. Semelka RC, Kelekis NL, Ascher SM. Kidneys. In: Magnetic Resonance Imaging of the Abdomen and Pelvis. A Text Atlas. Semelka RC, Ascher SM, Reinhold C, eds. 1st ed. New York: Wiley-Liss, 1997: 379-470.
110. Gadolinium-enhanced MR aortography.Prince MR. Radiology. 1994; 191:155-164.
111. Magnetic Resonance Angiography Versus Duplex Sonography for Diagnosing Renovascular Disease.D. A. Leung, U. Hoffmann, T. Pfammatter, T. F. Hany, L. Rainoni, P. Hilfiker, E. Schneider, G. G. Zimmermann-Paul, J. F. Debatin Hypertension 1999;33;726-731
112. Renal artery stenosis: prospective comparison of color Doppler US and breath-hold, three-dimensional, dynamic, gadolinium-enhanced MR-angiography.De Cobelli F, Venturini M, Vanzulli A et al. Radiology. 2000;214(2): 373-80.
113. High-Spatial-Resolution MR Angiography of Renal Arteries with Integrated Parallel Acquisitions: Comparison with Digital Subtraction Angiography and US. S.Schoenberg , J.Rieger ,C.H. Weber,H.Michaely et al. Radiology 2005; 235:687-698.

114. 3D Digital Subtraction Angiography Jackie Hung-Chi Yu Charles M. Strother MD, 20-year Retrospective , AJNR:21, Jan.2000
115. Intraoperative digital subtraction neuroangiography: a diagnostic and therapeutic tool. Hieshima GB, Reicher MA, Higashida RT, et al. AJNR Am J Neuroradiol 1987;8:759–768
116. Digital subtraction cerebral angiography in intraarterial injection: comparison with conventional angiography. Brant-Zawadski M, Gould R, Norman D, et al. AJNR Am J Neuroradiol 1982; 3:593–600
117. Digital rotational radiography in neuroradiology. Schumacher M, Kutluk K, Ott D. AJNR Am J Neuroradiol 1989;10:644–649
118. Real-time digital subtraction angiography for therapeutic neuroradiologic procedures. Sherry RG, Anderson RE, Kruger RE, Nelson JA. AJNR Am J Neuroradiol 1983;4:1171–1174
119. Renal artery stenosis. Diagnosis and therapy. Matsumoto AH. RSNA Categorical Course in Vascular Imaging 1998: 229–42.
120. Contrast media and the kidney:European Society of Urogenital Radiology guidelines Thomsen HS, Morcos SK ..Br J Radiol 2003;76:513-518.
121. Contrast-induced nephropathy. Gleeson TG, Bulugahapitiya S. AJR Am J Roentgenol 2004;183:1673–1689.
122. Current concepts in contrast media-induced nephropathy. Tublin ME, Murphy ME, Tessler FN. AJR Am J Roentgenol 1998;171: 933–939.
123. Nephrotoxicity of contrast media in patients with diabetes mellitus. Billstrom A, Hietala SO, Lithner F, Merikanto J, Wirell M, Wirell S. Acta Radiol 1989;30:509–515.
124. Contrast nephropathy. Murphy SW, Barrett BJ, Parfrey PS. J Am Soc Nephrol 2000; 11:177-182.
125. Acute anuria following intravenous pyelography in a patient with myelomatosis. Bartels ED, Brun GC, Gammeltoft A, Gjorup PA. Acta Med Scand 1954;150:297–302.
126. Adverse reactions to iodinated contrast media. Morcos SK, Thomsen HS. Eur Radiol. 2001;11(7):1267-75
127. European Society of Urogenital Radiology. Guidelines on Contrast Media 2002, Vers. 2.0

128. Acetylcysteine for prevention of acute deterioration of renal function following coronary angiography and intervention: a randomized controlled trial. Kay J, Chow WH, Chan TM, et al. *JAMA* 2003;289:553-558
129. Effect of theophylline on contrast material-nephropathy in patients with chronic renal insufficiency: controlled, randomized, double-blinded study. Huber W, Ilgmann K, Page M, Hennig M, Schweigart U, Jeschke B, Lutinsky L, Weiss W, Salmhofer H, Classen M *Radiology*. 2002 Jun;223(3):772-9.
130. Renovascular Hypertension. Dieter RS, Schmidt WS, Pacanowski JP, Jaff MR. *Expert. Rev. Cardiovasc. Ther.* 2005;3: 413 - 22.
131. Clinical and biochemical criteria in the detection of renal artery stenosis. Bijlstra PJ, Postma CT, de Boo T, Thien T. *J Hypertens* 1996; 14: 1033-1040.
132. Detection, evaluation, and treatment of renovascular hypertension. Final report. Working Group on Renovascular Hypertension. *Arch. Intern. Med.* 1987;147: 820
133. Atherosclerotic renovascular disease and progressive renal failure. Rimmer JM, Gennari FJ. *Ann. Intern. Med.* 1993;118: 712 - 9.
134. Renal arterial stenoses: spiral CT angiography. Galanski M, Procop M, Chavan A, Schaefer CM, Jandeleit K, Nischelsky JE. *Radiology*. 1993;189: 185-92.
135. Renal artery stenosis: detection and quantification with spiral CT angiography versus optimized digital subtraction angiography. Kaatee R, Beek FJA, de Lange EE et al. *Radiology*. 1997;205: 121 -7.
136. Renovascular Hypertension: Respective Values of Renal Scintigraphy, Renal Doppler US, and MR Angiography. Soulez G, Oliva VL, Turpin S, Lambert R, Nicolet V, Therasse E. *Imaging of Radiographics*. 2000; 20: 1355 - 68.
137. Technology insight: clinical role of magnetic resonance angiography in the diagnosis and management of renal artery stenosis. Dellegrottaglie S, Sanz J, Rajagopalan S. *Nat. Clin. Pract. Cardiovasc. Med.* 2006; 6: 329-38.
138. Safety of Magnetic Resonance Contrast Media. Runge VM. *Topics in Magnetic Resonance. Imaging*. 2001;12: 309-14.
139. Preliminary experience with CE-MRA in patients with end-stage renal failure. Perriss R, Lokkegaard H, Logager V, Chabanova E, Thomsen HS. *Acad. Radiol.* 2005;12: 652-7.
140. Renal artery stenosis: epidemiology, clinical manifestation, and percutaneous endovascular therapy. Zeller T. *J. Interv. Cardiol.* 2005;18: 497 - 506.

141. Diagnostic Tests for Renal Artery Stenosis in Patient suspected of having Renovascular Hypertension: A Meta-Analysis. Vasbinder GBC , Nelemans PJ , Kessels AGH, Kroon AA, de Leeuw PW, van Engelshoven JM. *Ann. Intern. Med.* 2001; 135: 401 - 11.
142. It is necessary to study accessory arteries when screening the renal arteries for renovascular hypertension? Bude RO, Forauer AR, Caoili EM, Nghiem HV. *Radiology.* 2003; 226: 411 - 6.
143. Renin-dependent hypertension caused by nonfocal stenotic aberrant renal arteries: proof of a new syndrome Kem DC, Lyons DF, Wenzl J, Halverstadt D, Yu X.. *Hypertension.* 2005;45: 269 - 70.
144. Ultrasonography in the Diagnosis of Renovascular Disease. J. Radermacher *Imaging Decisions* 2/2002
145. Spiral CT angiography of renal arteries: comparison with angiography. Wittenberg G, Kenn W, Tschammler A, Sandstede J, Hahn D. *Eur. Radiol.* 1999;9: 546 - 51.
146. Renal Artery Stenosis: CT Angiography- Comparison of Real-time Volume-rendering and Maximum Intensity Projection Algorithms. Johnson PT, Halpern EJ, Kuszyk BS et al. *Radiology.* 1999;211: 337 - 43.
147. Fibromuscular Dysplasia of the Renal Arteries: Comparison of Helical CT Angiography and arteriography. Beregi JP, Louvegny S, Gautier C et al. *AJR.* 1999; 172: 27 - 34.
148. Contemporary imaging techniques for the diagnosis of renal artery stenosis. Leiner T, de Haan MW, Nelemans PJ, van Engelshoven JM, Vasbinder GB. *Eur. Radiol.* 2005;15: 2219-29.
149. Screening tests for renal artery stenosis: a case series from an Australian tertiary referral center. Paven G, Waugh R, Nicholson J, Gillin AM, Hennessy A. *Nephrology.* 2006; 11: 68-72
150. Preoperative Evaluation of Living Renal Donors: Comparison of CT Angiography and MR Angiography. E. J. Halpern, D. G. Mitchell, R. J. Wechsler, E. K. Outwater, M. J. Moritz, G. A. Wilson, *Radiology* 2000; 216:434-439
151. Renal Artery Stenosis: Evaluation with Conventional Angiography versus Gadolinium-enhanced MR Angiography. Gilfeather M, Yoon HC, Siegelman ES, et al. *Radiology.* 1999; 210: 367-72.

152. Renal arteriography using gadolinium enhanced 3D MR Angiography – clinical experience with the technique, its limitations and pitfalls. Mittal T K, Evans C, Perkins T Wood AM. *Br. J. Radiol.* 2001; 74: 495 - 502.
153. Renal Artery Stenosis and Accessory Renal Arteries: Accuracy of Detection and Visualization With gadolinium-enhanced Breath-hold MR Angiography. Bakker J, Beek FJA, Hene RJ et al. *Radiology.* 1998; 207: 497 - 504.
154. Protocols and future directions in imaging of renal artery stenosis: CT angiography. Prokop M. *J Comput Assist Tomogr* 1999; 23: 101–10
155. Contrast-enhanced breath-hold three-dimensional magnetic resonance angiography in the evaluation of renal arteries: optimization of technique and pitfalls. Shetty AN, Bis KG, Kirsch M, Weintraub J, Laub GJ. *Magn Reson Imaging* 2000; 12: 912–23.
156. Fibromuscular dysplasia of the main renal arteries: comparison of contrast-enhanced MR angiography with digital subtraction angiography. Willoteaux S, Faivre-Pierret M, Moranne O, Lions C, Bruzzi J, Finot M, Gaxotte V, Mounier-Vehier C, Beregi JP. *Radiology.* 2006 Dec;241(3):922-9
157. Multidetector spiral CT renal angiography in the diagnosis of renal artery fibromuscular dysplasia. *Eur J Radiol.* 2007 Mar;61(3):520-7.. Sabharwal R, Vladica P, Coleman P.
158. Accuracy of Computed Tomographic Angiography and Magnetic Resonance Angiography for Diagnosing Renal Artery Stenosis . Vasbinder GBC, Nelemans PJ, Kessels AGH et al. *Ann. Intern. Med.* 2004;141: 674 - 82.
159. Renal artery stenosis: searching for the algorithms for diagnosis and treatment Z. G. Turi , M. R. Jaff. *J. Am. Coll. Cardiol.* 2003;41;1312-1315
160. Duplex scan sonography of renal artery stenosis. Rabbia C, Velpreda S. *Int. Angiol.* 2003; 22: 101-115
161. Sonography in renovascular hypertension. Lee HY, Grant EG . *J. Ultrasound. Med.* 2002; 21: 431 - 41.
162. Doppler sonography in renal artery stenosis: an evaluation of intrarenal and extrarenal imaging parameters Conkbayir I, Yucesoy C, Edguer T, Yanik B, Yasae Ayaz U, Hekimoglu B.. *Clin. Imaging.* 2003; 27: 256 - 60.

163. Evaluating patients with renal failure for renal artery stenosis with gadolinium enhanced magnetic resonance angiography. Ghantous VE, Eisen TD, Sherman AH, Finkelstein FO. Am J Kidney Dis 1999; 33:36-41.