



ΣΧΟΛΗ ΕΠΙΣΤΗΜΩΝ ΥΓΕΙΑΣ
ΤΜΗΜΑ ΙΑΤΡΙΚΗΣ

Μεταπτυχιακή Διπλωματική Εργασία

«ΣΥΓΚΡΙΤΙΚΗ ΑΞΙΟΛΟΓΗΣΗ ΑΚΡΙΒΕΙΑΣ ΤΩΝ ΤΕΧΝΙΚΩΝ FDG PET-CT, MRI ΚΑΙ CT ΣΤΟΝ ΕΝΤΟΠΙΣΜΟ ΤΩΝ ΟΣΤΙΚΩΝ ΜΕΤΑΣΤΑΣΕΩΝ»

«Comparative evaluation of the diagnostic accuracy of FDG PET/CT, MRI and CT techniques in the detection of bone metastases»

υπό

ΚΟΝΤΟΤΑΣΙΟΥ ΙΩΑΝΝΑ

Υπεβλήθη για την εκπλήρωση μέρους των
απαιτήσεων για την απόκτηση του
Διπλώματος Μεταπτυχιακών Σπουδών
«Φυσικές Αρχές Βιοϊατρικής Απεικόνισης και Ακτινοπροστασία»

Λάρισα, 2023

Τμήμα Ιατρικής Πανεπιστήμιο Θεσσαλίας
Τριμελής εξεταστική επιτροπή:

- 1) **Κάππας Κωνσταντίνος**, Ομ. Καθηγητής ΤΙ ΠΘ
- 2) Θεοδώρου Κυριακή, Καθηγήτρια ΤΙ ΠΘ
- 3) Τσούγκος Ιωάννης, Καθηγητής ΤΙ ΠΘ

ΠΕΡΙΕΧΟΜΕΝΑ

	Σελ.:
ΕΥΧΑΡΙΣΤΙΕΣ	5
ΠΕΡΙΛΗΨΗ	6
ABSTRACT	7
ΕΙΣΑΓΩΓΗ	8
ΣΚΟΠΟΣ ΤΗΣ ΕΡΓΑΣΙΑΣ	9
ΚΕΦΑΛΑΙΟ 1^ο	
ΟΣΤΙΚΕΣ ΜΕΤΑΣΤΑΣΕΙΣ	10
1.1. Καρκινικά κύτταρα πρωτοπαθούς όγκου και δημιουργία μεταστάσεων	10
1.2. Μηχανισμοί που συντελούν στις μεταστάσεις	13
1.3. Αλληλεπίδραση καρκινικών κυττάρων με τον οστίτη ιστό	15
1.4. Παράγοντες καρκινικών κυττάρων που δρουν στο οστό	16
1.5. Διάγνωση οστικών μεταστάσεων	18
ΚΕΦΑΛΑΙΟ 2^ο	
ΥΠΟΛΟΓΙΣΤΙΚΗ ΤΟΜΟΓΡΑΦΙΑ (CT)	24
2.1. Κλινικές εφαρμογές CT	24
2.1.1. Εφαρμογή του CT στην διάγνωση οστικών μεταστάσεων	25
ΚΕΦΑΛΑΙΟ 3^ο	
ΤΟΜΟΓΡΑΦΙΑ ΕΚΠΟΜΠΗΣ ΠΟΖΙΤΡΟΝΙΩΝ / ΥΠΟΛΟΓΙΣΤΙΚΗ	
ΤΟΜΟΓΡΑΦΙΑ (PET/CT)	28
3.1. Κλινικές εφαρμογές PET/CT	28
3.1.1. Εφαρμογή του PET/CT στην διάγνωση οστικών μεταστάσεων	28
ΚΕΦΑΛΑΙΟ 4^ο	
ΑΠΕΙΚΟΝΙΣΗ ΜΑΓΝΗΤΙΚΟΥ ΣΥΝΤΟΝΙΣΜΟΥ (MRI)	32
4.1. Κλινικές εφαρμογές MRI	32

4.1.1. Εφαρμογή του MRI στην διάγνωση οστικών μεταστάσεων	32
--	-----------

ΚΕΦΑΛΑΙΟ 5^ο

ΣΥΓΚΡΙΣΗ ΜΕΘΟΔΩΝ CT, PET/CT, ΚΑΙ MRI ΣΤΟΝ ΕΝΤΟΠΙΣΜΟ ΟΣΤΙΚΩΝ ΜΕΤΑΣΤΑΣΕΩΝ	35
--	-----------

ΣΥΜΠΕΡΑΣΜΑΤΑ	40
---------------------	-----------

ΒΙΒΛΙΟΓΡΑΦΙΑ	42
---------------------	-----------

ΕΥΧΑΡΙΣΤΙΕΣ

Τα μέλη της τριμελούς επιτροπής για τις πολύτιμες συμβουλές και την βοήθεια τους.

Λάρισα, Ιούνιος 2023

Ιωάννα Κοντοτάσιου

ΠΕΡΙΛΗΨΗ

Οι οστικές μεταστάσεις αντιπροσωπεύουν ένα μεγάλο πρόβλημα της υγειονομικής περίθαλψης και η διεπιστημονική αντιμετώπισή τους χρειάζεται τη συμμετοχή ακτινολόγων, ορθοπαιδικών χειρουργών, παθολόγων, ογκολόγων και ακτινοθεραπευτών.

Ο ακτινολόγος έχει βασικό ρόλο στη διαδικασία λήψης αποφάσεων σύμφωνα με την οντότητα του όγκου, τη βιολογία του όγκου και τη γενική κατάσταση του ασθενούς, επιλέγοντας την καλύτερη ατομική μέθοδο απεικόνισης μετά από διεπιστημονική συζήτηση («επιλέγοντας με σύνεση») και προσφέροντας ελάχιστα επεμβατικές θεραπευτικές επιλογές, όπως για τον έλεγχο του πόνου.

Μέθοδοι απεικόνισης των οστικών μεταστάσεων οι οποίες εξετάζονται στην παρούσα εργασία, είναι η υπολογιστική τομογραφία CT, η τομογραφία εκπομπής ποζιτρονίων PET/CT και η απεικόνιση μαγνητικού συντονισμού MRI.

Η έγκαιρη και ακριβής διάγνωση των οστικών μεταστάσεων είναι ζωτικής σημασίας. Ωστόσο, το πρότυπο των οστικών μεταστάσεων είναι πολύ ετερογενές και απαιτεί καλή γνώση των δυνατοτήτων και των περιορισμών κάθε μορφής απεικόνισης.

Λέξεις κλειδιά : καρκίνος, μεταστάσεις, οστικές μεταστάσεις, μέθοδοι απεικόνισης, υπολογιστική τομογραφία CT, η τομογραφία εκπομπής ποζιτρονίων PET/CT και η απεικόνιση μαγνητικού συντονισμού MRI

ABSTRACT

Bone metastases represent a major health care problem and their multidisciplinary management requires the participation of radiologists, orthopedic surgeons, pathologists, oncologists and radiation therapists.

The radiologist has a key role in the decision-making process according to tumor entity, tumor biology, and general patient condition, choosing the best individual imaging modality after multidisciplinary discussion ("choosing wisely") and offering minimally invasive treatment options , such as for pain control.

Imaging methods of bone metastases that are considered in this work are CT computed tomography, PET/CT positron emission tomography and magnetic resonance imaging MRI.

Early and accurate diagnosis of bone metastases is crucial. However, the pattern of bone metastases is very heterogeneous and requires a good knowledge of the capabilities and limitations of each imaging modality.

Key words: cancer, metastases, bone metastases, imaging methods, CT computed tomography, PET/CT positron emission tomography and magnetic resonance imaging MRI

ΕΙΣΑΓΩΓΗ

Οι οστικές μεταστάσεις (ΟΜ) είναι συχνές επιπλοκές πρωτοπαθούς καρκίνου, ανιχνεύεται σε έως και 65-75% των ασθενών με καρκίνο του μαστού ή του προστάτη, σε περισσότερο από 35% των ασθενών με καρκίνο του πνεύμονα και σχεδόν όλοι οι ασθενείς με συμπτωματικό πολλαπλό μυέλωμα έχουν εστιακές βλάβες ή διάχυτη διήθηση μυελού των οστών.

Η μεταστατική νόσος των οστών μπορεί να προκαλέσει ποικίλα συμπτώματα και συχνά συνδέεται με χειρότερη πρόγνωση, με υψηλό κοινωνικό κόστος και κόστος υγειονομικής περίθαλψης. Η παρατεταμένη επιβίωση των ασθενών με οστική μετάσταση χάρη στην πρόοδο της θεραπείας αποτελεί ευκαιρία για καλύτερες θεραπείες για αυτήν την ομάδα ασθενών. Όσο πιο γρήγορα γίνει η διάγνωση των οστικών μεταστάσεων τόσο μεγαλύτερο είναι το προσδόκιμο ζωής του ασθενούς.

Σκοπός της παρακάτω εργασίας είναι να εξεταστούν οι σύγχρονες τεχνικές απεικόνισης, να αξιολογηθεί η ανάγκη των εξετάσεων αυτών και το αποτέλεσμα ως αναφορά της ποιότητας ζωής του ασθενούς και το προσδόκιμο ζωής του. Οι σύγχρονες απεικονιστικές μέθοδοι που εξετάζονται είναι: η υπολογιστική τομογραφία CT, η τομογραφία εκπομπής ποζιτρονίων PET/CT και η απεικόνιση μαγνητικού συντονισμού MRI, για την έγκαιρη διάγνωση ακόμη και των πιο απομακρυσμένων οστικών μεταστάσεων.

Η εργασία αναπτύσσεται σε πέντε κεφάλαια. Το πρώτο κεφάλαιο αναφέρεται στις οστικές μεταστάσεις. Στο δεύτερο κεφάλαιο μελετάται η υπολογιστική τομογραφία CT, στο τρίτο κεφάλαιο μελετάται η τομογραφία εκπομπής ποζιτρονίων PET/CT, στο τέταρτο κεφάλαιο η απεικόνιση μαγνητικού συντονισμού MRI. Στο πέμπτο κεφάλαιο αναπτύσσεται η σύγκριση των απεικονιστικών μεθόδων CT, PET/CT και MRI για τον εντοπισμό των οστικών μεταστάσεων. Η εργασία κλείνει με τα συμπεράσματα και την βιβλιογραφία.

ΣΚΟΠΟΣ ΤΗΣ ΕΡΓΑΣΙΑΣ

Ο πιο κοινός κακοήθης όγκος στα οστά είναι οι σκελετικές μεταστάσεις.

Ορισμένοι τύποι καρκίνου (π.χ. του προστάτη ή του μαστού) είναι ιδιαίτερα πιθανό να προκαλέσουν οστικές μεταστάσεις, με επιπολασμό έως και 70%.

Η διάγνωση των σκελετικών μεταστάσεων έχει σημαντικό αντίκτυπο στη συνολική θεραπευτική στρατηγική και είναι σημαντικός καθοριστικός παράγοντας για την πορεία της νόσου και την ποιότητα ζωής του ασθενούς.

Στόχος της διαγνωστικής απεικόνισης είναι η έγκαιρη ανίχνευση των σκελετικών μεταστάσεων, όποτε υπάρχουν υποψίες με βάση κλινικά ή εργαστηριακά ευρήματα ή σε ασθενείς υψηλού κινδύνου. Άλλα σημαντικά ζητήματα περιλαμβάνουν την αξιολόγηση του κινδύνου κατάγματος και την ανταπόκριση στη θεραπεία.

Σκοπός της εργασίας είναι να αναπτύξει, να μελετήσει και να συγκρίνει, σύγχρονες απεικονιστικές μεθόδους για την έγκαιρη και έγκυρη διάγνωση των οστικών μεταστάσεων. Οι διαγνωστικές μέθοδοι είναι η υπολογιστική τομογραφία CT, η τομογραφία εκπομπής ποζιτρονίων PET/CT και η απεικόνιση μαγνητικού συντονισμού MRI.

ΚΕΦΑΛΑΙΟ 1^ο

ΟΣΤΙΚΕΣ ΜΕΤΑΣΤΑΣΕΙΣ

1.1. Καρκινικά κύτταρα πρωτοπαθούς όγκου και δημιουργία μεταστάσεων

Καθώς ο πληθυσμός γερνά, ο καρκίνος γίνεται πιο συχνός. Οι μεταστάσεις εντοπίζονται συχνότερα στους πνεύμονες, το ήπαρ και τα οστά. Στους ενήλικες, οι μεταστάσεις είναι ο πιο κοινός τύπος κακοήθους όγκου στα οστά. Ορισμένοι τύποι καρκίνου (π.χ. του προστάτη ή του μαστού) είναι ιδιαίτερα πιθανό να προκαλέσουν σκελετικές μεταστάσεις, με επιπολασμό έως και 70%. Οποιοσδήποτε τύπος καρκίνου που δίνει μεταστάσεις μέσω της κυκλοφορίας του αίματος μπορεί να διεισδύσει στο μυελό των οστών. Οι διαφορετικοί τύποι οστικών μεταστάσεων ποικίλλουν ως προς τη μεταβολική τους δραστηριότητα και την αντίδραση που προκαλούν στο περιβάλλον οστό [1], [2]. Γι' αυτό είναι σημαντικό να επιλέγονται οι κατάλληλες μέθοδοι απεικόνισης για την διάγνωση όλων των οστικών μεταστάσεων. Δύο τυπικά διαγνωστικά σενάρια προκύπτουν συχνά στη συνήθη κλινική πρακτική είναι [3] :

- Ένας ασθενής που δεν είναι ακόμη γνωστό ότι έχει καρκίνο παρουσιάζει πόνο στα οστά ή παθολογικό κάταγμα και η μετέπειτα αξιολόγηση αποκαλύπτει μεταστατική νόσο.
- Ένας καρκινοπαθής υποβάλλεται σε αξιολόγηση σταδιοποίησης για τον εντοπισμό ή τον αποκλεισμό οστικών μεταστάσεων, επειδή η μεταστατική νόσος θα είχε σημαντική επίδραση στην ποιότητα ζωής, την πορεία της νόσου και την πρόγνωση του ασθενούς, καθώς και στις αποφάσεις για περαιτέρω θεραπεία.

Οι οστικές μεταστάσεις συμβαίνουν στο 50% των ασθενών με καρκίνο, και μεταξύ αυτών, το 40-70% είναι σπονδυλικές βλάβες, με άγνωστες πρωτοπαθείς στο 10% των ασθενών. Στους ενήλικες οι πρωτοπαθείς όγκοι που προκαλούν σπονδυλική προσβολή είναι στο μαστό (22%), στον πνεύμονα (15%), στον προστάτη (10%), στο λεμφικό σύστημα (10%), στον συνδετικό ιστό (9%), στους νεφρούς (7%) και γαστρεντερική οδό (5%). Οι περισσότερες από τις μεταστάσεις εντοπίζονται στη θωρακική μοίρα της σπονδυλικής στήλης, σπανιότερα στην οσφυϊκή μοίρα και σπάνια στην αυχενική μοίρα της σπονδυλικής στήλης [4]. Η μεταστατική νόσος των οστών μπορεί να εμφανιστεί τη στιγμή της εμφάνισης (μετασύγχρονη) ή χρόνια μετά

τη θεραπεία της πρωτοπαθούς κακοήθειας - που συναντάται κυρίως με μετάσταση μαστού (μεταχρόνια). Οι βλάβες από καρκινική μετάσταση ταξινομούνται σε λυτικές (διαφανείς) ή σκληρωτικές (πυκνές) μετάσταση, αν και τα χαρακτηριστικά συχνά συμπίπτουν. Αυτό εξαρτάται από την ισορροπία μεταξύ της οστεοκλαστικής δραστηριότητας (προκαλώντας οστική απορρόφηση), της οστεοβλαστικής δραστηριότητας (προκαλώντας εναπόθεση οστού), καθώς και των αντιδραστικών αλλαγών των οστών (νέκρωση, ίνωση ή ανταπόκριση στις θεραπείες[5]. Η έγκαιρη και ακριβής διάγνωση των οστικών μεταστάσεων είναι επομένως ζωτικής σημασίας. Ωστόσο, το μοτίβο είναι πολύ ετερογενές και απαιτεί καλή γνώση των δυνατοτήτων και των περιορισμών κάθε μορφής απεικόνισης. Επιπλέον, αξιόπιστες παράμετροι απεικόνισης για την πρόβλεψη της θεραπευτικής ανταπόκρισης σε περιπτώσεις οστικών μεταστάσεων δεν έχουν ακόμη διευκρινιστεί σε μεγάλες τυχαιοποιημένες ελεγχόμενες κλινικές δοκιμές [6].

Καρκινική μετάσταση είναι η εξάπλωση των καρκινικών κυττάρων σε ιστούς και όργανα πέρα από το σημείο προέλευσης του όγκου και ο σχηματισμός νέων όγκων (δευτερογενείς και τριτογενείς εστίες) είναι το μοναδικό γεγονός που οδηγεί στο θάνατο των περισσότερων ασθενών με καρκίνο. Κατά τη στιγμή της διάγνωσης του καρκίνου, τουλάχιστον οι μισοί ασθενείς εμφανίζουν ήδη κλινικά ανιχνεύσιμη μεταστατική νόσο. Ένας μεγαλύτερος αριθμός ασθενών θα έχει επίσης μικρομεταστάσεις που θα ήταν πέρα από τις συμβατικές τεχνικές ανίχνευσης. Έτσι, η μετάσταση είναι το πιο απειλητικό συμβάν σε ασθενείς με καρκίνο. Η διαδικασία αποτελείται από έναν αριθμό διαδοχικών γεγονότων τα οποία πρέπει να ολοκληρωθούν προκειμένου το κύτταρο του όγκου να δώσει με επιτυχία μετάσταση, τον λεγόμενο μεταστατικό καταρράκτη. Αυτή η διαδικασία συμβάλλει στην πολυπλοκότητα του καρκίνου ως πολυπλεξίας. Κατά τη διάρκεια του μεταστατικού καταρράκτη, οι αλλαγές στην προσκόλληση κυττάρου και κυττάρου-μήτρας είναι υψίστης σημασίας [7], [8].

Η μετάσταση είναι ένα κρίσιμο στάδιο στην εξέλιξη του καρκίνου, διότι αυτήν η διαδικασία επιτρέπει στα καρκινικά κύτταρα να εισχωρήσουν σε άλλα όργανα και να δημιουργήσουν νέους όγκους(μεταστάσεις) σε απομακρυσμένες θέσεις του σώματος. Αυτή η διαδικασία μπορεί να περιλαμβάνει απλή μετακίνηση των κυττάρων από την μια θέση σε άλλη, ή μπορεί να απαιτεί διείσδυση και καταστροφή των ιστών για να διαπεράσουν τους ιστικούς φραγμούς.Οι μεταστάσεις παρουσιάζουν μεγάλη ποικιλία όσον αφορά το μέγεθος,τις παραλλαγές, την ανατομική περιοχή που προσβάλλουν αλλά και την σύνθεση τους. Η μετάσταση

είναι υπεύθυνη για τη δημιουργία δευτερευόντων όγκων σε άλλα όργανα και αποτελεί τον κυριότερο παράγοντα που συνδέεται με την αυξημένη νοσηρότητα και θνητότητα από τον καρκίνο. Επίσης, μπορεί να προκαλέσει βλάβη σε άλλα όργανα είτε μέσω τοπικής διήθησης, είτε μέσω απομακρυσμένης διήθησης, η οποία είναι πολύ σημαντική για την εξάπλωση της νόσου και την εξάπλωση σε απομακρυσμένα μέρη στο σώμα. Συνολικά είναι ένα σημαντικό στάδιο στην πορεία της νόσου διότι ο ασθενής με μεταστατικό καρκίνο υποκύπτει περισσότερο στη βλάβη που προκαλείται από την μετάσταση παρά στην βλάβη που προκαλείται από τις κυτταροτοξικές θεραπείες [9].

Η σημασία τόσο του ελέγχου όσο και της πρόληψης της διήθησης ή της μετάστασης είναι μεγάλη διότι εξαρτάται σε μεγάλο βαθμό η θεραπεία και η ποιότητα ζωής των ασθενών με καρκίνο. Οι διαδικασίες της διήθησης και της μετάστασης συμβαίνουν κατά την πρόοδο του καρκίνου, και πολλοί παράγοντες συνεισφέρουν στην εμφάνισή τους. Η μετάσταση εξαρτάται από την αλληλεπίδραση μεταξύ παραγόντων του ασθενούς και εγγενών παραγόντων του καρκίνου. Διάφοροι μοριακοί μηχανισμοί επιτρέπουν στα καρκινικά κύτταρα να διηθήσουν τους περιβάλλοντες ιστούς, να εισχωρήσουν στα αγγεία και να διασπαρούν σε διάφορες θέσεις του σώματος. Επίσης, πρέπει να σημειωθεί ότι η δυνατότητα της διήθησης μπορεί να μην εκφράζεται αρχικά σε όλους τους όγκους, και γι αυτό το λόγο είναι σημαντικό να αντιμετωπίζονται οι πρώιμες *in situ* βλάβες με τη χρήση τοπικών θεραπειών. Η διήθηση είναι πιο εκτεταμένη από την μετάσταση, διότι εκατομμύρια καρκινικά κύτταρα εισέρχονται στην κυκλοφορία του αίματος καθημερινά. Ωστόσο, μόνο ένα μικρό ποσοστό μπορεί να σχηματίσει νέους όγκους σε άλλα μέρη του σώματος. Παρόλα αυτά, η διαδικασία είναι ιδιαίτερα αποφασιστική για την εξέλιξη της νόσου, αποτελώντας την κύρια αιτία θανάτου για πολλούς ασθενείς με καρκίνο. Η μεταστατική ικανότητα ενός όγκου εξαρτάται από πολλούς παράγοντες, συμπεριλαμβανομένων των γενετικών αλλαγών που συμβαίνουν στα καρκινικά κύτταρα. Η μελέτη των γονιδίων που εμπλέκονται στις αλλαγές είναι πολύ σημαντική για την κατανόηση του καρκίνου και για τον καθορισμό της εξέλιξης του. Η κατανόηση αυτή των μηχανισμών θα συμβάλει στην ανάπτυξη νέων θεραπειών και προσεγγίσεων αντιμετώπισης του καρκίνου. Χρονικά, η μετάσταση μπορεί να συμβεί νωρίς στην πορεία της νόσου, ακόμα και πριν ο πρωτοπαθής όγκος γίνει αντιληπτός ή αν είναι πολύ μικρός. Αυτό, δίνει ιδιαίτερη έμφαση στη σημασία ανίχνευσης και πρόληψης της μετάστασης από προϋπάρχοντος *in situ* καρκίνους. Επιπλέον, αξίζει να σημειωθεί ότι ένα μεγάλο ποσοστό ασθενών με μεταστάσεις δεν μπορεί να

ανιχνευτεί κλινικά κατά την αρχική διάγνωση χρησιμοποιώντας τις συνηθισμένες μεθόδους. Η έρευνα για την κατανόηση των μηχανισμών που εμπλέκονται στη μετάσταση είναι σημαντική καθώς μπορεί να επιτρέψουν την ανάπτυξη νέων θεραπευτικών προσεγγίσεων και τον έλεγχο αποτροπής της μετάστασης. Με τον τρόπο αυτό, βελτιώνεται η πρόγνωση των ασθενών με καρκίνο [12].

1.2. Μηχανισμοί που συντελούν στις μεταστάσεις

Η μεταστατική δυνατότητα του καρκίνου επηρεάζεται από πολλούς παράγοντες συμπεριλαμβανομένης της αλληλεπίδρασης μεταξύ του όγκου και του ξενιστή(του περιβάλλοντος ιστού), καθώς και της αλληλεπίδρασης μεταξύ του όγκου και του στρώματος(της γειτονικής ιστικής υποστήριξης). Οι κυτταρικές αλληλεπιδράσεις, η αγγειογένεση (η δημιουργία νέων αγγείων) και η παραγωγή κυττοκινών από τον τοπικό ιστό και το μικροπεριβάλλον έχουν σημαντικό ρόλο στη διαδικασία της μετάστασης. Η μετάσταση είναι ένα πολύπλοκο και πολυσταδιακό φαινόμενο που απαιτεί πολλές αλληλεπιδράσεις μεταξύ του όγκου και του ξενιστή. Το κύτταρο ή η ομάδα κυττάρων πρέπει να αποχωρήσει από τον πρωτοπαθή όγκο, να εισβάλλει στον γειτονικό ιστό, να επιβιώσει κατά τη διάρκεια της πορείας, να εισέλθει στο αιματικό ή το λεμφικό σύστημα, να εγκλωβιστεί στα τριχοειδή του νέου οργάνου, και να αποδράσει στην κυκλοφορία του αίματος πολλαπλασιάζοντας και σχηματίζοντας όγκους σε απομακρυσμένες θέσεις. Κάθε στάδιο της μετάστασης απαιτεί ενέργειες ποικίλων οδών και γονιδίων [13].

Μηχανισμοί μετάστασης είναι [14]:

1. Αποκόλληση: η ε-καδερίνη είναι ένα μόριο ομοτυπικής αλληλεπίδρασης που ανήκει στα ασβέστιο-εξαρτώμενα μόρια κυτταρικής προσκόλλησης. Η ε-καδερίνη περιορίζει την κινητικότητα των κυττάρων και συμβάλει στην διαφοροποίηση των κυττάρων, δηλαδή την εξειδίκευση τους σε διάφορες λειτουργίες [14],[15].

Απενεργοποίηση: της κυτταροσκελετικής οργάνωσης.

- Μεταλλάξεις ή καταστολή γονιδίων ορισμένων μεταγραφικών παραγόντων, όπως ο Snail, Slug,SIP1,δEF1, Twist,E12/E47 μπορούν να καταστείλουν την έκφραση ορισμένων γονιδίων που είναι υπεύθυνα για την κυτταροσκελετική οργάνωση. Η

έκφραση αυτών των μεταγραφικών παραγόντων ρυθμίζεται από σηματοδοτικές οδούς, τέτοια οδοί είναι Wnt, TGF- β , EGF, STAT3, NF- κ B που συμβάλλουν στην καρκινογένεση.

- Φωσφορυλίωση: Οι παράγοντες EGFR, cMet, erbB2 προκαλούν κυτταρική κινητικότητα και διηθητικότητα. Η διαδικασία αυτή οδηγεί σε κινητικότητα των καρκινικών κυττάρων ιδίως όταν συνυπάρχει υψηλή έκφραση βιμεντίνης και άλλων επιθηλιακών κερατινών.

Διεργασίες όπως η διαταραχή της ιστογενετικής ισορροπίας, η επιμήκυνση και η διακλάδωση των πόρων, η προκαλούμενη από το μυστικό παρέγχυμα τροποποίηση του περιπορικού στρώματος μπορούν να οδηγήσουν στην άνευ λόγου επέκταση των καρκινικών κυττάρων. Τα καρκινικά κύτταρα που ακόμα δεν έχουν διαφοροποιηθεί πλήρως μπορεί να μεταπηδήσουν σε ένα μεσεγχυματικό φαινότυπο που ονομάζεται EMT (Epithelial Mesenchymal Transition). Με την διαδικασία αυτή τα καρκινικά κύτταρα αποκτούν κινητικότητα, μεταναστεύουν διαμέσου του εξωκυττάρου στρώματος και διηθούνται μεταξύ των γειτονικών αγγείων. Από το αγγειακό επιθήλιο διαμέσου των ιντεγρινών εισέρχονται στην κυκλοφορία. Εν συνεχεία, εμβολίζοντας μικρά αγγεία, συσσωρεύονται μέσω διακυτταρικών αλληλεπιδράσεων προσκολλώνται στον τοίχο των αγγείων και εξαγγειώνονται. Η διαδικασία αυτή είναι η λεγόμενη προ-μεταστατική κόγχη (premetastatic niche). Η προ-μεταστατική κόγχη σχηματίζεται από ένα σύνολο κυττάρων του μυελού των οστών που εκφράζουν τον παράγοντα VEGGR1 (υποδοχέα 1 του VEGF) δημιουργώντας την συνθήκη για αποκόλληση και εγκατάσταση των καρκινικών κυττάρων στον ξενιστή ιστό [15].

2. Προσκόλληση: οι ιντεργίνες είναι μια οικογένεια πρωτεϊνών που εμπλέκονται με την προσκόλληση των κυττάρων σε άλλα όργανα ή στον εξωκυττάρου χώρο. Η υπερέκφραση των ιντεργίνων $\alpha\beta4$, $\alpha\beta1$ και άλλων πρωτεϊνών συμβάλει στην μετανάστευση των καρκινικών κυττάρων και διευκολύνει τη σύνδεση τους με τα στρωματικά συστατικά του οστικού ιστού. Επίσης, μόρια προσκόλλησης όπως το sICAM-1 και η sE-selection μπορούν να ενισχύσουν αυτή τη διαδικασία της προσκόλλησης αφού έχουν ξεφύγει από την ανοσολογική επιτήρηση. Αυτά τα μόρια μπορούν να μετρηθούν με τη χρήση των τεχνικών ELISA και η αύξηση των επιπέδων τους σε ασθενείς με καρκίνο του μαστού μπορεί να υποδείξει την ύπαρξη μεταστατικής δραστηριότητας στα οστά ή το ήπαρ [15].

3. Απώλεια κυτταροσκελετικής οργάνωσης: αποτελεί ένα γεγονός που συμβάλει στην προώθηση της μεταστατικότητας των καρκινικών κυττάρων. Η απώλεια αυτή συμβαίνει λόγω της μείωσης της έκφρασης των υποδοχέων, καθώς και λόγω ελλείμματος στη διάταξη των δεσμοσωματικών και κυτταροσκελετικών πρωτεϊνών. Σε αυτήν την διαδικασία ένα ένζυμο που παίζει ρόλο είναι το PKC (πρωτεΐνη κινάσης C). Το ένζυμο αυτό, παρατηρείται ότι έχει αυξημένη διηθητικότητα και προσφέρει αντίσταση στη χημειοθεραπεία. Αλληλεπιδρά με τον μεταγραφικό παράγοντα AP-1 και προάγει την έκφραση των πρωτεϊνών που αποδομούν το στρώμα, ενώ μέσω του μεταγραφικού παράγοντα NFκB προάγει την συγκόλληση των καρκινικών κυττάρων που βρίσκονται στο υπόστρωμα [15].

1.3. Αλληλεπίδραση καρκινικών κυττάρων με τον οστίτη ιστό

Η εγκατάσταση μιας μεταστατικής εστίας στα οστά απαιτεί αμοιβαίες αλληλεπιδράσεις μετά των καρκινικών κυττάρων και του εξωκυττάρου στρώματος του οστικού ιστού. Τα καρκινικά κύτταρα εισέρχονται στον μυελό των οστών μέσω του περιφερικού αίματος και μεταναστεύουν στο στρώμα του οστικού ιστού με σκοπό να αποφύγουν την ανοσολογική επιτήρηση και να εξασφαλίσουν πιο ευνοϊκές συνθήκες. Το εξωκυττάριο στρώμα του οστικού ιστού υποστηρίζει την κυτταρική προσκόλληση και εκφράζει γονίδια που παράγουν αναπτυξιακούς παράγοντες και σηματοδοτικά μόρια. Με τον τρόπο αυτό, επηρεάζεται η καρκινική ανάπτυξη και η επιβίωση των καρκινικών κυττάρων στο νέο περιβάλλον. Οι αναπτυξιακοί παράγοντες που εκφράζονται είναι το bFGFG, το PDGF, τα IGFs, τα BMPs και το EGF και το TGF-β που διευκολύνει την προσκόλληση των καρκινικών κυττάρων στο στρώμα [16].

Το τοπικό περιβάλλον των οστών παίζει καθοριστικό ρόλο στην εγκατάσταση των καρκινικών κυττάρων. Παράγοντες που επηρεάζουν είναι η αυξημένη άρδευση στις μεταφύσεις σε σχέση με τη διάφυση και ο χαμηλός ρυθμός αιματικής ροής στις μεταφύσεις. Έτσι, επιτρέπουν την αλληλεπίδραση με τα μόρια προσκόλλησης σε συνδυασμό με την αυξημένη συγκέντρωση κυτοκινών στις μεταφύσεις επηρεάζουν την επιλεκτικότητα της εγκατάστασης.

Επιπρόσθετα, οι διαφορετικές εκβιομηχανικές πιέσεις που ασκούνται στις μεταφύσεις επηρεάζουν την επιλογή του οστού ως μέρος εγκατάστασης του μεταστατικού όγκου.

Η πλειονότητα των οστικών μεταστάσεων συμβαίνει στις μεταφύσεις των μακρών οστών, στους σπονδύλους, στα οστά της λεκάνης και το κρανίο επειδή τα μέρη αυτά του σκελετού έχουν παρόμοια σύσταση ιστού με μυελό των οστών και παρουσιάζουν πλούσια αγγείωση [16].

1.4. Παράγοντες καρκινικών κυττάρων που δρουν στο οστό

Η παρουσία καρκινικών κυττάρων στο μικροπεριβάλλον του οστού διαταράσσει την φυσιολογική ισορροπία σύζευξης ανάμεσα και στην οστική απορρόφηση και τον οστικό σχηματισμό. Οι καρκινικοί παράγοντες που παράγονται από τα καρκινικά κύτταρα επηρεάζουν τη δράση και των οστεοκλαστών και των οστεοβλαστών, διαταράσσοντας έτσι την κυκλοφορία των κυττάρων και την επικοινωνία μεταξύ τους. Με αυτό τον τρόπο, έρχεται το αποτέλεσμα της υπερακτινοθέτησης του οστικού σχηματισμού ή την υπεραπορρόφηση του οστού, ανάλογα με την κυριαρχούσα δράση.

Επιπλέον, τα καρκινικά κύτταρα μπορούν να αλληλεπιδράσουν με τον οστικό μηχανισμό σήμανσης, και να διαταράξουν την ισορροπία ανάμεσα στη διάσπαση και την αναπαραγωγή των οστεοκλαστών και των οστεοβλαστών. Αυτή η αλληλεπίδραση ανάμεσα σε καρκινικά κύτταρα και κύτταρα του οστού οδηγεί σε αυξημένη οστική απορρόφηση και μείωση του οστικού σχηματισμού, που έχει ως αποτέλεσμα την αποδυνάμωση των οστών και την δημιουργία μεταστάσεων.

Η κατανόηση των μηχανισμών αυτών αποτελεί ακόμα αντικείμενο μελέτης διότι είναι ιδιαίτερα σημαντική για την ανάπτυξη νέων θεραπευτικών προσεγγίσεων των οστικών μεταστάσεων.

Τέτοιοι παράγοντες είναι [17]:

- IGFs (Insulin Growth Factors): πρωτεΐνες που συμβάλλουν στη ρύθμιση της ανάπτυξης και την επιβίωσης των κυττάρων σε διάφορα συστήματα του οργανισμού μεταξύ αυτών και του οστικού συστήματος. Οι IGFs πρωτεΐνες προάγουν την ανάπτυξη των

καρκινικών κυττάρων και επηρεάζουν τη λειτουργία των οστεοβλαστών των κυττάρων δηλαδή, που συμβάλλουν στον οστικό σχηματισμό.

Στην περίπτωση του καρκίνου του προστάτη, παρατηρείται αύξηση των επιπέδων των IGFs στον ορό λόγω της δράσης του PSA (Prostate-Specific Antigen), πρωτεϊνικός μάρτυρας για τον καρκίνο του προστάτη. Το PSA προάγει την πρωτεόλυση των IGF Binding Proteins(IGFbps) στο περιβάλλον του στρώματος, με αποτέλεσμα και την αύξηση της περιεκτικότητας των ελεύθερων IGFs στον ορό. Στον μεταστατικό καρκίνο του προστάτη παρατηρείται αύξηση της περιεκτικότητας σε IGFs. Συνεπώς, ο IGF σηματοδοτικός άξονας αποτελεί έναν στόχο για προληπτικά και θεραπευτικά μέτρα κατά των οστικών μεταστάσεων που προέρχονται από καρκίνο του προστάτη. Η κατανόηση της λειτουργίας του άξονα αυτού, μπορεί να οδηγήσει στη ανάπτυξη αντισωμάτων ή φαρμάκων για την αντιμετώπιση καρκίνου του προστάτη.

- **BMPs (Bone Morphogenetic Proteins):**είναι μέλη της υπερικογένειας αναπτυξιακών παραγόντων TGF-β(Transforming Growth Factor-beta). Αυτές οι πρωτεΐνες είναι σημαντικές για την ρύθμιση της οστικής ανάπτυξης και του οστικού σχηματισμού. Η έκφραση των BMPs έχει συσχετιστεί θετικά με την ανίχνευση οστικών μεταστάσεων. Η αυξημένη έκφραση των BMPs οδηγεί σε αυξημένη οστική ανάπτυξη και σχηματισμό, καθιστώντας τις μεταστάσεις πιο ανιχνεύσιμες στον σπινθηρογράφημα.
- **Ενδοθηλίνες:** είναι πολυπεπτιδικοί παράγοντες που είναι υπεύθυνοι για τη ρύθμιση διαφόρων βιολογικών διεργασιών, μεταξύ άλλων και της οστικής μεταβολής. Η ενδοθηλίνη 1 (endothelium-1) είναι γνωστή για την οστεοβλαστική δράση και την μιτογόνο δράση της. Στον καρκίνο του προστάτη με μεταστάσεις στα οστά, παρατηρείται αύξηση της ενδοθηλίνης 1 στο πλάσμα. Η ενδοθηλίνη 1 ενεργοποιεί την οστεοβλαστική δράση, καθώς και την μιτογόνο δράση άλλων αναπτυξιακών παραγόντων. Οι διαταραχές παρατηρούνται και στην έκφραση του υποδοχέα B για την ενδοθηλίνη 1. Ο υποδοχέας B αναστέλλει την έκκριση της ενδοθηλίνης 1 και αυξάνει την καθαρότητά της.
- **PTHrP (PTH related peptide):** είναι ένας πολυπεπτιδικός παράγοντας που έχει δράση στα οστά και στους νεφρούς. Στα οστά, προάγει τον πολλαπλασιασμό των χονδροκυττάρων και αναστέλλει την οστεοποίηση του χόνδρου. Με αυτή τη διαδικασία ουσιαστικά ρυθμίζεται η ανάπτυξη και γίνεται η μετατροπή του χόνδρου σε οστό. Επιπλέον, ο παράγοντας PTHrP είναι κυρίαρχος για την πρόκληση υπερασβεστιαμίας(

υψηλά επίπεδα ασβεστίου) στα κακοήθη νεοπλασμάτα. Υπάρχει μεγάλη παραγωγή του PTHrP σε πολλούς ασθενείς με καρκίνο του μαστού, του πνεύμονα και άλλους. Το μεταγραφικό mRNA του PTHrP, εκφράζεται σε υψηλά ποσοστά στις οστικές μεταστάσεις των καρκινικών κυττάρων. Αυτή, η υπερέκφραση μπορεί να οδηγήσει σε οστεόλυση εξ αιτίας της αυξημένης ρύθμισης ιντεργινών (συστατικό εξωκυττάριου στρώματος) από την επίδραση του PTHrP.

Τα καρκινικά κύτταρα μπορούν να επάγουν την τοπική πρωτεϊνόλυση, την καταβολή πρωτεϊνών δηλαδή μέσω των πρωτεολυτικών ενζύμων. Δυο κατηγορίες των ενζύμων συνδέονται με την καρκινογένεση και την ιντεργίνη είναι οι μεταλλοπρωτεϊνάσες και οι καθεψίνες. Οι μεταλλοπρωτεϊνάσες, όπως η MMP-9 και η MMP-2 είναι ένζυμα που αποδομούν το κολλαγόνο IV. Η αποδόμηση του κολλαγόνου μπορεί να παίζει σημαντικό ρόλο στην διείσδυση των καρκινικών κυττάρων στο περιβάλλον τους. Οι καθεψίνες είναι και αυτά ένζυμα που συνδέονται με την πρωτεϊνόλυση και τη μετατροπή του κολλαγόνου. Η καθεψίνη K είναι ένας τύπος καθεψίνης που δρα μέσω του ενεργοποιητή του συστήματος ουρικινάση-πλασμινογόνου. Η παραγωγή πρωτεολυτικών ενζύμων από τα καρκινικά κύτταρα, συνολικά συντελεί στην προώθηση της καρκινογένεσης και της επέκτασης του καρκίνου στο περιβάλλον τους. Η διαδικασία αυτή συνήθως σχετίζεται με επιδείνωση των κλινικών προγνωστικών παραγόντων και αύξηση της επιθετικότητας του καρκίνου [17].

1.5. Διάγνωση οστικών μεταστάσεων

Η εκτίμηση του σταδίου της νόσου είναι σημαντική για την αποτελεσματική διαχείριση του καρκίνου. Ωστόσο η προεγχειρητική σταδιοποίηση δεν κρίνεται πάντα απαραίτητη σε ασθενείς με καρκινικές μεταστάσεις, ειδικά στους ασυμπτωματικούς ασθενείς. Έχουν διεξαχθεί μελέτες που δείχνουν ότι ασθενείς σταδίου IV με καρκινικές μεταστάσεις που υποβλήθηκαν σε ριζική εγχείρηση του πρωτοπαθούς όγκου εμφανίζουν βελτιωμένη πρόγνωση και ποιότητα ζωής σε σύγκριση με ασθενείς που δεν υποβλήθηκαν καθόλου σε χειρουργική επέμβαση. Αυτό μπορεί να οφείλεται σε πολλούς παράγοντες, όπως η αντιμετώπιση του πόνου, η ελάχιστη επιβάρυνση από τον πρωτοπαθή όγκο, η αποφυγή των επιπλοκών και η επέκταση της θεραπείας σε άλλες

περιοχές του σώματος. Είναι σημαντικό να αναφερθεί ότι στην απόφαση για την προεγχειρητική σταδιοποίηση σε ασθενείς με καρκινικές μεταστάσεις λαμβάνεται υπόψη ο κάθε ασθενής ξεχωριστά και γίνεται συζήτηση μεταξύ του ασθενούς και της ιατρικής ομάδας. Η αντιμετώπιση του καρκίνου είναι μια πολύπλοκη διαδικασία που απαιτεί την αξιολόγηση πολλών παραγόντων και απαιτεί εξατομικευμένη θεραπεία για κάθε ασθενή [18].

Η διάγνωση των οστικών μεταστάσεων γίνεται με [19] :

- Απλό ακτινολογικό έλεγχο οστικών μεταστάσεων (OM) [20]

Η απλή ακτινογραφία είναι μια μέθοδος που χρησιμοποιείται για την ανίχνευση οστικών μεταστάσεων (OM) και μπορεί να αποκαλύψει μεταβολές στη δομή και την πυκνότητα των οστών. Παρόλα αυτά, είναι περιορισμένη η χρήση της για την ανίχνευση οστικών μεταστάσεων, διότι μπορεί να ανιχνεύσει μεταστατικές βλάβες μόνο όταν έχει σημειωθεί απώλεια της οστικής πυκνότητας (τουλάχιστον 50% απώλεια ασβεστίου). Αυτό μπορεί να οδηγήσει σε καθυστέρηση της διάγνωσης των οστικών μεταστάσεων για 30-150 ημέρες συγκριτικά με άλλες απεικονιστικές μεθόδους. Επίσης, η ακτινογραφία μπορεί να εμφανίσει τεχνικές δυσκολίες στην ανίχνευση των μεταστάσεων σε περιοχές με συνυπάρχουσα οστεοπόρωση και να παρουσιάσει ψευδώς αρνητικά αποτελέσματα. Λόγω των παραπάνω περιορισμών δημιουργήθηκε η ανάγκη για απεικονιστικές μεθόδους που επιτρέπουν την πρωιμότερη διάγνωση των OM και μπορούν να προσφέρουν πιο ακριβείς πληροφορίες σχετικά με την επέκταση του όγκου.

- Σπινθηρογραφικός έλεγχος OM [21]

Το σπινθηρογράφημα οστών σήμερα στην κλινική πράξη γίνεται με ραδιοεπισημασμένα διφωσφονικά, παλαιότερα όμως χρησιμοποιούνταν κάποια ραδιοϊσότοπα που θα αναφερθούν παρακάτω.

Το ραδιενεργό στρόντιο-85 (Sr-85), το οποίο έχει χρόνο ημιζωής 64 ημέρες και διασπάται με σύλληψη ηλεκτρονίου σε Rb-85 , εκπέμποντας φωτόνια με μέση ενέργεια 0,513 MeV.

Το σπινθηρογράφημα με τα ραδιοϊσότοπα Ca-47 και Sr-85 είχε αρκετούς περιορισμούς. Η υψηλή ενέργεια των φωτονίων που παράγονταν χρειαζόταν πρόσθετα μέτρα ακτινοπροστασίας. Επιπλέον, οι μεγάλοι χρόνοι ημιζωής απαιτούσαν σειριακή απεικόνιση για πολλές ημέρες [21].

Για την υπέρβαση των περιορισμών αυτών αρχικά είχε προταθεί η χρήση των ισοτόπων του βαρίου: ^{131}Ba ($T_{1/2}$: 11,6 ημέρες, εκπέμπει φωτόνια 124, 216 και 496 KeV) και ^{135}mBa ($T_{1/2}$: 28,7 ώρες, με μονοενεργητική εκπομπή φωτονίων 268 KeV), χωρίς ικανοποιητική εφαρμογή.

- Το ραδιενεργό φθόριο (F-18 αντικατέστησε το σπινθηρογράφημα με Sr-85 αφού είχε τη δυνατότητα να ανιχνεύσει μεγαλύτερο αριθμό βλαβών. Ως ανιόν, το F-18 αντικαθιστά υδροξυλικές ομάδες στον υδροξυαπατίτη, που βρίσκεται στα οστά [21].
- Σπινθηρογράφημα οστών Το σπινθηρογράφημα οστών πραγματοποιείται σήμερα με διφωσφονικά οξέα επισημασμένα με ραδιενεργό τεχνητίο-99m (όπως $^{99\text{m}}\text{Tc-MDP}$, $^{99\text{m}}\text{Tc-HEDP}$) είναι μια εξέταση με ευαισθησία που ανέρχεται περίπου στο 92% στην ανίχνευση των οστικών βλαβών. Πλεονέκτημα της μεθόδου είναι η ολόσωμη απεικόνιση. Τα διφωσφονικά οξέα επικράτησαν έναντι των φωσφορικών οξέων λόγω της σταθερότητας του χαρακτηριστικού δεσμού τους P-C-P, που δεν επηρεάζεται από τις φωσφατάσες που καταλύουν τον δεσμό P-O-P των φωσφορικών οξέων. Τα διφωσφονικά οξέα συγκρατούνται στους κρυστάλλους του ανώριμου υδροξυαπατίτη και η συγκέντρωσή τους αντανακλά την επανορθωτική οστεοβλαστική δραστηριότητα. Η μέγιστη συγκέντρωση στα οστά επιτυγχάνεται μια ώρα μετά την χορήγηση και παραμένει περίπου σταθερή για 72 ώρες. Το μεγαλύτερο ποσοστό της ενεργότητας εκκρίνεται μέσω των ούρων κατά τις πρώτες 24 ώρες μετά την χορήγηση. Η ενέργεια των εκπεμπόμενων φωτονίων (140 keV) είναι συμβατή με την τεχνολογία της γ-κάμερας με σχετικά υψηλή διακριτική ικανότητα. Ο χρόνος ημιζωής του τεχνητίου-99m (6 ώρες) επιτρέπει την χρήση υψηλών δόσεων με σκοπό την καταγραφή ικανοποιητικού αριθμού κρούσεων. Η ειδικότητα του σπινθηρογραφήματος είναι χαμηλή, διότι οι βλάβες μπορεί να οφείλονται σε πολλούς παθολογικούς παράγοντες. Εκτός από την οστεοβλαστική δραστηριότητα, και άλλες αιτίες όπως είναι η εκφυλιστικές αλλοιώσεις, κακώσεις, φλεγμονές, νόσος Paget, περιοχική οστεοπόρωση, πολυοστική ινώδης δυσπλασία μπορούν επίσης να παρουσιάσουν αυξημένη αγγείωση και οστεοβλαστική δραστηριότητα. Η προσεκτική λήψη του ιστορικού μπορεί να βοηθήσει στον περιορισμό των πιθανών αιτιών για να μειωθεί το φάσμα της διαφορικής διάγνωσης. Παρόλα αυτά ένα ποσοστό των ευρημάτων που προκύπτει από το σπινθηρογράφημα οστών χρειάζεται περαιτέρω μορφολογική απεικόνιση με τεχνικές όπως η αξονική τομογραφία, η

μαγνητική τομογραφία, ή ακόμα και βιοψία του οστού για την ακριβή αξιολόγηση των ευρημάτων. Η συνηθέστερη προσέγγιση σε ασθενείς με υποψία οστικών μεταστάσεων είναι το σπινθηρογράφημα οστών με Tc99m-HEPD. Μπορεί να χρησιμοποιηθεί επίσης και για την αξιολόγηση του αποτελέσματος της θεραπείας, με τη χρήση ημιποσοτικών δεικτών για την μέτρηση της μεταβολής της έκτασης και την ενεργότητα των οστικών βλαβών. Αξίζει να σημειωθεί ότι η επανορθωτική οστεοβλαστική δραστηριότητα που διατηρείται επι μήνες μπορεί να οδηγήσει σε λανθασμένη αξιολόγηση στην απόκριση της θεραπείας. Δηλαδή, να οδηγήσει σε ψευδώς θετικά αποτελέσματα και να φαίνεται ότι η θεραπεία δεν έχει αποτέλεσμα, ενώ σε μοριακό επίπεδο να έχει σημειωθεί σημαντική βελτίωση. Επιπλέον, όταν οι μεταστάσεις αφορούν τον μυελό των οστών χωρίς βλάβη του φλοιού, το σπινθηρογράφημα οστών μπορεί να εμφανίζεται φυσιολογικό. Η διενεργεί SPECT/CT αυξάνει την ευαισθησία της μεθόδου και παρέχει ακριβέστερη ανάλυση στον εντοπισμό των βλαβών ενώ ταυτόχρονα μπορεί να γίνει η διάκριση μεταξύ καλοηθών και κακοηθών βλαβών [21].

- Απεικονιστικός τομογραφικός CT έλεγχος ΟΜ [22]

Η διενέργεια της απεικονιστικής μεθόδου της υπολογιστικής τομογραφίας (CT) συμβάλει στην αξιολόγηση πολλών παθήσεων. Τα πλεονεκτήματα της μεθόδου περιγράφονται παρακάτω:

1. Αξιολόγηση σκελετικών θέσεων άλγους σε αρνητική απλή ακτινογραφία αναδεικνύοντας βλάβες στη δομή των οστών που δεν είναι εμφανή στην ακτινογραφία.
2. Η CT μπορεί να προσδιορίσει την φύση και την έκταση των ευρημάτων που προκύπτουν από ένα σπινθηρογράφημα και δεν υπάρχει σαφή εικόνα με βάση μόνο την ακτινογραφία.
3. Αξιολόγηση των μαλακών μορίων: προσφέρει πληροφορίες σχετικά με την ακριβή τοποθεσία και τον όγκο των μαλακών ιστών.
4. Αξιολόγηση των υποσημειωμένων παθολογικών καταγμάτων στην περιοχή της σπονδυλικής στήλης, στα οστά της λεκάνης, του κρανίου, του ιερού οστού. Προσδιορίζει την φύση και την έκταση των παθολογικών καταγμάτων καθώς και των εμπλεκόμενων οστών στις περιοχές αυτές.

Παρόλη την μεγάλη χρησιμότητα της αξονικής τομογραφίας (CT) πρέπει να ληφθούν υπόψη και κάποιο περιορισμοί της μεθόδου, που περιγράφονται παρακάτω:

1. Δόση ακτινοβολίας: Η CT χρησιμοποιεί ακτίνες X για την απεικόνιση επομένως υπάρχει υψηλότερη δόση στον ασθενή συγκριτικά με άλλες απεικονιστικές μεθόδους.

2. Περιορισμένο πεδίο ακτινοβολήσης: Προσφέρει πληροφορίες και εστιάζει στην αξιολόγηση των οστών.

3. Μειωμένη διακριτική ικανότητα στον μυελό των οστών: Η αξονική τομογράφο δεν ενδείκνυται για βλάβες που αφορούν την αξιολόγηση του μυελού των οστών, καθώς δεν μπορεί να είναι εμφανής.

- Μαγνητική τομογραφία MRI [22]

Διενεργείται στις παρακάτω περιπτώσεις:

1. Σκελετικοί πόνοι με αρνητικά ευρήματα στις υπόλοιπες απεικονιστικές εξετάσεις. Η μαγνητική τομογραφία αποτελεί μέθοδο για την αξιολόγηση των θέσεων άλγους στο σκελετό, όταν οι υπόλοιπες εξετάσεις δεν μπορούν να αναδείξουν σαφείς μορφολογικές αλλοιώσεις.

2. Σπινθηρογραφικά ευρήματα που δύσκολα ερμηνεύονται. Η μαγνητική τομογραφία μπορεί να δώσει λύση σχετικά με τη φύση των ευρημάτων που παρουσιάζονται στις σπινθηρογραφικές εικόνες και δεν μπορούν να διακριθούν με άλλες μεθόδους.

3. Κίνδυνος πρόκλησης παθολογικών καταγμάτων. Η μαγνητική τομογραφία είναι η μέθοδος που μπορεί να αξιολογεί τον κίνδυνο πρόκλησης καταγμάτων, δηλαδή εκτιμά την πιθανότητα εμφάνισης καταγμάτων σε συγκεκριμένες θέσεις στο σκελετό.

4. Βλάβες στο μυελό των οστών. Η μαγνητική τομογραφία αποκαλύπτει σημαντικές πληροφορίες στην περιοχή του μυελού των οστών και ανιχνεύει πιθανές βλάβες.

5. Αξιολόγηση μιας οστικής ανακατασκευής. Χρησιμοποιείται πολλές φορές στην αξιολόγηση μετά από μια χειρουργική ανακατασκευή του σκελετού.

Στα μειονεκτήματα της μεθόδου μπορεί να καταμετρηθούν είναι η καθυστερημένη δυνατότητα εκτίμησης της θεραπευτικής απάντησης σε αντιαπορροφητική αγωγή, η πιθανότητα ψευδών θετικών αποτελεσμάτων στις περιπτώσεις όπου υπάρχει οστεοαρθρίτιδα και η δυσκολία προσδιορισμού ορισμένων θέσεων στην διαφορική διάγνωση σκληρυντικών βλαβών.

- Υβριδική μορφολειτουργική απεικόνιση OM [23]

Το FDG PET/CT χρησιμοποιείται για ενδεχόμενη διήθηση των λεμφαδένων και παρουσία απομακρυσμένων μεταστάσεων. Το FDG PET/CT έχει το πλεονέκτημα να ανιχνεύσει αποκλειστικά την διήθηση των λεμφαδένων και να αναγνωρίσει την ύπαρξη οστικών μεταστάσεις με μεγάλη ευαισθησία και ειδικότητα ξεπερνώντας τις δυνατότητες του σπινθηρογραφήματος οστών. Ειδικά σε περιπτώσεις με καρκίνο του μαστού ή του πνεύμονα, το FDG PET/CT μπορεί να ανιχνεύσει περισσότερες βλάβες σε σχέση με το σπινθηρογράφημα. Ειδικά σε αυτούς του τύπου καρκίνου, μαστού και πνεύμονα μπορεί να χρησιμοποιηθεί για πρωιμότερη διάγνωση των υποτροπών και στη συμβολή στον σχεδιασμό του πεδίου ακτινοβολίας. Μπορεί να εκτιμήσει επίσης βλάβες στο μυελό των οστών σε όγκους με υψηλή χημική συγγένεια με το FDG. Ωστόσο, υπάρχουν περιορισμοί σε όγκους με χαμηλή χημική συγγένεια με το FDG όπως ο καρκίνος του προστάτη ή του νεφρού. Κατά την πραγματοποίηση της εξέτασης η αύξηση των ποσοτικών δεικτών SUV_{max} (maximum standardised uptake value) και TLG (total lesion glycolysis) συνδέεται με την χειρότερη επιβίωση των ασθενών με καρκίνο του μαστού ή του πνεύμονα.

ΚΕΦΑΛΑΙΟ 2^ο

ΥΠΟΛΟΓΙΣΤΙΚΗ ΤΟΜΟΓΡΑΦΙΑ (CT)

2.1. Κλινικές εφαρμογές CT

Η υπολογιστική τομογραφία CT επιτρέπει την άμεση απεικόνιση και διαφοροποίηση των δομών των μαλακών ιστών, όπως το ήπαρ, ο πνευμονικός ιστός και το λίπος. Η υπολογιστική τομογραφία είναι ιδιαίτερα χρήσιμη στην αναζήτηση βλαβών, όγκων και μεταστάσεων που καταλαμβάνουν μεγάλο χώρο και μπορεί όχι μόνο να αποκαλύψει την παρουσία τους, αλλά και το μέγεθος, τη χωρική θέση και την έκταση ενός όγκου [24], [25].

Η CT της κεφαλής και του εγκεφάλου μπορεί να ανιχνεύσει όγκους, θρόμβους αίματος και ελαττώματα αιμοφόρων αγγείων, να δείξει διευρυμένες κοιλίες (που προκαλούνται από συσσώρευση εγκεφαλονωτιαίου υγρού) και να απεικονίσει άλλες ανωμαλίες όπως αυτές των νεύρων ή των μυών και του ματιού.

Λόγω των σύντομων χρόνων σάρωσης έως και λίγα δευτερόλεπτα, η υπολογιστική τομογραφία μπορεί να χρησιμοποιηθεί για όλες τις ανατομικές περιοχές, συμπεριλαμβανομένων εκείνων που είναι ευαίσθητες στην κίνηση και την αναπνοή του ασθενούς. Για παράδειγμα, στον θώρακα η υπολογιστική τομογραφία μπορεί να χρησιμοποιηθεί για οπτικοποίηση οζιδιακών δομών, διηθήσεις υγρού, ίνωση (για παράδειγμα από ίνες αμιάντου) και συλλογές (πλήρωση εναέριου χώρου με υγρό) [24], [25].

Η υπολογιστική τομογραφία αποτέλεσε τη βάση για επεμβατικές εργασίες όπως η κατευθυνόμενη με υπολογιστική τομογραφία βιοψία και η ελάχιστη επεμβατική θεραπεία. Οι εικόνες υπολογιστικής τομογραφίας χρησιμοποιούνται επίσης ως βάση για τον προγραμματισμό της ακτινοθεραπείας του καρκίνου. Η υπολογιστική τομογραφία χρησιμοποιείται επίσης συχνά για την παρακολούθηση της πορείας της θεραπείας του καρκίνου για να προσδιοριστεί πώς ανταποκρίνεται ο όγκος στη θεραπεία.

Η απεικόνιση CT παρέχει τόσο καλή ανάλυση μαλακών ιστών (αντίθεση) όσο και υψηλή χωρική ανάλυση. Αυτό επιτρέπει τη χρήση της υπολογιστικής τομογραφίας στην ορθοπεδική ιατρική και την απεικόνιση οστικών δομών, συμπεριλαμβανομένων των πρόπτωσης (προεξοχής) των σπονδυλικών δίσκων, της απεικόνισης πολύπλοκων αρθρώσεων όπως ο ώμος ή το ισχίο ως

λειτουργική μονάδα και κατάγματα, ειδικά εκείνα που επηρεάζουν τη σπονδυλική στήλη. Οι δυνατότητες μεταεπεξεργασίας εικόνας της CT - όπως πολυεπίπεδες ανακατασκευές και τρισδιάστατη απεικόνιση (3D) - ενισχύουν περαιτέρω την αξία της απεικόνισης CT για τους χειρουργούς. Για παράδειγμα, η 3-D CT είναι ένα ανεκτίμητο εργαλείο για χειρουργική αποκατάσταση μετά από τραύμα στο πρόσωπο [24], [25].

Η υπολογιστική τομογραφία γίνεται η μέθοδος εκλογής για την απεικόνιση ασθενών με τραύματα. Οι εξετάσεις υπολογιστικής τομογραφίας είναι γρήγορες και απλές και επιτρέπουν μια γρήγορη επισκόπηση της πιθανώς απειλητικής για τη ζωή παθολογίας και επιτρέπει γρήγορα μια ειδική χειρουργική θεραπεία.

Με την εμφάνιση της σπειροειδούς υπολογιστικής τομογραφίας, η συνεχής απόκτηση πλήρων όγκων CT μπορεί να χρησιμοποιηθεί για τη διάγνωση παθήσεων των αιμοφόρων αγγείων με υπολογιστική αγγειογραφία. Για παράδειγμα, τα ανευρύσματα της κοιλιακής αορτής, οι νεφρικές αρτηρίες, τα καρωτιδικά αγγεία και ο Κύκλος του Willis μπορούν τώρα να απεικονιστούν γρήγορα με υπολογιστική τομογραφία με ελάχιστη παρέμβαση.

Λόγω του μικρού συνολικού χρόνου λήψης της σπειροειδούς υπολογιστικής τομογραφίας, η απεικόνιση του ήπατος είναι πλέον δυνατή σε διαφορετικές φάσεις ενίσχυσης σκιαγραφικού. Αυτές οι λεγόμενες «πολυφασικές» μελέτες προσφέρουν ένα βήμα προς τη διαφορική διάγνωση των βλαβών στο ήπαρ [24], [25].

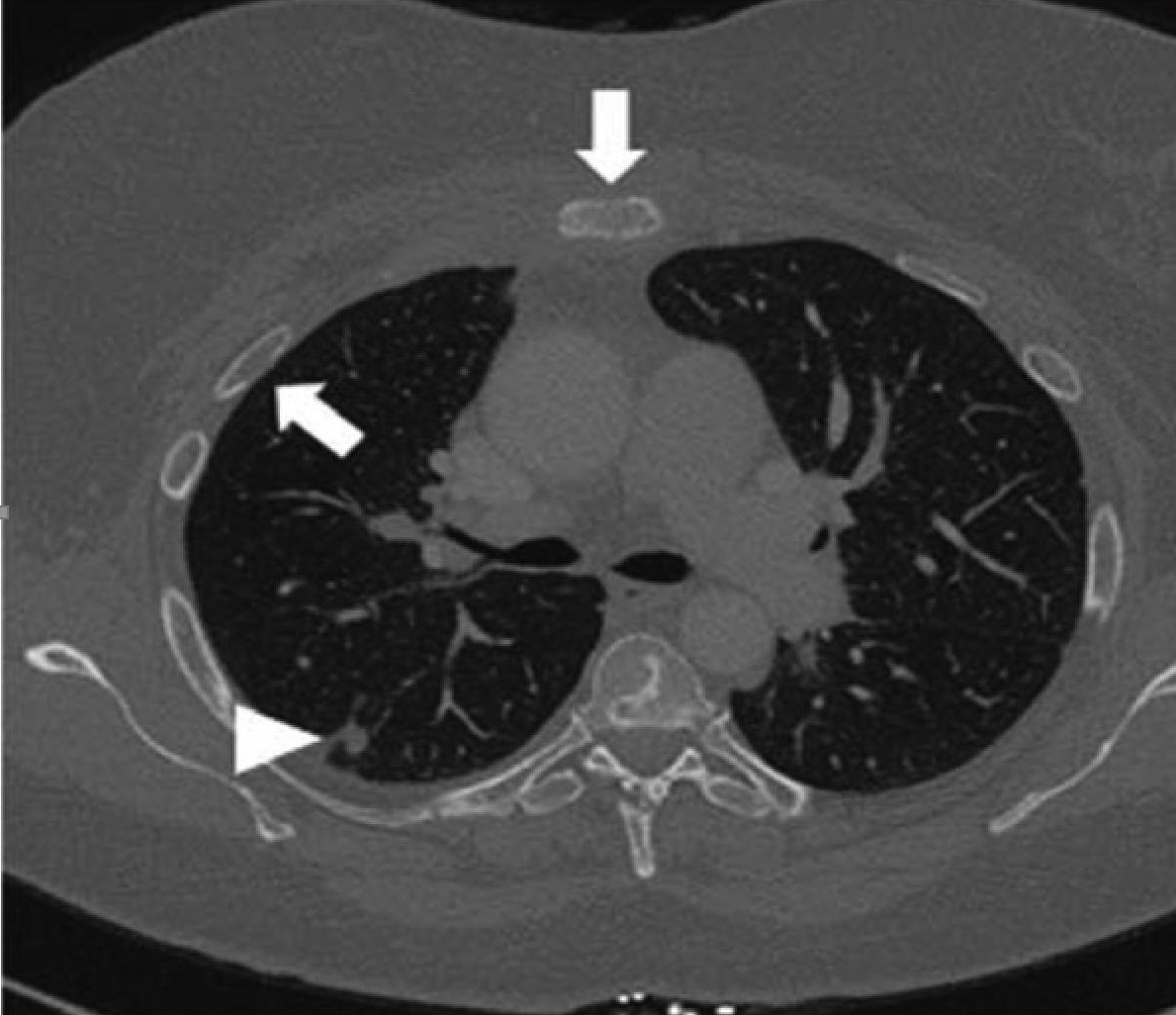
2.1.1. Εφαρμογή του CT στην διάγνωση οστικών μεταστάσεων

Οι αξονικές τομογραφίες είναι πολύτιμες για την αξιολόγηση εστιακών ανωμαλιών που παρατηρούνται σε σπινθηρογράφημα οστών που δεν μπορούν να επιβεβαιωθούν με τη χρήση ακτινογραφιών. Επιπλέον, η αξονική τομογραφία είναι χρήσιμη για την περαιτέρω αξιολόγηση των ακτινογραφικά αρνητικών περιοχών σε ασθενείς που είναι συμπτωματικοί και στους οποίους προτείνονται κλινικά μεταστάσεις. Οστεολυτικές, σκληρωτικές και μικτές βλάβες απεικονίζονται καλά στις αξονικές τομογραφίες [26].

Η CT, συμπεριλαμβανομένης της CT χαμηλής δόσης, χρησιμοποιείται για την ανίχνευση αλλαγών στη δομή των οστών λόγω μεταστάσεων ορισμένων τύπων πρωτοπαθούς όγκου (ειδικότητα 95%, ευαισθησία 73%) [26].

Η υπολογιστική τομογραφία πολλαπλών τομών επιτρέπει την απεικόνιση κάθε μέρους του σκελετού χωρίς εφέ υπέρθεσης και επομένως είναι κατάλληλη για την ανίχνευση μεταστάσεων σε ανατομικά πολύπλοκες περιοχές, όπως η θωρακική σπονδυλική στήλη. Η υπολογιστική τομογραφία είναι εξαιρετικά ευαίσθητη για οστεολυτικές και οστεοπλαστικές βλάβες των οστών που αφορούν το φλοιώδες οστό (Εικόνα 1), αλλά λιγότερο για όγκους που περιορίζονται στον μυελό χώρο, ο οποίος πρέπει να είναι πολύ εκτεταμένος για να είναι ανιχνεύσιμος. Ως αποτέλεσμα, η υπολογιστική τομογραφία είναι περιορισμένης χρήσης ως εξέταση διαλογής για οστικές μεταστάσεις, παρά την υψηλή ειδικότητά της. Οι Yang et al. συνέκρινε τις τέσσερις κύριες μεθόδους προσυμπτωματικού ελέγχου σε μια μεγάλης κλίμακας μετα-ανάλυση και διαπίστωσε ότι η CT έχει ευαισθησία 73% και συγκεντρωτική ειδικότητα (ανά ασθενή) 95% (27).

Για τους περισσότερους τύπους καρκίνου, η υπολογιστική τομογραφία θώρακος-κοιλίας είναι η μέθοδος επιλογής για την αρχική σταδιοποίηση και για τη σειριακή παρακολούθηση απεικόνισης (follow-up). Οι αξονικές τομογραφίες για αυτούς τους σκοπούς καλύπτουν ένα μεγάλο μέρος του αξονικού σκελετού και μπορούν έτσι να ανιχνεύσουν, όχι μόνο βλάβες των μαλακών ιστών, αλλά και οστεοπλαστικές ή οστεολυτικές οστικές μεταστάσεις. Η υπολογιστική τομογραφία χρησιμοποιείται επίσης για την αξιολόγηση της σταθερότητας των οστικών δομών που φιλοξενούν μεταστάσεις, ιδιαίτερα σε περιοχές πολύπλοκης ανατομίας (5), και για να ληφθεί καλύτερος δομικός ορισμός των ανώμαλων ευρημάτων που παρατηρούνται στο σπινθηρογράφημα ή τη μαγνητική τομογραφία. Η υπολογιστική τομογραφία είναι η απεικονιστική μέθοδος εκλογής σε τέτοιες καταστάσεις, επειδή επιτρέπει την απεικόνιση τόσο του δοκιδωτού όσο και του φλοιώδους οστού με υψηλή ανάλυση. Έτσι, για παράδειγμα, η υπολογιστική τομογραφία μπορεί να χρησιμοποιηθεί για την αξιολόγηση του κινδύνου κατάγματος που προκύπτει από μια ήδη γνωστή μετάσταση στη σπονδυλική στήλη [28].



Εικόνα 1. CT . Η εικόνα αποκαλύπτει μεταστάσεις στις πλευρές και το στήρνο (βέλη), εν μέρει οστεολυτικές και εν μέρει οστεοβλαστικές, και ένα ύποπτο οζίδιο στον δεξιό πνεύμονα (κεφαλή βέλους) σε μια γυναίκα με καρκίνο του μαστού.

Πηγή : Yang et al., 2011

ΚΕΦΑΛΑΙΟ 3^ο

ΤΟΜΟΓΡΑΦΙΑ ΕΚΠΟΜΠΗΣ ΠΟΖΙΤΡΟΝΙΩΝ / ΥΠΟΛΟΓΙΣΤΙΚΗ ΤΟΜΟΓΡΑΦΙΑ (PET/CT)

3.1. Κλινικές εφαρμογές PET/CT

Το PET/CT είναι ένα υβριδικό σύστημα διάγνωσης διαφορετικών τύπων όγκων λόγω της ικανότητάς του να παρέχει συνδυασμένη λειτουργική και ανατομική απεικόνιση στην ίδια συνεδρία. Πρόκειται για ένα είδος μοριακής απεικόνισης, με συγκεκριμένα ραδιοφάρμακα ^{18}F -φθοροδεοξυγλυκόζη (18 F-FDG) και ^{18}F -Φθοριούχο Νάτριο (18F-NaF) και απεικονίζει τον μεταβολισμό του όγκου σε όλο το σώμα, ακόμη και στα οστά [29].

Χρησιμοποιείται για την διάγνωση [29] :

- Του καρκίνου (εγκεφάλου, μαστού, αυχένα, παχέος εντέρου, οισοφάγου, λαιμού, πνεύμονα, λεμφικού συστήματος, παγκρέατος) και
- Του μεταστατικού καρκίνου

Τα καρκινικά κύτταρα εμφανίζονται ως φωτεινά σημεία στις σαρώσεις PET/CT επειδή έχουν υψηλότερο μεταβολικό ρυθμό από τα τυπικά κύτταρα.

- Καρδιακών παθήσεων

Οι σαρώσεις PET/CT μπορούν να αποκαλύψουν περιοχές μειωμένης ροής αίματος στην καρδιά.

- Διαταραχών του εγκεφάλου, όπως οι όγκοι, η νόσος του Αλτσχάιμερ και οι επιληπτικές κρίσεις.

3.1.1. Εφαρμογή του PET/CT στην διάγνωση οστικών μεταστάσεων

Η απεικόνιση του μεταβολισμού της γλυκόζης με τομογραφία εκπομπής ποζιτρονίων με ^{18}F -φθοροδεοξυγλυκόζη, σε συνδυασμό με μια ταυτόχρονη λαμβανόμενη CT (18 F-FDG-PET-CT), είναι μια τυπική διαγνωστική τεχνική στην ογκολογία [30]

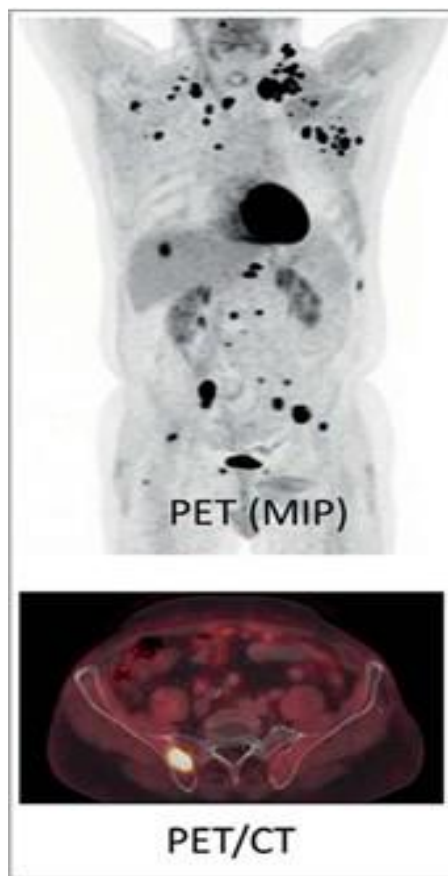
Σε ασθενείς με καρκίνο του πνεύμονα ή κακοήθη μελάνωμα, για παράδειγμα, το PET-CT με FDG έχει αντικαταστήσει άλλες τεχνικές για την ανίχνευση οστικών μεταστάσεων (Εικόνα

2). Καθώς αυτοί είναι τύποι όγκων με υψηλή μεταβολική δράση, οι μεταστάσεις μπορούν να ανιχνευθούν με υψηλή ευαισθησία. Λόγω της υψηλής αντίθεσης του όγκου, μπορούν επίσης να ανιχνευθούν μεταστάσεις σε άλλα συστήματα οργάνων ή στους μαλακούς ιστούς. Το 18 F-FDG-PET-CT μπορεί επομένως να χρησιμοποιηθεί για την πλήρη σταδιοποίηση αυτών των τύπων όγκων, μεταξύ άλλων [30].

Η σάρωση οστών PET/CT 18F-φθοριούχου νατρίου (18F-NaF) επιτρέπει τη λειτουργική απεικόνιση υψηλής ανάλυσης οστικών μεταστάσεων με σημαντικά μεγαλύτερη ευαισθησία (100%) και ειδικότητα (97%) από το συμβατικό επίπεδο σπινθηρογράφημα οστών. Η φαρμακοκινητική του 18F-NaF, συμπεριλαμβανομένης σχεδόν 100% εκχύλισης πρώτης διέλευσης στα οστά, αμελητέα δέσμευση πρωτεϊνών και ταχεία νεφρική απέκκριση σε ενυδατωμένα άτομα, επιτρέπει την απεικόνιση του σκελετού με υψηλή αντίθεση και χωρική ανάλυση σε λιγότερο από 1 ώρα μετά ένεση. Ένα άλλο πλεονέκτημα του 18F-NaF PET/CT είναι ότι η αξονική τομογραφία χαμηλής δόσης μειώνει την ανάγκη για ακτινογραφίες, διαγνωστικές αξονικές τομογραφίες ή μαγνητικές τομογραφίες για τον αποκλεισμό της μεταστατικής νόσου σε αμφίσημες περιπτώσεις [31], [32].

Μια αναδρομική ανάλυση 31 ατόμων με μυελικό καρκίνο του θυρεοειδούς (MTC) που υποβλήθηκαν σε 18F-NaF PET/CT για αξιολόγηση οστικών μεταστάσεων ανέφερε ότι εντοπίστηκαν οστικές βλάβες στο 62% των ασθενών σε περιοχές που δεν αξιολογήθηκαν με τυπικές μελέτες MRI [32].

Τα μειονεκτήματα του 18F-NaF PET/CT είναι τα ψευδώς θετικά αποτελέσματα, σε μη ύποπτες βλάβες και ταυτόχρονα μη αναγνώριση της κακοήθειας σε ύποπτες βλάβες. Ψευδώς αρνητικές σαρώσεις συμβαίνουν περιστασιακά εάν υπάρχει μονήρης μικρή λυτική μετάσταση στο μυελό των οστών με μικρή σχετιζόμενη οστεοβλαστική δραστηριότητα. Υπάρχει συνολικά αυξημένη δόση ακτινοβολίας στους ασθενείς και η ερμηνεία των σαρώσεων για την εξαγωγή της διάγνωσης απαιτεί περισσότερο χρόνο, επειδή συλλέγονται περισσότερα δεδομένα και το τμήμα CT πρέπει επίσης να εξεταστεί λεπτομερώς [31].



Εικόνα 2. PET-CT. 66χρονος άνδρας, σε κλινική ύφεση μετά από θεραπεία για καρκίνο του πνεύμονα, έχει πολυάριθμες μεταστάσεις στους λεμφαδένες, το ήπαρ και τον σκελετό. Οι οστικές μεταστάσεις είναι ελάχιστα ορατές με CT. Το 18 F-FDG-PET-CT καταδεικνύει καλά και επιβεβαιώνει τις σκελετικές αλλοιώσεις

Πηγή : Beheshti et al., 2010

Ένας άλλος περιορισμός είναι ότι το 18F-NaF PET/CT δεν ανιχνεύει μεταστάσεις σε λεμφαδένες ή σπλάχνα [33].

Μια αναδρομική μελέτη από τους Panangiolidis et al σε 66 ασθενείς που υποβλήθηκαν σε μαγνητική τομογραφία σπονδυλικής στήλης και 18F-NaF PET/CT για επανεγκατάσταση υποτροπιάζοντος καρκίνου του μαστού υψηλού κινδύνου διαπίστωσε ότι το 18F-NaF PET/CT και η μαγνητική τομογραφία σπονδυλικής στήλης ήταν σύμφωνες σε 51 ασθενείς (77,3%). Στους άλλους ασθενείς, το 18F-NaF PET/CT ανίχνευσε περισσότερες βλάβες σε 4 ασθενείς (7,6%) και η μαγνητική τομογραφία ανίχνευσε περισσότερες βλάβες σε 10 ασθενείς (15,1%). Το υψηλό επίπεδο συμφωνίας υποδηλώνει ότι δεν υπάρχει ανάγκη να γίνουν και οι δύο δοκιμές [34].

ΚΕΦΑΛΑΙΟ 4^ο

ΑΠΕΙΚΟΝΙΣΗ ΜΑΓΝΗΤΙΚΟΥ ΣΥΝΤΟΝΙΣΜΟΥ (MRI)

4.1. Κλινικές εφαρμογές MRI

Η μαγνητική τομογραφία (MRI) είναι μια ιατρική τεχνική απεικόνισης που χρησιμοποιεί ένα δυνατό μαγνητικό πεδίο(π.χ. 1,5T ή 3T) και ραδιοκύματα για τη δημιουργία εικόνων των οργάνων και των ιστών στο ανθρώπινο σώμα. Η τεχνική αυτή, παρέχει λεπτομερείς εικόνες μεγάλης ανάλυσης και χρησιμοποιούνται καθημερινά για την διάγνωση και την παρακολούθηση πολλών παθήσεων.

Κατά τη διάρκεια της μαγνητικής τομογραφίας ο ασθενής τοποθετείται σε ένα ισχυρό μαγνητικό πεδίο. Τα ραδιοκύματα που εκπέμπονται από ένα ραδιοσυχνοτικό πηνίο αντλούνται από το σώμα του ασθενούς και ανιχνεύονται από τους αισθητήρες. Οι πληροφορίες που συλλέγονται από τους ανιχνευτές επεξεργάζονται από τον υπολογιστή και τελικά μετατρέπονται σε εικόνες, που παρουσιάζουν σημαντικές πληροφορίες για τη δομή και τη λειτουργία των οργάνων και των ιστών.

Η μαγνητική τομογραφία είναι ικανή να παρέχει πληροφορίες λεπτομερείς για τον εγκέφαλο, τους μύες, τις αρθρώσεις. Χρησιμοποιείται ευρέως στην ιατρική από πολλές ειδικότητες, όπως η νευρολογία, ορθοπαιδική, καρδιολογία, νευρολογία, γυναικολογία και η ογκολογία [35], [36].

Πρόκειται για ένα μη επεμβατικό τρόπο διάγνωσης προβλημάτων υγείας όπως [35], [36]:

- Ανευρύσματα εγκεφαλικών αγγείων
- Διαταραχές του ματιού και του εσωτερικού του αυτιού
- Πολλαπλή σκλήρυνση
- Διαταραχές του νωτιαίου μυελού
- Εγκεφαλικό
- Όγκοι
- Εγκεφαλική βλάβη από τραύμα

Η μαγνητική τομογραφία μπορεί να ελέγξει όγκους ή άλλες ανωμαλίες πολλών οργάνων στο σώμα, συμπεριλαμβανομένων των εξής [35], [36]: συκώτι και χοληφόροι πόροι, νεφρά, σπλήνας, πάγκρεας,μήτρα, ωοθήκες, προστάτης.

Η μαγνητική τομογραφία μπορεί να βοηθήσει στην αξιολόγηση [35], [36]:

- Ανωμαλίες των αρθρώσεων που προκαλούνται από τραυματικούς ή επαναλαμβανόμενους τραυματισμούς, όπως ρήξη χόνδρου ή συνδέσμων
- Ανωμαλίες δίσκου στη σπονδυλική στήλη
- Μολύνσεις των οστών
- Όγκοι των οστών και των μαλακών ιστών

Η μαγνητική τομογραφία μπορεί να χρησιμοποιηθεί με τη μαστογραφία για την ανίχνευση του καρκίνου του μαστού, ιδιαίτερα σε γυναίκες που έχουν πυκνό ιστό μαστού ή που μπορεί να διατρέχουν υψηλό κίνδυνο της νόσου. [35], [36]:

4.1.1. Εφαρμογή του MRI στην διάγνωση οστικών μεταστάσεων

Η μαγνητική τομογραφία (MRI), με την υψηλή αντίθεση των μαλακών ιστών και την υψηλή χωρική ανάλυση, αποκαλύπτει μεταστάσεις στους χώρους του μυελού των οστών νωρίς, πριν προκύψουν αλλαγές στην εσωτερική δομή των οστών που θα μπορούσαν να ανιχνευθούν με αξονική τομογραφία. Η χρήση αλληλουχιών με βαρύτητα T1 και STIR εξαλείφει την ανάγκη για ενδοφλέβιο σκιαγραφικό μέσο, επομένως οι ασθενείς με κακή νεφρική λειτουργία μπορούν επίσης να υποβληθούν σε μαγνητική τομογραφία για το σκοπό αυτό. Οι τεχνικές μαγνητικής τομογραφίας ολόκληρου σώματος για την ανίχνευση οστικών μεταστάσεων γίνονται ευρέως διαθέσιμες [37], [38].

Η μαγνητική τομογραφία είναι η καλύτερη μέθοδος απεικόνισης για την αξιολόγηση της τοπικής νόσου, καθώς επιτρέπει την ακριβή εκτίμηση της έκτασης της νόσου και της επίδρασης του όγκου στις γύρω δομές, συμπεριλαμβανομένων της άρθρωσης, των νευροαγγειακών δομών και του δέρματος. Η έκταση της διαμερισματικής προσβολής μπορεί να αξιολογηθεί με μαγνητική τομογραφία για να διευκολυνθεί η πλήρης εκτομή της βλάβης καθώς και για να αποδειχθεί τυχόν αλλοιώσεις πηδήματος (δηλαδή, ομόπλευρη μετάσταση εντός του φέροντος όγκου οστού) και να καθοδηγηθεί το επίπεδο εκτομής κατά τη διάρκεια της επέμβασης. Η μαγνητική τομογραφία πρέπει να περιλαμβάνει ολόκληρο το οστό και τις γειτονικές αρθρώσεις (πάνω και κάτω). Οι ακολουθίες απεικόνισης με στάθμιση διάχυσης είναι ιδιαίτερα χρήσιμες στη μεταστατική νόσο, με την υψηλή ευαισθησία και ειδικότητά τους για την ανίχνευση

κυτταρικότητας και αντικατάστασης μυελού. Αυτό έχει αποδειχθεί χρήσιμο στην ανίχνευση της ανταπόκρισης του όγκου στη θεραπεία και στην παρακολούθηση της ανάκτησης του μυελού των οστών, ειδικά όταν συνδυάζεται με μαγνητική τομογραφία ολόκληρου του σώματος [37], [38].

ΚΕΦΑΛΑΙΟ 5^ο

ΣΥΓΚΡΙΣΗ ΜΕΘΟΔΩΝ CT, PET/CT, ΚΑΙ MRI ΣΤΟΝ ΕΝΤΟΠΙΣΜΟ ΟΣΤΙΚΩΝ ΜΕΤΑΣΤΑΣΕΩΝ

Η ακτινολογική απεικόνιση, παίζει καθοριστικό ρόλο σε διάφορα στάδια της νόσου. Ο σκοπός της απεικόνισης των οστικών μεταστάσεων χρειάζεται [39] :

- Για την ανίχνευση των οστικών μεταστάσεων στο συντομότερο δυνατό χρονικό σημείο.
- Για την αξιολόγηση κάθε πιθανής διαφορικής διάγνωσης.
- Για την αξιολόγηση της βλάβης: τοπική εξάπλωση - διάρρηξη του φλοιού - αντίκτυπο στην απόδοση και στη λειτουργία - αντίκτυπο στις γύρω δομές (ιδιαίτερα τη σπονδυλική στήλη, τις νευροαγγειακές δέσμες και άλλα εστιακά ανατομικά χαρακτηριστικά που μπορεί να επηρεάσουν την απόφαση για χειρουργική επέμβαση).
 - Για να ποσοτικοποιηθεί η έκταση του φορτίου της νόσου (μονο-, ολιγο- ή πολυ-οστωτική).
 - Για να αξιολογήσει τον κίνδυνο ενός εκκρεμούς κατάγματος ή να επιβεβαιώσει την παρουσία κατάγματος και να βοηθήσει στον προγραμματισμό της περαιτέρω διαχείρισης.
 - Για να σχεδιάσετε το σημείο της βιοψίας (εάν απαιτείται): διαμέρισμα—περιοχές προς βιοψία/στόχο—ευθρυπτότητα—διαφανές ή σκληρωτικό—ποια εργαλεία βιοψίας να χρησιμοποιήσετε.
 - Να προσδιορίσει την καταλληλότητα της χειρουργικής επέμβασης και να σταθμίσει τις διάφορες χειρουργικές και συντηρητικές επιλογές θεραπείας. Οι σκελετικές μεταστάσεις διαφέρουν από τις πρωτογενείς κακοήθεις βλάβες των οστών στη χειρουργική τους αντιμετώπιση. Η πλειονότητα των χειρουργικών επεμβάσεων για ολιγο- ή πολυ-μετάσταση MBD στοχεύει στη σταθεροποίηση του οστού που επηρεάζεται από τη μετάσταση παρά στην εκτομή της βλάβης.
 - Για την αξιολόγηση της παρακολούθησης της θεραπείας μέσω διαλειμματικής απεικόνισης.

Η έγκαιρη απεικόνιση και διάγνωση μπορεί να μειώσει τη νοσηρότητα ή/και τη θνησιμότητα που σχετίζεται με τις οστικές μεταστάσεις. Ως εκ τούτου, οι στρατηγικές

απεικόνισης στοχεύουν στην έγκαιρη και ακριβή ανίχνευση, στην ποσοτικοποίηση της έκτασης του φορτίου της νόσου, στην αναγνώριση της πρωτογενούς βλάβης και στην αξιολόγηση της ανταπόκρισης στις θεραπείες. Όσον αφορά τον οικονομικό αντίκτυπο, αυτές οι νέες καινοτομίες και μέθοδοι απεικόνισης είναι πιθανό να είναι οικονομικά αποδοτικές, καθώς η επιρροή τους στη στοχευμένη θεραπεία για συγκεκριμένο ασθενή επικυρώνεται και εγκρίνεται σταδιακά και η διαθεσιμότητά τους αυξάνεται [40].

Η μαγνητική τομογραφία (MRI) και η αξονική τομογραφία (CT), μπορούν να χρησιμοποιηθούν για να αποδείξουν την παρουσία ή την απουσία καταστροφής του οστικού φλοιού ή/και περιοστικής αντίδρασης. Αυτό θα βοηθούσε στη διαφοροποίηση των καλοήθων από τους κακοήθεις όγκους όταν αυτά τα χαρακτηριστικά είναι δύσκολο να προσδιοριστούν στις ακτινογραφίες. Τις περισσότερες φορές, η αξονική τομογραφία εκτελείται ως μέρος του πρωτοκόλλου ρουτίνας που περιλαμβάνει τις εξετάσεις διάγνωσης καρκίνου, και επομένως είναι συνήθως η πρώτη μέθοδος απεικόνισης για την ανίχνευση της οστικής βλάβης όπου υπάρχει υποψία για οστικές μεταστάσεις. Οι απεικονιστικές εξετάσεις σταδιοποίησης στην περίπτωση κακοήθων όγκων των οστών πραγματοποιούνται συνήθως μετά τη λήψη ιστολογικής διάγνωσης ή κατά τη διερεύνηση κακοήθειας άγνωστης προέλευσης [41]. Η μαγνητική τομογραφία έχει μεγάλη ευαισθησία για τον χαρακτηρισμό των ιστών. Ωστόσο, όταν η μαγνητική τομογραφία δεν είναι διαθέσιμη ή αντενδίδκνυται, η αξονική τομογραφία μπορεί να παρέχει παρόμοιες πληροφορίες σχετικά με την έκταση του όγκου. Η αξονική τομογραφία είναι ιδιαίτερα χρήσιμη για τον περαιτέρω χαρακτηρισμό μεταστατικών όγκων. Πιο πρόσφατα, η εφαρμογή εικονικών αλγορίθμων ανακατασκευής εικόνας σε πολλαπλά επίπεδα αφαιρώντας το ασβέστιο σε CT διπλής ενέργειας έχει αποδειχθεί πολύτιμο εργαλείο στην εκτίμηση των βλαβών από μεταστατικό καρκίνο και του φορτίου της νόσου καθώς και στον εντοπισμό στόχων εστιακής βιοψίας [42], [43], [44].

Επιπλέον, η αξονική τομογραφία είναι επίσης χρήσιμη για περαιτέρω χαρακτηρισμό όγκων στον φλοιό, τις παραφλοιώδεις και περιοστικές θέσεις. Συχνά είναι απαραίτητη η χρήση αξονικής τομογραφίας για τον χαρακτηρισμό όγκων στις πλευρές, στην οπίσθια πλευρά της σπονδυλικής στήλης και σε άλλα επίπεδα οστών με υψηλότερη αναλογία φλοιού/μυελικού οστού. Στην περίπτωση ορισμένων οστών όπως οι πλευρές και οι φάλαγγες, η αξονική τομογραφία μπορεί να αποδώσει καλύτερα από τη μαγνητική τομογραφία, λόγω της υψηλότερης χωρικής ανάλυσης και των λιγότερων τεχνουργημάτων κίνησης [45]. Λόγω της υψηλότερης

ανάλυσης, η αξονική τομογραφία μπορεί επίσης να αποδώσει καλύτερα από τη μαγνητική τομογραφία στα μικρά οστά των χεριών, των ποδιών ή ακόμα και στο κρανίο. Η αξονική τομογραφία είναι ιδιαίτερα χρήσιμη στην εκτίμηση της μετάστασης της σπονδυλικής στήλης χάρη στην ευαισθησία της στη διαφοροποίηση του φλοιού-μυελού, καθώς και στην ικανότητα ανίχνευσης καταγμάτων [46]. Η αξιολόγηση της σταθερότητας είναι ζωτικής σημασίας για τον προγραμματισμό της θεραπευτικής αντιμετώπισης των ογκολογικών μεταστάσεων (χειρουργική επέμβαση, σπονδυλοπλαστική, χημειοθεραπεία ή ακτινοθεραπεία). Υπάρχουν περαιτέρω στοιχεία ότι η χειρουργική αποσυμπίεση για τη συμπίεση του νωτιαίου μυελού από μεταστατική νόσο πριν από την ακτινοθεραπεία έχει ως αποτέλεσμα βελτιωμένα νευρολογικά αποτελέσματα και βελτιωμένη επούλωση τραυμάτων, με λιγότερες επιπλοκές. Ωστόσο, η αξονική τομογραφία εξακολουθεί να αποτυγχάνει να αξιολογήσει επαρκώς τον νωτιαίο μυελό εάν υπάρχει ανησυχία για μυελομαλάκυνση ή πρόσκρουση, και ως εκ τούτου θα πρέπει να λαμβάνεται υπόψη η μαγνητική τομογραφία για ασθενείς που παρουσιάζουν νέο εστιακό ή εκτεταμένο νευρικό συμβιβασμό [46].

Στην περίπτωση της μεταστατικής νόσου των οστών, η μαγνητική τομογραφία είναι αυτή τη στιγμή η καλύτερη απεικονιστική μέθοδος για την απεικόνιση της διάχυτης συμμετοχής του μυελού των οστών. Καινοτομίες στη μαγνητική τομογραφία, όπως η απεικόνιση με βαρύτητα διάχυσης ολόκληρου του σώματος (DWI) και η απεικόνιση χημικής μετατόπισης είχαν τεράστιο αντίκτυπο στην ανίχνευση και τη διαχείριση του καρκίνου και ενσωματώνονται στην τυπική απεικόνιση ρουτίνας. Ο βαθμός του οιδήματος στην μαγνητική τομογραφία δεν είναι από μόνος του ένα μέτρο του δυναμικού κακοήθειας ενός όγκου των οστών καθώς αυτό μπορεί να οφείλεται σε δευτερογενή μόλυνση των βλαβών, σε παθολογικό κάταγμα ή σε συνοδό οστεοαρθρίτιδα [47].

Επίσης, η μαγνητική τομογραφία είναι η καλύτερη μέθοδος απεικόνισης για την αξιολόγηση της τοπικής νόσου, καθώς επιτρέπει την ακριβή εκτίμηση της έκτασης της νόσου και της επίδρασης του όγκου στις γύρω δομές, συμπεριλαμβανομένων της άρθρωσης, των νευροαγγειακών δομών και του δέρματος. Η έκταση της διαμερισματικής προσβολής μπορεί να αξιολογηθεί με μαγνητική τομογραφία για να διευκολυνθεί η πλήρης εκτομή της βλάβης καθώς και για να αποδειχθεί τυχόν αλλοιώσεις πηδήματος (δηλαδή, ομόπλευρη μετάσταση εντός του φέροντος όγκου οστού) και να καθοδηγηθεί το επίπεδο εκτομής κατά τη διάρκεια της επέμβασης. Η μαγνητική τομογραφία πρέπει να περιλαμβάνει ολόκληρο το οστό και τις

γειτονικές αρθρώσεις (πάνω και κάτω). Οι ακολουθίες απεικόνισης με στάθμιση διάχυσης είναι ιδιαίτερα χρήσιμες στη μεταστατική νόσο, με την υψηλή ευαισθησία και ειδικότητά τους για την ανίχνευση κυτταρικότητας και αντικατάστασης μυελού [48]. Αυτό έχει αποδειχθεί χρήσιμο στην ανίχνευση της ανταπόκρισης του όγκου στη θεραπεία και στην παρακολούθηση της ανάκτησης του μυελού των οστών [49], ειδικά όταν συνδυάζεται με μαγνητική τομογραφία ολόκληρου του σώματος. Η πολυπαραμετρική μαγνητική τομογραφία (mpMRI) μπορεί να συνοψιστεί εν συντομία ως μια μέθοδος προσπάθειας λήψης μιας ιδανικής τρισδιάστατης (3D) εικόνας συνδυάζοντας τόσο τις ανατομικές πληροφορίες που παρέχονται από απεικόνιση τύπου T1 και T2, DWI, Dixon, με λειτουργικές πληροφορίες που παρέχονται με δυναμική απεικόνιση με ενισχυμένη αντίθεση και πιθανώς φασματοσκοπική απεικόνιση MR για την καλύτερη αξιολόγηση των βλαβών των μαλακών ιστών και των οστών καθώς και της πρωτοπαθούς βλάβης [50].

Οι προηγμένες τεχνικές μαγνητικής τομογραφίας εκτελούνται πιθανώς καλύτερα σε ειδικά ογκολογικά κέντρα που είναι εξοπλισμένα με σαρωτές για την εκτέλεση τέτοιων μελετών και την ακτινολογική εμπειρία για την ερμηνεία των ευρημάτων.

Τα χαρακτηριστικά σήματος MRI των περισσότερων ογκολογικών μεταστάσεων περιλαμβάνουν [51], [52] :

- Στις αλληλουχίες μαγνητικής τομογραφίας με βαρύτητα T1, το χαμηλό σήμα εντός της βλάβης είναι πιο ευαίσθητο από την οστεόλυση στην αξονική τομογραφία, καθώς η διήθηση μυελού των οστών με αντικατάσταση του λιπώδους μυελού προηγείται της οστικής καταστροφής.
- Οστεολυτικές μεταστάσεις: υψηλό σήμα σε αλληλουχίες με βαρύτητα T2. Αυτό μπορεί επίσης να παρατηρηθεί σε νεκρωτικές βλάβες λόγω υποκείμενων κυστικών αλλαγών.
- Οστεοβλαστικές μεταστάσεις: χαμηλό ή ισόεντονο σήμα σε αλληλουχίες με στάθμιση T2.
- Εάν η βλάβη έχει εστίες αιμορραγίας ή ο πρωτοπαθής όγκος έχει υψηλή περιεκτικότητα σε σίδηρο (π.χ. σε μετάσταση μελανώματος), η βλάβη μπορεί να επιδείξει εστίες υψηλού σήματος στην απεικόνιση T1. Θα μπορούσαν να εκτελεστούν ηχώ διαβάθμισης ή αλληλουχίες απεικόνισης με στάθμιση ευαισθησίας για να εκτιμηθεί αυτό με μεγαλύτερη ευαισθησία .

- Συχνά, μια οστική μετάσταση σχετίζεται με αυξημένη κυτταρική και επομένως επιδεικνύει περιορισμένη διάχυση στο DWI και ποικίλη αλλά αυξημένη ενίσχυση της αντίθεσης μετά τη χορήγηση γαδολινίου.

Η πολυεπίπεδη πολυτροπική απεικόνιση ολόκληρου του σώματος χρησιμοποιεί υπάρχουσες εφαρμογές μαγνητικής τομογραφίας και αξονικής τομογραφίας, σε συνδυασμό με μελέτες πυρηνικής ιατρικής για να παρέχει μια επισκόπηση του φορτίου MBD και να δώσει τελικά προτεραιότητα στις στρατηγικές θεραπείας. Η τρέχουσα έρευνα επικεντρώνεται στον εξελισσόμενο ρόλο της πολυπαραμετρικής απεικόνισης στη διάγνωση, την αξιολόγηση απόκρισης και τη διαχείριση του καρκίνου [53]. Η απεικόνιση μαγνητικής τομογραφίας ολόκληρου σώματος έχει αυξηθεί σε δημοτικότητα χάρη στην ικανότητά της να ανιχνεύει απομακρυσμένες μεταστάσεις, ειδικά στον αξονικό σκελετό, καθώς και να χαρακτηρίζει τις βλάβες, να αξιολογεί την επίδρασή τους στους περιβάλλοντες μαλακούς ιστούς (άμεση εισβολή) και να μελετά παθολογικά κατάγματα και επιπλοκές ακτινοθεραπείας. Νέες τεχνολογίες με επικυρωμένες νέες αλληλουχίες και βελτιωμένο λογισμικό μετεπεξεργασίας επιτρέπουν τον ποσοτικό προσδιορισμό της απόκρισης του όγκου και επομένως μας επιτρέπουν να παρέχουμε και να διαμορφώνουμε θεραπεία προσαρμοσμένη στον ασθενή [54].

Όπως και με άλλες μεθόδους απεικόνισης ολόκληρου του σώματος, τέτοιες έρευνες μπορούν να αποκαλύψουν τυχαίες βλάβες (τα λεγόμενα περιστατικά) που δεν έχουν καμία σχέση με την κλινική κατάσταση του ασθενούς αλλά μπορεί να απαιτούν περαιτέρω διερεύνηση. Η πολυεπίπεδη ανάλυση της βλάβης αυξάνει την ευαισθησία και την ειδικότητά μας στον χαρακτηρισμό της βλάβης και βελτιώνει τη διαγνωστική ποιότητα της σάρωσης. Ο ρόλος της F-φθοροδεοξυγλυκόζης (FDG)- ή του φθοριούχου νατρίου (NaF)-PET/CT και του PET/MRI στην αρχική διαγνωστική εξέταση των όγκων των οστών δεν έχει ακόμη τεκμηριωθεί. Υπάρχει επικάλυψη στη μέγιστη τυπική τιμή πρόσληψης (SUV) μεταξύ καλοήθων και κακοήθων όγκων. Ένας αριθμός φλεγμονωδών βλαβών μπορεί επίσης να οδηγήσει σε ένα ασυνήθιστα υψηλό SUV [55]. Το φθοριούχο νάτριο-PET/CT μπορεί να εμφανίσει μεγαλύτερο αριθμό τυχαίων βλαβών ακόμη και σε σύγκριση με το FDG-PET/CT λόγω της φύσης του μεταβολισμού των οστών. Επομένως, το PET/CT και το PET/MR δεν διαδραματίζουν ακόμη ρόλο στην αρχική διαφοροποίηση των καλοήθων από κακοήθεις όγκους των οστών, αλλά μπορεί να βοηθήσουν στην επίλυση προβλημάτων σε περιπτώσεις υποψίας τοπικής ή απομακρυσμένης υποτροπής [56].

ΣΥΜΠΕΡΑΣΜΑΤΑ

Η ανίχνευση και αξιολόγηση των οστικών μεταστάσεων είναι θέμα υψηλής κλινικής σημασίας. Οι οστικές μεταστάσεις αποκαλύπτονται με απεικονιστικές μελέτες είτε με ανατομική απεικόνιση είτε με ανίχνευση μεταβολικής ανανέωσης στην ίδια τη μετάσταση ή στο περιβάλλον οστό.

Μια ανάλυση της βιβλιογραφίας, για την χρήση απεικονιστικών μεθόδων για την διάγνωση των οστικών μεταστάσεων δείχνει ότι :

Η διάγνωση των οστικών μεταστάσεων μπορεί να γίνει με την απλή ακτινογραφία. Ωστόσο η ακτινογραφία μπορεί να αναδείξει βλάβες που έχουν επιφέρει απώλεια τουλάχιστον 50% του οστού, καθυστερώντας αισθητά συγκριτικά με άλλες απεικονιστικές τεχνικές που την έχουν πλέον αντικαταστήσει.

Οι τεχνικές απεικόνισης CT, MRI και PET έχουν αναπτυχθεί περαιτέρω τα τελευταία χρόνια, με αποτέλεσμα τη βελτίωση της διαγνωστικής τους απόδοσης.

Η υπολογιστική τομογραφία επιτρέπει την απεικόνιση κάθε μέρους του σκελετού και είναι κατάλληλη σε περίπλοκες περιοχές όπως η σπονδυλική στήλη. Παρέχει υψηλή ειδικότητα. Μειονέκτημα της αξονικής η υψηλή δόση ακτινοβολίας και η μειωμένη διακριτική ικανότητα σε βλάβες του μυελού των οστών. Αποτελεί συνήθως την πρώτη μέθοδο απεικόνισης για την ανίχνευση της οστικής βλάβης στα πρωτόκολλα ρουτίνας.

Η μαγνητική τομογραφία είναι πολύ ακριβής μέθοδος για την αξιολόγηση ολοκλήρου του σκελετού. Αποτελεί την καλύτερη απεικονιστική μέθοδο για διαπιστωθεί αν υπάρχει συμπίεση του νωτιαίου μυελού. Πλεονεκτήματα της είναι: ότι η χρήση ακολουθιών με βαρύτητα T1 και STIR όπου εξαλείφει την ανάγκη για ενδοφλέβιο σκιαγραφικό, παρέχει μεγάλη ευαισθησία στο χαρακτηρισμό των ιστών και επιτρέπει την ακριβή εκτίμηση της έκτασης της νόσου όσο και της επίδρασης του όγκου στις γύρω δομές. Η πολυπαραμετρική μαγνητική τομογραφία συνδέει τόσο ανατομικές πληροφορίες όσο και λειτουργικές πληροφορίες και πιθανώς φασματοσκοπική απεικόνιση με σκοπό την καλύτερη αξιολόγηση των βλαβών.

Ως συμπλήρωμα αυτών, έχουμε τώρα και τις υβριδικές τεχνικές SPECT-CT, PET-CT και, πιο πρόσφατα, PET-MRI. Η ταυτόχρονη απόδοση δύο τεχνικών βελτιώνει τη συνολική διαγνωστική απόδοση συνεργικά ενώ συντομεύει τη διάρκεια της δοκιμής.

Το FDG PET/CT παρουσιάζει ιδιαίτερη ακρίβεια σε ενδεχόμενη διήθηση των λεμφαδένων και παρουσίας απομακρυσμένων μεταστάσεων. Η ευαισθησία και η ειδικότητα της εξέτασης ανέρχονται στο 93% και 82% αντίστοιχα, ποσοστά αρκετά υψηλά. Σε όγκους με χαμηλή συγγένεια με το FDG (όπως ο προστάτης ή οι νεφροί) μπορεί να υπάρχουν περιορισμοί στην απόδοση της εξέτασης.

Η ποιότητα των ευρημάτων της απεικόνισης εξαρτάται όχι μόνο από την απεικονιστική μέθοδο που χρησιμοποιείται, αλλά και από την εμπειρία του χρήστη στη διάγνωση των μεταστατικών μυοσκελετικών βλαβών.

Για κάθε ασθενή, η βέλτιστη διαγνωστική τεχνική θα πρέπει να επιλέγεται ξεχωριστά, με κοινή απόφαση των ειδικών απεικόνισης και των θεραπόντων ιατρών, με βάση την οντότητα του όγκου, τη βιολογία του όγκου και τη γενική κατάσταση του ασθενούς.

ΒΙΒΛΙΟΓΡΑΦΙΑ

1. Vassiliou V, Andreopoulos D, Frangos S, Tselis N, Giannopoulou E, Lutz S. Bone metastases: assessment of therapeutic response through radiological and nuclear medicine imaging modalities. *Clin Oncol (R Coll Radiol)* 2011;23:632–645.
2. Mundy GR. Metastasis to bone: causes, consequences and therapeutic opportunities. *Nat Rev Cancer*. 2002;2:584–593.
3. Layer G. Skelettmetastasen In Muskuloskelettales System 2. In: Stäbler A, editor. *Springer*. Berlin: Heidelberg; 2005.
4. Andreula C, Murrone M, Algra PR (2007) Metastatic disease of the spine. Spinal imaging. Springer, Berlin, Heidelberg, pp 461–474
5. Li S et al (2012) Estimated number of prevalent cases of metastatic bone disease in the US adult population. *Clin Epidemiol* 4:87
6. Runge VM (2013) Current technological advances in magnetic resonance with critical impact for clinical diagnosis and therapy. *Invest Radiol* 48(12):869–877
7. Cecchini M, Wetterwald A, Pluijm G, Thalmann G. Molecular and biological mechanisms of bone metastasis. *EAU Update Series* 2005;3:214-26.
8. Selvaggi G, Scagliotti G. Management of bone metastases in cancer: a review. *Clin Rev Oncol Hematol* 2005;56:365-78.
9. Yang X, Karsenty G. Transcription factors in bone: developmental and pathological aspects. *Trends Mol Med* 2002;8:340-5.

10. Guo W, Giancotti FG. Integrin signalling during tumour progression. *Nat Rev Mol Cell Biol* 2004;5:816-26.
11. Jones D, Nakashima T, Sanchez O, et al. Regulation of cancer cell migration and bone metastasis by RANKL. *Nature* 2006;440:692-6.
12. Papotti M, Kalebic T, Volante M, et al. Bone sialoprotein is predictive of bone metastases in resectable non-small-cell lung cancer: a retrospective case-control study. *J Clin Oncol* 2006;24:4818-24.
13. Nielson O, Munro A, Tannock I. Bone metastases: pathophysiology and management policy. *J Clin Oncol* 1991;9:509-24.
14. Hadji P, Aapro M, Body J, et al. Management of aromatase inhibitor-associated bone loss in postmenopausal women with breast cancer: practical guidance for prevention and treatment. *Ann Oncol* 2011;22:2546-55.
15. Balkwill F. Ο καρκίνος και το δίκτυο χημειοκινών . *Nat Rev Cancer* 2004; 4 :540-50.
16. Martin TA, Jiang WG. Loss of tight junction barrier function and its role in cancer metastasis. *Biochim Biophys Acta*. 2009;1788:872–91. <http://dx.doi.org/10.1016/j.bbamem.2008.11.005> .
17. Yang X, Karsenty G. Παράγοντες μεταγραφής στα οστά: αναπτυξιακές και παθολογικές πτυχές . *Trends Mol Med* 2002; 8 :340-5.
18. Nielson O, Munro A, Tannock I. Bone metastases: pathophysiology and management policy. *J Clin Oncol* 1991;9:509-24.
19. Algra P, Bloem J, Tissing H, et al. Detection of vertebral metastases: comparison between MRI and bone scintigraphy. *Radiographics* 1991;11:219-32.

20. Rosenthal D. Radiologic diagnosis of bone metastases. *Cancer* 1997;80:1595-607.
21. Evans A, Robertson J. Magnetic resonance imaging versus radionuclide scintigraphy for screening in bone metastases. *Clin Radiol* 2000;55:653.
22. Algra P, Bloem J, Tissing H, et al. Detection of vertebral metastases: comparison between MRI and bone scintigraphy. *Radiographics* 1991;11:219-32.
23. Yang S, Liang J, Lin F, et al. Comparing whole-body 18FDG PET and technetium-99m methylene diphosphonate bone scan to detect bone metastases in patients with breast cancer. *J Cancer Res Clin Oncol* 2002;128:325-8.
24. Kintzelé L, Weber MA (2017) Imaging diagnostics in bone metastases. *Radiologe* 57(2):113–128
25. Sun X, Shao X, Chen H (2015) The value of energy spectral CT in the differential diagnosis between benign and malignant soft tissue masses of the musculoskeletal system. *Eur J Radiol* 84(6):1105–1108
26. Durning P, Best JJ, Sellwood RA. Recognition of metastatic bone disease in cancer of the breast by computed tomography. *Clin Oncol*. 1983 Dec. 9(4):343-6.
27. Yang HL, Liu T, Wang XM, Xu Y, Deng SM. Diagnosis of bone metastases: a meta-analysis comparing (1)(8)FDG PET, CT, MRI and bone scintigraphy. *Eur Radiol*. 2011;21:2604–2617.
28. Costelloe CM, Rohren EM, Madewell JE, et al. Imaging bone metastases in breast cancer: techniques and recommendations for diagnosis. *Lancet Oncol*. 2009;10:606–614.

29. Xu G, Zhao L, He Z. Performance of whole-body PET/CT for the detection of distant malignancies in various cancers: a systematic review and meta-analysis. *J Nucl Med*. 2012;53(12):1847–54.
30. Beheshti M, Vali R, Waldenberger P, et al. The use of F-18 choline PET in the assessment of bone metastases in prostate cancer: correlation with morphological changes on CT. *Mol Imaging Biol*. 2010;12:98–107.
31. Kulshrestha RK, Vinjamuri S, England A, Nightingale J, Hogg P. The Role of 18F-Sodium Fluoride PET/CT Bone Scans in the Diagnosis of Metastatic Bone Disease from Breast and Prostate Cancer. *J Nucl Med Technol*. 2016 Dec. 44 (4):217-222.
32. Ueda CE, Duarte PS, de Castroneves LA, Coura-Filho GB, Sado HN, Sapienza MT, et al. Comparison of ¹⁸F-NaF PET/CT with Other Imaging Methods in the Detection of Bone Metastases in Patients with Medullary Thyroid Cancer: a Report of a Series of 31 Cases. *Nucl Med Mol Imaging*. 2020 Dec. 54 (6):281-291.
33. Vietti Violi N, Hajri R, Haeffliger L, Nicod-Lalonde M, Villard N, Dromain C. Imaging of Oligometastatic Disease. *Cancers (Basel)*. 2022 Mar 10. 14 (6):
34. Panagiotidis E, Pant V, Vinjamuri S. Review of the role of MRI and 18F-sodium fluoride PET/computed tomography in the characterisation of spinal bone metastases in a cohort of patients with breast cancer. *Nucl Med Commun*. 2022 Dec 27.
35. Lecouvet FE, Geukens D, Stainier A, Jamar F, Jamart J, d’Othee BJ, et al. Magnetic Resonance Imaging of the Axial Skeleton for Detecting Bone Metastases in Patients With High-Risk Prostate Cancer: Diagnostic and Cost-Effectiveness and Comparison With Current Detection Strategies. *J Clin Oncol* (2007) 25(22):3281–7. doi: 10.1200/JCO.2006.09.2940

36. Lecouvet FE, Simon M, Tombal B, Jamart J, Vande Berg BC, Simoni P. Whole-Body MRI (WB-MRI) Versus Axial Skeleton MRI (as-MRI) to Detect and Measure Bone Metastases in Prostate Cancer (Pca). *Eur Radiol* (2010) 20(12):2973–82. doi: 10.1007/s00330-010-1879-3
37. Perez-Lopez R, Nava Rodrigues D, Figueiredo I, Mateo J, Collins DJ, Koh DM, et al. Πολυπαραμετρική Μαγνητική Τομογραφία Νόσων Οστών Καρκίνου του Προστάτη: Συσχέτιση με Βιοψία Οστών Ιστολογικά και Μοριακά Χαρακτηριστικά. *Invest Radiol* (2018) 53(2):96–102. doi: 10.1097/RLI.0000000000000415
38. Daffner RH, Lupetin AR, Dash N, Deeb ZL, Sefczek RJ, Schapiro RL. MRI στην ανίχνευση κακοήθους διήθησης μυελού των οστών. *AJR Am J Roentgenol* (1986) 146(2):353–8. doi: 10.2214/ajr.146.2.353
39. Vassiliou V, Andreopoulos D, Frangos S, Tselis N, Giannopoulou E, Lutz S. Bone metastases: assessment of therapeutic response through radiological and nuclear medicine imaging modalities. *Clin Oncol (R Coll Radiol)* 2011;23:632–645.
40. Niikura N, Costelloe CM, Madewell JE, et al. FDG-PET/CT compared with conventional imaging in the detection of distant metastases of primary breast cancer. *Oncologist*. 2011;16:1111–1119.
41. Lecouvet FE, El Mouedden J, Collette L, et al. Can whole-body magnetic resonance imaging with diffusion-weighted imaging replace Tc 99m bone scanning and computed tomography for single-step detection of metastases in patients with high-risk prostate cancer? *Eur Urol*. 2012;62:68–75.
42. Sun X, Shao X, Chen H (2015) The value of energy spectral CT in the differential diagnosis between benign and malignant soft tissue masses of the musculoskeletal system. *Eur J Radiol* 84(6):1105–1108

43. Abdullayev N et al (2019) Improvements of diagnostic accuracy and visualization of vertebral metastasis using multi-level virtual non-calcium reconstructions from dual-layer spectral detector computed tomography. *Eur Radiol* 29(11):1–9
44. Burke MC et al (2019) Initial experience with dual-energy computed tomography-guided bone biopsies of bone lesions that are occult on monoenergetic CT. *Skeletal Radiol* 48(4):605–613
45. Del Grande F et al (2014) Bone marrow lesions: a systematic diagnostic approach. *Indian J Radiol Imaging* 24(3):279
46. Shah LM, Salzman KL (2011) Imaging of spinal metastatic disease. *Int J Surg Oncol*.
47. Runge VM (2013) Current technological advances in magnetic resonance with critical impact for clinical diagnosis and therapy. *Invest Radiol* 48(12):869–877
48. Conde-Moreno A et al (2017) Whole-body diffusion-weighted magnetic resonance imaging (WB-DW-MRI) vs choline-positron emission tomography-computed tomography (choline-PET/CT) for selecting treatments in recurrent prostate cancer. *Clin Transl Oncol* 19(5):553–561
49. Padhani AR et al (2017) Rationale for modernising imaging in advanced prostate cancer. *Eur Urol Focus* 3(2–3):223–239
50. Demirel HC, Davis JW (2018) Multiparametric magnetic resonance imaging: overview of the technique, clinical applications in prostate biopsy and future directions. *Turk J Urol* 44(2):93
51. Conde-Moreno A et al (2017) Whole-body diffusion-weighted magnetic resonance imaging (WB-DW-MRI) vs choline-positron emission tomography-computed tomography (choline-PET/CT) for selecting treatments in recurrent prostate cancer. *Clin Transl Oncol* 19(5):553–561

52. Kayhan A et al (2011) Dynamic contrast-enhanced MR imaging findings of bone metastasis in patients with prostate cancer. *World J Radiol* 3(10):241
53. García-Figueiras R et al (2018) Advanced imaging techniques in evaluation of colorectal cancer. *Radiographics* 38(3):740–765
54. Dahm S et al (2018) A mixed linear model controlling for case underascertainment across multiple cancer registries estimated time trends in survival. *J Clin Epidemiol* 97:111–121
55. Andersen KF, Jensen KE, Loft A (2016) PET/MR imaging in musculoskeletal disorders. *PET Clin* 11(4):453–463
56. Filippiadis D, Mazioti A, Kelekis AJD (2018) Percutaneous, imaging-guided biopsy of bone metastases. *Diagnostics (Basel)* 8(2):25